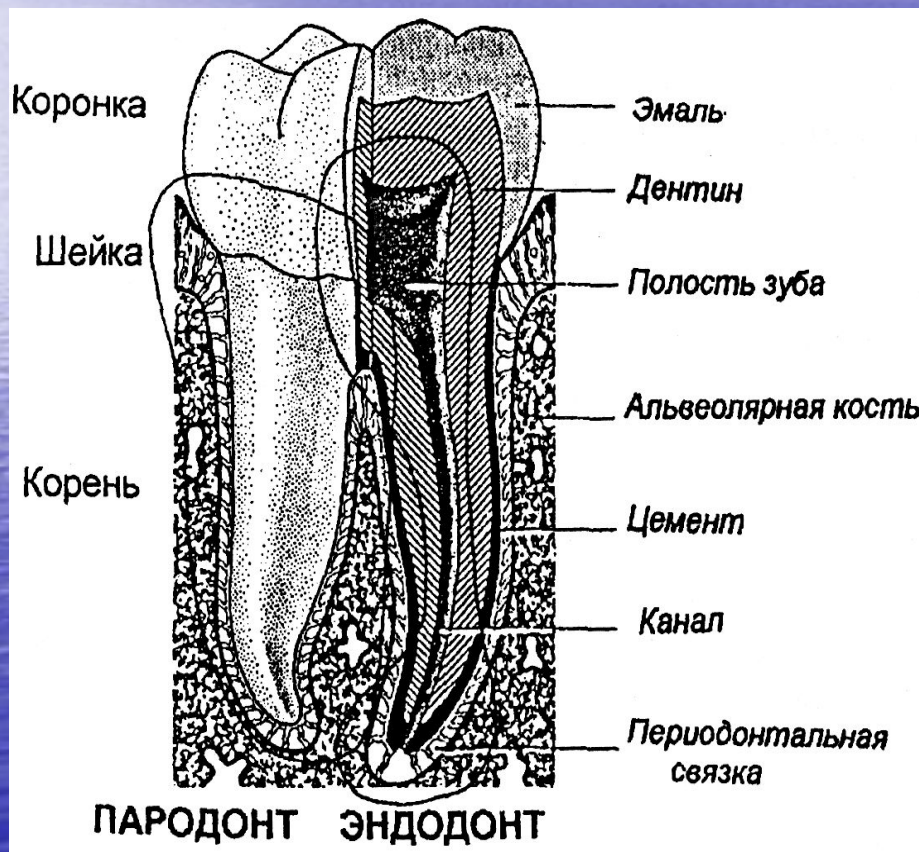


# Эндодонтия

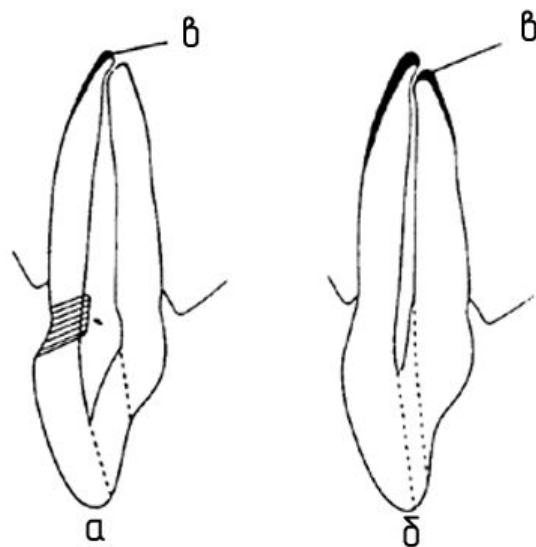
**раздел стоматологии, изучающий строение и функции эндодонта, методику и технику манипуляций в полости зуба и корневом канале.**

# Эндодонт (пульпо-апикальный комплекс) -



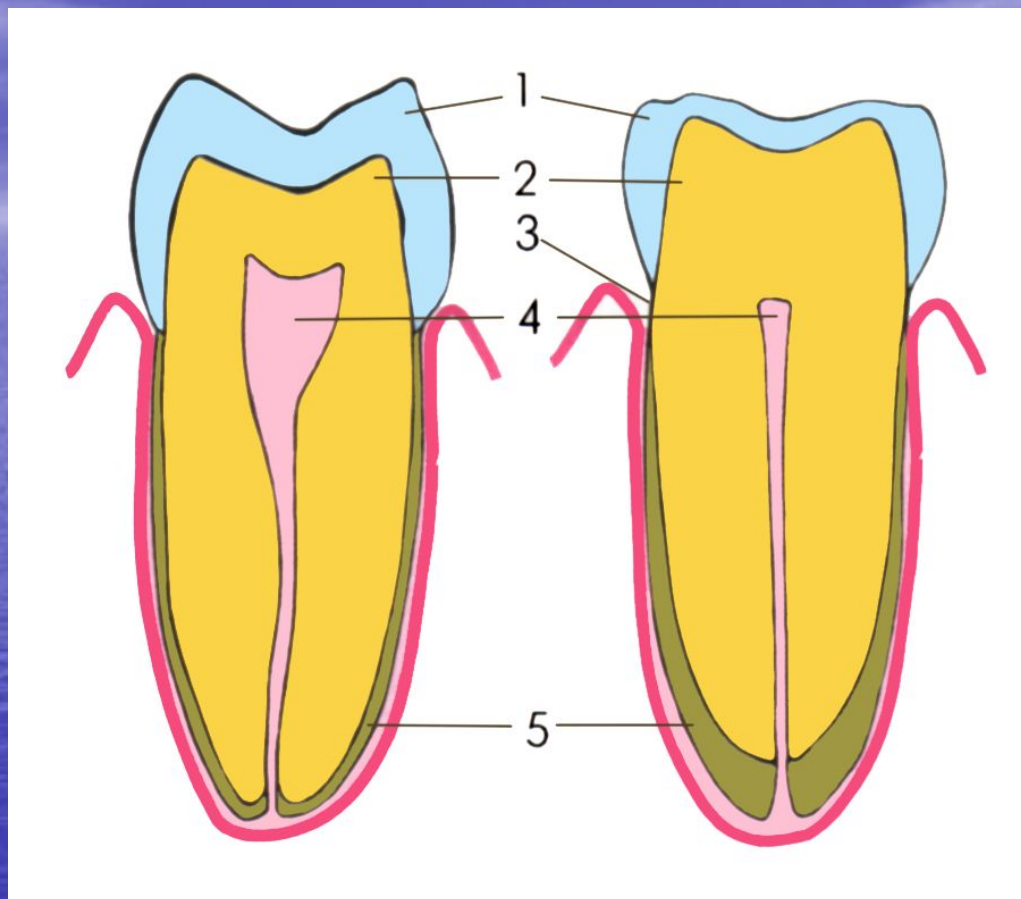
**комплекс тканей, включающий пульпу и дентин, которые связаны между собой морфологически и функционально**

Полость зуба делится на коронковую и корневую. Первая повторяет анатомическую форму коронки зуба, вторая – форму корней зубов.



- а) Зуб взрослого человека
- б) Зуб пожилого человека
- в) Вторичный цемент (в значительном количестве) привел к нарушению соотношения верхушки и апикального отверстия

# Возрастные изменения в зубах



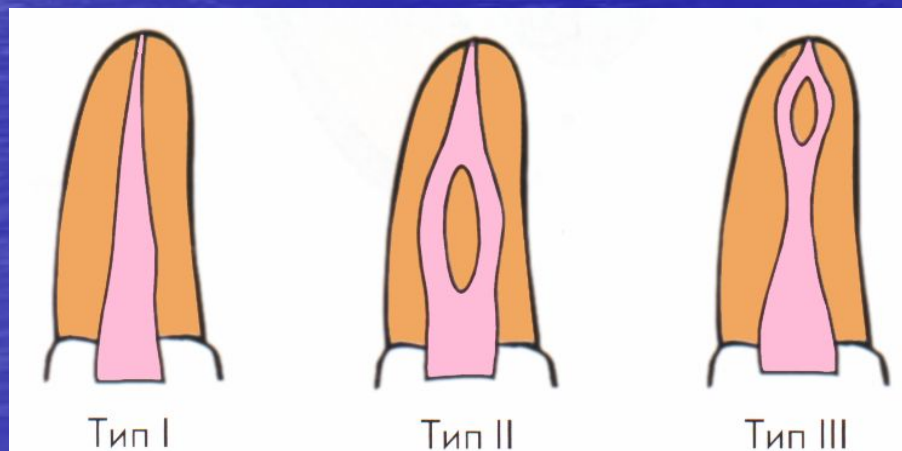
1. Уменьшение толщины эмали
2. Увеличение слоя дентина
3. Обнажение шейки зуба
4. Уменьшение полости зуба и корневых каналов
5. Увеличение слоя цемента

# Различают 8 конфигураций полости зуба и корневых каналов: (по Burch J.C., Hullen S., 1974)

**Тип 1 – корни имеют 1 канал  
и 1 апикальное отверстие.**

**Тип 2 – корни имеют 2 канала  
и 1 апикальное отверстие.**

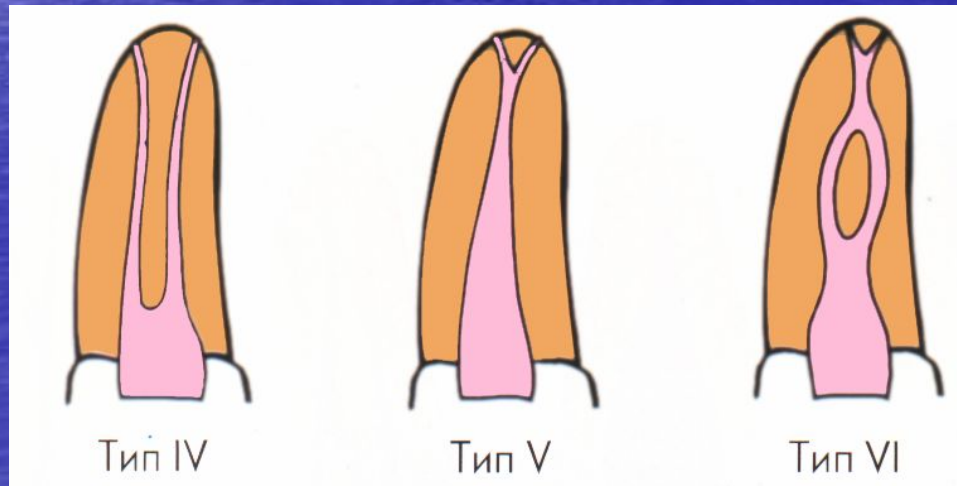
**Тип 3 – корни имеют один корневой канал, который в средней  
части корня зуба разделяется на 2 КК, а у верхушки корня эти  
2 корневых канала имеют  
1 общее апикальное отверстие.**



**Тип 4 – корни имеют 2 самостоятельных канала и 2 самостоятельных апикальных отверстия**

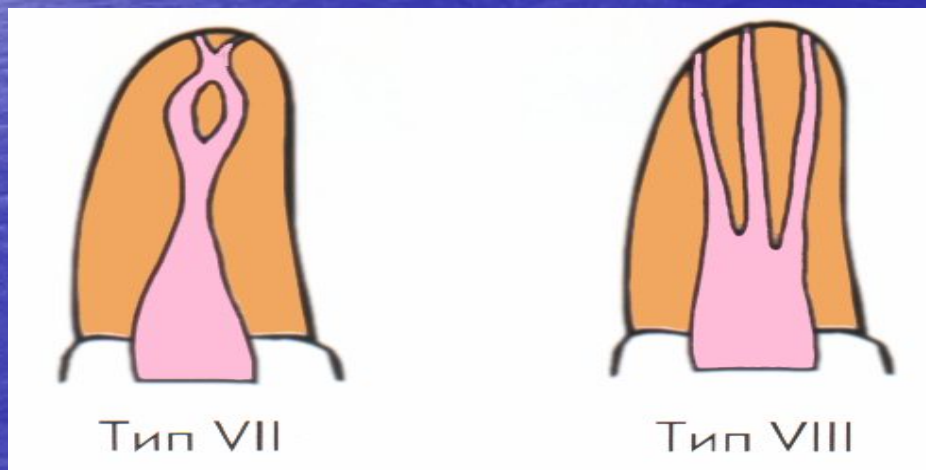
**Тип 5 – корни имеют 1 канал, высокую дельту и 2 апикальных отверстия.**

**Тип 6 – корни имеют 2 канала, которые объединяются в области нижней трети КК в один, а далее идет дельта и 2 апикальных отверстия.**



**Тип 7 – корни имеют 1 канал, который в середине корня зуба разделяется на 2 КК и заканчиваются КК 2-мя самостоятельными апикальными отверстиями.**

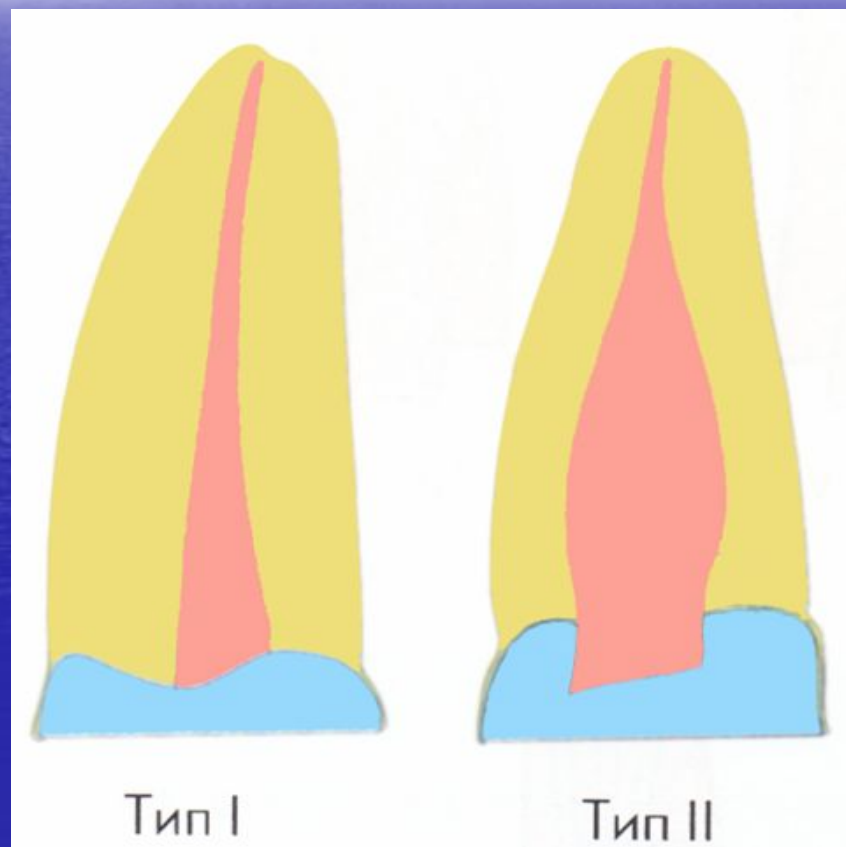
**Тип 8 – корни имеют 3 самостоятельных канала и 3 самостоятельных апикальных отверстия**



# По Weine все корневые каналы подразделены на 4 типа:

**1-ый – один канал от пульповой камеры до верхушки корня**

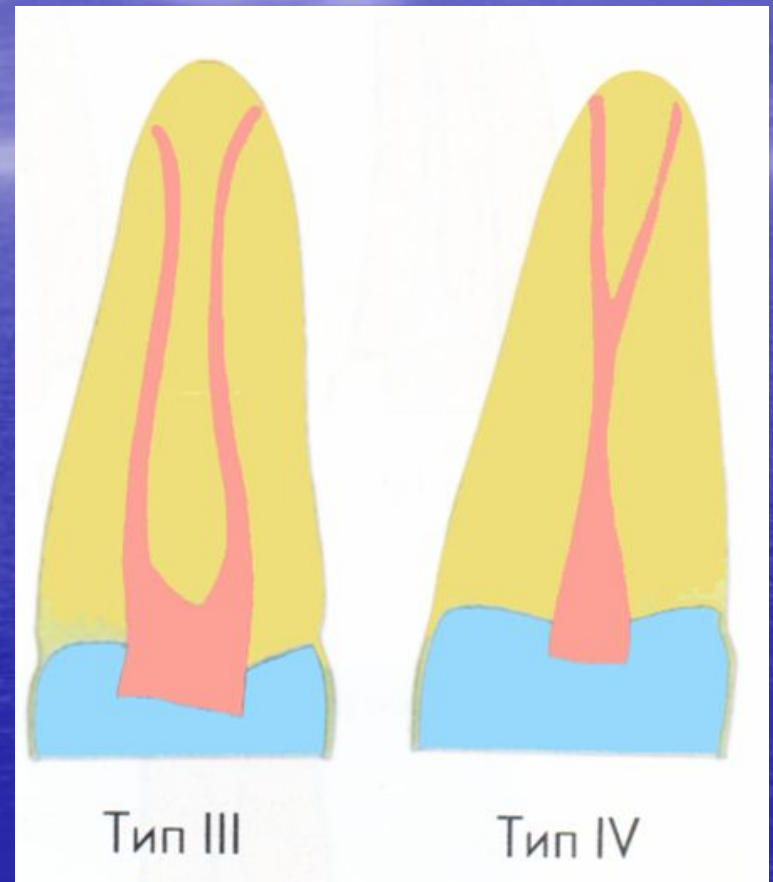
**2-ой – два канала идут от пульповой камеры и недалеко от верхушки корня сливаются в один**





**3-ий – два канала идут  
раздельно  
от камеры до верхушки  
корня зуба,**

**4-ый – один канал идет от  
камеры  
и разветвляется недалеко  
от верхушки на два  
раздельно  
заканчивающихся канала.**



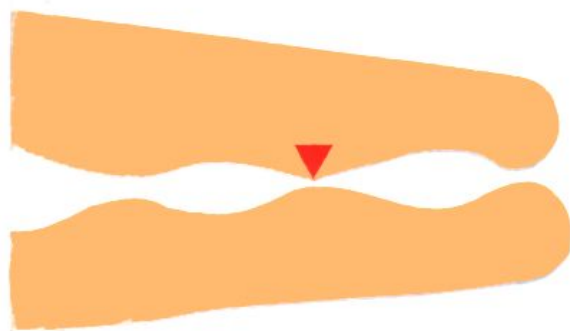
# Классификация апикальных сужений



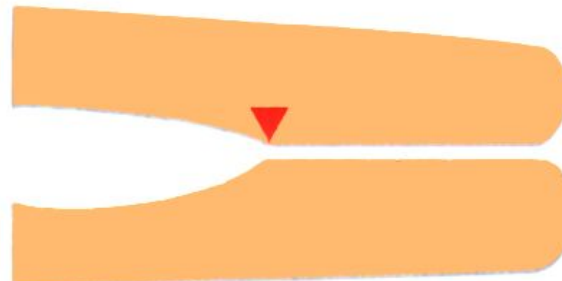
Тип А,  
"традиционное"  
единичное сужение.



Тип В,  
Конусное сужение.



Тип С,  
множественные сужения.



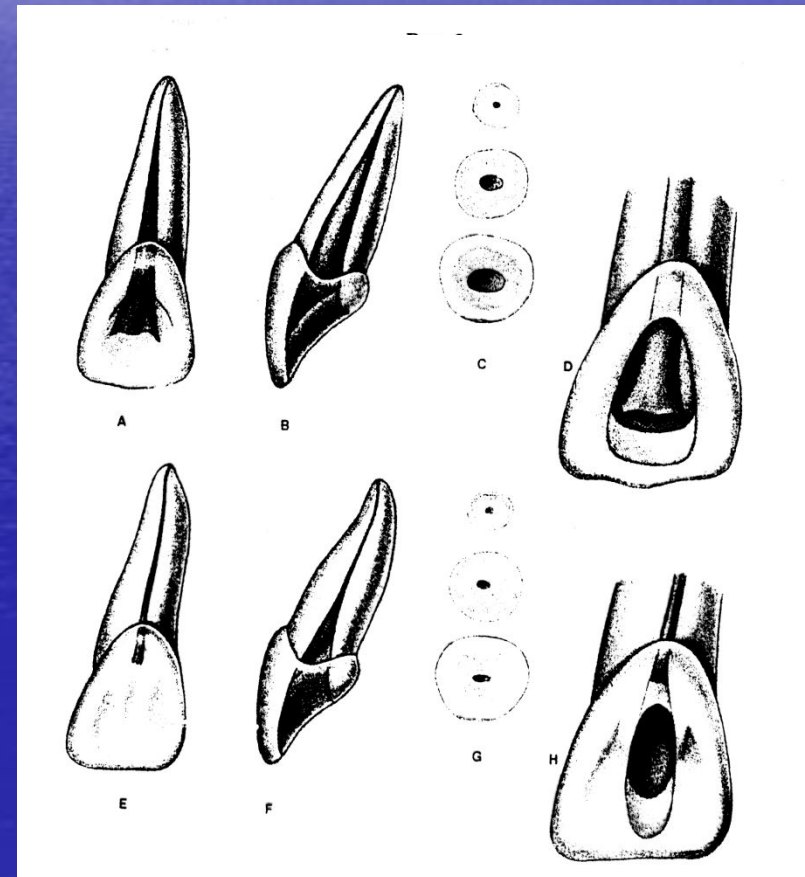
Тип Д,  
параллельное сужение.

# АНАТОМО-ТОПОГРАФИЧЕСКОЕ СТРОЕНИЕ ПОЛОСТЕЙ И КОРНЕВЫХ КАНАЛОВ ПОСТОЯННЫХ ЗУБОВ

## Центральный резец верхней челюсти

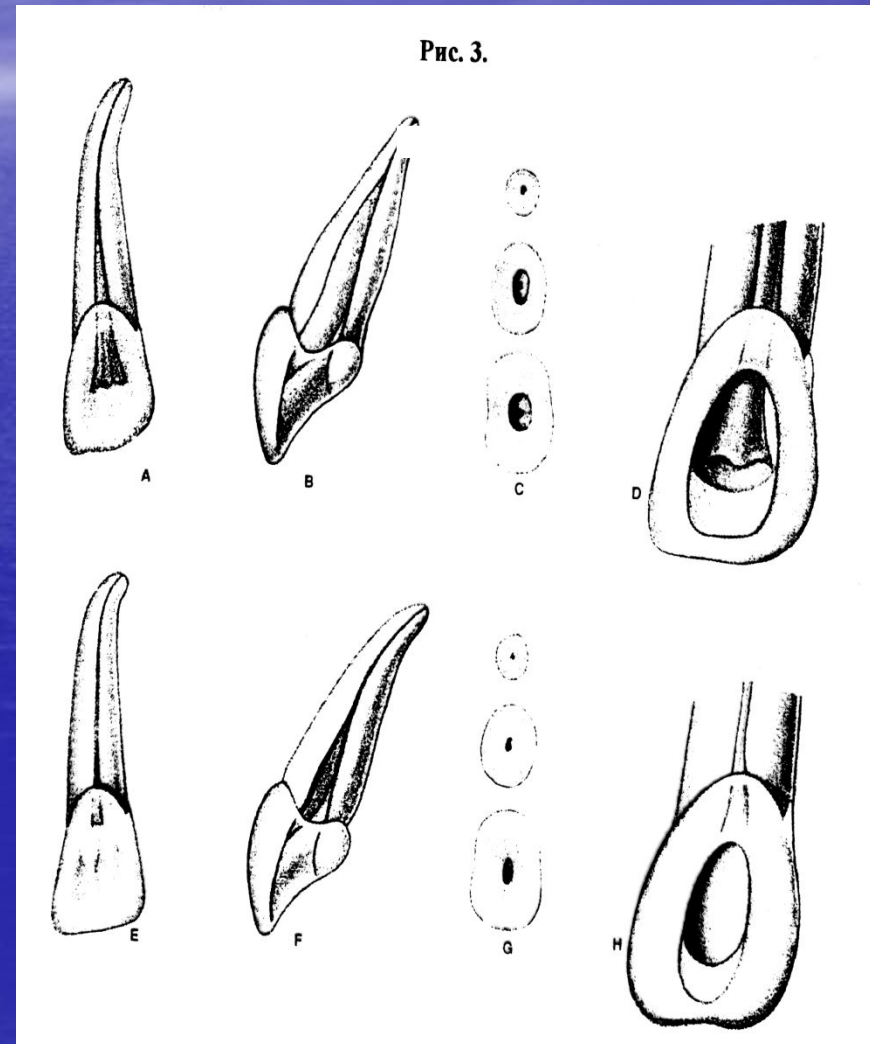
Окружность пульповой камеры в среднем 4,6 мм.

- Коронковая полость без резкой границы, плавно переходит в прямой, широкий корневой канал, который на распиле имеет округлую форму.
- На язычной стенке в зоне перехода пульповой камеры в корневой канал локализуется выступ дентина (лингвальное плечо).
- Средняя длина зуба 23 мм.
- Продольная ось зуба имеет мезиальный наклон  $2^\circ$ , лингвальный наклон на  $29^\circ$ .
- Количество корней – 1, КК – 1, однако в 10% случаев определяется дополнительный КК.



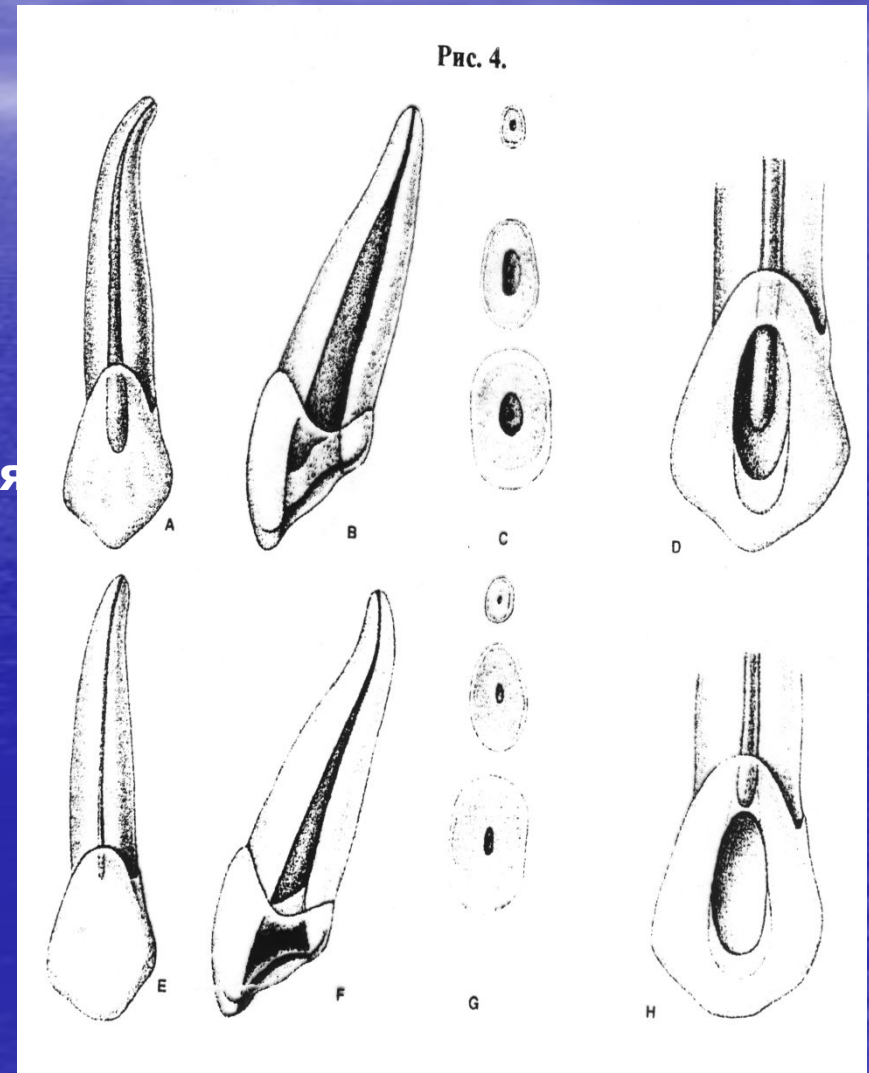
# Боковой резец верхней челюсти

- Коронковая полость сжата в губо-язычном (вестибуло-оральном) направлении. Имеет вид щели.
- Окружность пульповой камеры в среднем 4,6 мм.
- Коронковая полость без всяких границ переходит в корневой канал.
- На язычной стенке в зоне перехода пульповой камеры в КК локализуется выступ дентина (лингвальное плечо).
- На распиле канал овальной формы.
- Средняя длина зуба 22 мм.
- Продольная ось зуба имеет мезиальный наклон на  $16^\circ$ , лингвальный наклон на  $29^\circ$ .
- Количество корней – 1, каналов – 1, в 9% случаев выявляется дополнительный КК



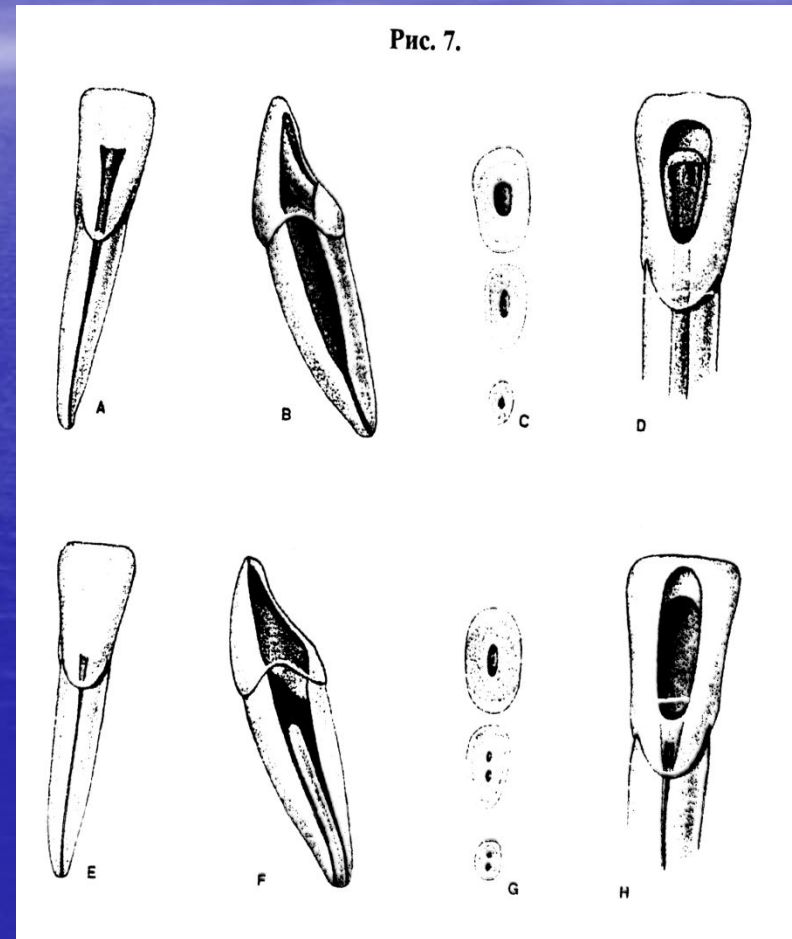
# Клык верхней челюсти

- Полость клыка веретенообразной конфигурации.
- Наибольший диаметр в области шейки зуба.
- Окружность пульповой камеры 5,8 мм.
- Полость зуба сужена в мезиодистальном направлении.
- На губной стенке в зоне перехода пульповой камеры в КК локализуется выступ дентина (губное плечо).
- Средняя длина зуба 27 мм.
- Продольная ось зуба имеет дистальный наклон на  $6^\circ$ , лингвальный наклон на  $21^\circ$ .
- Корень – 1, корневой канал – 1, широкий, постепенно сужается в направлении к верхушке корня зуба.
- На распиле корневой канал имеет овальную форму, в 22% случаев выявляется дополнительный КК.



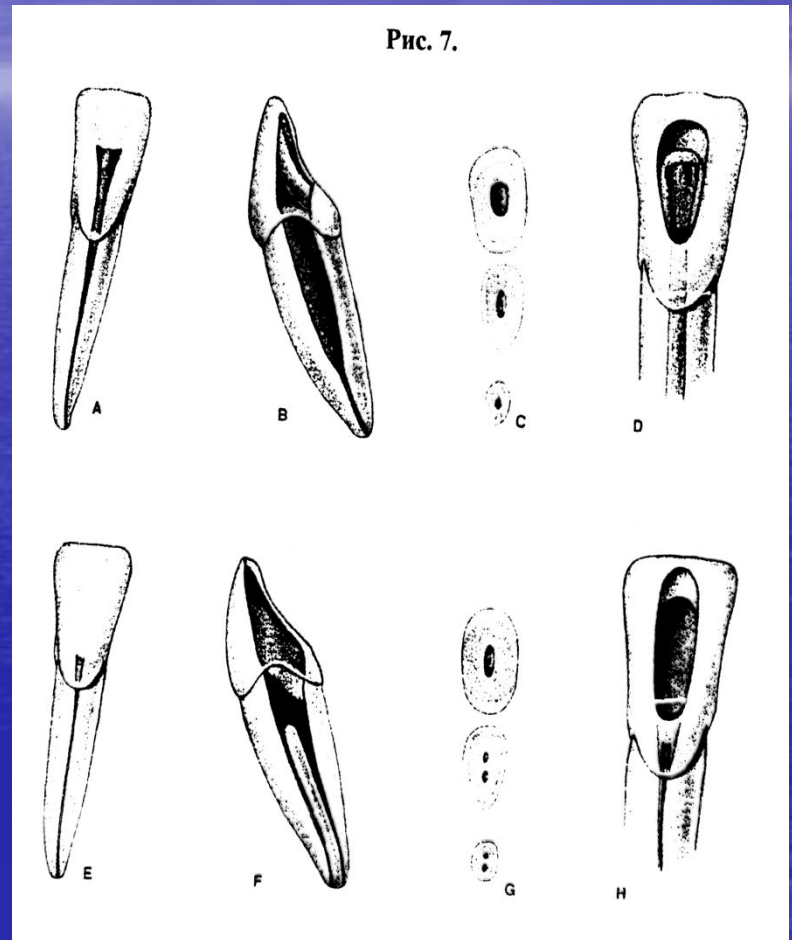
# Центральный резец нижней челюсти

- Окружность пульповой камеры равна 3,8 мм.
- Полость зуба плавно переходит в корневой канал.
- На поперечном распиле корневой канал имеет овальную форму.
- Корень сдавлен в медиолатеральном направлении.
- В месте перехода полости коронки в корневой канал имеется устьевое сужение.
- На язычной стенке локализуется выступ дентина (лингвальное плечо). Средняя длина зуба 21,5 мм.
- Продольная ось зуба имеет мезиальный наклон 2 градуса.



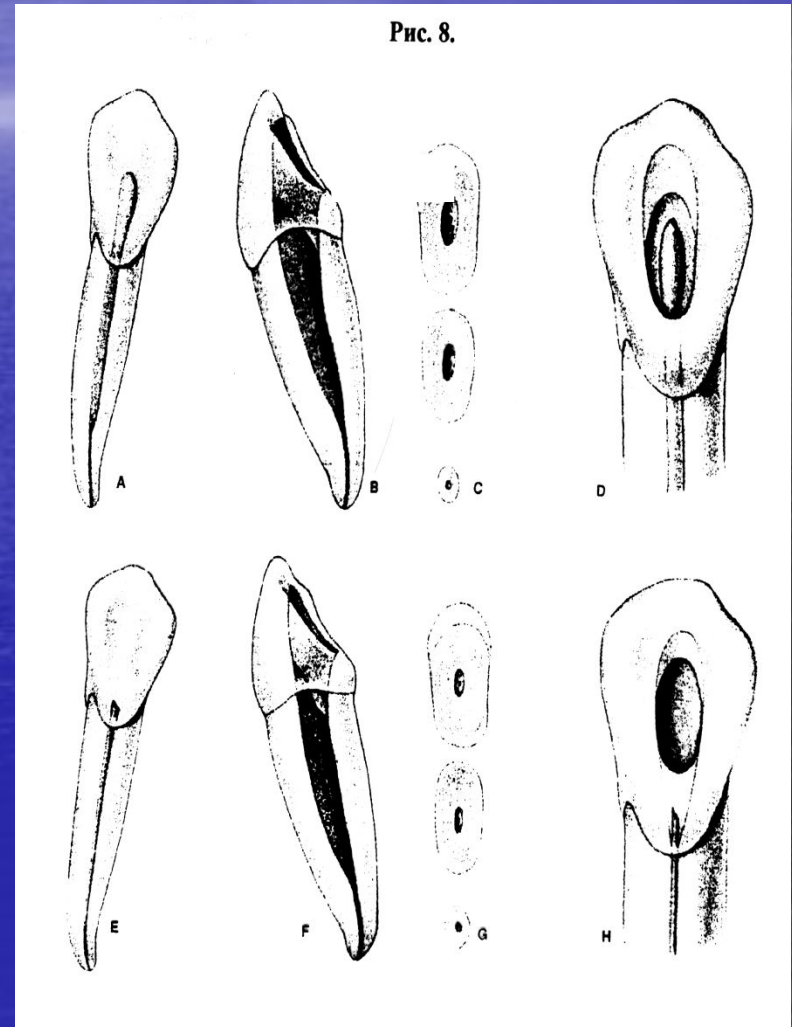
# Боковой резец нижней челюсти

- Повторяет контуры коронки.
- Имеет вид щели.
- Окружность пульповой камеры равна в среднем 4,4 мм. В месте перехода полости коронки в корневой канал имеется устьевое сужение.
- На язычной стенке локализуется выступ дентина (лингвальное плечо).
- Средняя длина зуба 22 мм.
- Канал в 80% случаев один, прямой, узкий, часто плохо проходимый.
- В 20% случаев – 2 канала (губной и язычный).



# Клык нижней челюсти

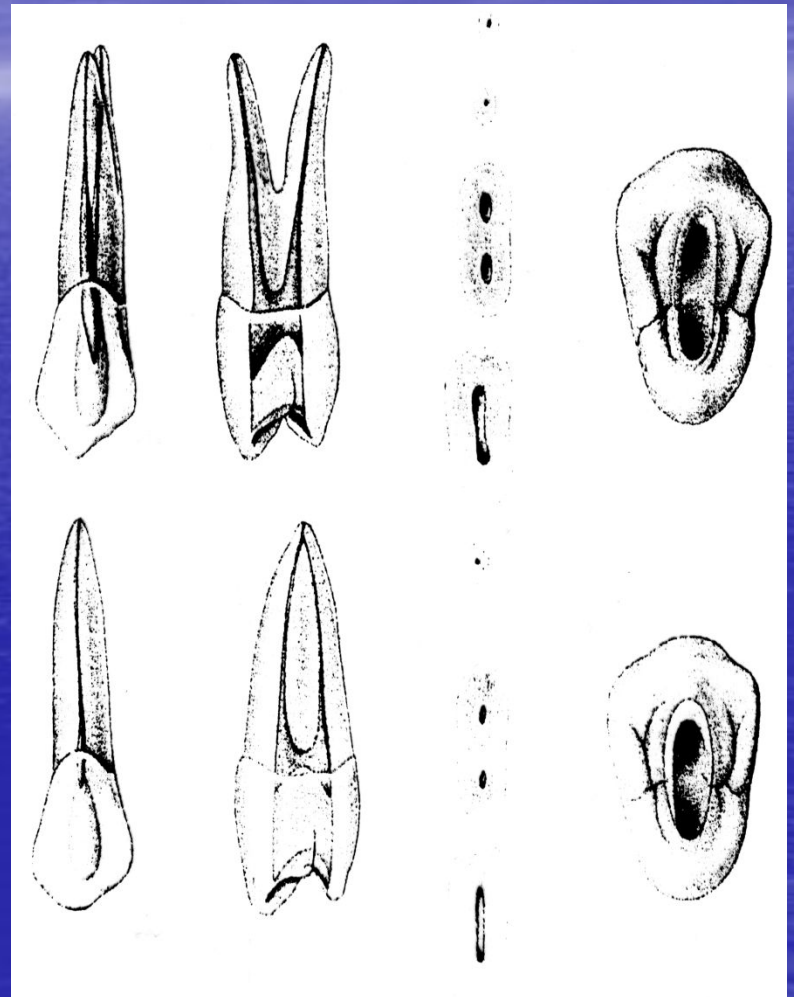
- Полость зуба веретенообразной формы, сужена в мезиодистальном направлении.
- Окружность пульповой камеры равна в среднем 4,6 мм.
- В месте перехода полости зуба в корневой канал локализуется выступ дентина на губной стенке (губное плечо).
- Средняя длина зуба 26 мм.
- Корень в 99% случаев один, прямой, широкий, в 1% случаев – 2.
- Канал в 95% случаев один, прямой, широкий, в 5% случаев – 2 (губной и язычный).
- Корневой канал на распиле имеет форму овала.





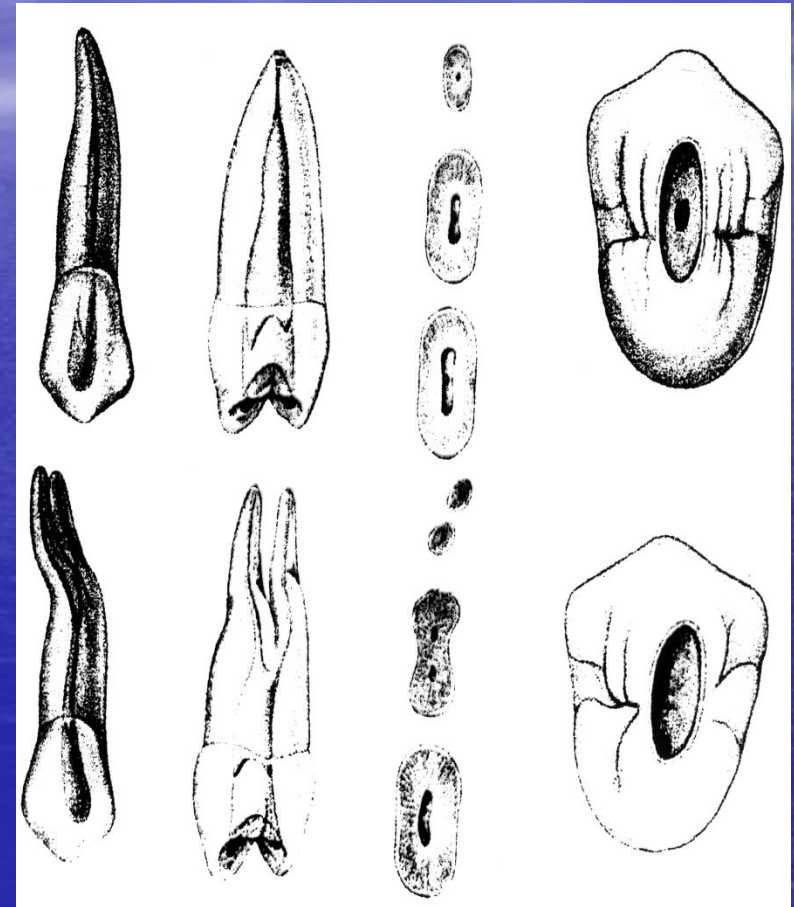
# Первый премоляр верхней челюсти

- **Коронковая полость сжата в переднезаднем направлении, овальной либо округлой формы.**
- **На поперечном распиле имеет вид щели.**
- **Диаметр пульповой камеры в среднем составляет 5,0 мм.**
- **Дно полости расположено значительно ниже шейки зуба, на дне располагаются 2 устья корневых каналов.**
- **Средняя длина зуба 21,5 мм.**
- **Корней 1-3, раздвоенные корни могут сливаться и вновь разделяться, 1 корень у 20% пациентов, 2 (небный, щечный) – у 79%, 3 – у 1% пациентов.**



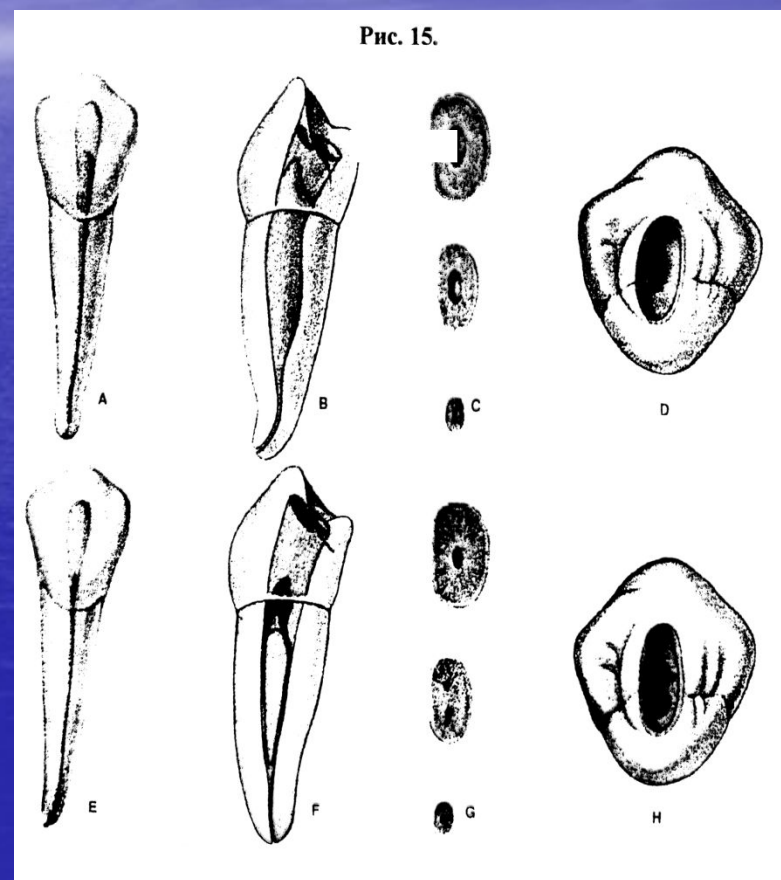
## Второй премоляр верхней челюсти

- Полость в виде узкой щели.
- Диаметр пульповой камеры в среднем 4 мм.
- Один корень у 92% пациентов, 2 (небный, щечный) – у 7%, 3 – у 1% больных.
- Количество КК также колеблется: в 76% случаев – 1 КК, у 23% пациентов – 2 КК (небный, щечный) и у 1% – 3 КК.
- Средняя длина зуба 22 мм.
- Продольная ось зуба имеет дистальный наклон на  $19^\circ$ , небный наклон на  $9^\circ$ .



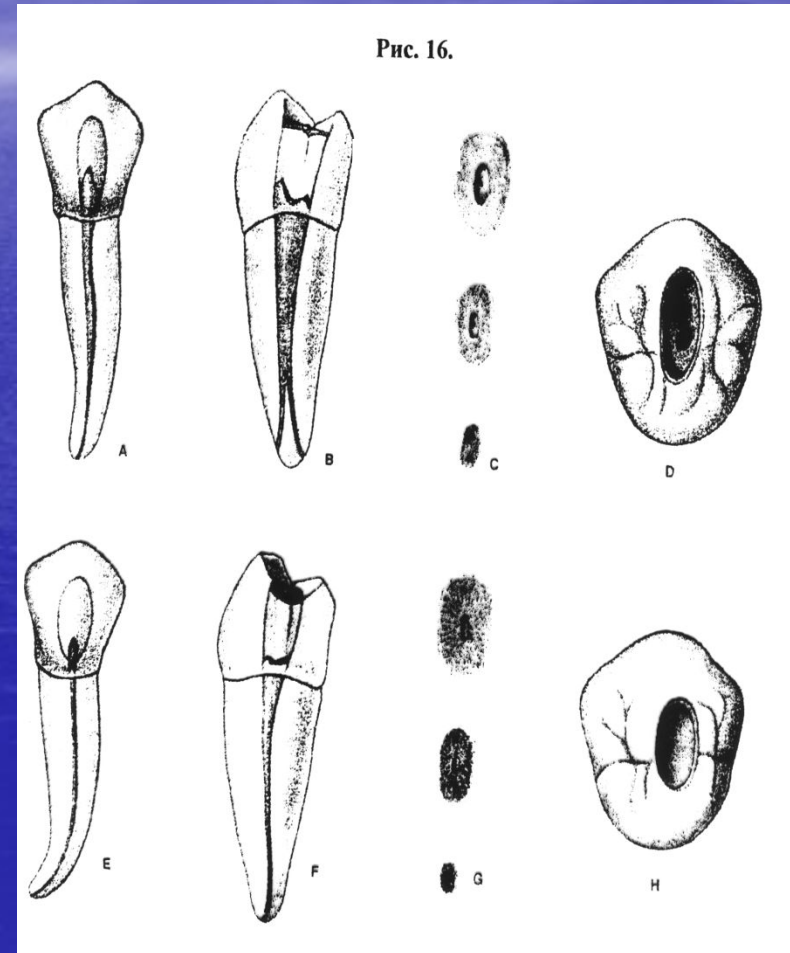
# Первый премоляр нижней челюсти

- Овальной либо округлой формы.
- Сужена в мезиодистальном направлении.
- Диаметр пульповой камеры в среднем равен 4 мм.
- Корень всегда один, часто имеет язычный наклон. Полость коронки переходит в 1-3 корневых канала.
- У 80% пациентов – 1 канал, у 18% – 2 (щечный, язычный) и у 2% – 3.
- Средняя длина зуба 22 мм.
- Продольная ось зуба имеет дистальный наклон 14°.



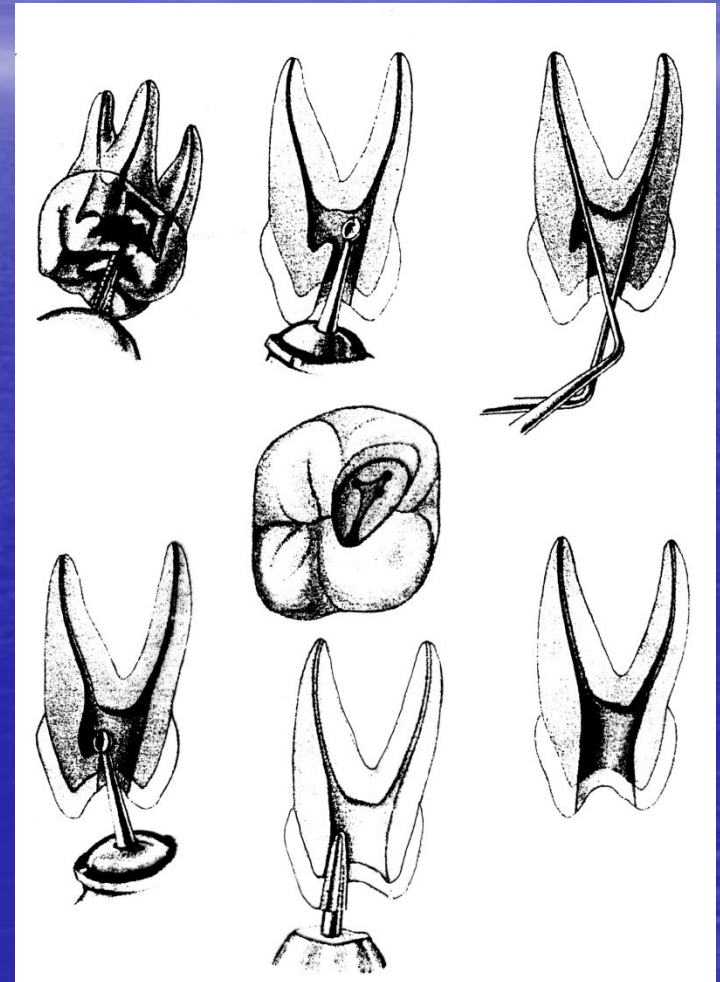
## Второй премоляр нижней челюсти

- Округлой формы на поперечном распиле, сужена в мезиодистальном направлении.
- Диаметр пульповой камеры в среднем равен 4,6 мм.
- Коронковая полость зуба, сужаясь в области шейки зуба, переходит в 1-3 корневых канала.
- У 90% пациентов наблюдается 1 корневой канал, у 9% - 2 (щечный, язычный) и у 1% - 3.
- Средняя длина зуба 22 мм.
- Продольная ось зуба имеет щечный наклон 34°.



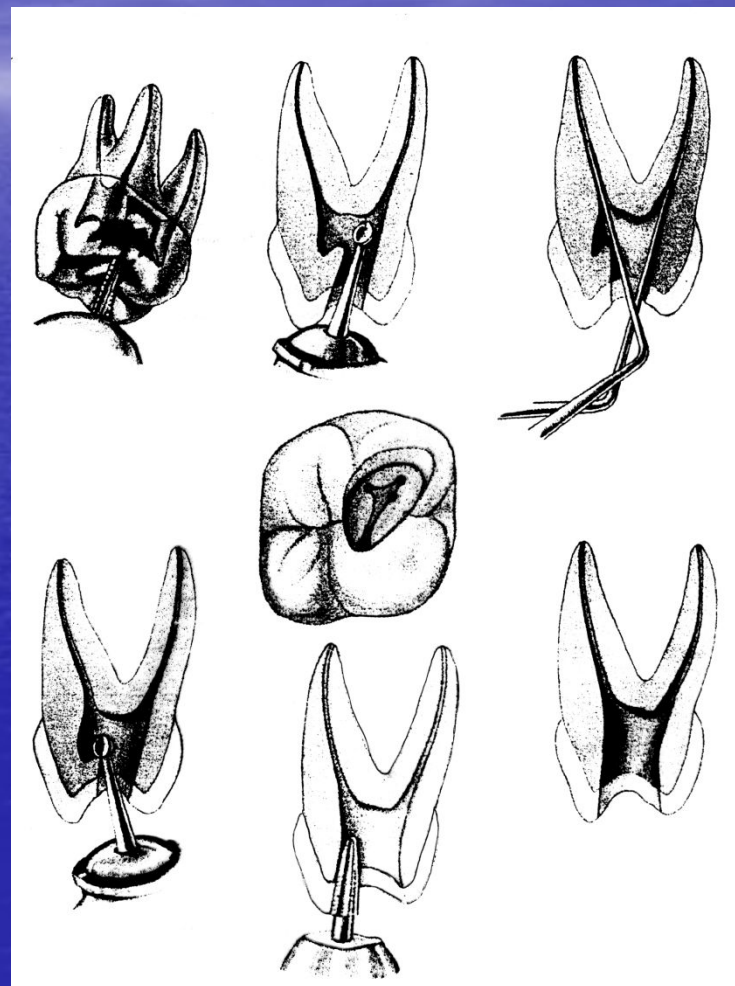
# Первый моляр верхней челюсти

- Соответственно КК – 3 (небный, щечный медиальный, щечный дистальный) – у 55% пациентов. У 45% пациентов определяется 4-ый КК, так как передний щечный корень в 45% случаев имеет дополнительный КК, устье четвертого КК обычно располагается ближе к устью небного канала.
- Небный КК широкий, прямой, овальной формы, хорошо проходимый.
- Щечных КК – 2 (медиальный и дистальный), они узкие, искривленные, короткие, отклонены в вестибулярную сторону.



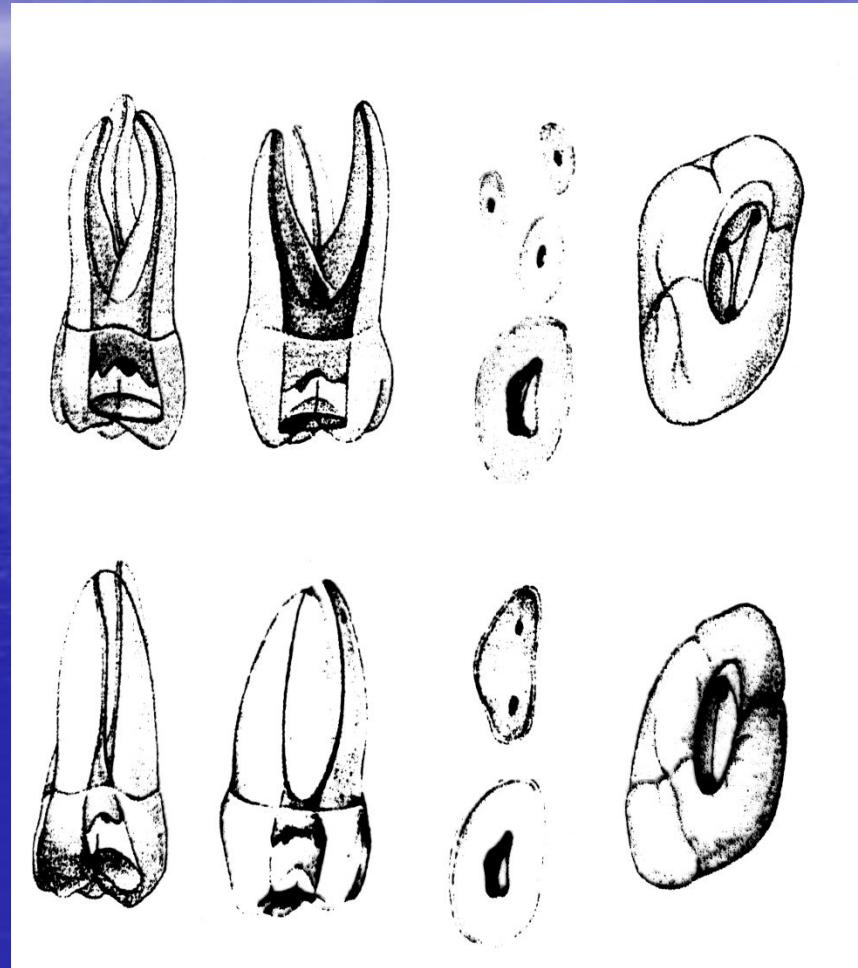
# Первый моляр верхней челюсти

- Имеет форму неправильного четырехугольника, стенки наклонены в щечную сторону.
- Свод полости проецируется близко к шейке зуба.
- Форма дна пульповой камеры приближается к треугольной, в углах треугольника располагаются устья корневых каналов.
- Общая длина зуба 21 мм.
- Корней чаще всего 3 (небный, щечный медиальный, щечный дистальный) – у 86% пациентов, реже 2 (небный, щечный) – у 14% пациентов.



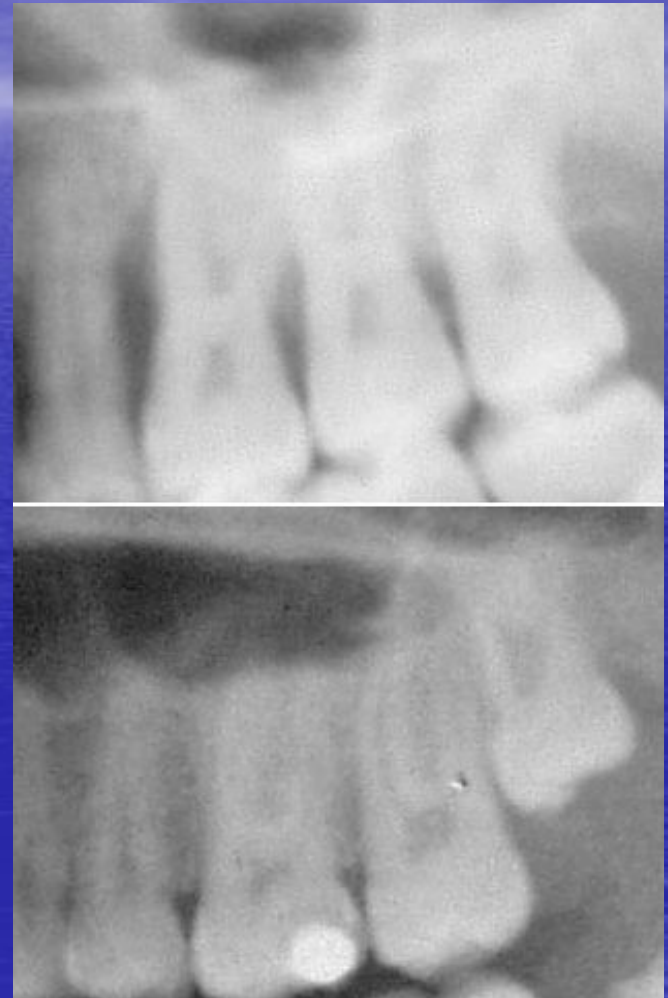
# Второй моляр верхней челюсти

- Имеет форму куба.
- На дне полости зуба располагаются устья 3-х корневых каналов.
- Количество корней колеблется от 1 до 3, 1 корень определяется у 1% пациентов, 2 – у 18%, 3 – у 81% пациентов.
- Количество КК индивидуально и определяется 1 КК – у 1% пациентов, 2 КК (небный, щечный) – у 4%, 3 КК (небный, щечный дистальный, щечный медиальный) – у 55% пациентов и у 40% определяется 4 КК (небный, щечный дистальный, 2 щечных медиальных).
- В 40% случаев именно медиальный щечный корень содержит дополнительный КК.
- Искривление всех трех КК в вестибулярной и боковой проекциях.



# Третий моляр верхней челюсти

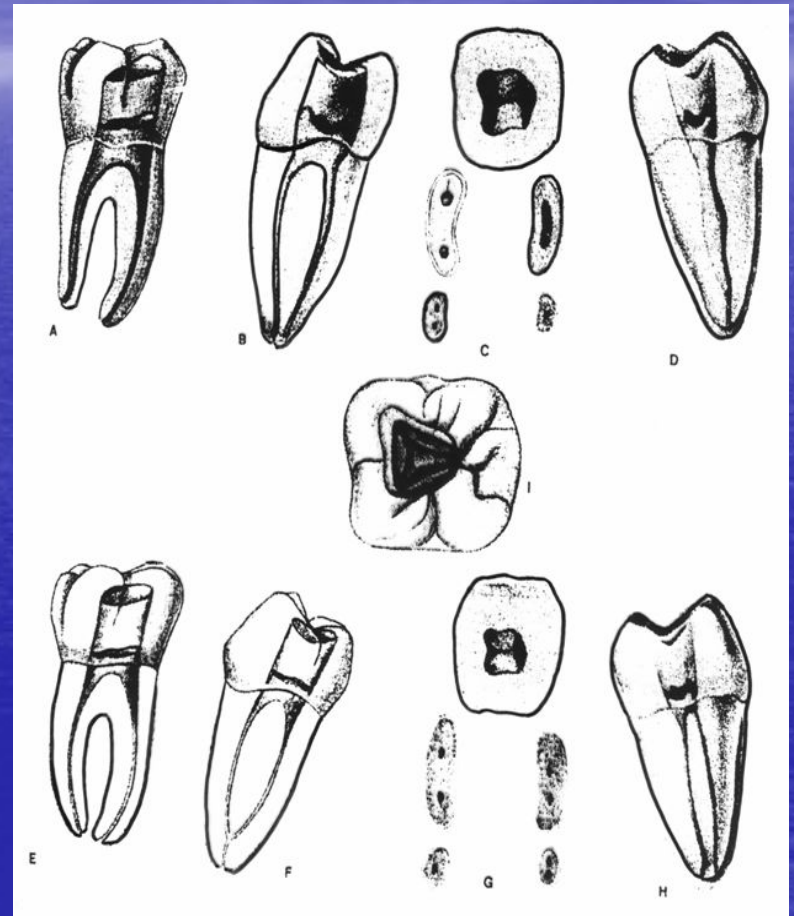
- Полость зуба может совершенно не соответствовать внешнему виду коронки зуба, она может иметь самую разнообразную конфигурацию.
- Количество корней и соответственно КК от 1 до 5, часто искривленные и плохо проходимые.





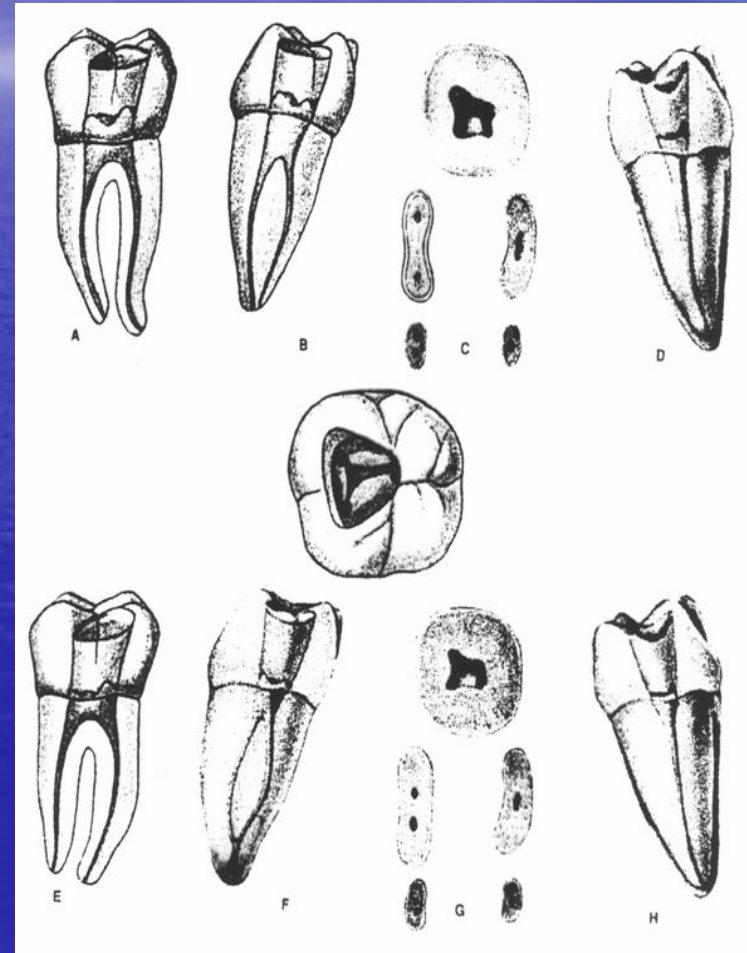
# Первый моляр нижней челюсти

- Средняя длина зуба 21,5 мм.
- Свод полости зуба имеет 5 углублений соответственно форме жевательной поверхности
- Дно коронковой полости имеет очертания прямоугольника с 2-4 устьями корневых каналов.
- Количество корней 2-3, соответственно в 99% и 1% случаев, КК отклонены в щечную сторону.
- Количество КК у 82% пациентов – 3 (дистальный, медиальный щечный и медиальный язычный), у 12% – 4 (дистальный щечный, дистальный язычный, медиальный щечный и медиальный язычный) и у 6% – 2 (дистальный и медиальный).



# Второй моляр нижней челюсти

- Полость моляра на поперечном распиле имеет форму прямоугольника с 1-4 устьями корневых каналов.
- Средняя длина зуба 20,5 мм.
- Количество корней 1-2-3, соответственно у 12%, 87% и у 1% пациентов, отклонены в щечную сторону.
- Количество корневых каналов у 80% пациентов – 3 (дистальный, медиальный щечный и медиальный язычный), у 8% – 4 (дистальный щечный, дистальный язычный, медиальный щечный и медиальный язычный), у 10% – 2 (дистальный и медиальный), у 2% – 1 корневой канал.



# Третий моляр нижней челюсти

- Коронка зуба кубической формы.
- Строение полости соответствует либо не соответствует конфигурации коронки зуба.
- На дне коронковой полости располагаются 1-2-3-4 и более устьев корневых каналов.
- Разнообразна длина зуба и корневых каналов

