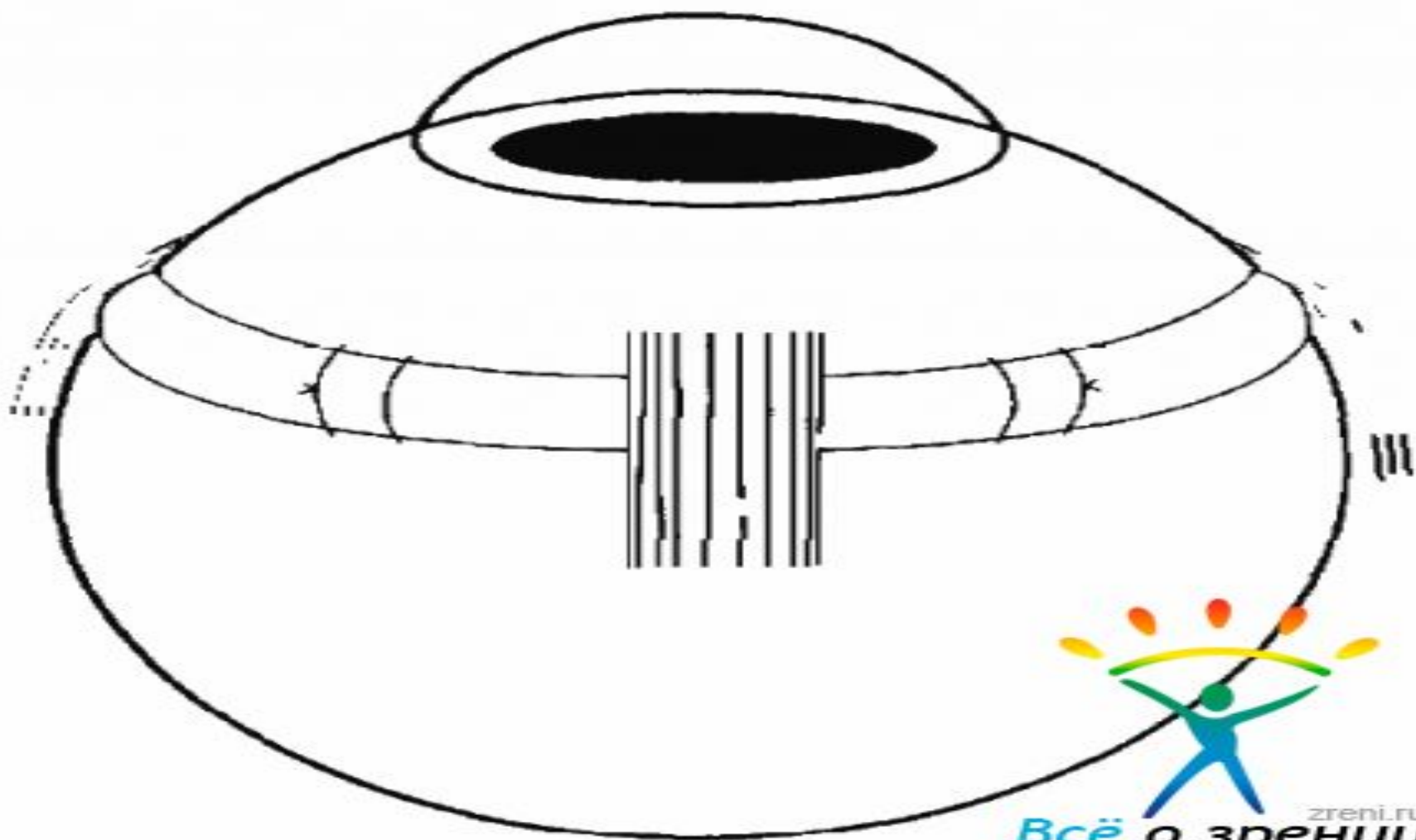


Карагандинский государственный медицинский
университет

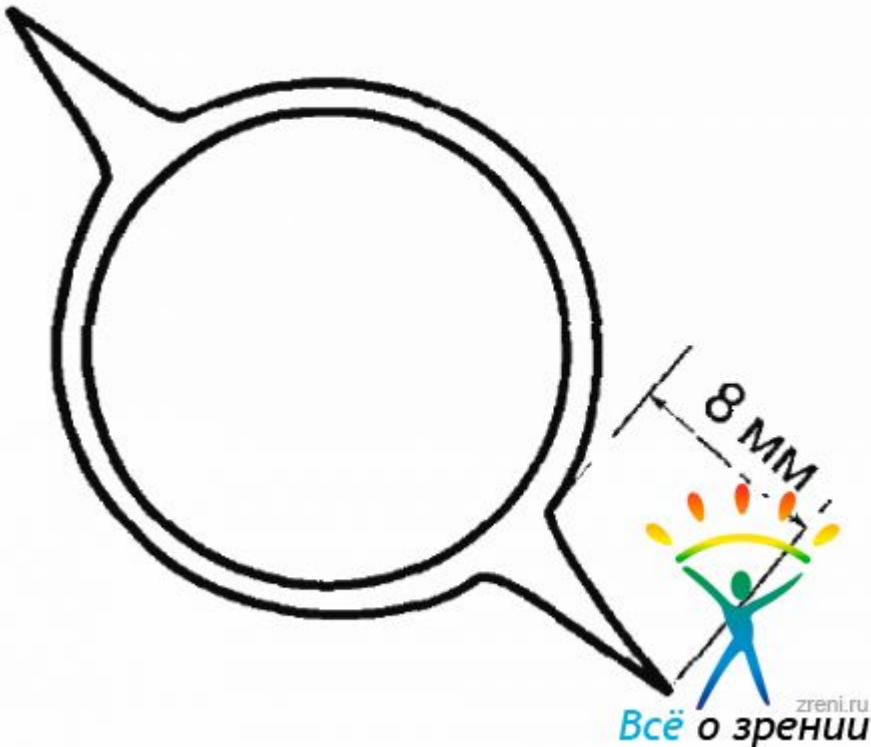
Эписклеральное круговое пломбирование

подготовил: Ахметов А.Ж

- В тех случаях, когда имеются множественные разрывы в нескольких квадрантах или обширные зоны периферической дегенерации сетчатки с единичным разрывом, а также выраженные тракции СТ на сетчатку, показано **круговое вдавление склеры** (циркляж)



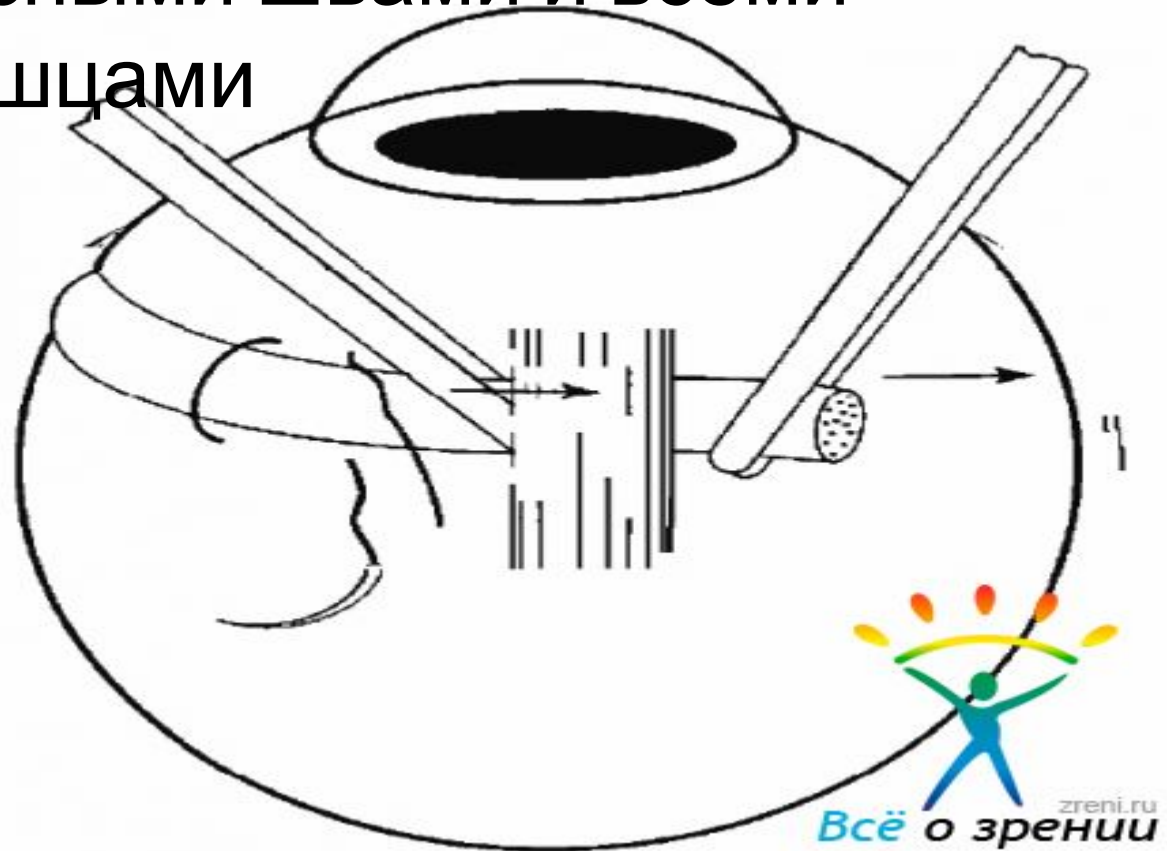
- Для выделения прямых мышц и обнажения склеры проводят **лимбальную перитомию конъюнктивы** с двумя послабляющими разрезами длиной **8 мм** в меридианах



- Конъюнктива и тенонова капсула отсепаровываются и сдвигаются назад, освобождаются все четыре прямые мышцы. Под ними проводят швы-держалки, которые позволяют ротировать глазное яблоко в нужном направлении, а также фиксировать его. Локализацию проекции разрывов на склере проводят под офтальмоскопическим контролем. В соответствии с нанесенными на склере отметками в зоне разрыва нужно сделать криокоагуляцию. Состояние коагулятов следует контролировать с помощью непрямой бинокулярной офтальмоскопии. Коагуляты проявляются на сетчатке в виде легкого побеления. Они должны надежно окружать разрыв со всех сторон (рис. 4.8). Если разрывы расположены вблизи от зубчатой линии, целесообразно проведение отграничивающей коагуляции в виде дуги, охватывающей разрыв или разрывы сзади (рис. 4.9). Коагуляты не должны быть очень слабыми. При недостаточной коагуляции хориоретинальная адгезия может оказаться неэффективной. С другой стороны, чрезмерная коагуляция приводит к атрофии сосудистой оболочки и сетчатки и усилению витреальных тракций.

- После того как произведена надежная криокоагуляция зоны разрывов, **приступают к наложению матрасных швов на склеру**. Для кругового вдавления обычно достаточно одного матрасного шва в каждом квадранте. Однако, если имеются значительные истончения склеры, необходимо положить в каждом квадранте по два шва, которые должны располагаться на одинаковом расстоянии от лимба так, чтобы проведенная иод ними пломба проходила без изгибов и точно над разрывами сетчатки. Наложение швов следует делать под большим увеличением микроскопа, с тем чтобы провести шов на достаточной глубине в слоях склеры (не менее чем $3/4$ толщины) и не перфорировать стенку глаза (рис. 4.4). Перфорация может привести к кровотечению из сосудов хориоидеи, а в тех случаях, когда шов накладывается в той зоне, где сетчатка прилежит, возможно повреждение сетчатки. Использование большого увеличения позволяет накладывать швы более точно и предупредить возможные осложнения.

- После того как наложены швы во всех четырех квадрантах, циркулярную пломбу последовательно проводят под всеми матрасными швами и всеми прямыми мышцами



и выполняют **дренаж СРЖ**. Выпускание СРЖ необходимо при круговом вдавлении не только для того, чтобы сблизить оболочки, но и для того, чтобы снизить ВГД. При затягивании швов гипотония глазного яблока позволяет получать достаточно выраженное вдавление. Затягивая швы, необходимо следить, чтобы они не были перетянуты и не деформировали эластичную пломбу. Слишком туго затянутые швы могут прорезаться, что приводит к смещению пломбы

