

# Эписклерит

---

ВЫПОЛНИЛА: ЖАРИНОВА Е.А.

# Эписклерит

---

— воспалительное заболевание, затрагивающее эписклеральную ткань, лежащую между конъюнктивой и склерой.

- воспаление длится недолго, зачастую проходит без лечения
- в 60% случаев он не требует обращения к врачу
- чаще страдают пожилые люди; еще чаще - женщины в возрасте после 40 лет
- может сочетаться как с системным заболеванием, так может быть и отдельным недугом

# Этиология

Зачастую причина эписклерита неизвестна, хотя в 1/3 случаев он возникает у пациентов с системными заболеваниями. Из них у 11 процентов повышенный уровень мочевой кислоты в

КРОВИ

К сопутствующим заболеваниям относятся:

- ревматоидный артрит
- системная красная волчанка
- узелковый полиартериит
- серонегативные спондилоартропатии (анкилозирующий спондилит, болезнь Крона, реактивный артрит)
- подагра
- аллергические заболевания
- инородные тела в глазу
- реакция на химические вещества
- инфекционные заболевания бактериальной (включая туберкулез, болезнь Лайма, сифилис), вирусной (включая герпес), грибковой природы, паразиты

Крайне редко причиной эписклерита могут быть:

- Т-клеточная лейкемия;
- парапротеинемия;
- паранеопластические синдромы (синдром Свита, дерматомиозит);
- надпочечниковая недостаточность;
- некробиотическая ксантогранулема;
- синдром Парри-Ромберга;
- трансклеральная фиксация ИОЛ в анамнезе или наличие в глазу заднекамерной ИОЛ;
- гранулема от укуса насекомого;
- смещение трубки Джонса для слезных канальцев.

# Симптомы эписклерита

---

- Чаще всего эписклерит развивается на участках между веками в уголках глаз. Болезненные ощущения возникают внезапно, появляется слезотечение, резкая боль, резь, покраснения и светобоязнь.

- Пораженные участки имеют цвет от розового до ярко-красного оттенков. Через некоторое время они принимают сиреневатый или фиолетовый оттенок.

Существует 2 главных подтипа: простой и узелковый. Чаще всего случается простой эписклерит. Он более болезненный, более длительный, однако лечению поддается легче и вероятность рецидива тоже намного меньше.

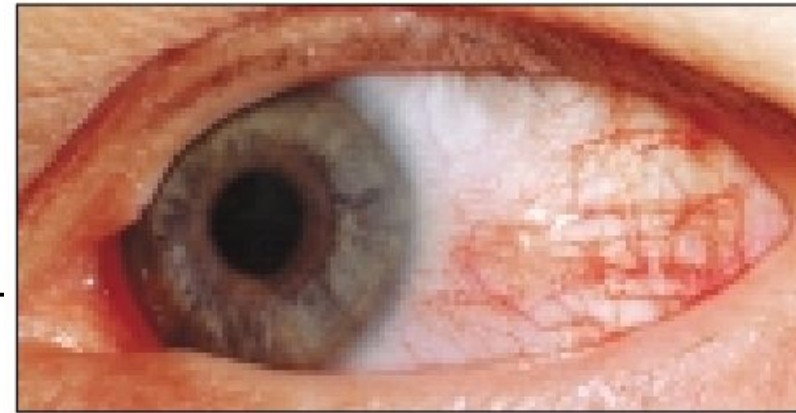## **Различают три типа эписклерита:**

- узелковый эписклерит
- мигрирующий эписклерит
- розацеа-эписклерит

# Узелковый эписклерит:

---

- чаще всего встречается у пожилых людей.
- эписклера немного припухает. При прикосновении ощущается незначительная боль.
- образуются узелки диаметром 2-4 миллиметров, которые могут быть твердыми и мягкими на ощупь. Иногда образуются несколько узелков, которые вскоре могут слиться в один.
- в среднем данное заболевание длится 2-3 недели, однако может продолжаться и до 5 месяцев.
- нередко болезнь распространяется на оба глаза.
- в процессе лечения узелки рассасываются и оставляют после себя легкую аспидную окраску.
- при узелковом эписклерите не наблюдается ни светобоязнь, ни слезотечения.

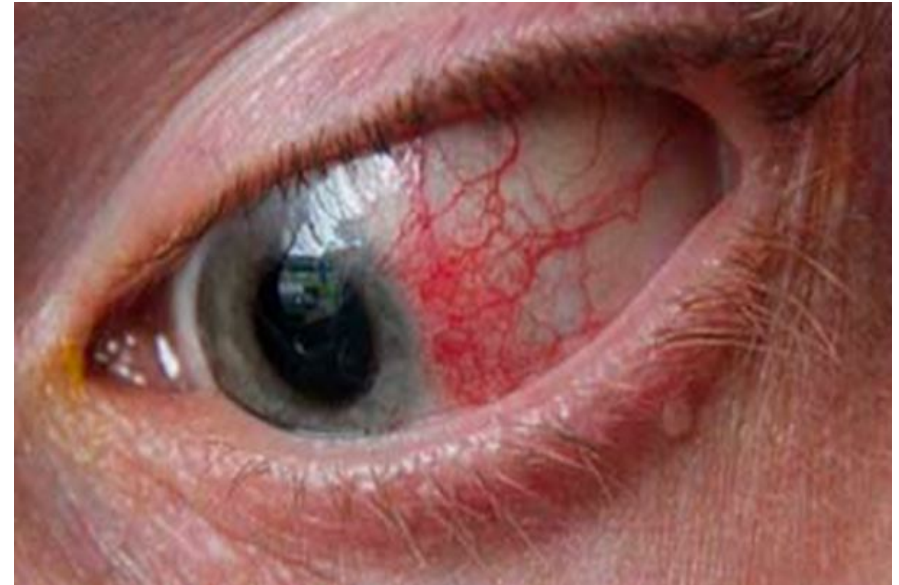

**Рис. 27.** Узелковый эписклерит у пациентов подагрой

# Мигрирующий эписклерит

---

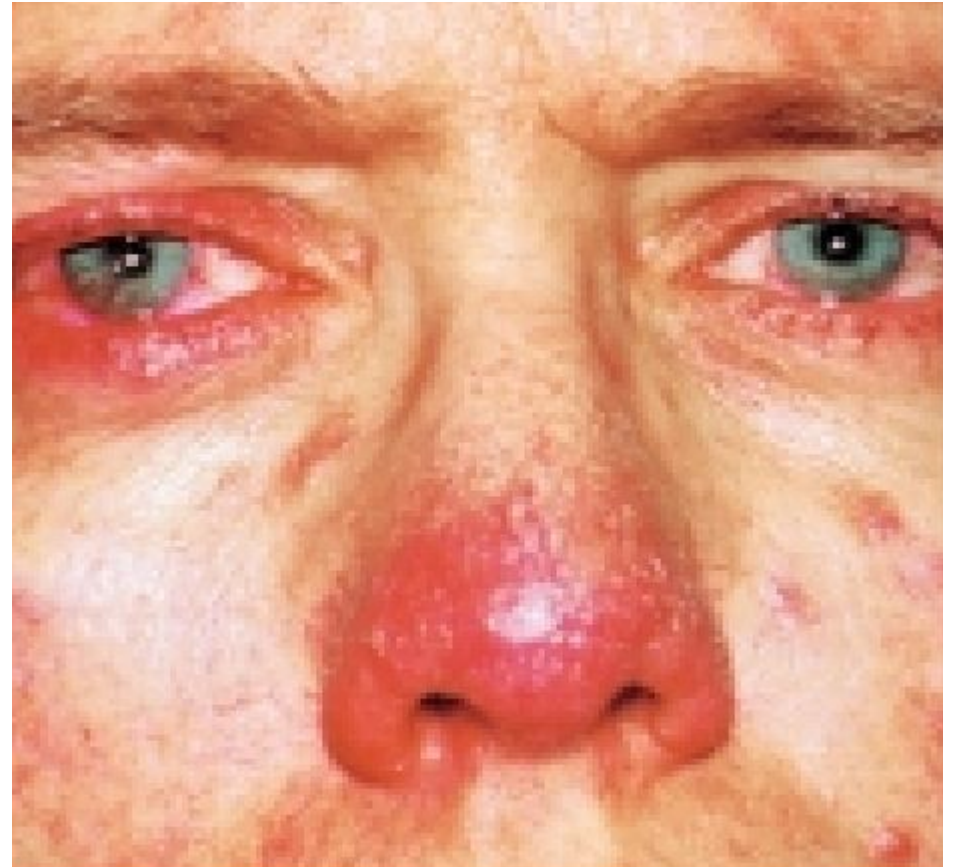- Сопровождается болезненными ощущениями и припухлостями в глазу.
- В глазу вблизи от лимба образуется гиперемированный очаг.
- Зачастую сопровождается ангионевротическим отеком век и головной болью.
- Мигрирующий эписклерит очень быстро проходит: в течении 2-3 дней на глазу не останется не следа.



# Розацеа-эписклерит

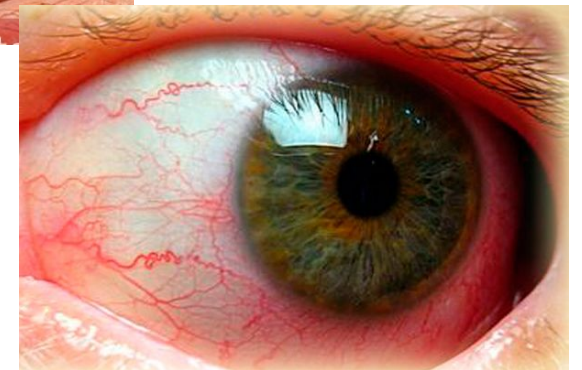
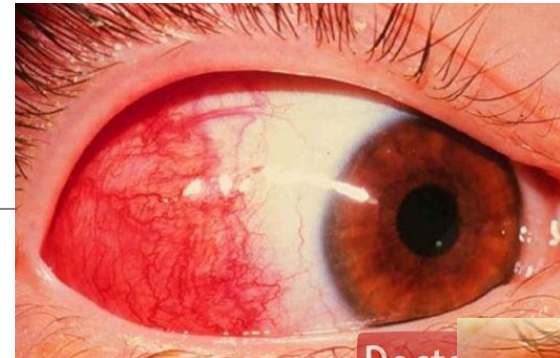---

- Отличие от других видов только одно - поражается роговая оболочка, которая называется розацеа-кератит.
- Чаще всего сочетается с появлением розовых угрей на коже лица.
- Поражение роговицы – самая тяжелая часть заболевания, есть большая склонность к рецидивам.





# Диагностика



- анамнез
- клиника
- лабораторные исследования: мочевая кислота, показатель ревматоидного фактора антинуклеарных антител, СОЭ, развернутая формула крови, флюорография, RW
- офтальмологический осмотр

- Эписклерит отличается от склерита меньшей тяжестью процесса и тем, что болезнь протекает, не влияя на сосудистый тракт.
  - Отсутствие характерных поверхностных сосудов, фиолетовый оттенок.Длительность течения отличает эписклерит от фликтенулезного конъюнктивита.
  - Задний эписклерит достаточно трудно отличить от серозного тенонита.

# Лечение эписклерита

---

- ❑ В большинстве случаев эписклерит не требует специального лечения. Но при выраженной симптоматике больные нуждаются в назначении глюкокортикостероидов и препаратов искусственной слезы.
- ❑ Следует заметить, что глюкокортикостероиды не рекомендуется использовать в течение длительного времени, так как можно увеличить риск развития глаукомы и катаракты и спровоцировать рецидив основного заболевания.
- ❑ При отсутствии эффекта от назначенной терапии применяются системные нестероидные противовоспалительные средства. Светобоязнь лечится ношением солнцезащитных очков. Кроме того, рекомендуется дополнительная консультация у ревматолога и аллерголога.
- ❑ При выявлении агента, вызывающего рецидив заболевания, требуется его удалить.
- ❑ Прогноз при эписклерите благоприятный.