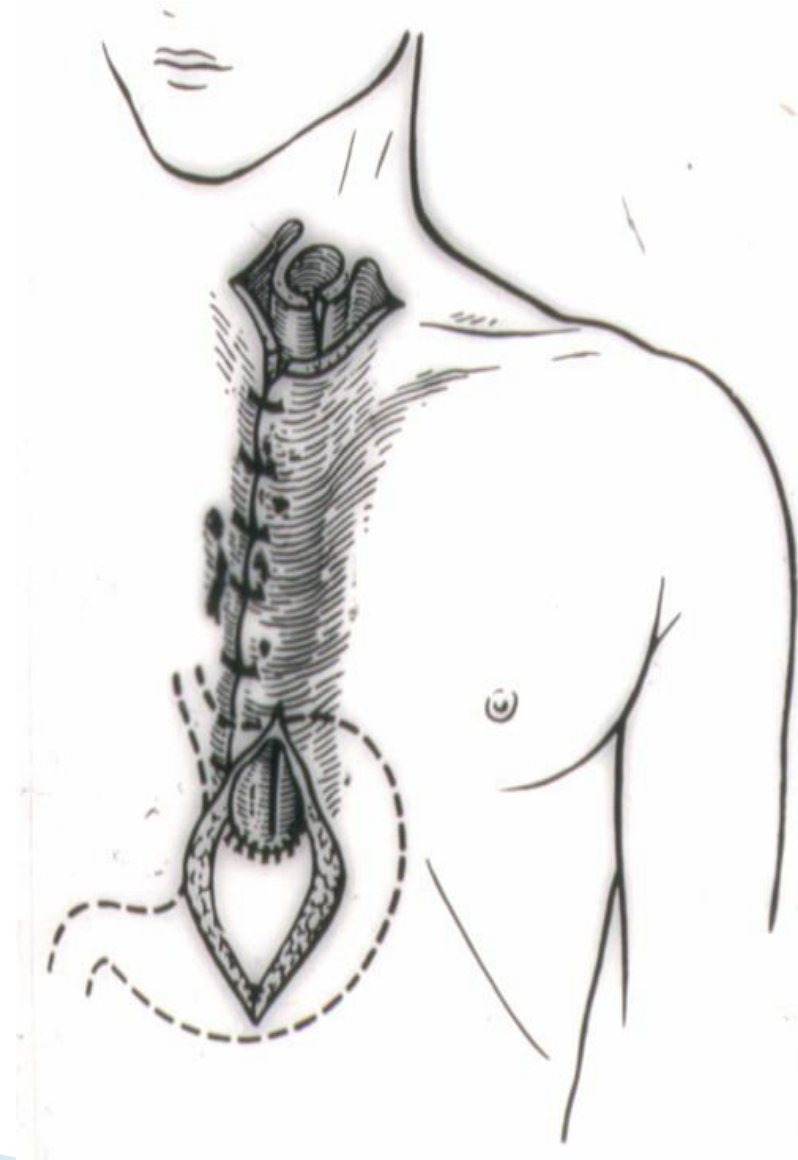


Эзофагопластика



Эзофагопластика

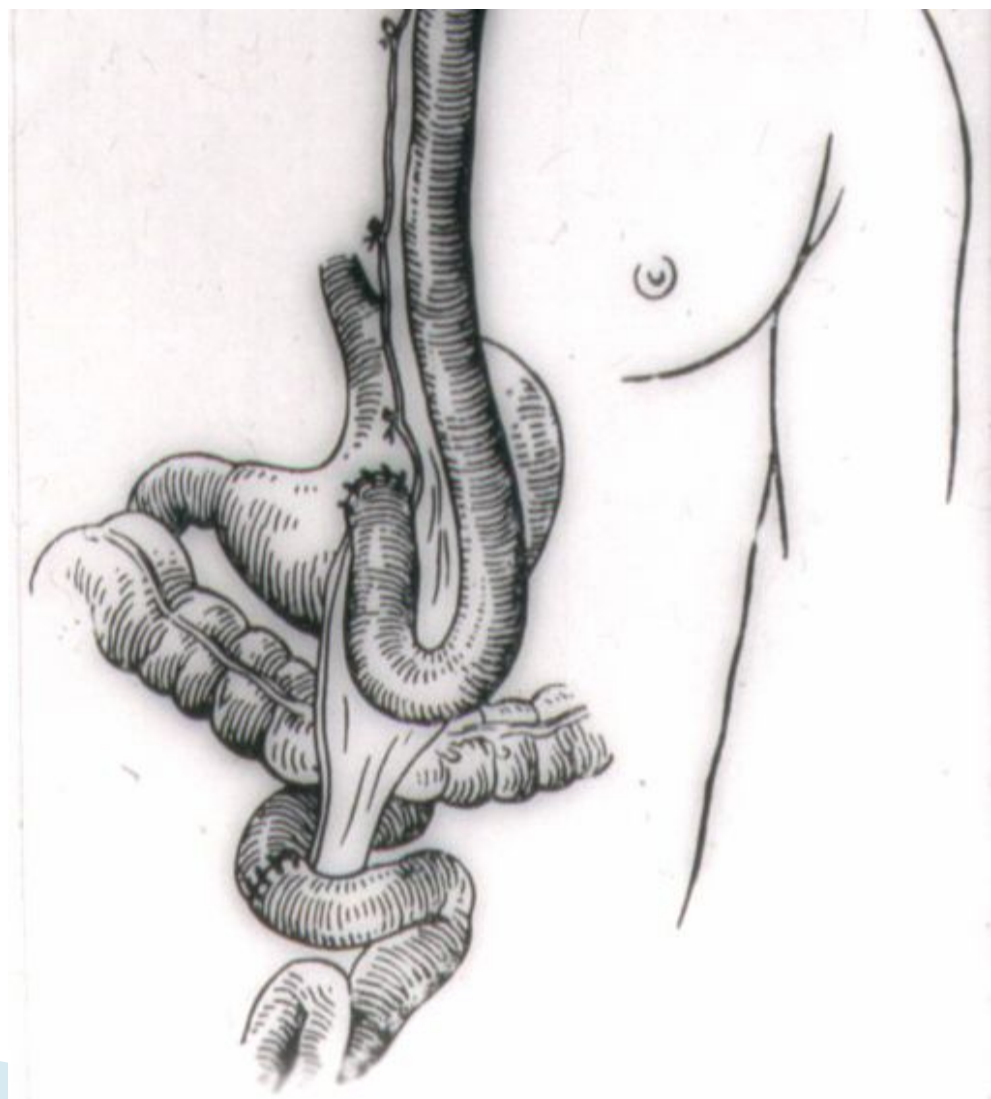
Основоположник – Н. Birch (1894)



В России В.Я. Брайцев на XVIII съезде хирургов (1926) демонстрировал девочку 12 лет с кожной эзофагопластикой

Осложнения: дерматиты, свищи, злокачественное перерождение

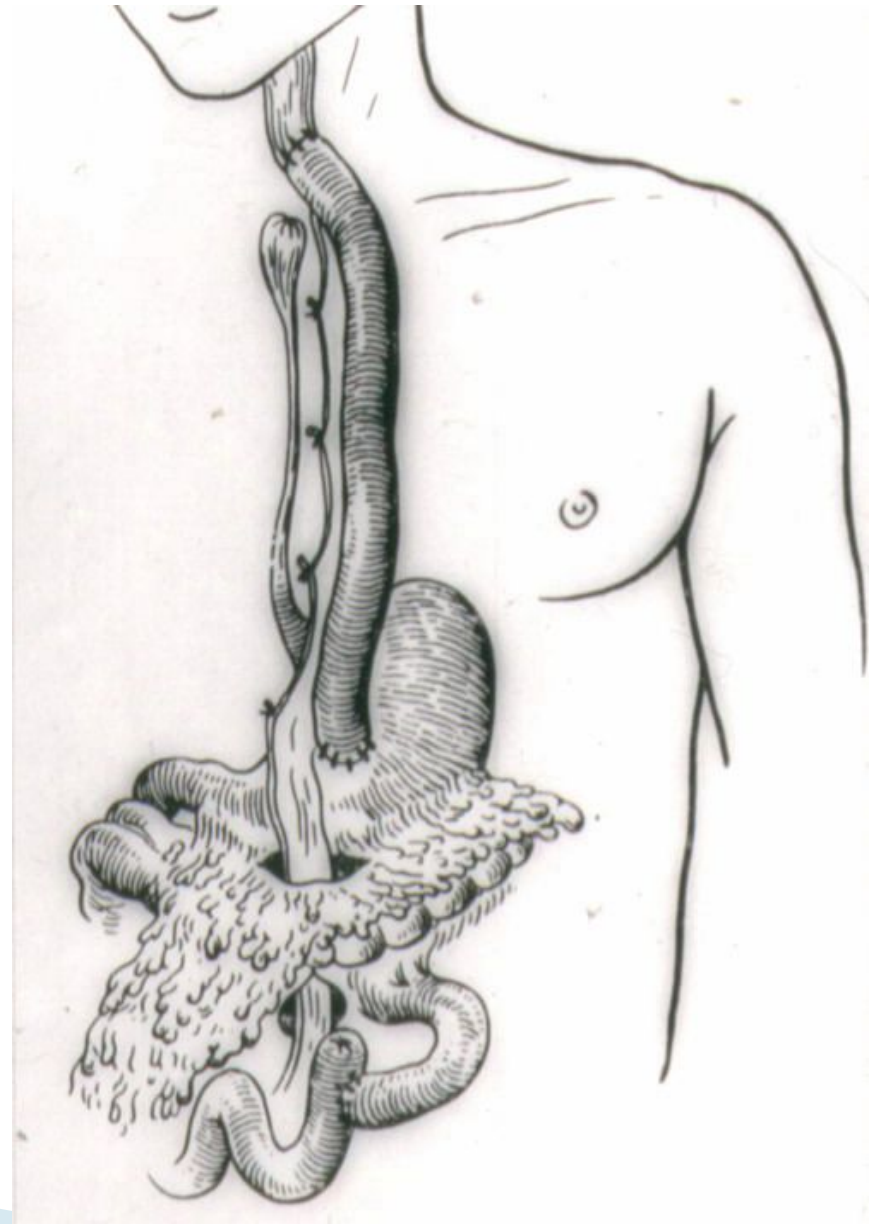
Ру (1906) провёл эзофагопластику из тонкой кишки
11 летнему мальчику



П.А. Герцен

Три этапа:

- Мобилизация тонкой кишки
- Создание анастомоза кишки с желудком
- Создание анастомоза кишки с пищеводом

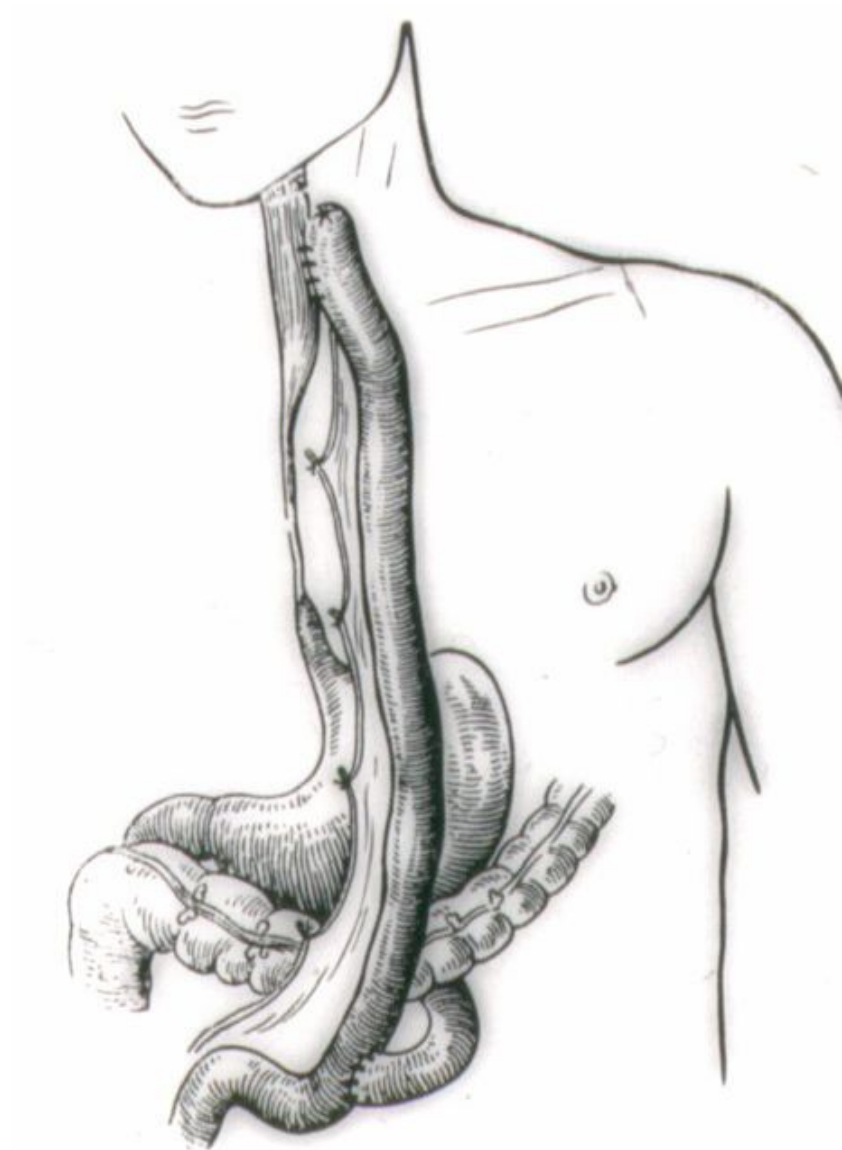


С.С. Юдин

Усовершенствовал создание
трансплантата

Специальный инструмент для
канала под кожей

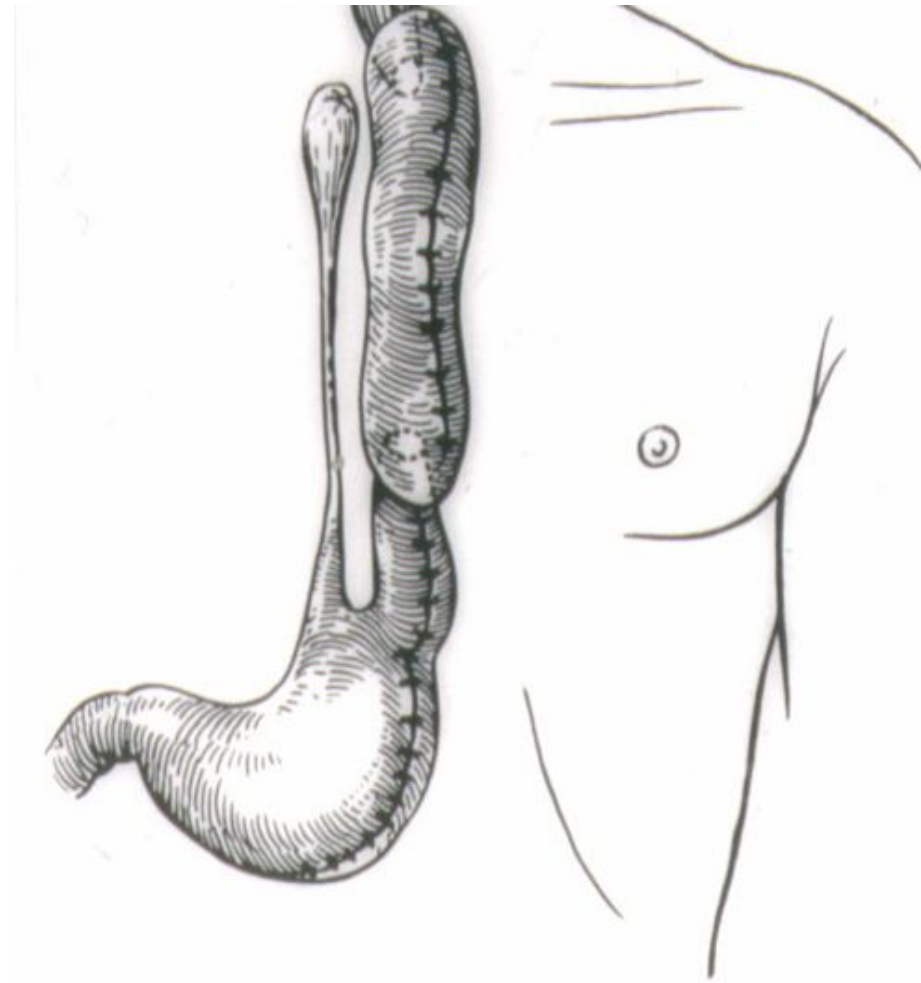
За 20 лет – 318 больных
с летальностью 9%



Во всем мире такой метод эзофагопластики
называется Ру-Герцена-Юдина

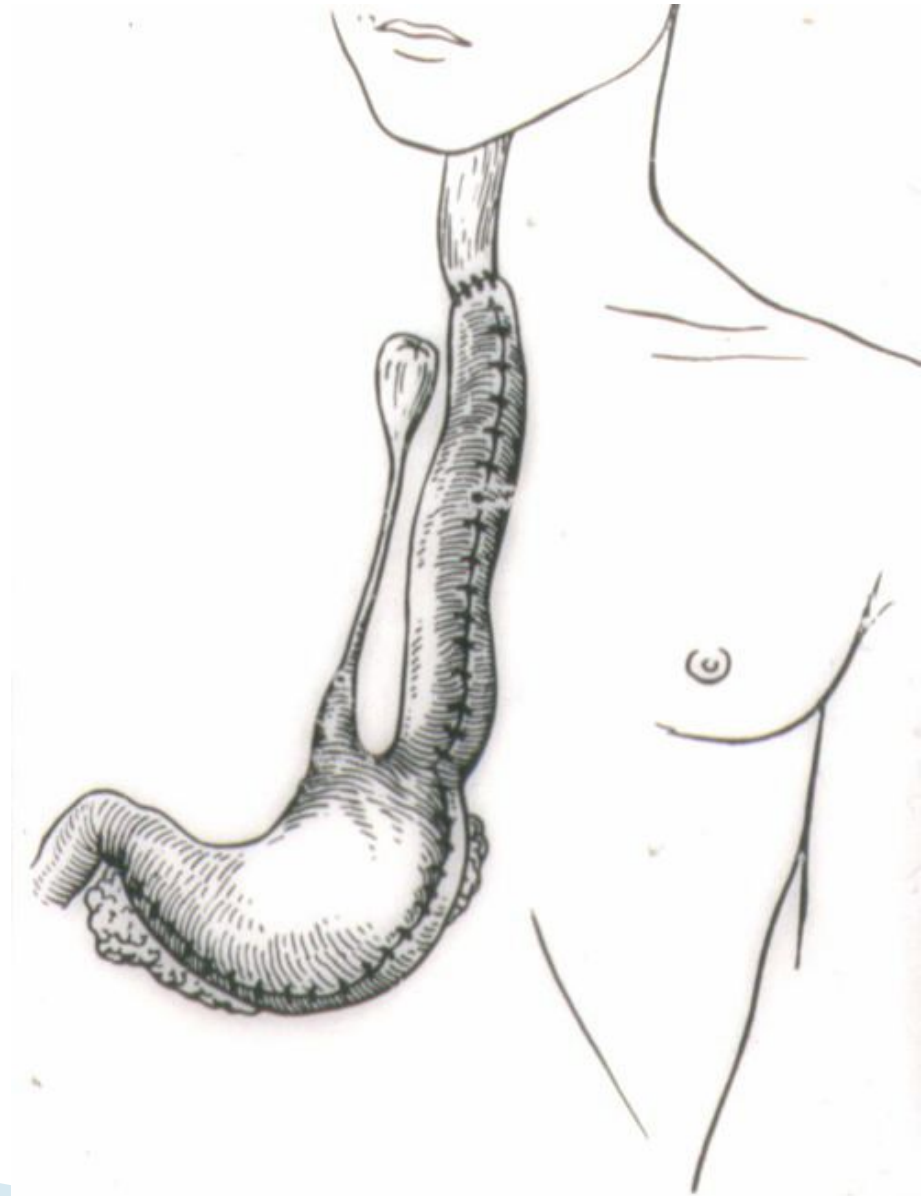
Бек (1905) – трубчатый канал
из большой кривизны желудка

Жиан, Гальперн (1912) –
разработана на
трупах и на животных пластика
из желудка



Гаврилиу (1957) – эзофагопластика
из большой кривизны желудка

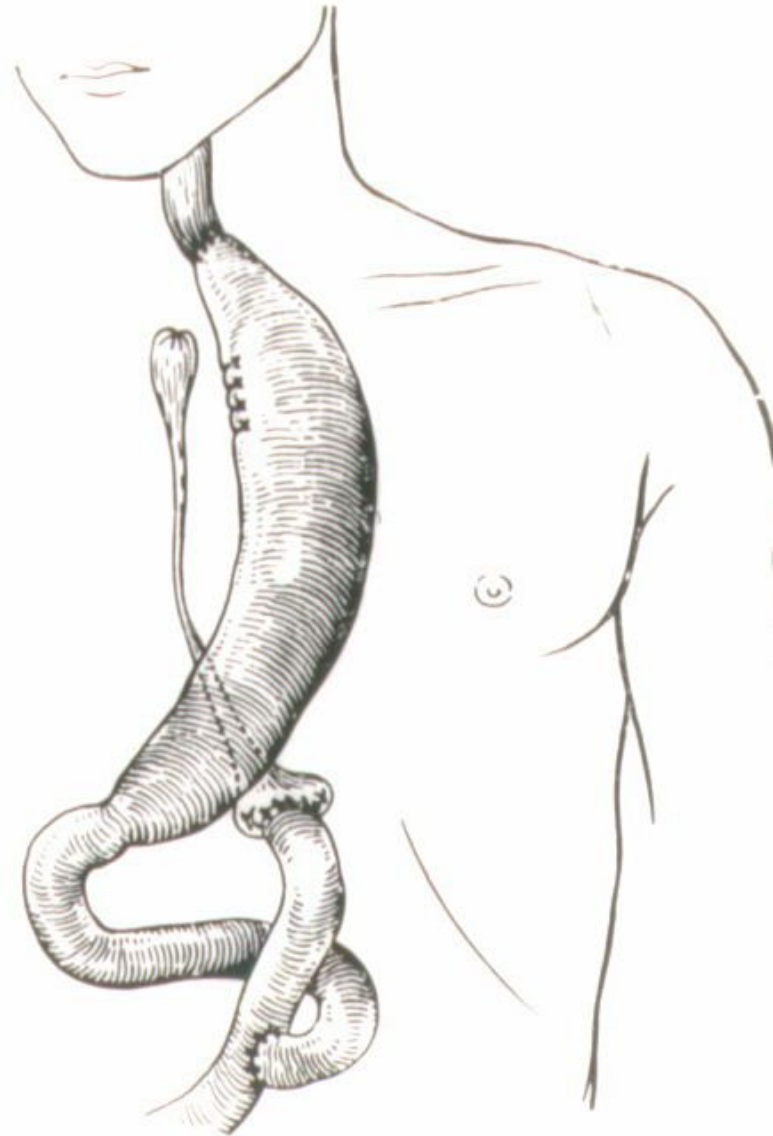
В России Скобелкин
+ спленэктомия и мобилизация
хвоста поджелудочной железы



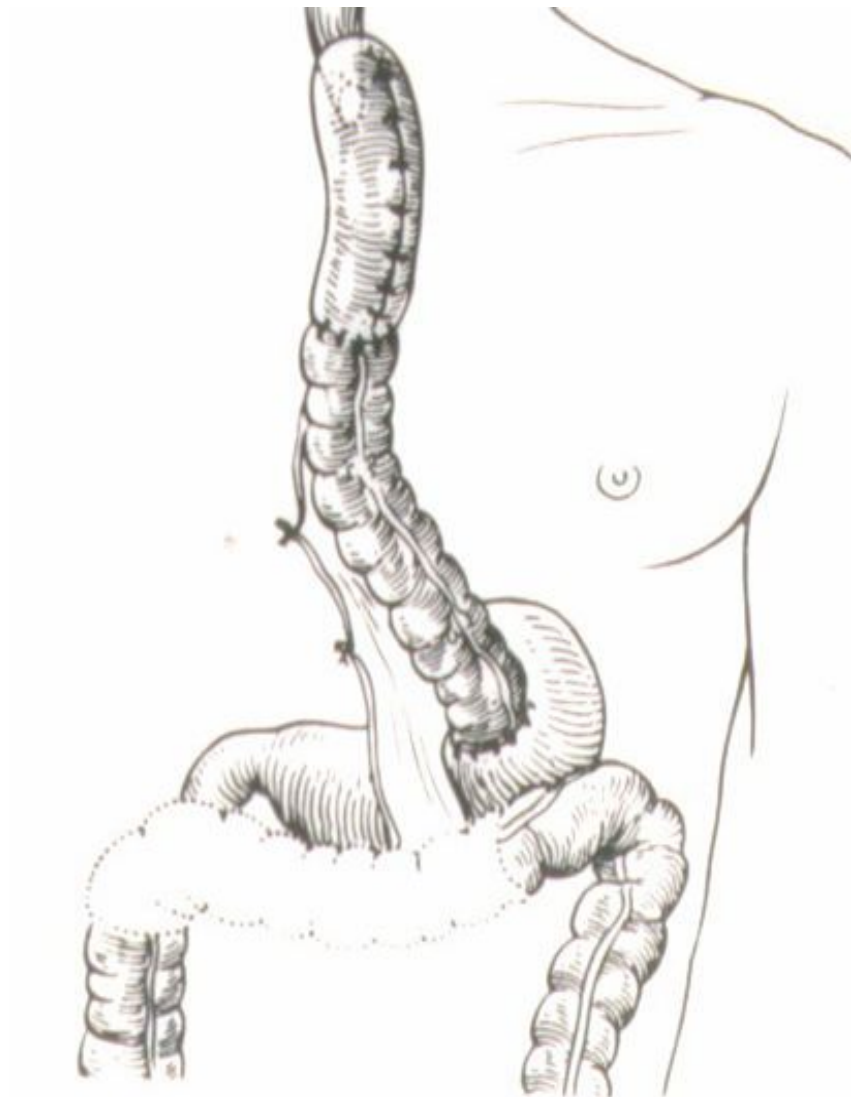
Киршнер (1920) – пересекал желудок в области кардии и перемещал его под кожу. Кардию сшивал с тощей кишкой по Ру.

В Японии – Накаяма

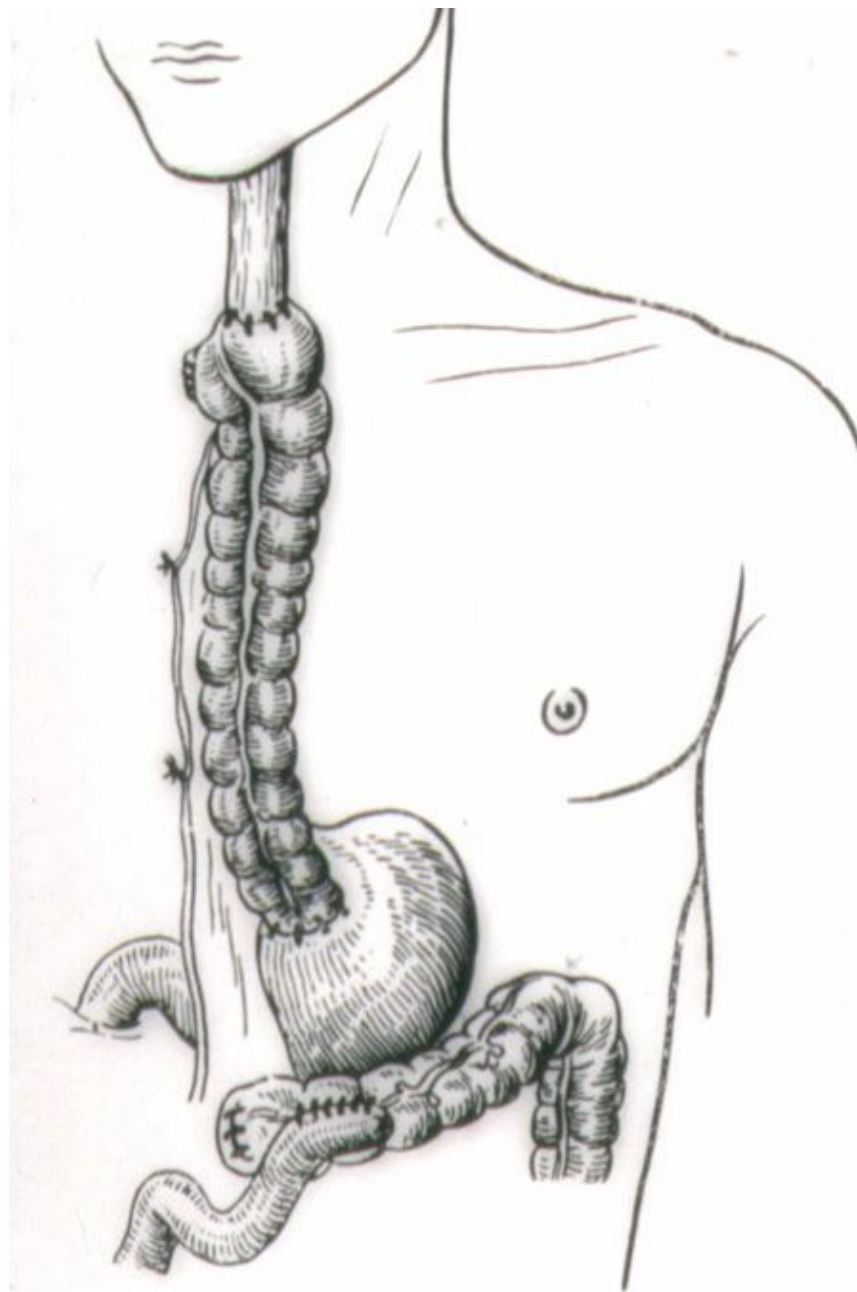
В России – А.А. Русанов



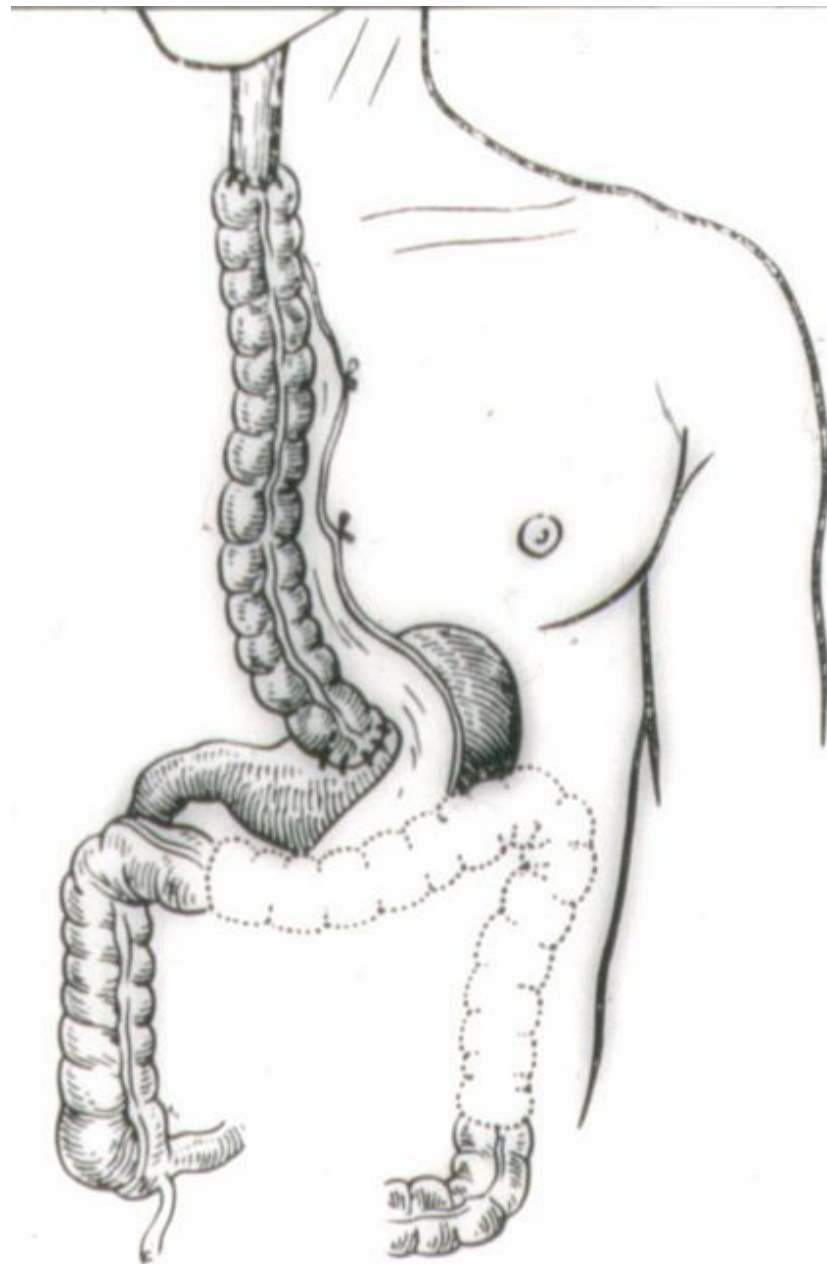
Келлинг (1941) –
поперечно-ободочная кишка



Ройт (1923) –
из правой половины толстой
кишки и частью поперечно-
ободочной кишки



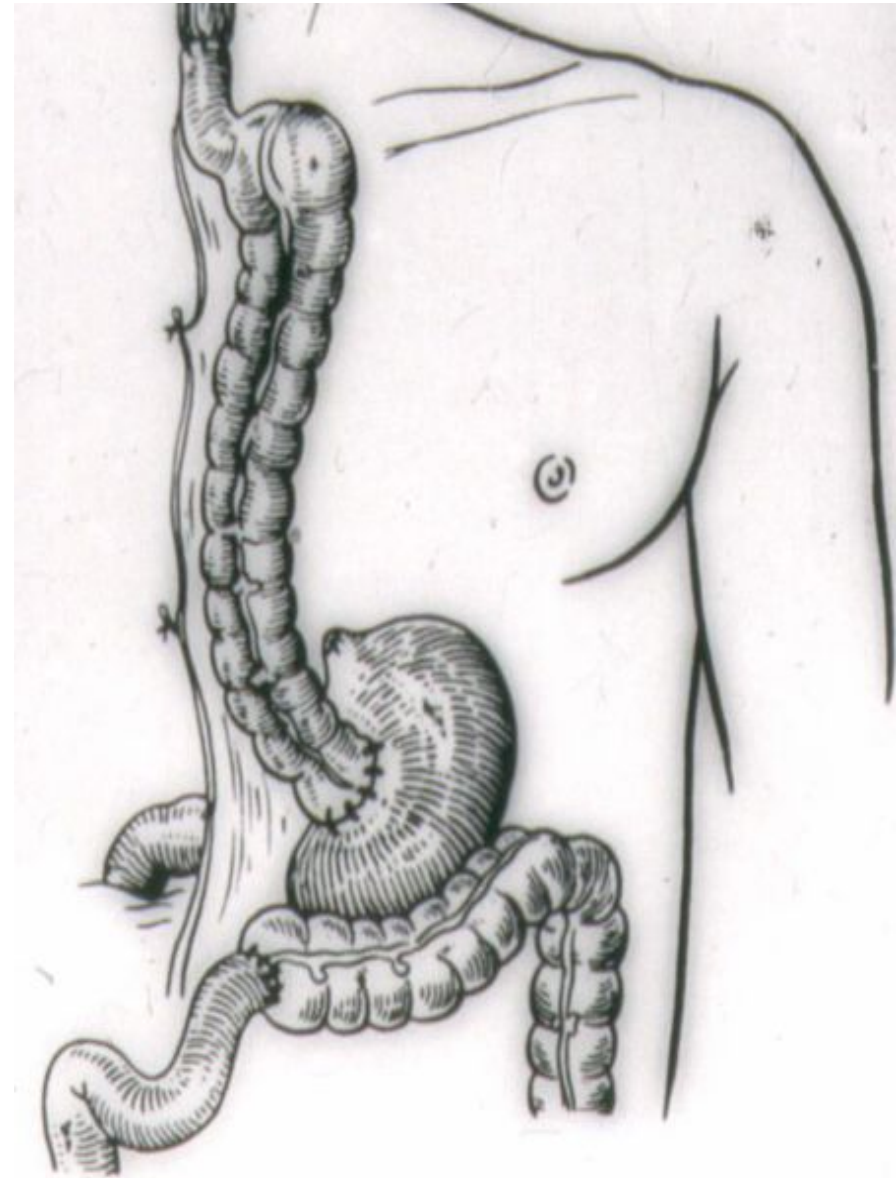
Орсони и Тупе (1950) –
из левой половины толстой
кишки



Лафарг, Дюфур, Кабанье (1951)

«Бордосский метод»


Из правой половины толстого и
терминального отдела
подвздошной кишки



Подкожная пластика – антеторакальная преимущества:

- Технически просто сделать тоннель под кожей
- Контролировать состояние трансплантата
- Легко удалить его при некрозе
- Повторные реконструкции

недостатки:

- Самый длинный трансплантат (от 38 до 49 см \approx 43 см)
 - Косметическая неполноценность
 - Легкая ранимость
- 

Загрудинная

- Предне-медиастинальная (Еремеев Н.И., 1957)
- Предфасциальная (Савиных А.Г., Мачабели А.Н., 1954)

Преимущества:

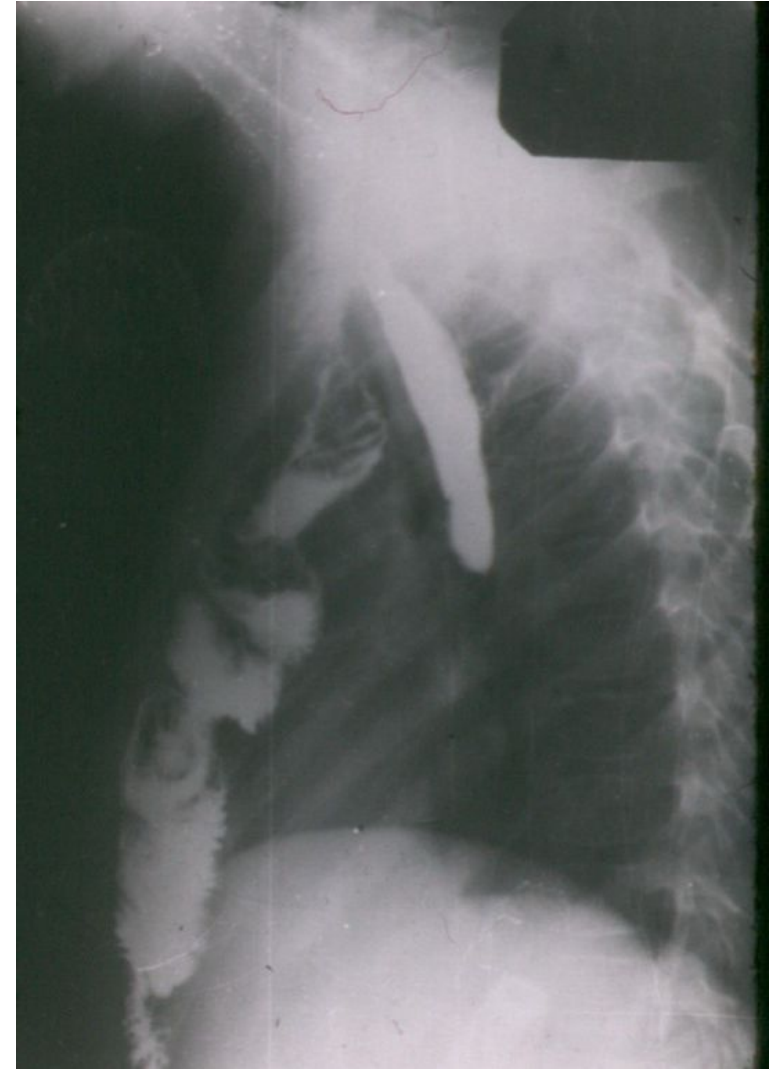- Трансплантат меньшей длины от 33 до 40 см, ≈ 38 см
- Нет косметического дефекта

Недостатки:


- Опасность повреждения вен, плевральных листков в переднем средостении
- При некрозе трансплантата – плеврит, медиастинит

Лучше за грудиной предфасциальная эзофагопластика

- Меньшая опасность повреждения органов средостения
- При некрозе нет медиастинита, можно удалить и провести эзофагопластику из других отделов ЖКТ



Чресплевральная эзофагопластика
(С.С. Юдин, 1947; П.И. Андросов, 1956 и
др.)



А.Г. Савиных (1944)

верхне-срединный доступ, сагиттальная
диафрагмо-кюротомия.

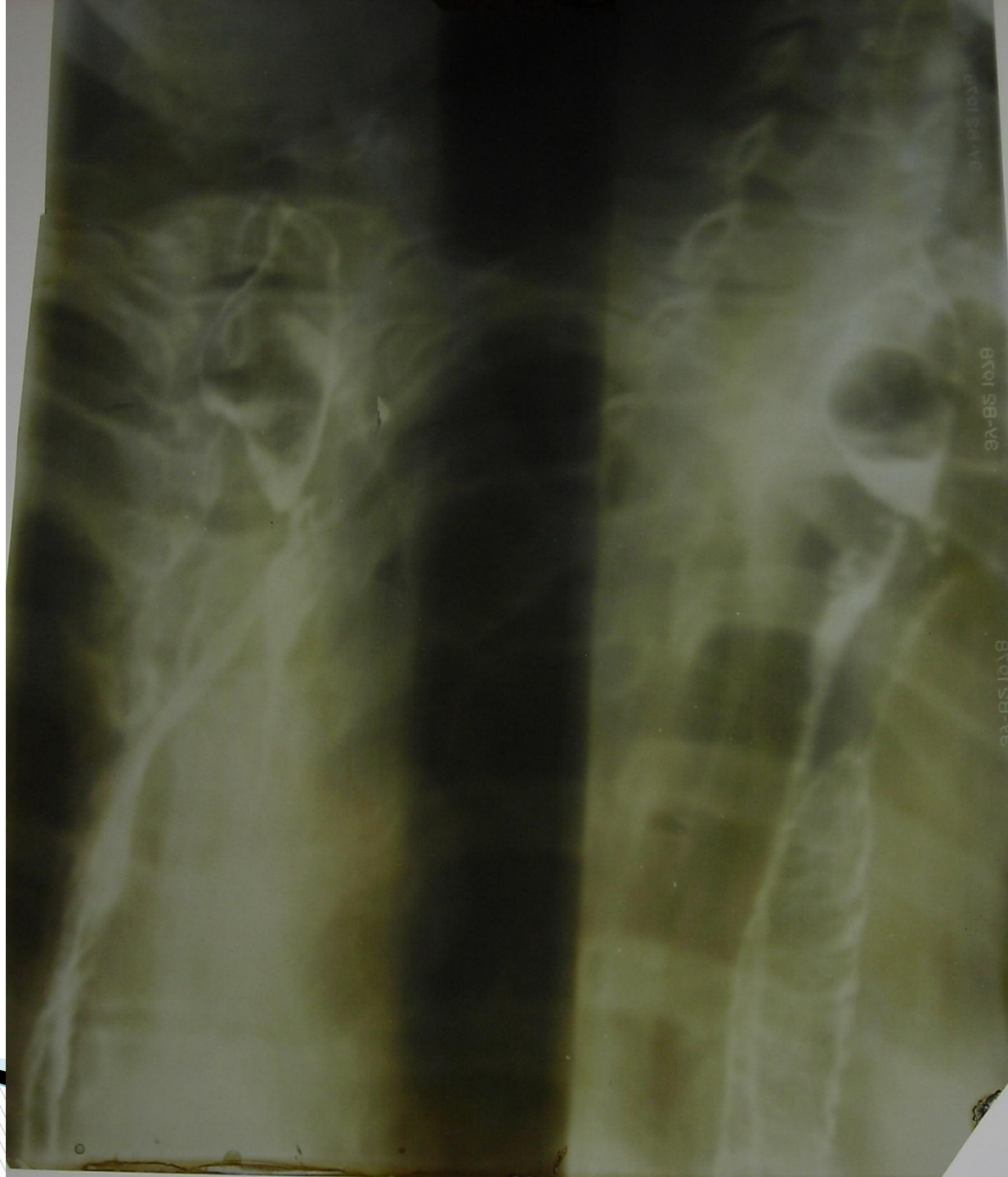Тонкокишечный трансплантат в заднее средостение
иссекая рубцово-измененный пищевод

24 больных, умерло 8

И.Г. Скворцов (1949) – тоже без удаления пищевода

66 больных, умерло 5

Трансплантат от 29 до 39 см, $\approx 34,1$ см, самый короткий



Послеоперационная летальность **4-10%**

Осложнения: некроз трансплантата,
плевриты, медиастиниты, стенозы соустьей, свищи

*«Эзофагопластика требует от хирурга большой эрудиции,
высокой техники и творчества во время операции»*

(Ванцян Э.Н.,
Тоцаков Р.А., 1971)