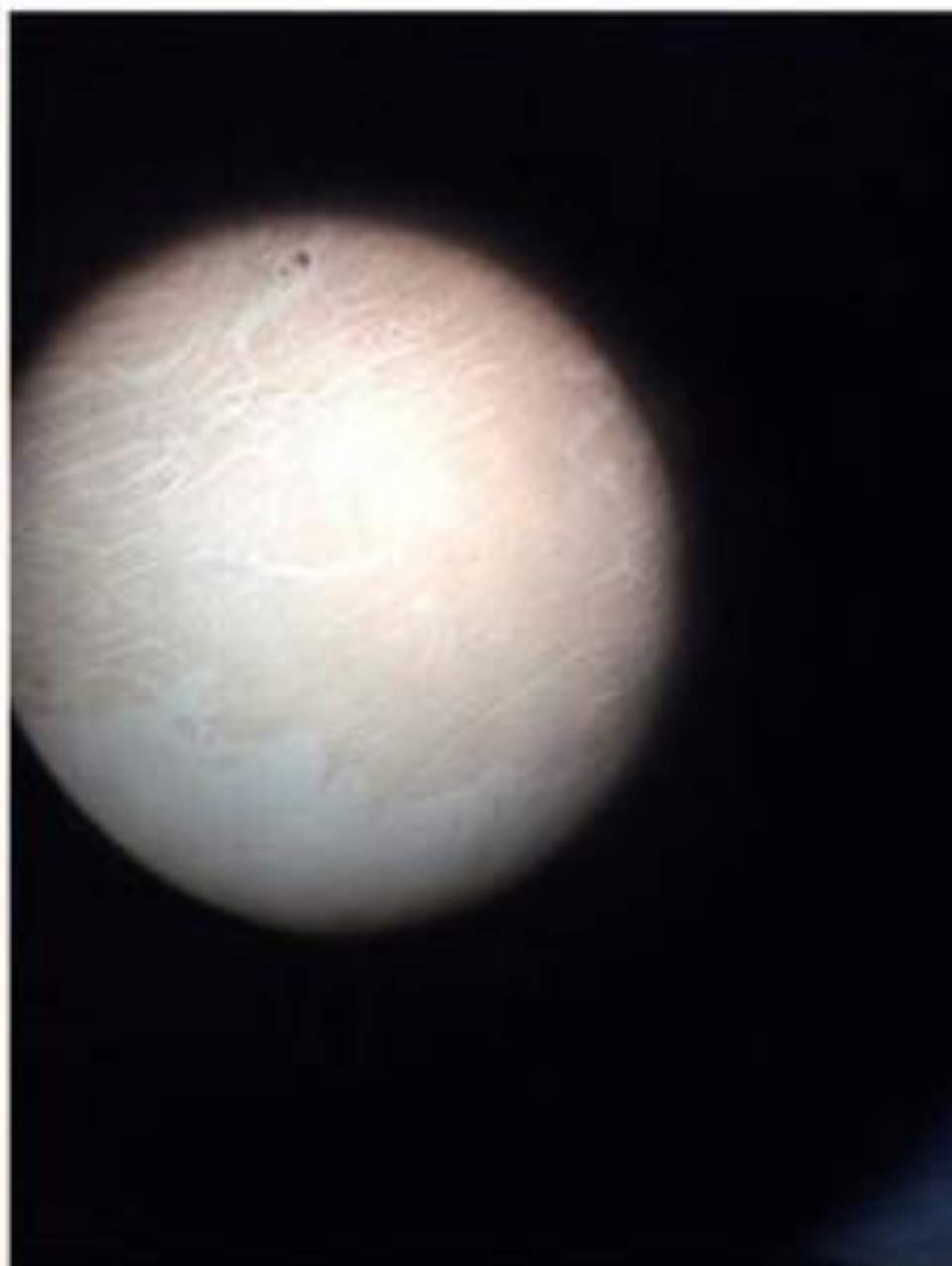
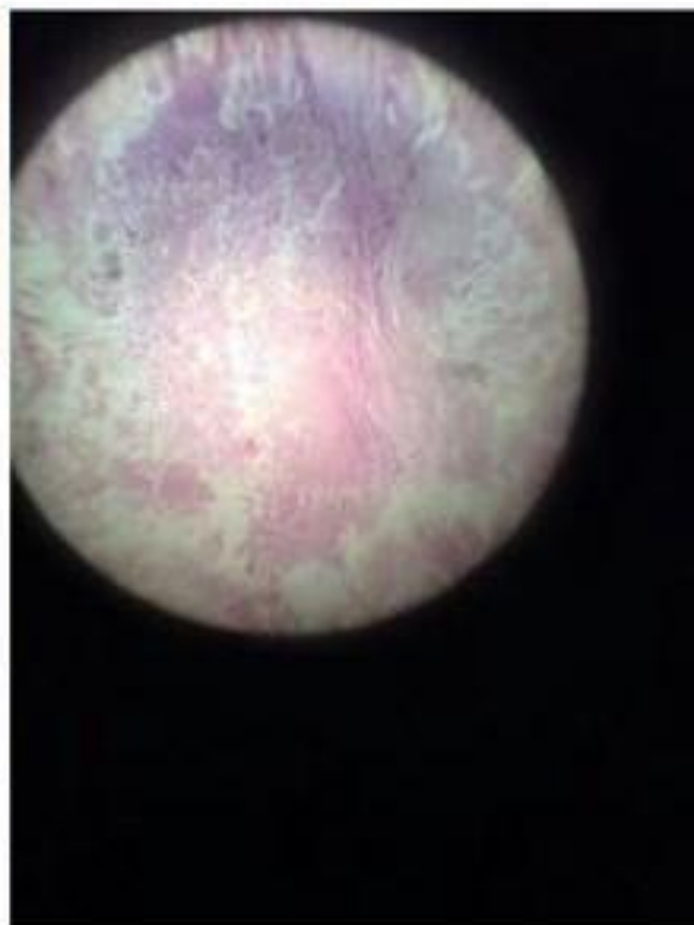
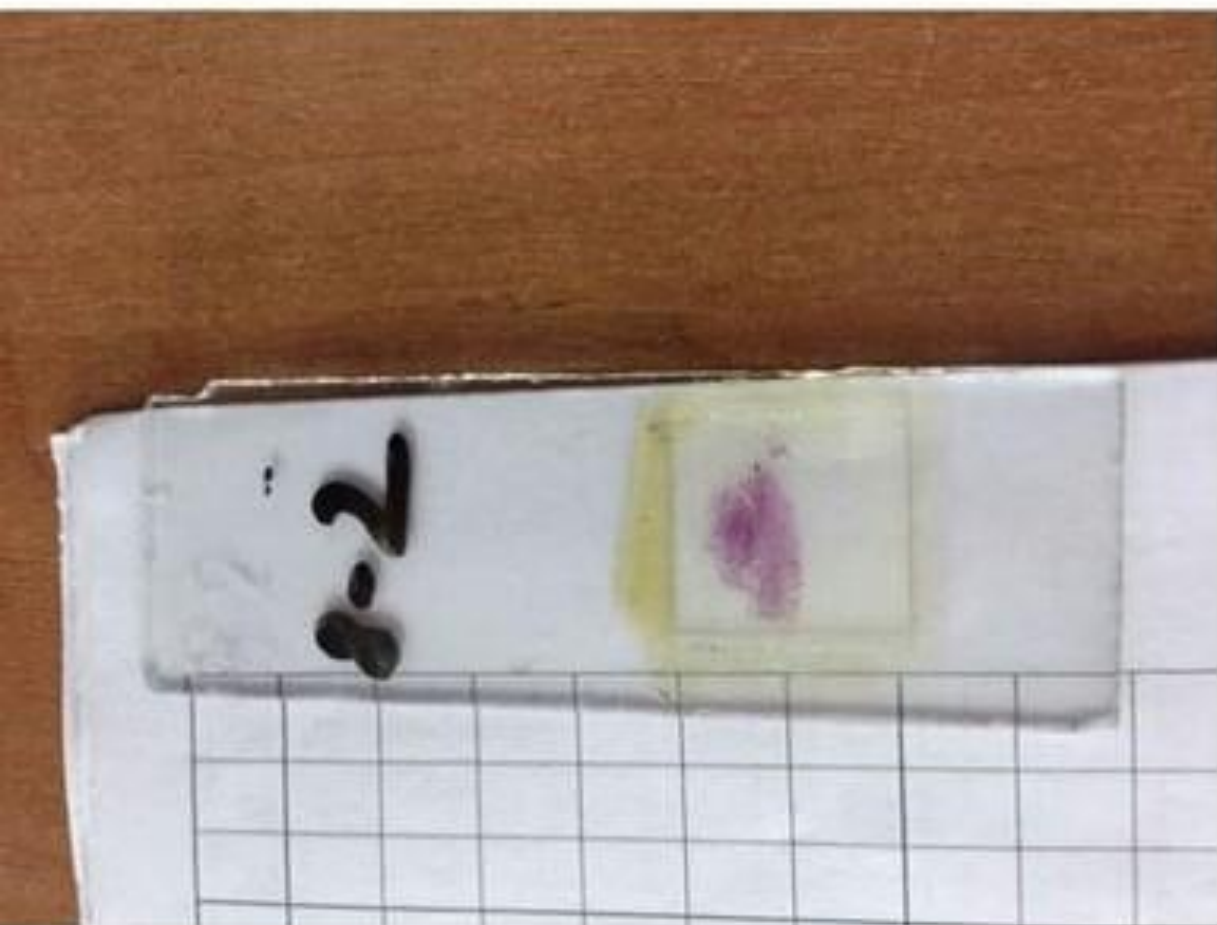

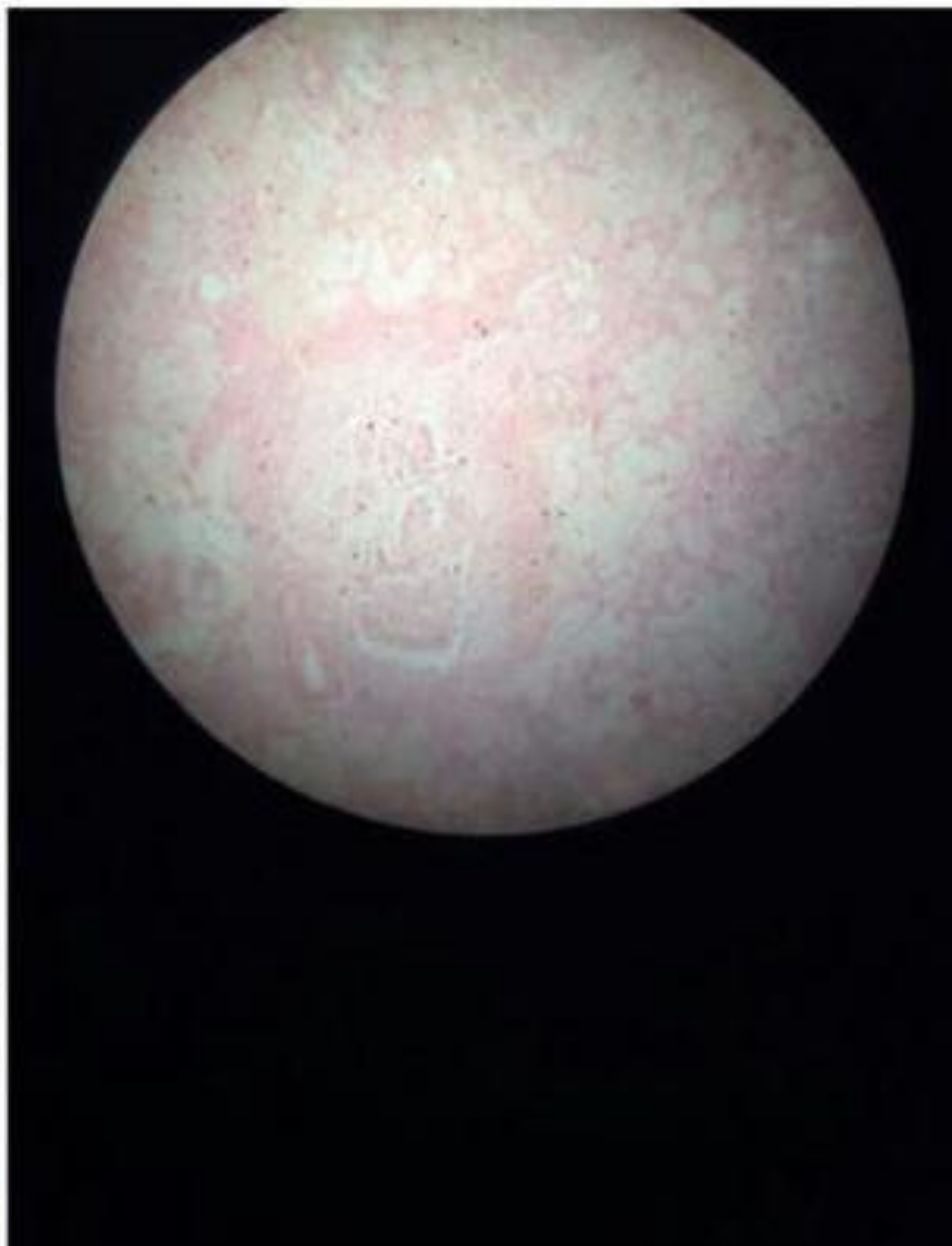# Фибринозный перикардит



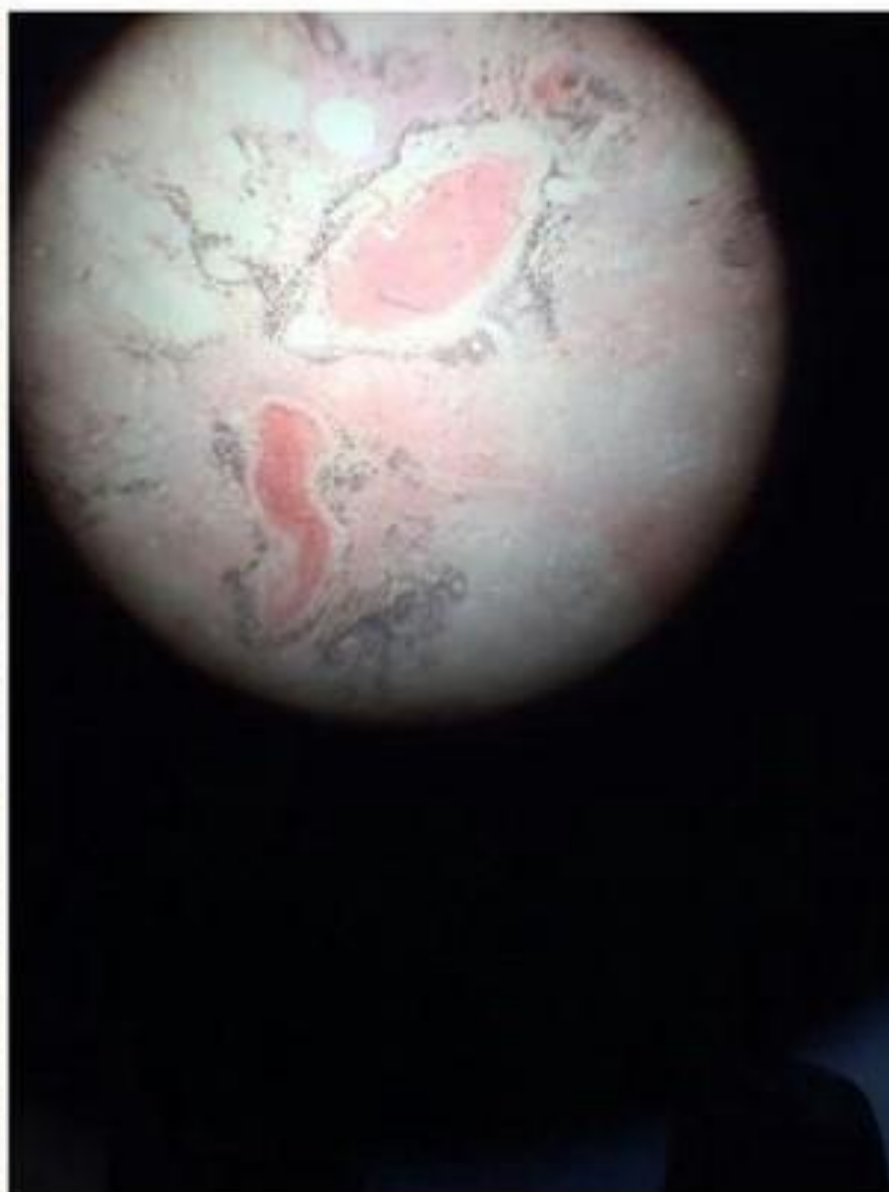
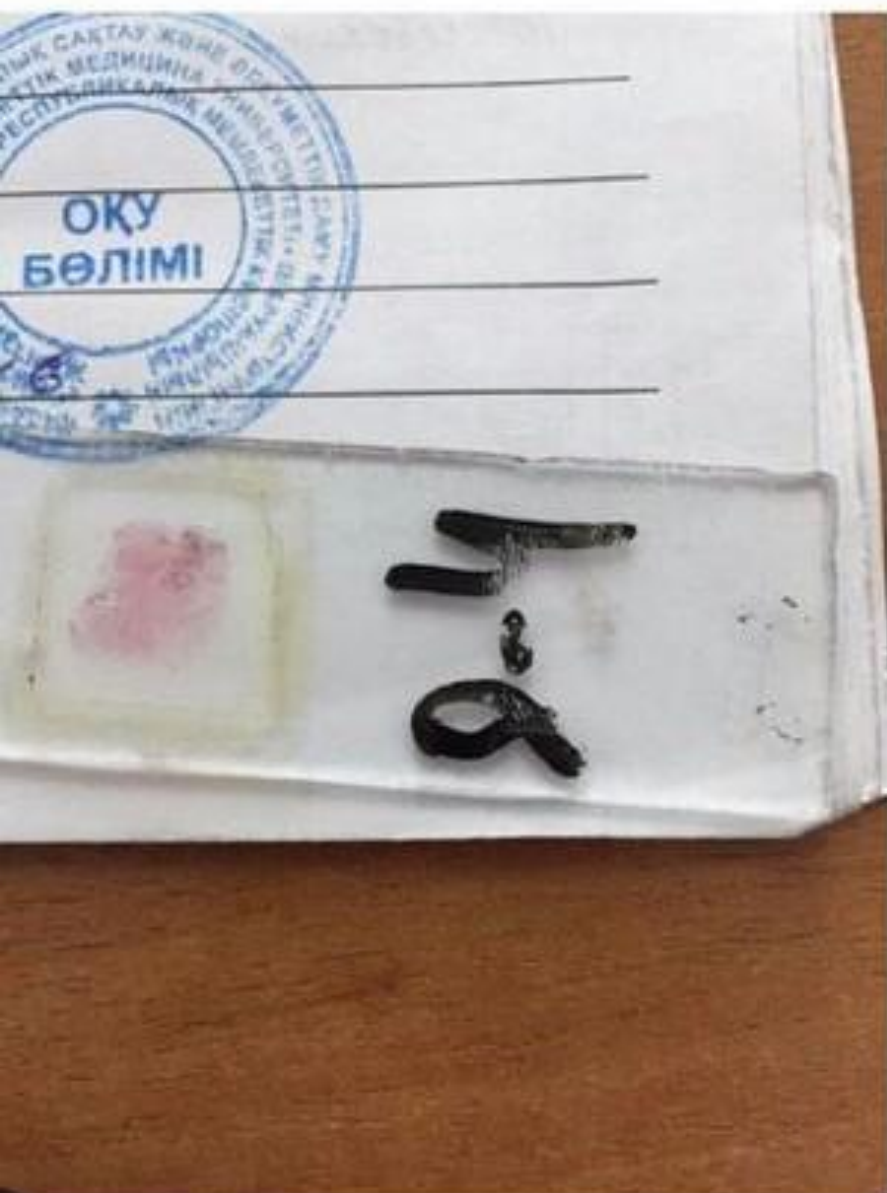# Абсцесс миокарда



# Абсцедирующая пневмония

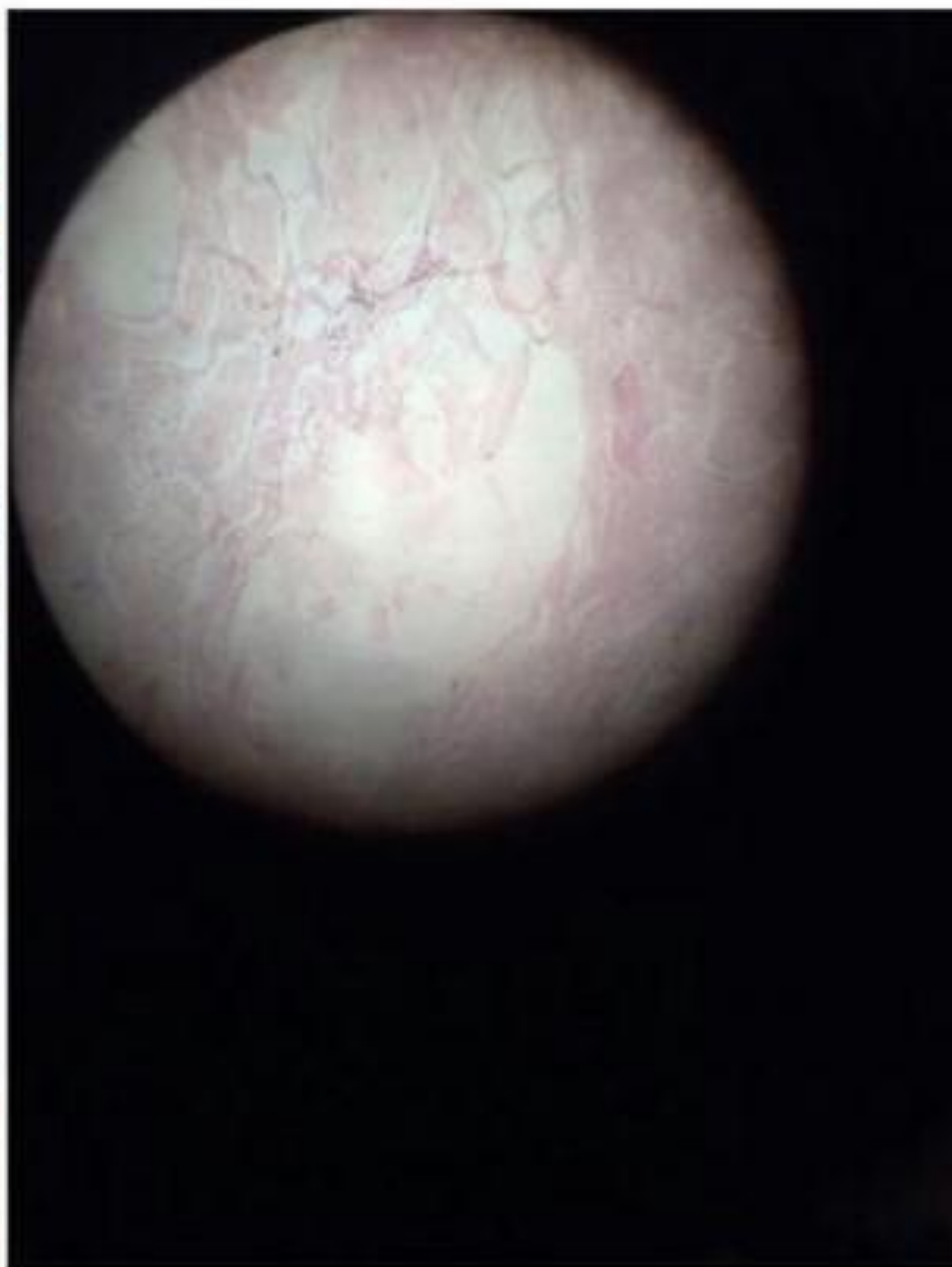
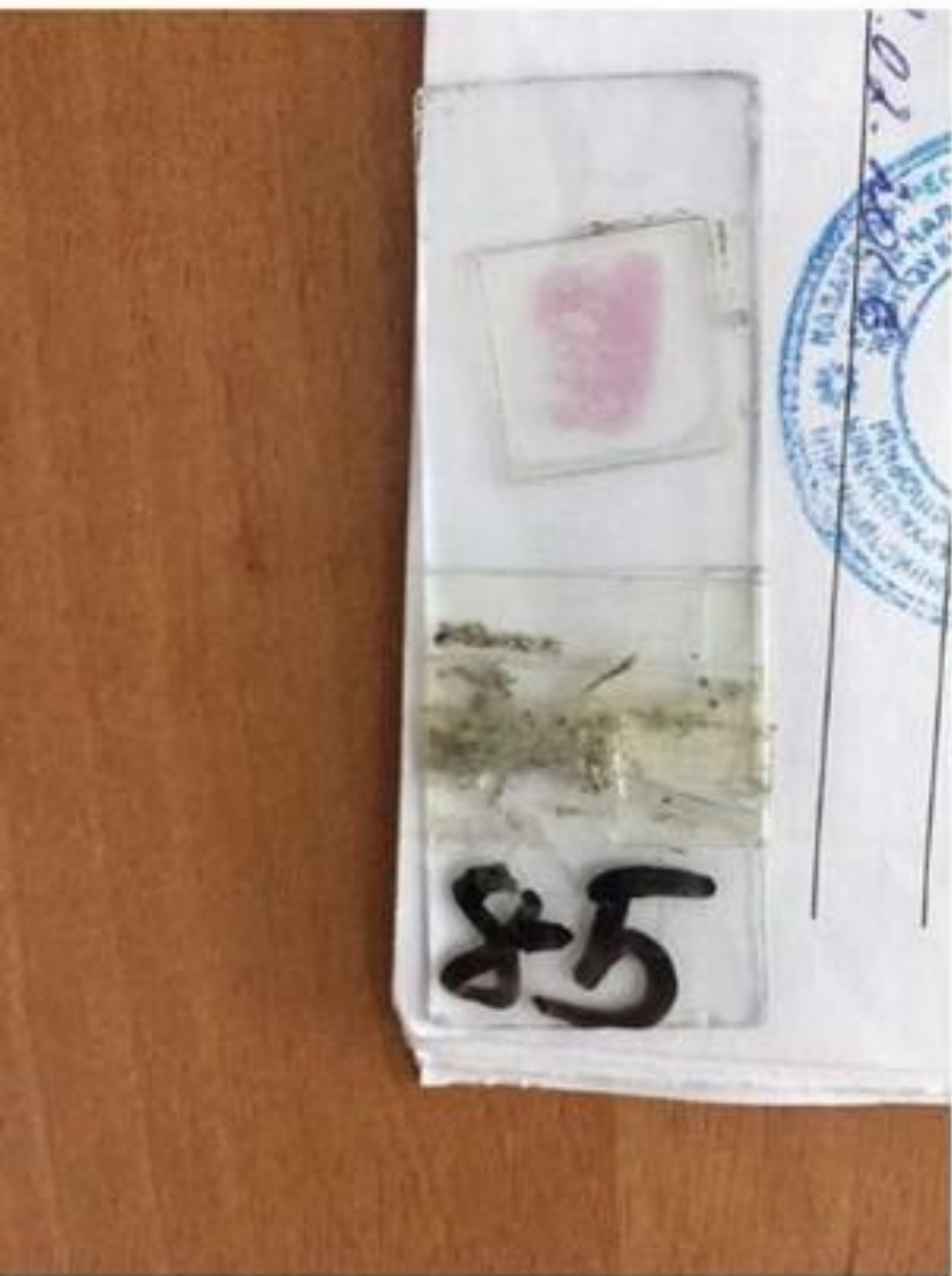
# Абсцедирующая пневмония с гемморрагиями при гриппе

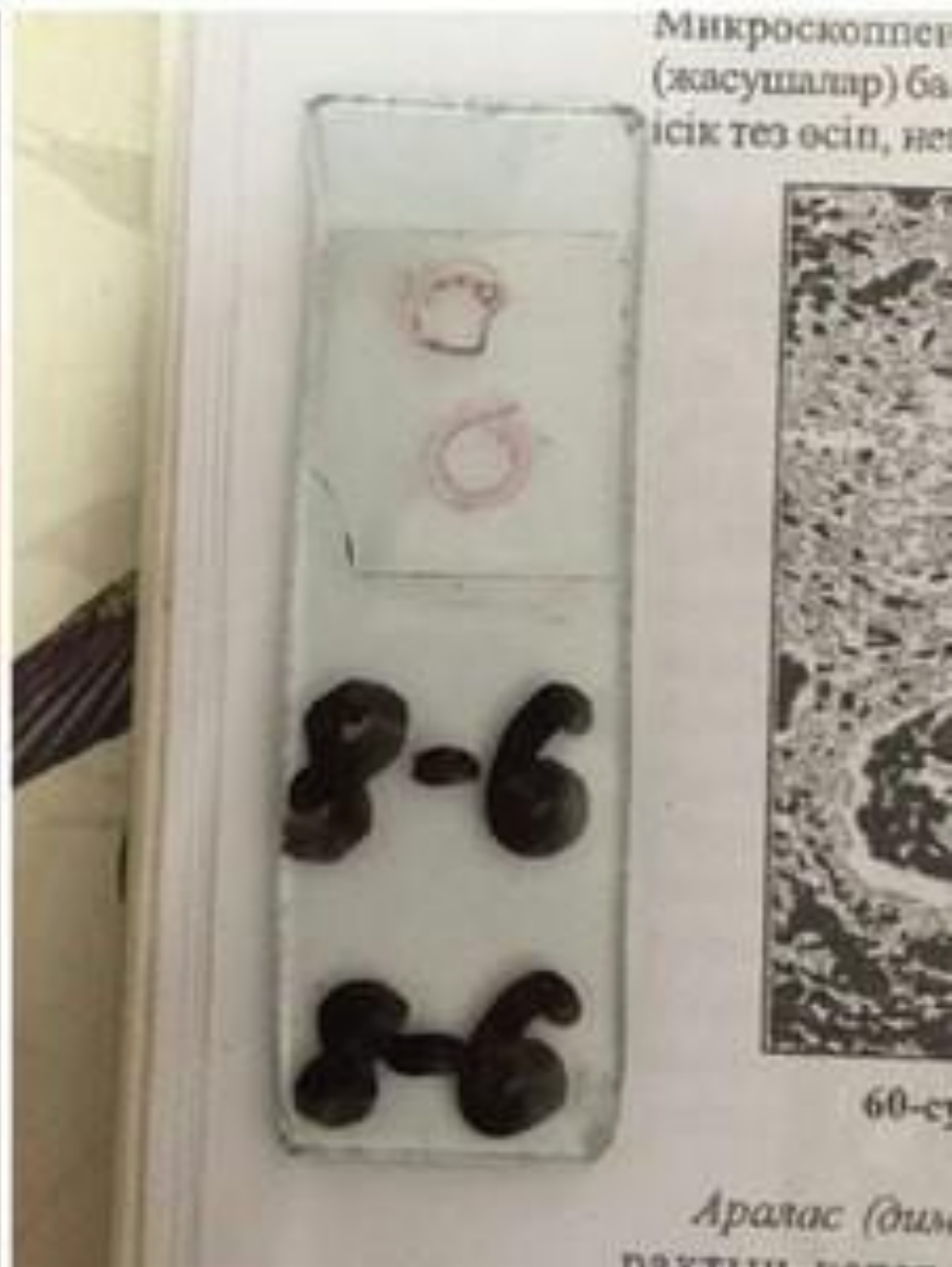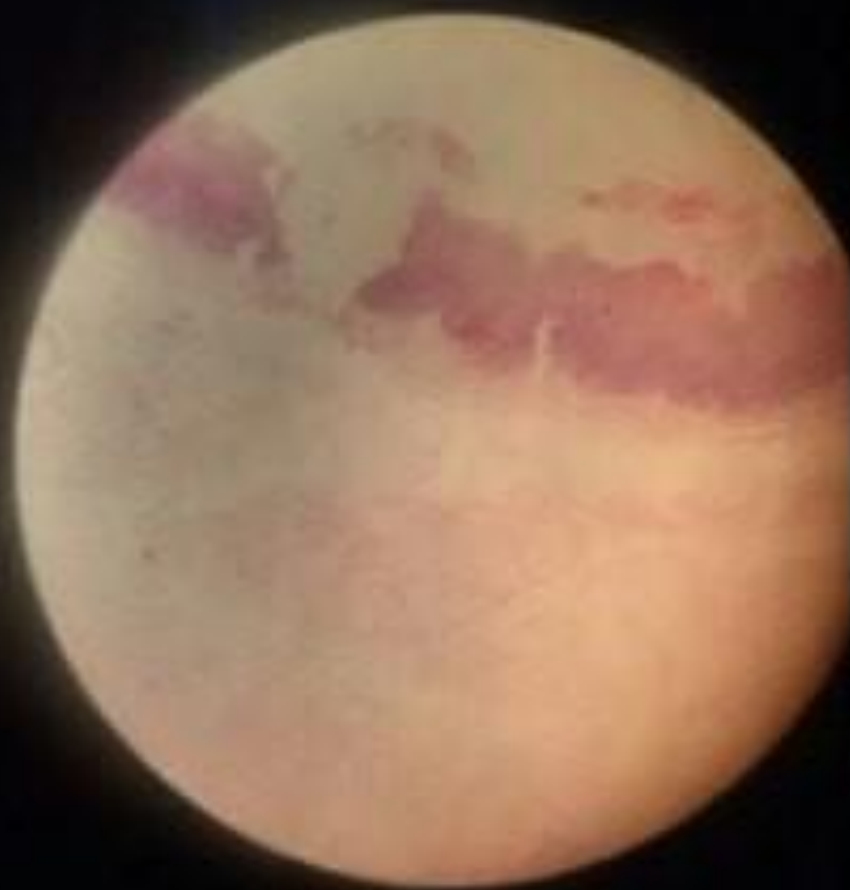




# Крупозная пневмония

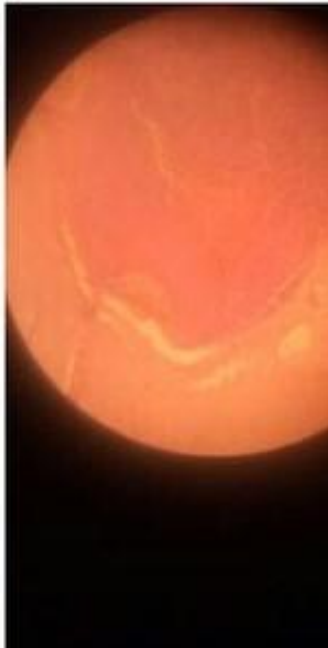
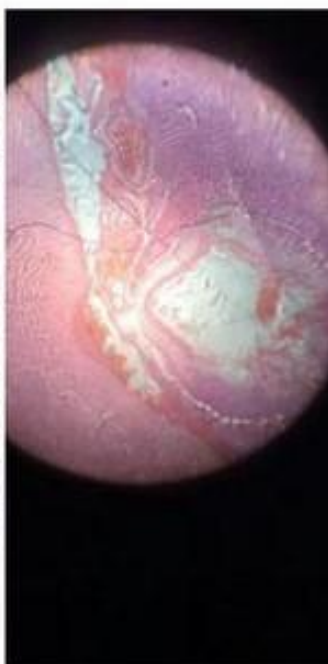
# Крупозный трахеит

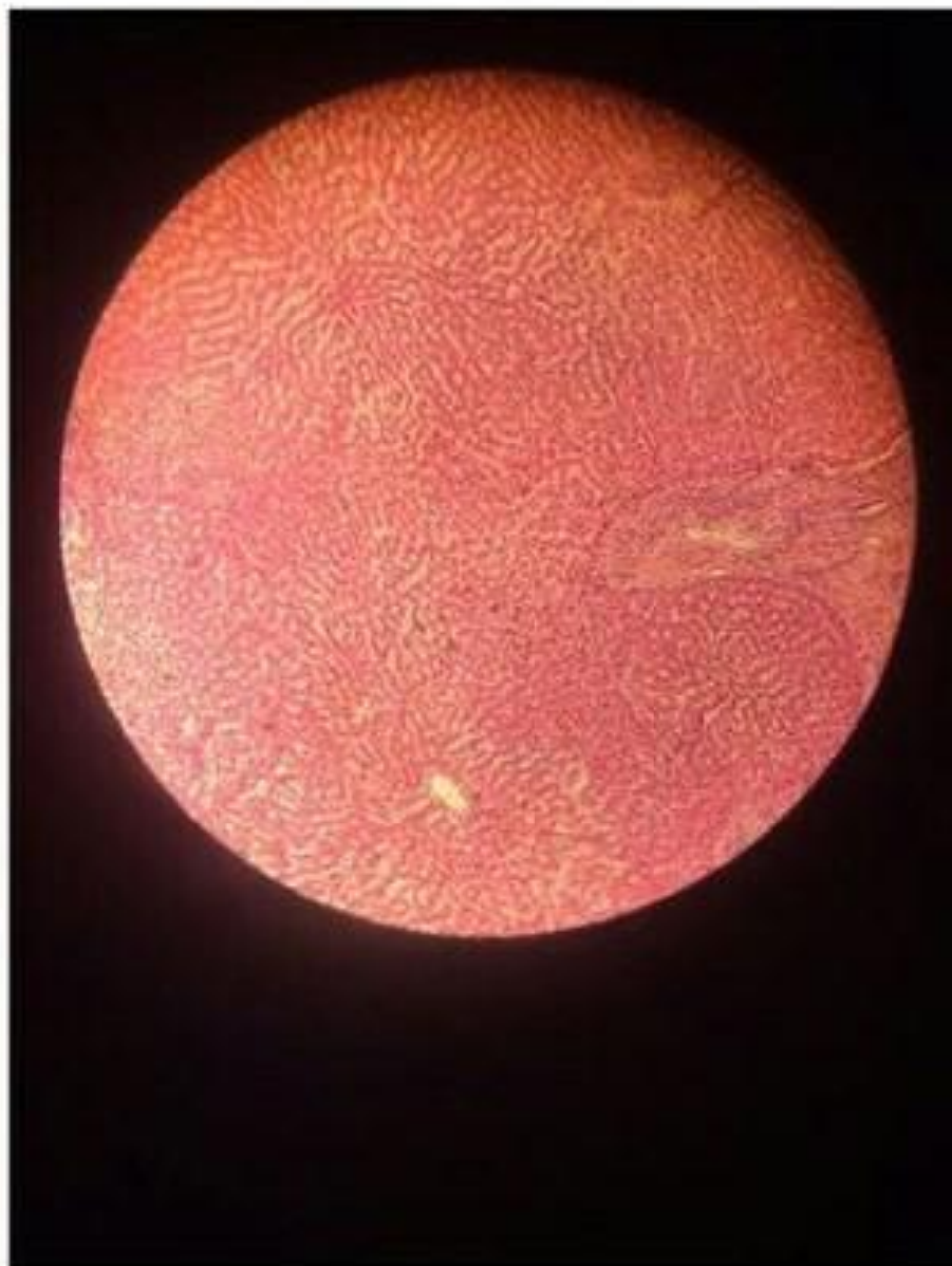


# Гнойный менингит

Жане суретін салу.

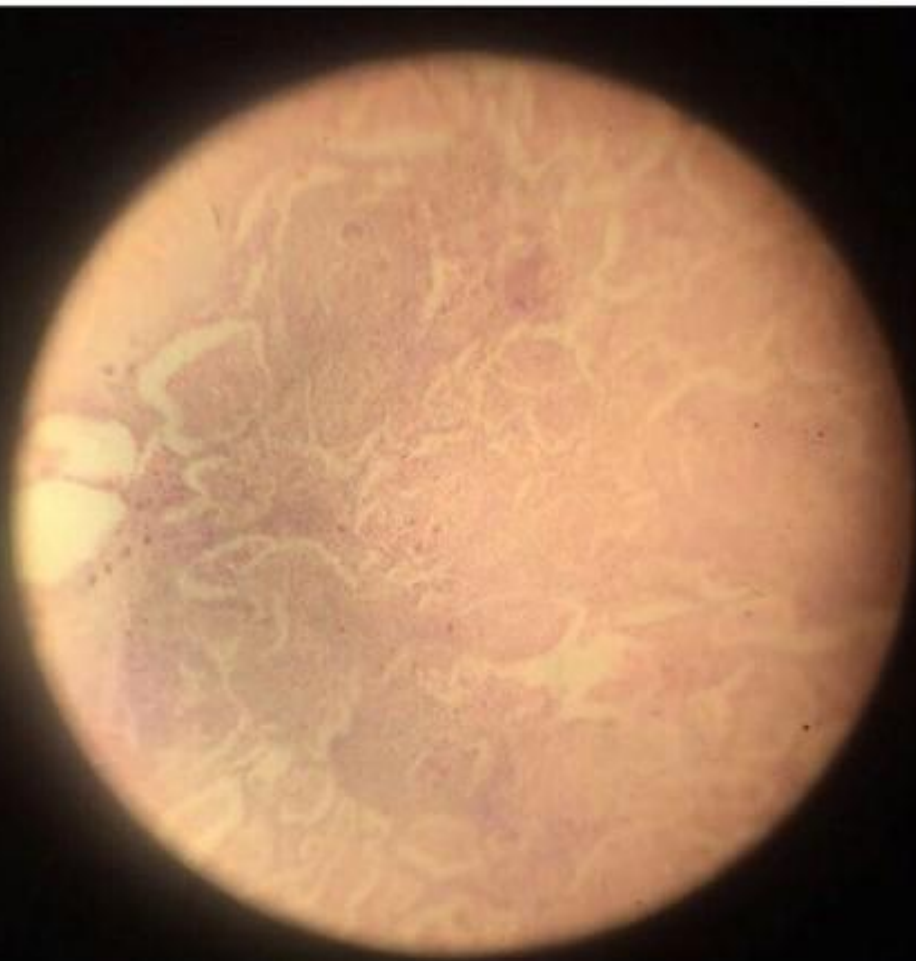

# Однокамерный эхинококк

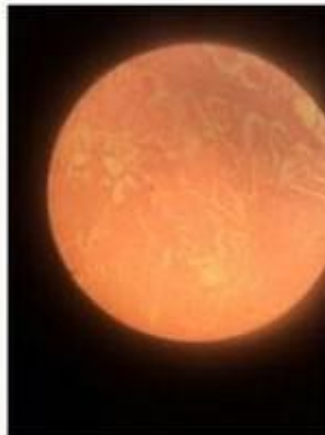
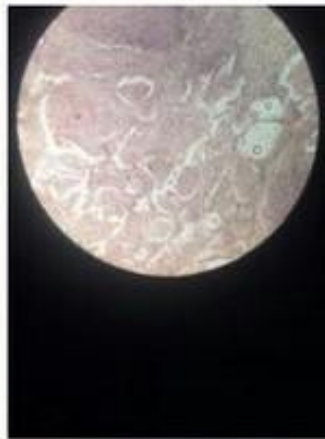
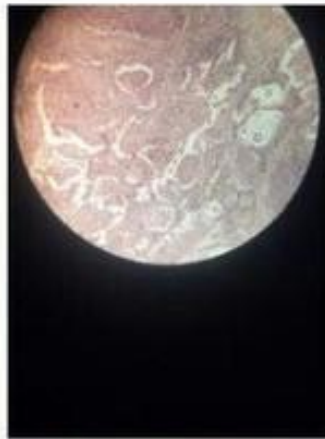

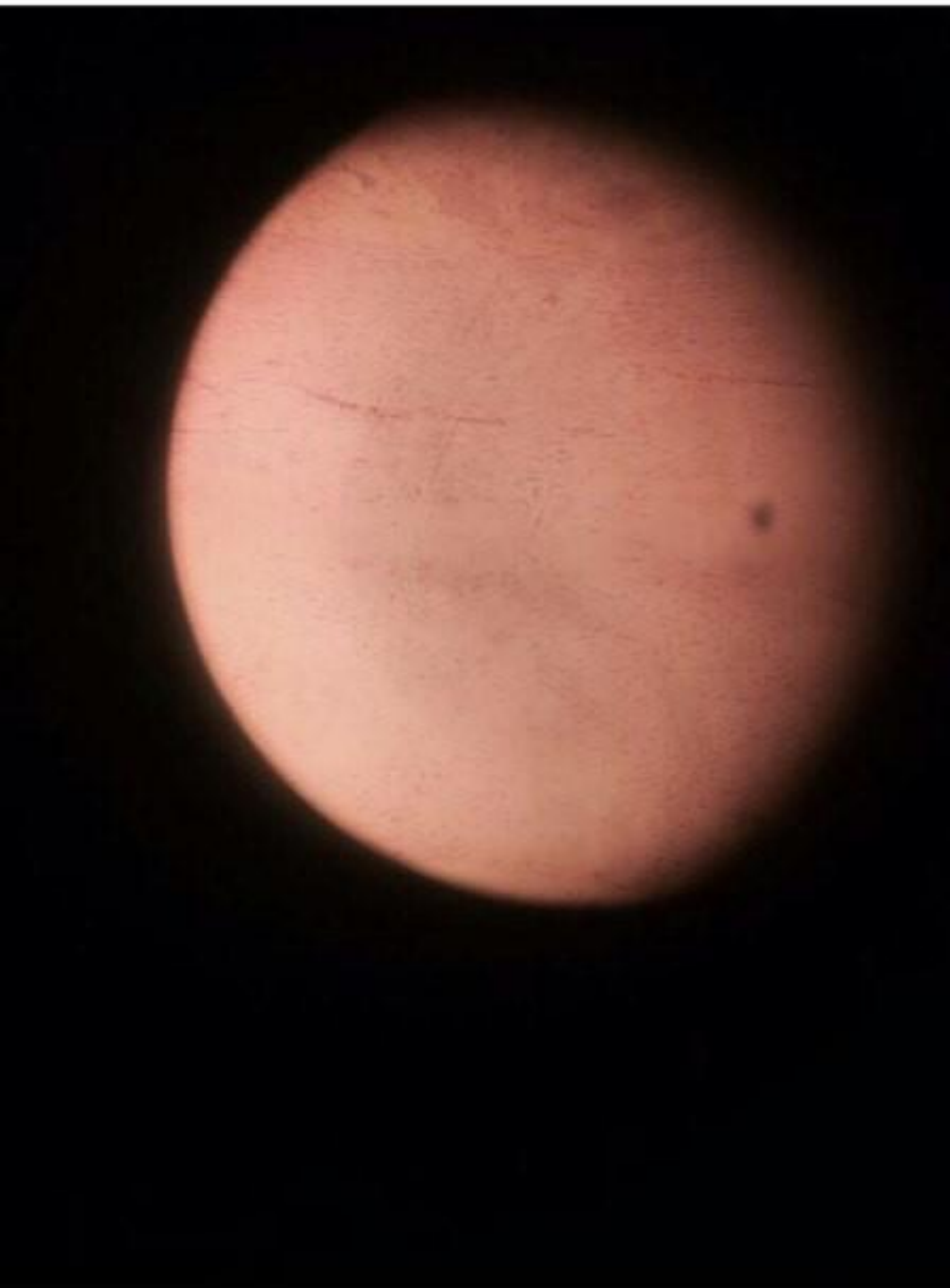
Цистицеркоз мозга



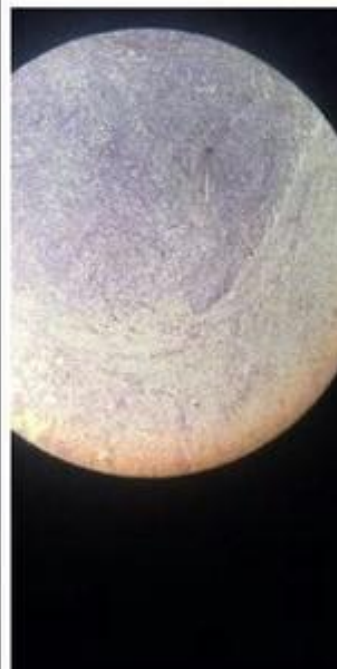
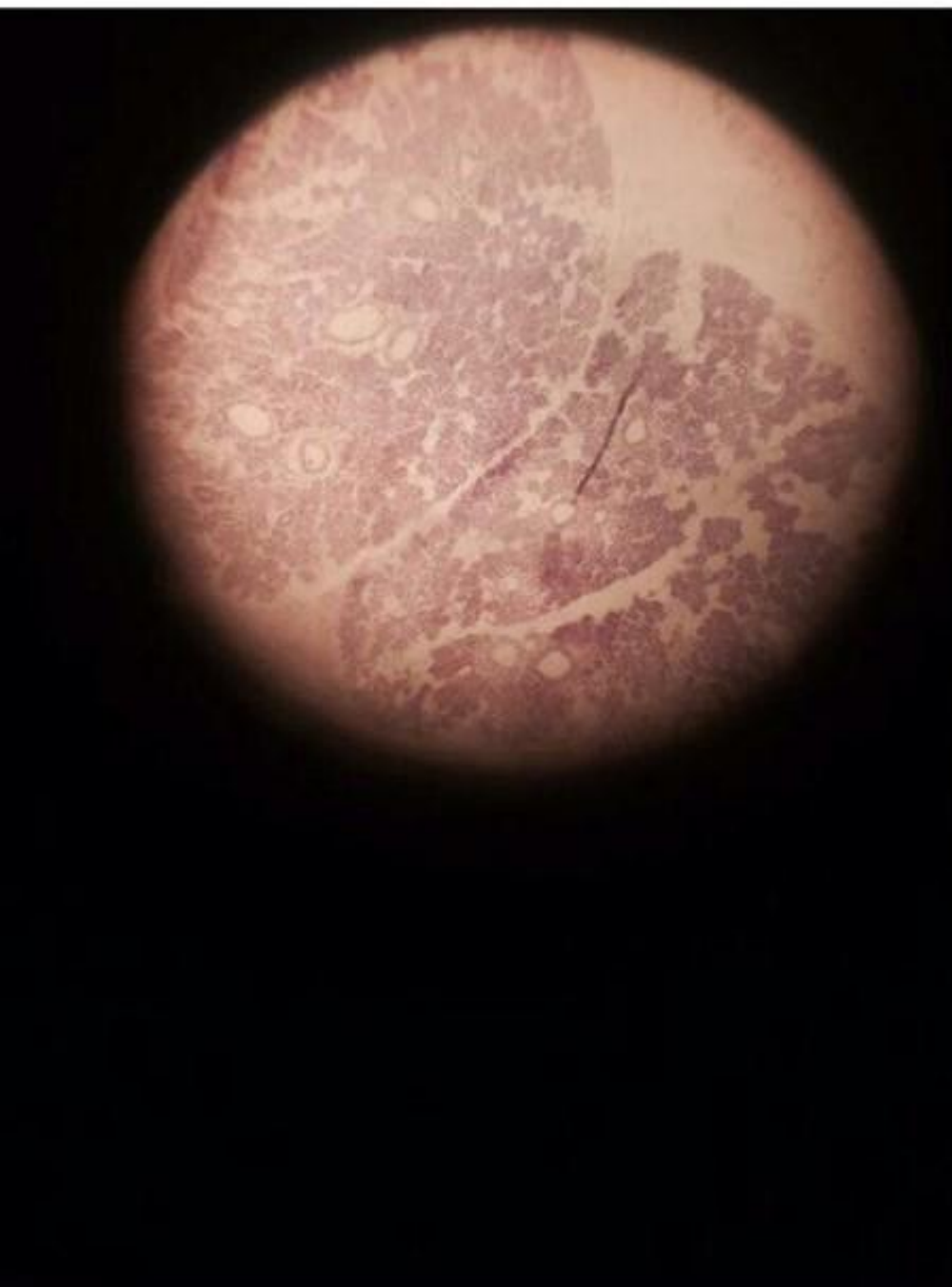# Гранулема при туберкулезе



Сифилитический мезоартрит

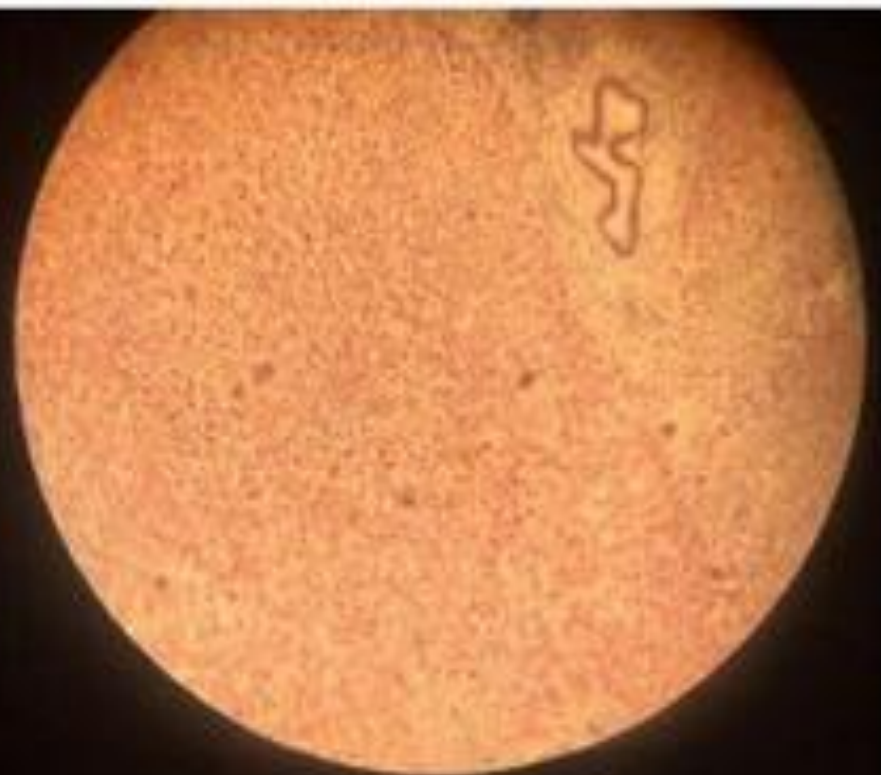

# АКТИНОМИКОЗ

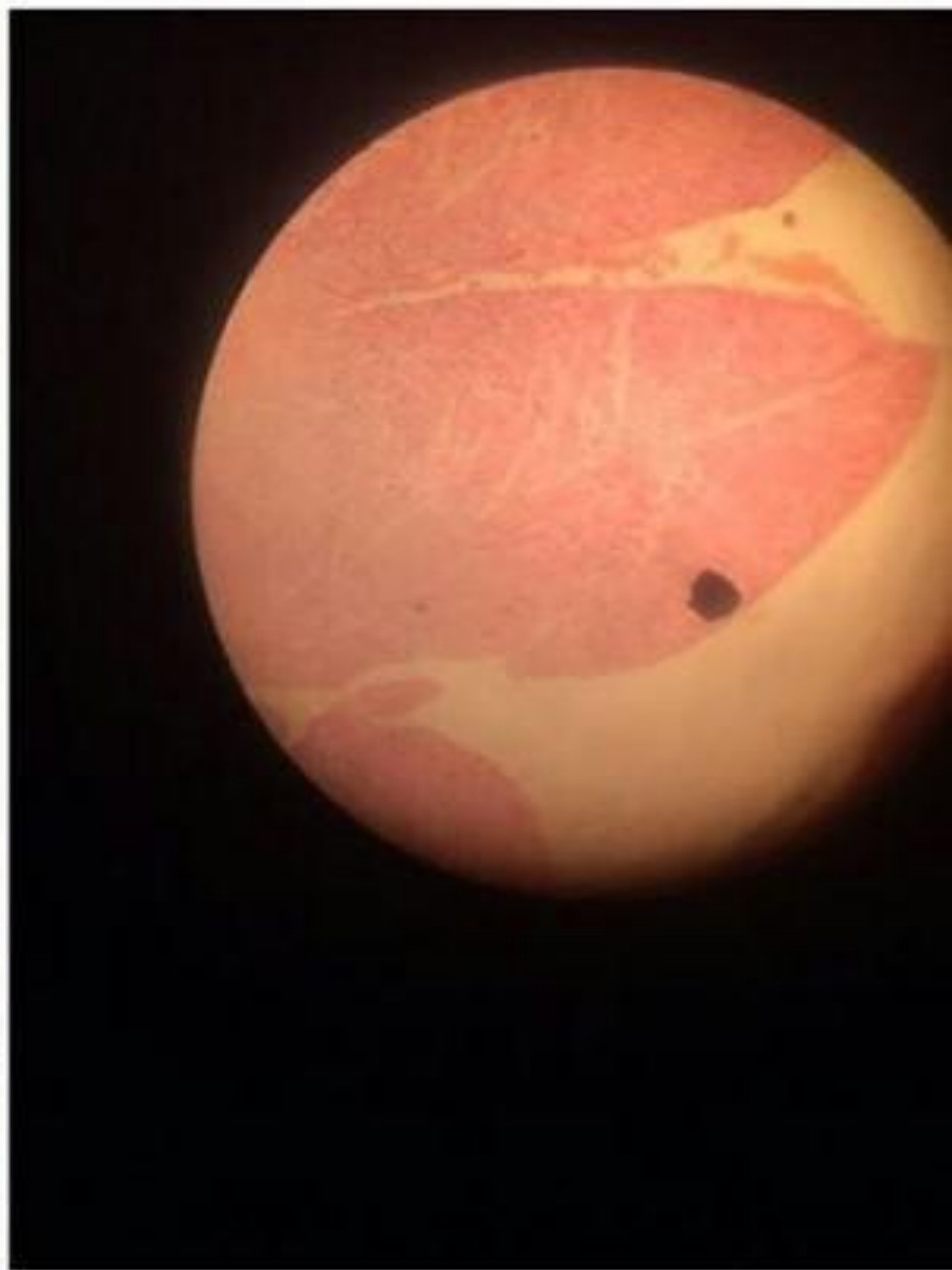



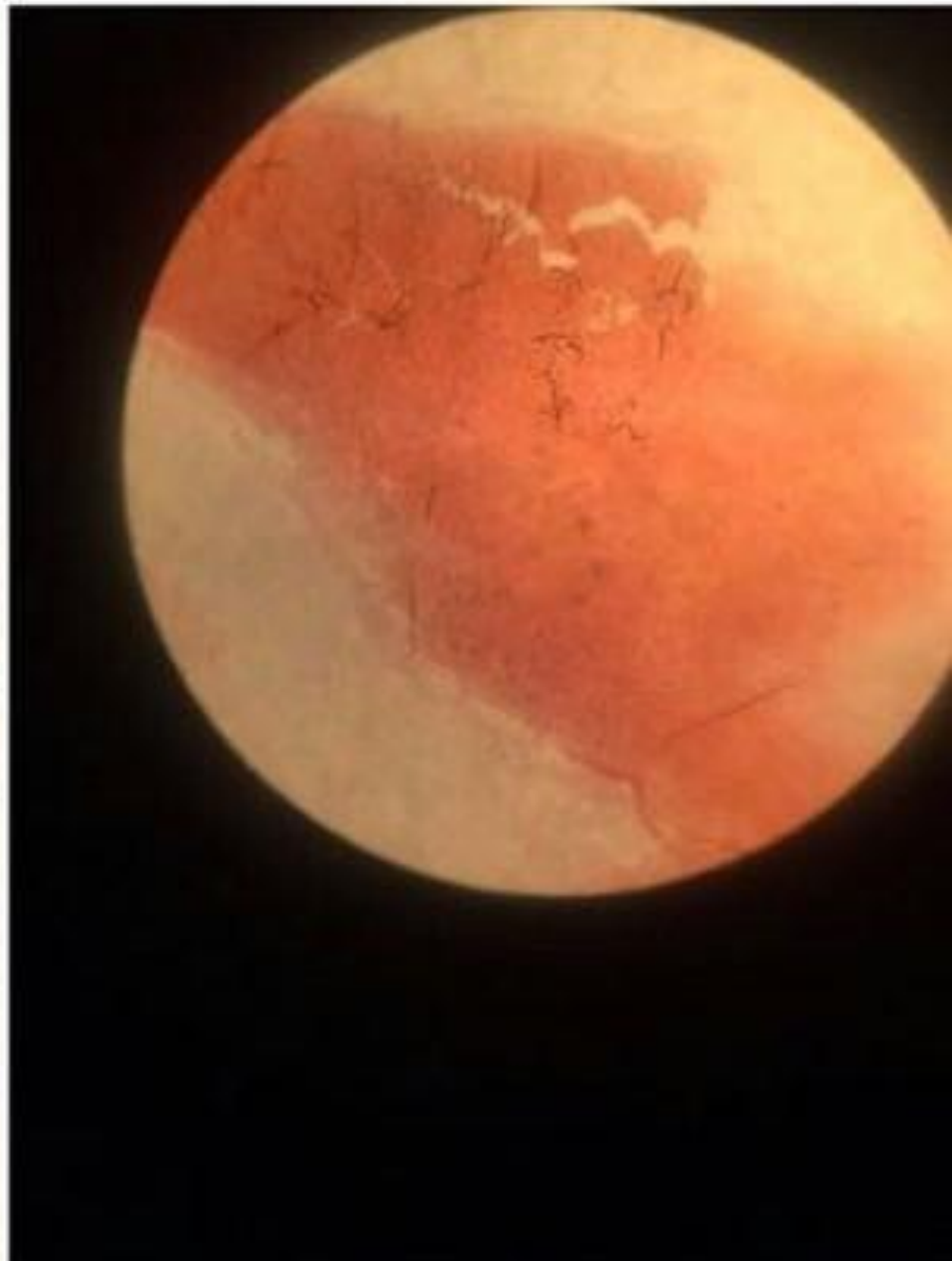# Микроабсцессы печени



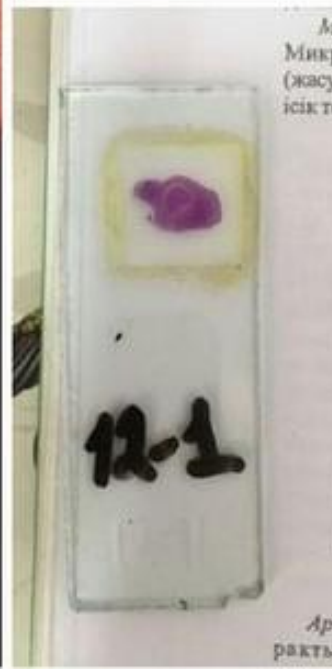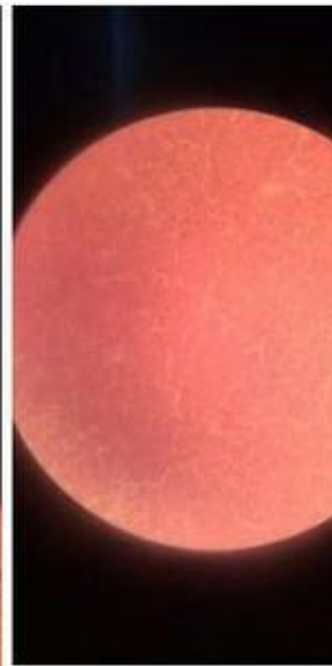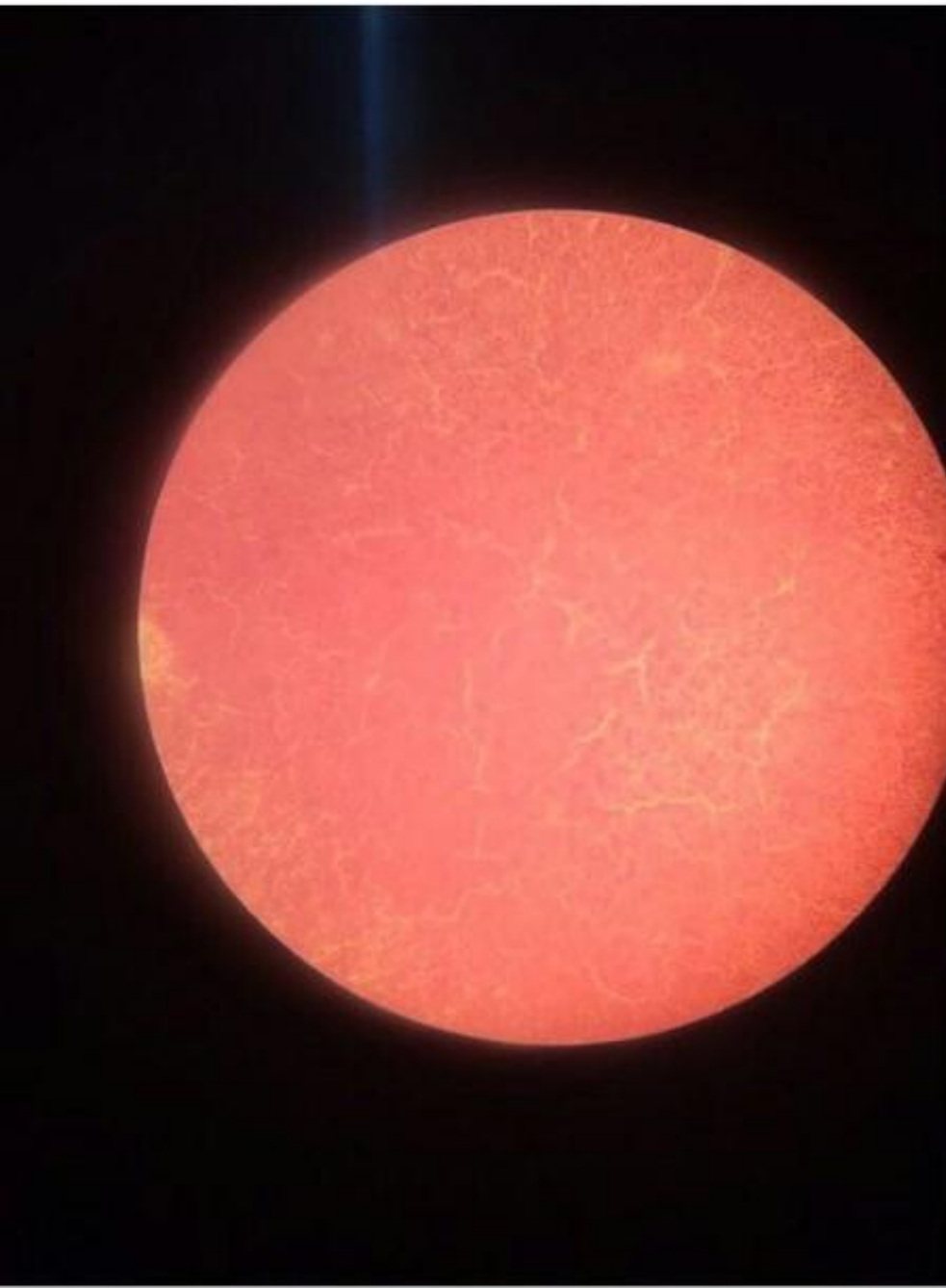# Межуточный миокардит



# Затяжной септический эндокардит

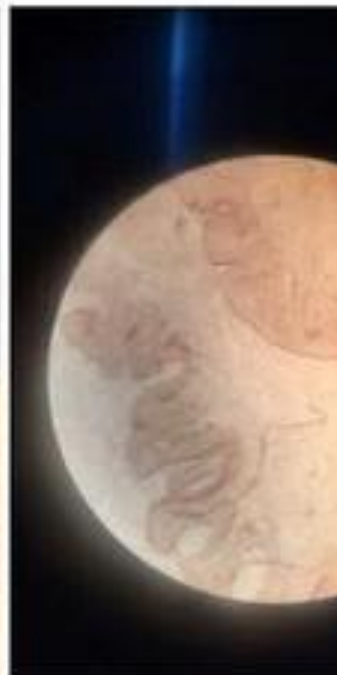
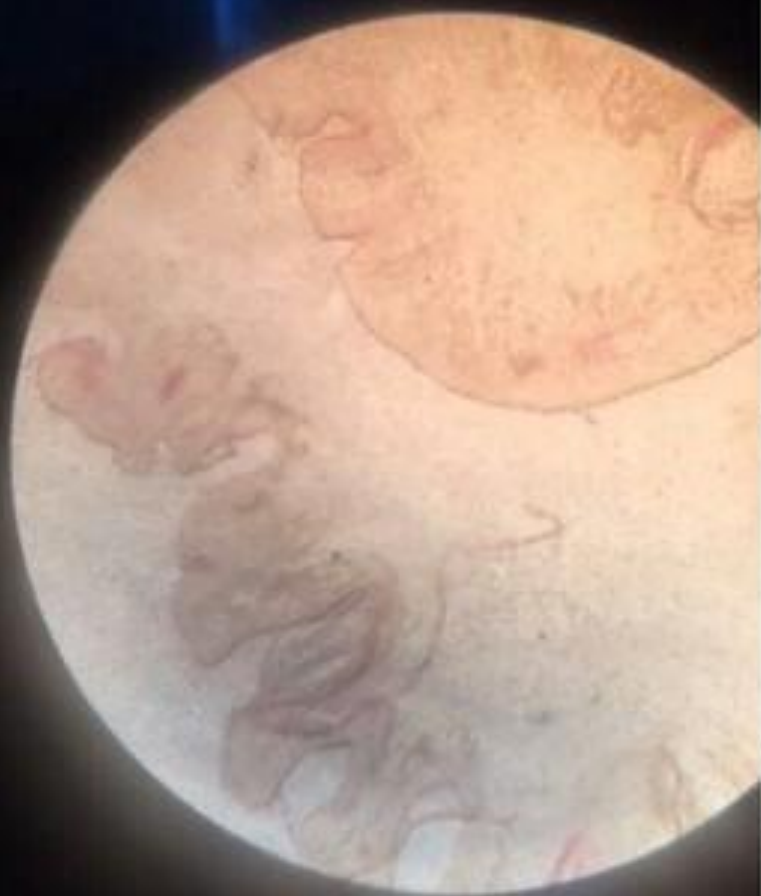
# Опухолевый клеточный полиморфизм

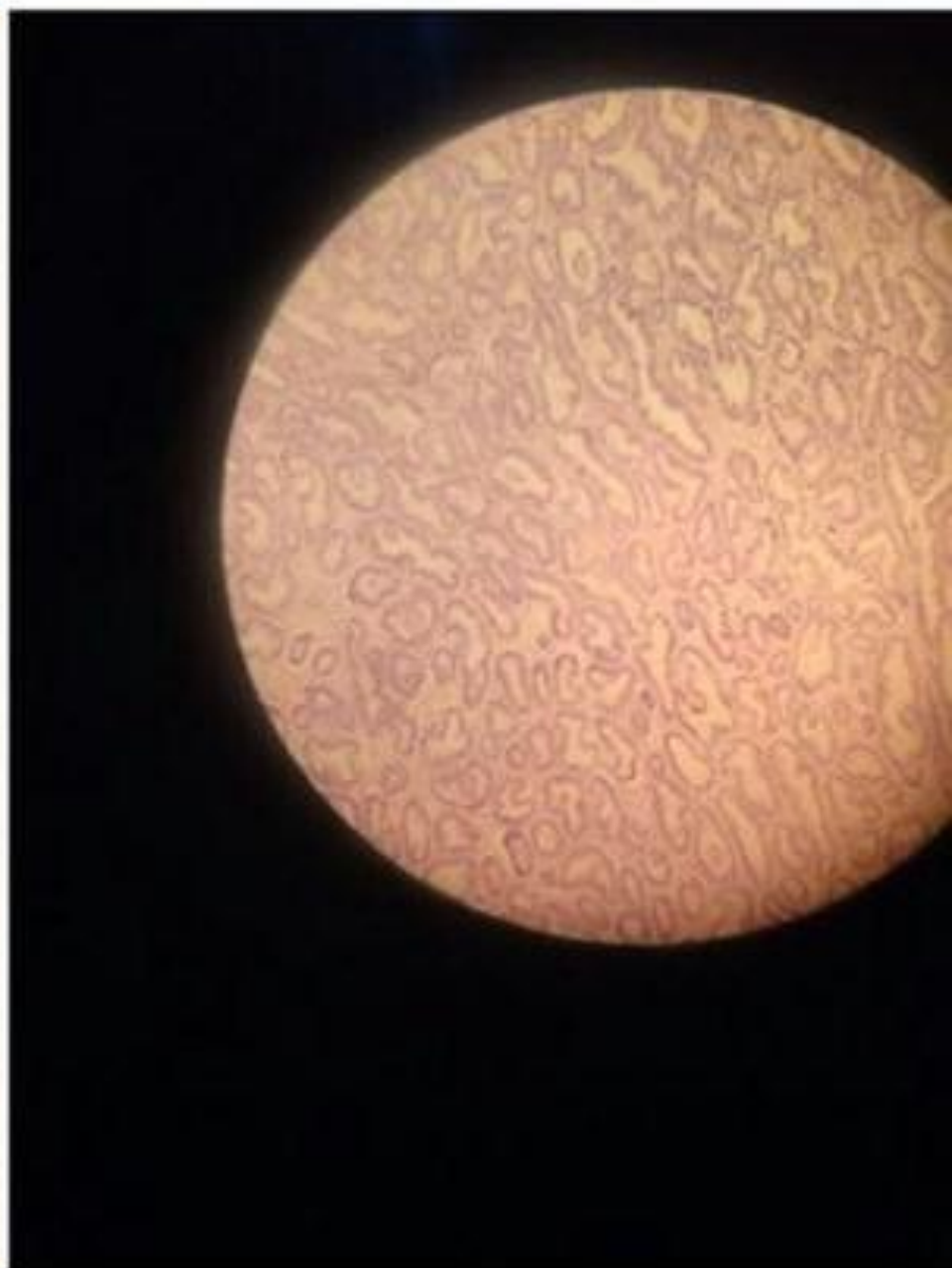
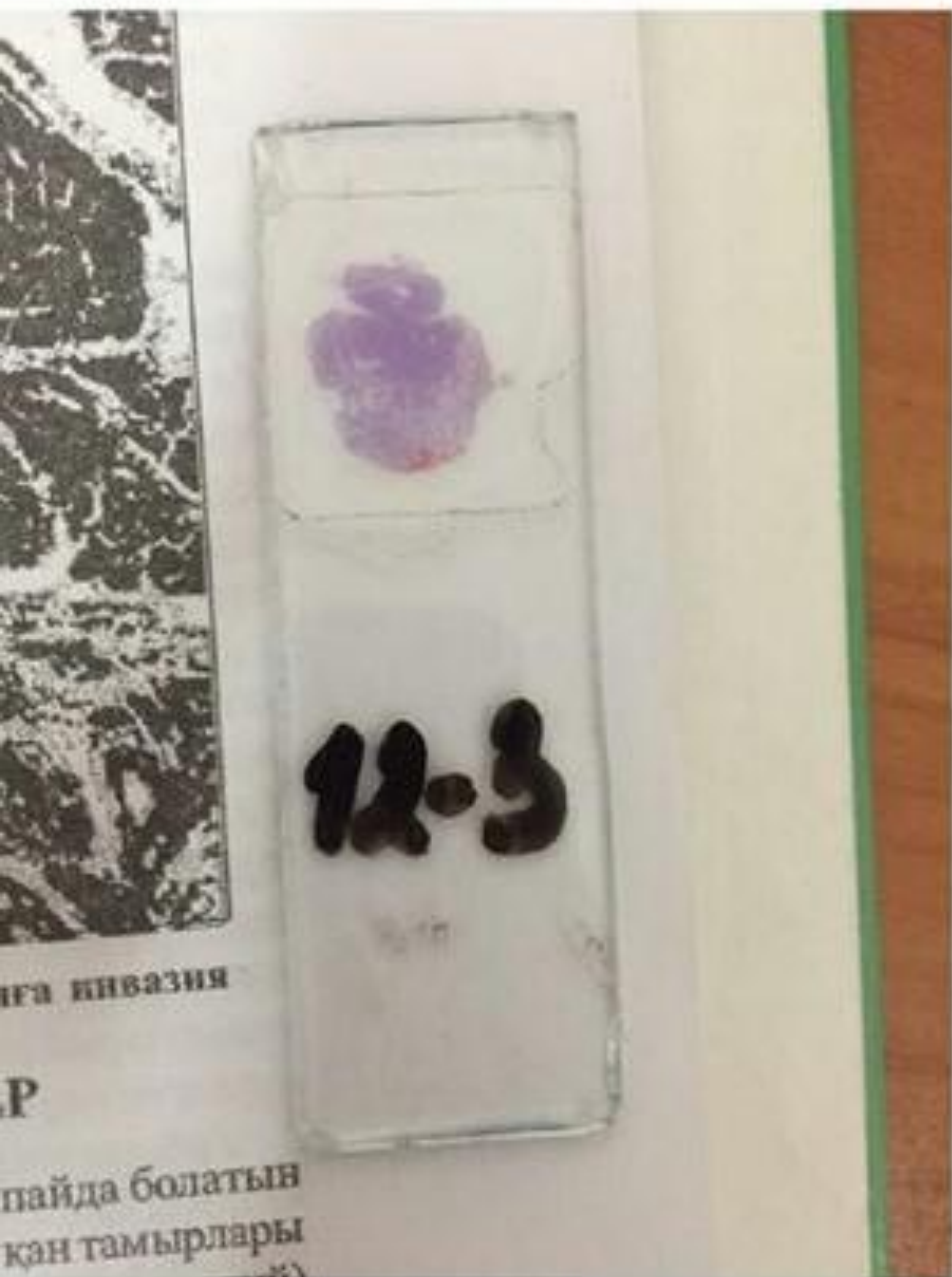



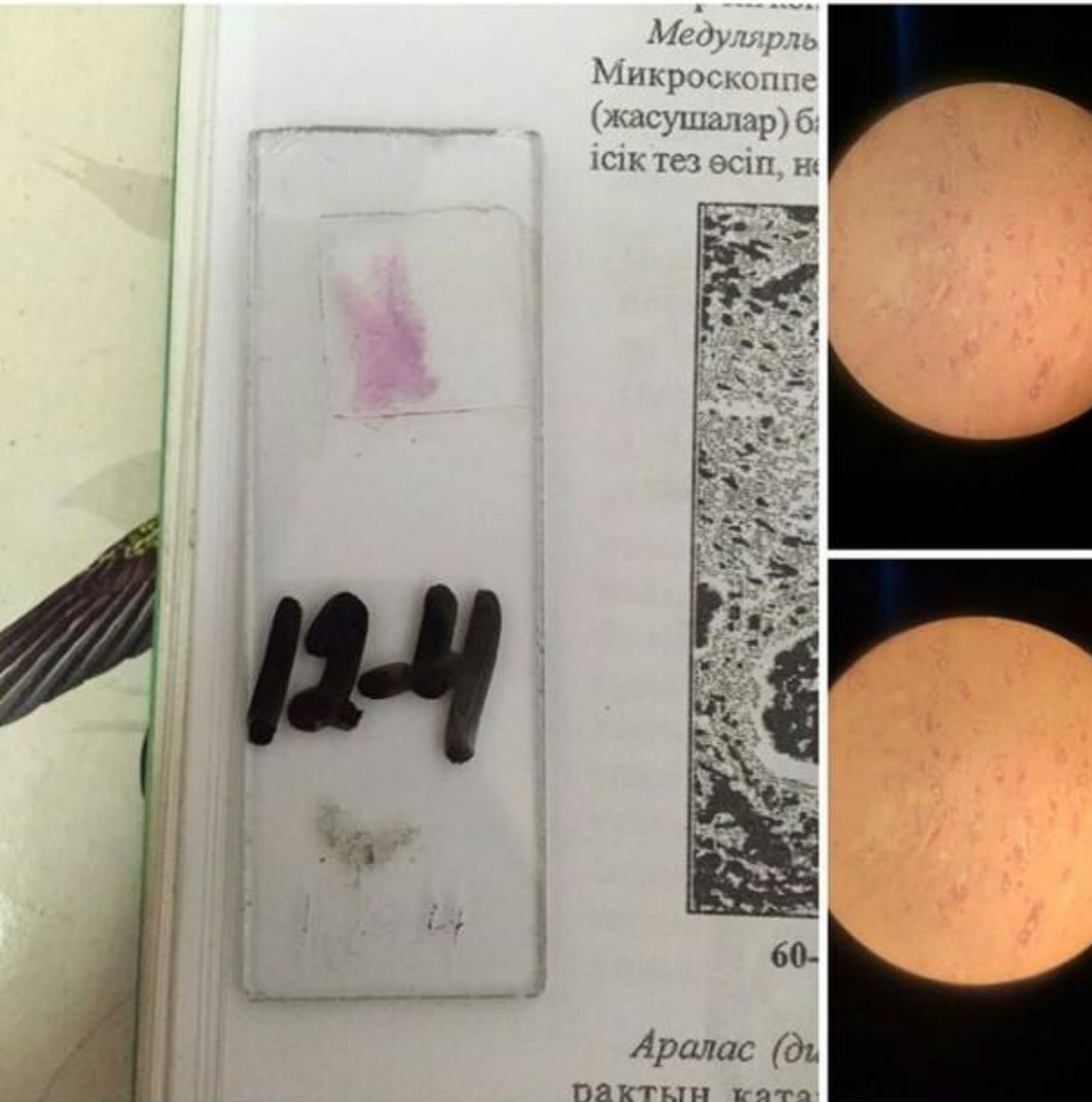# Папиллома кожи



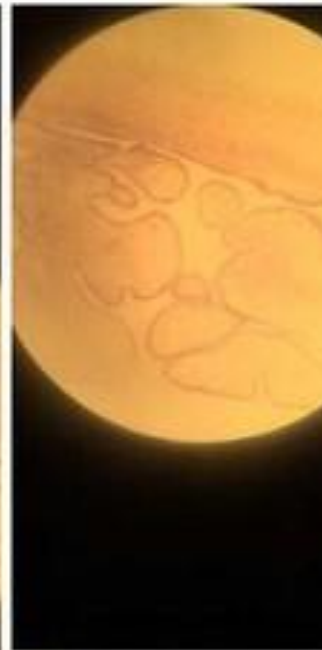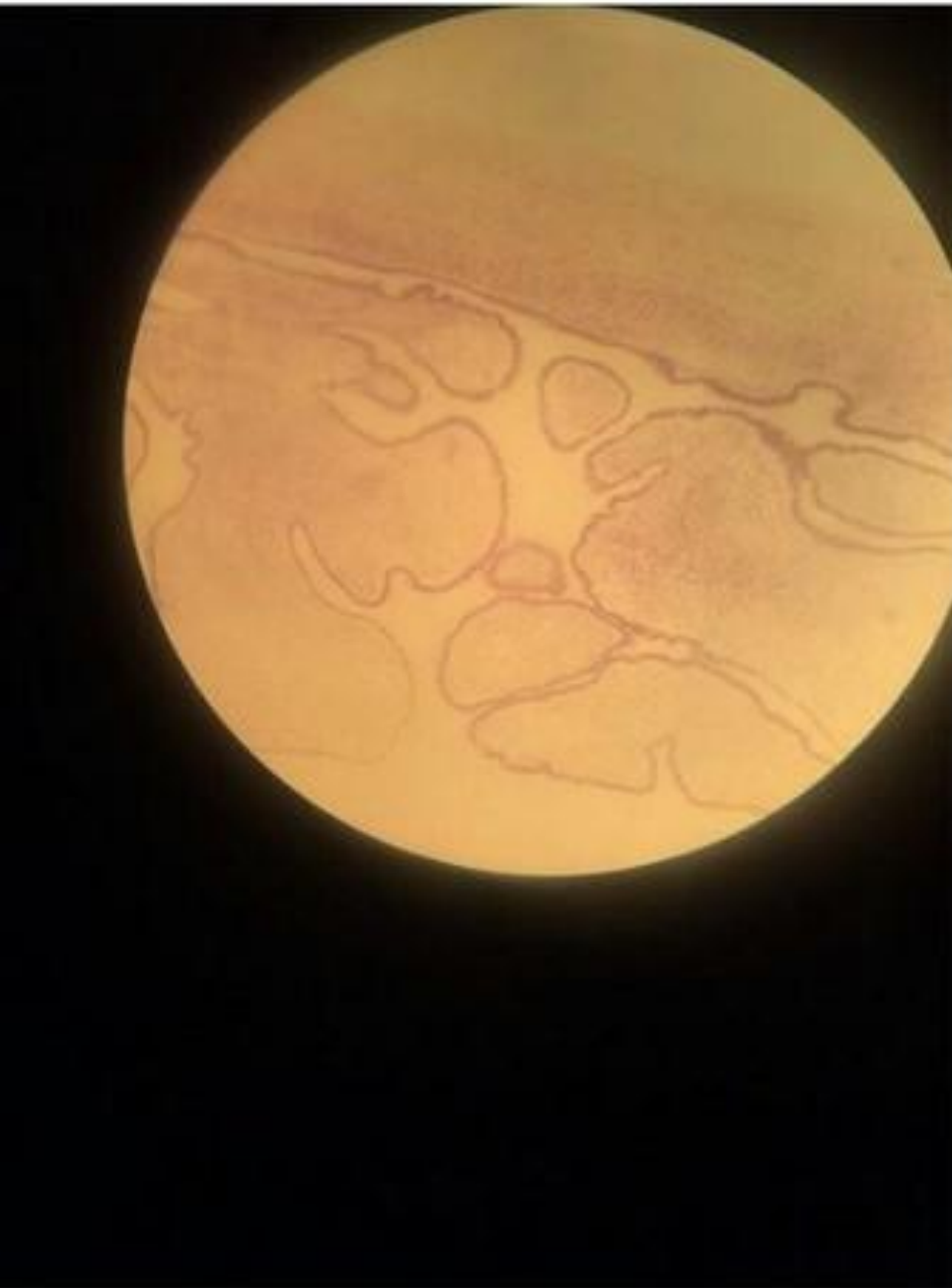# Табулярама аденома Толстой кишки



# Аденокарцинома желудка


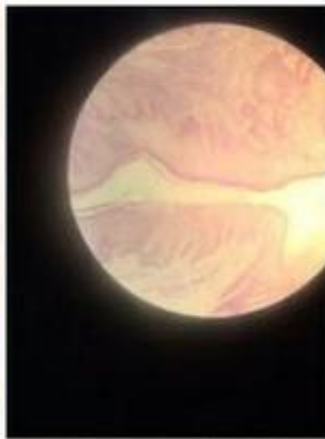
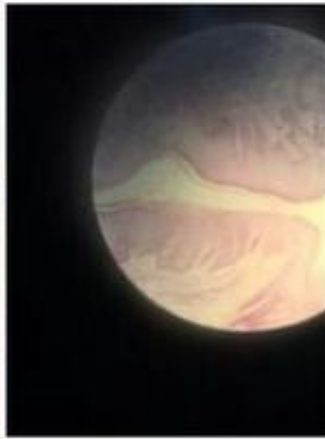
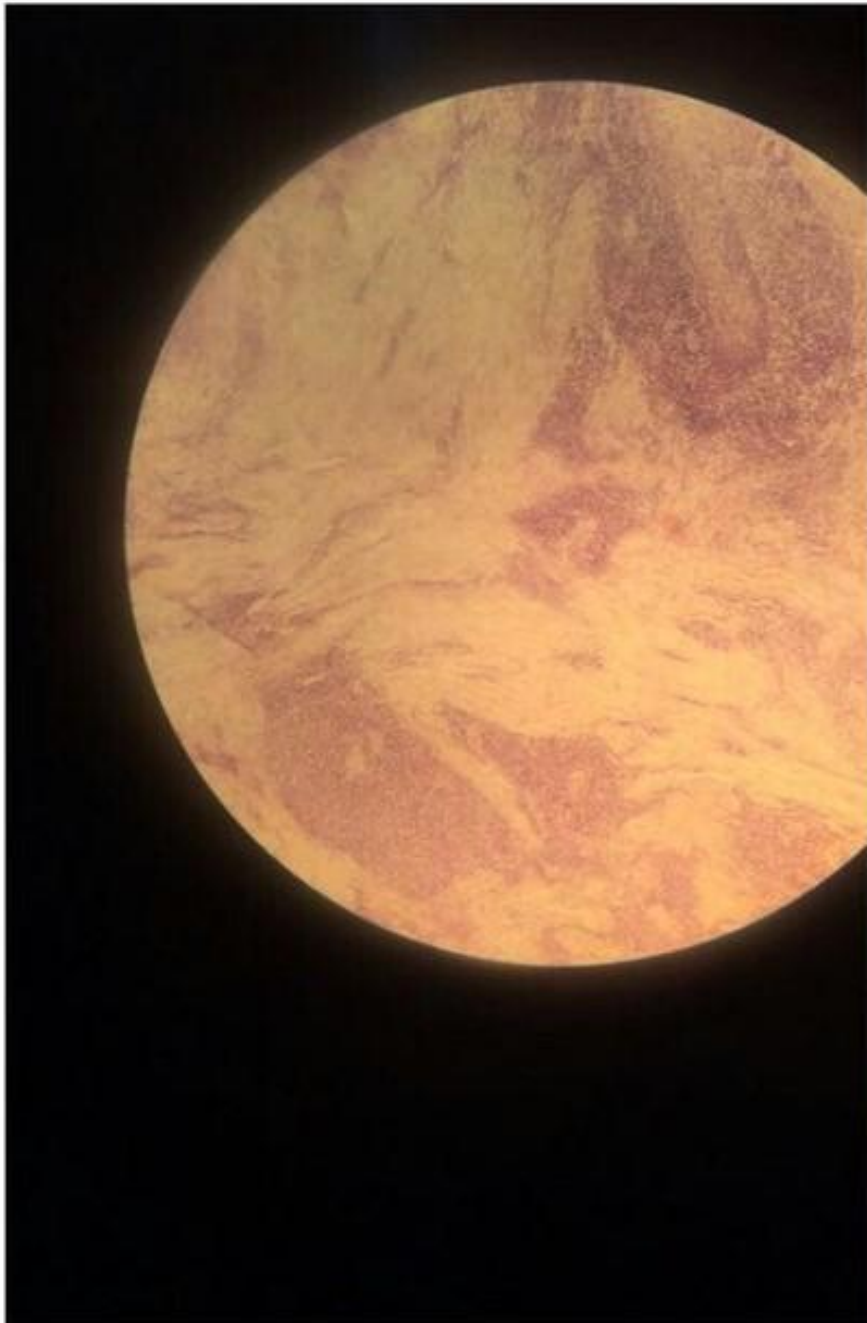


# Сосочковая аденокистома

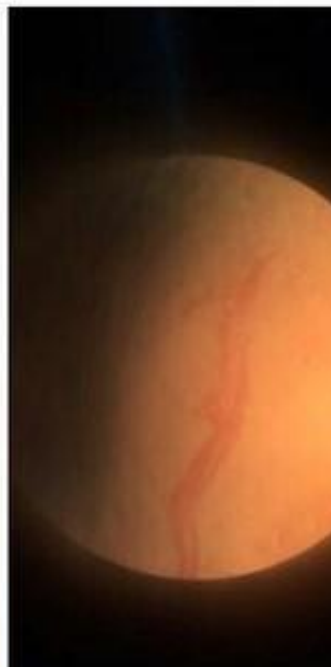
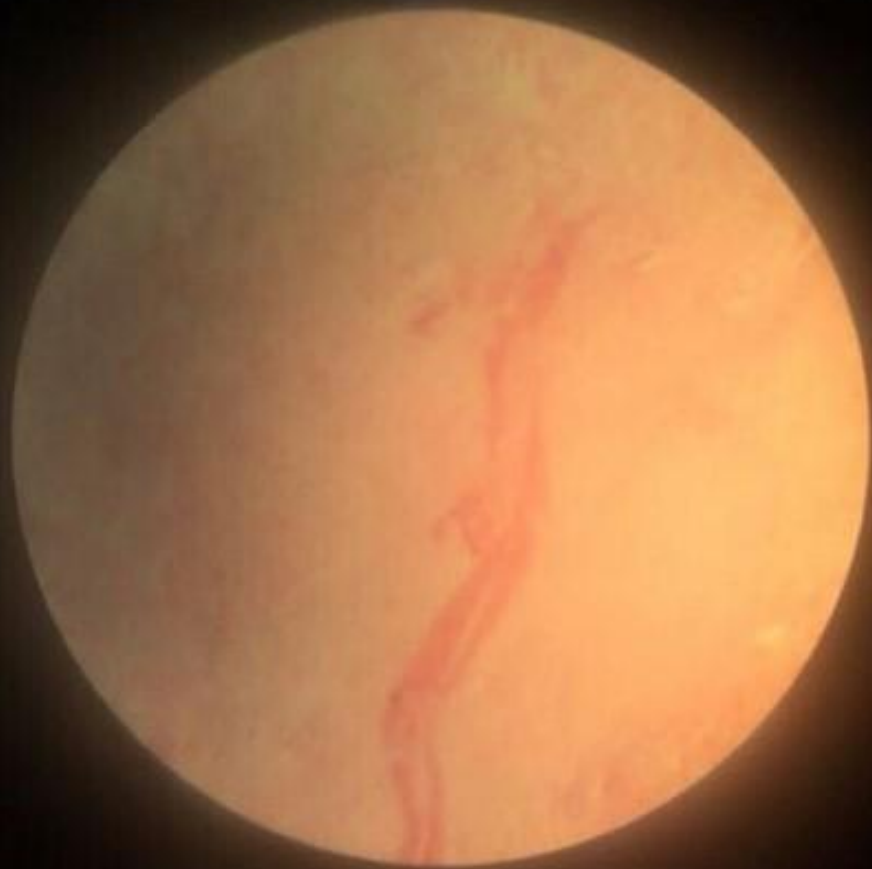


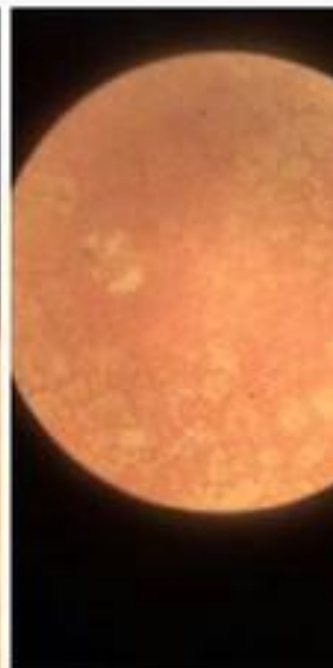
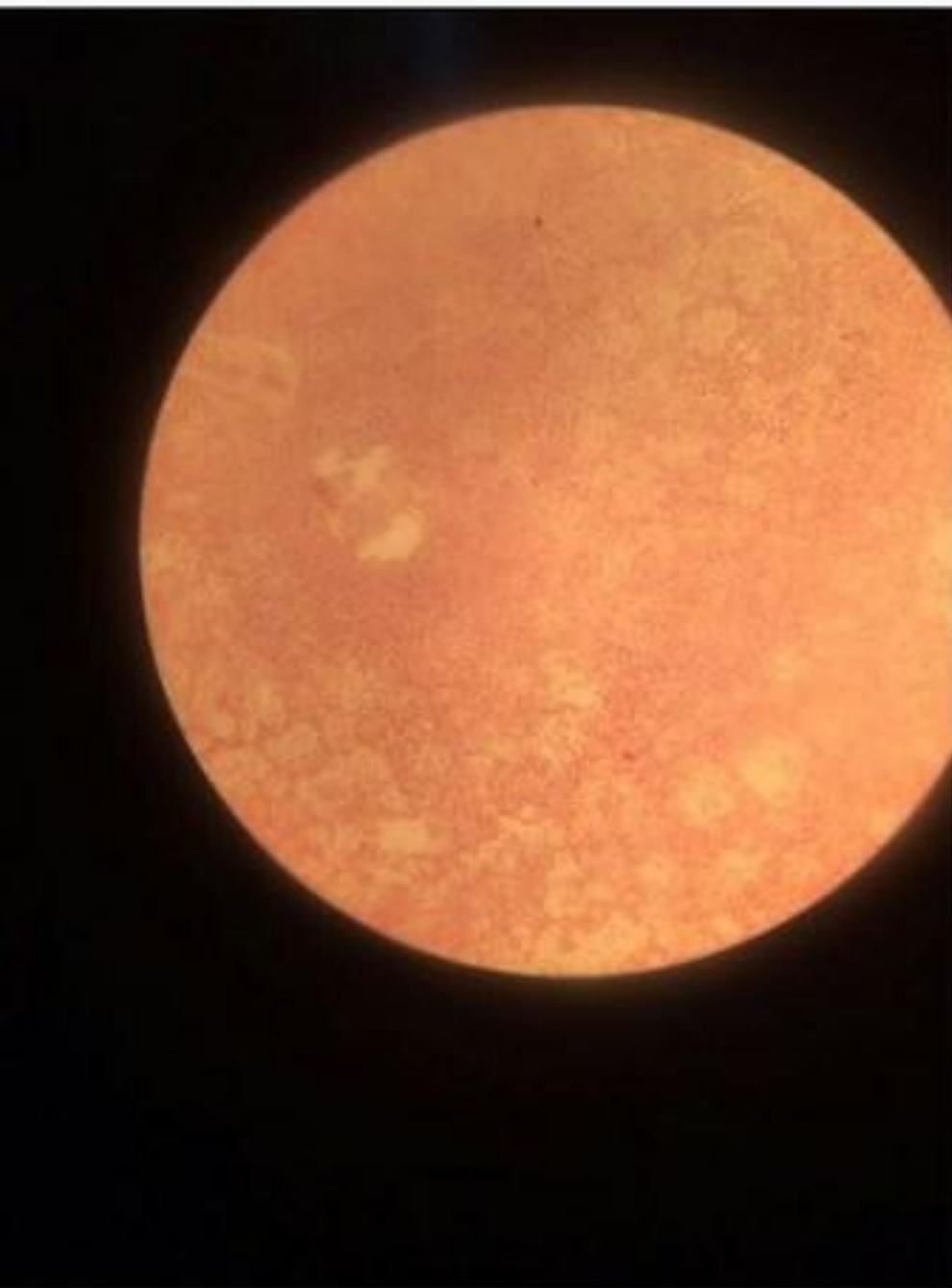
# Плоскоклеточный рак с ороговением



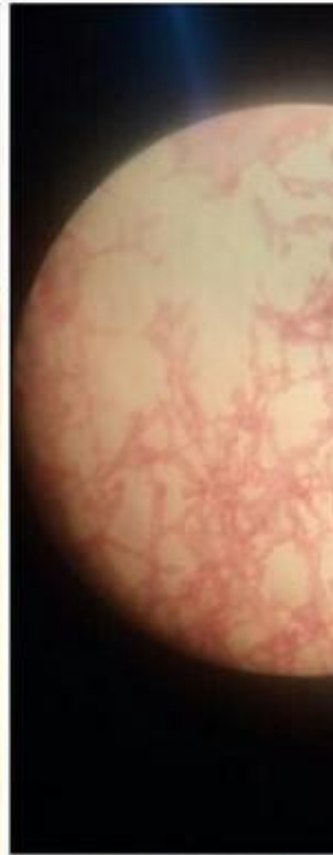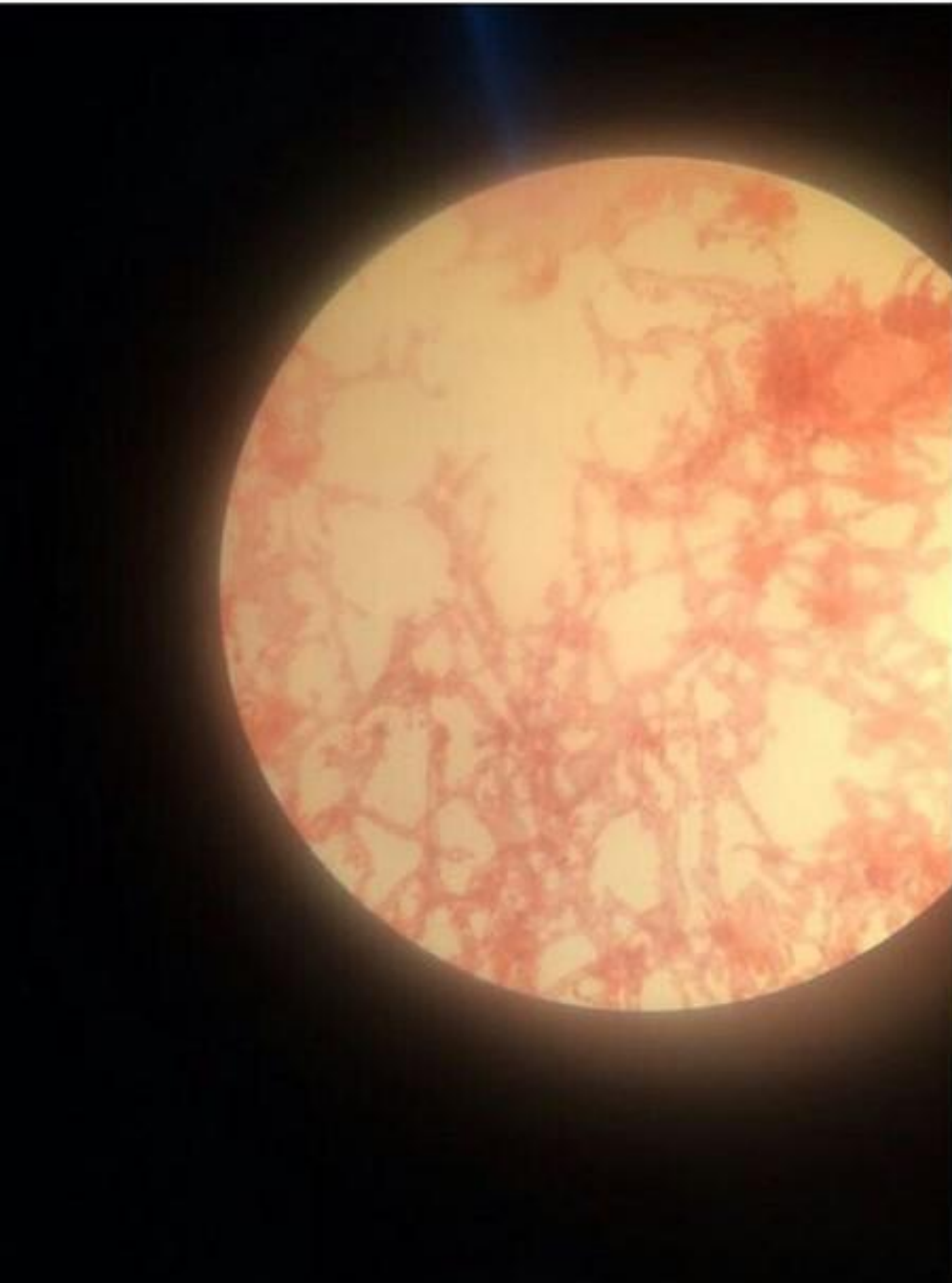
# Фибросаркома с некрозом



# Веретеноклеточная саркома


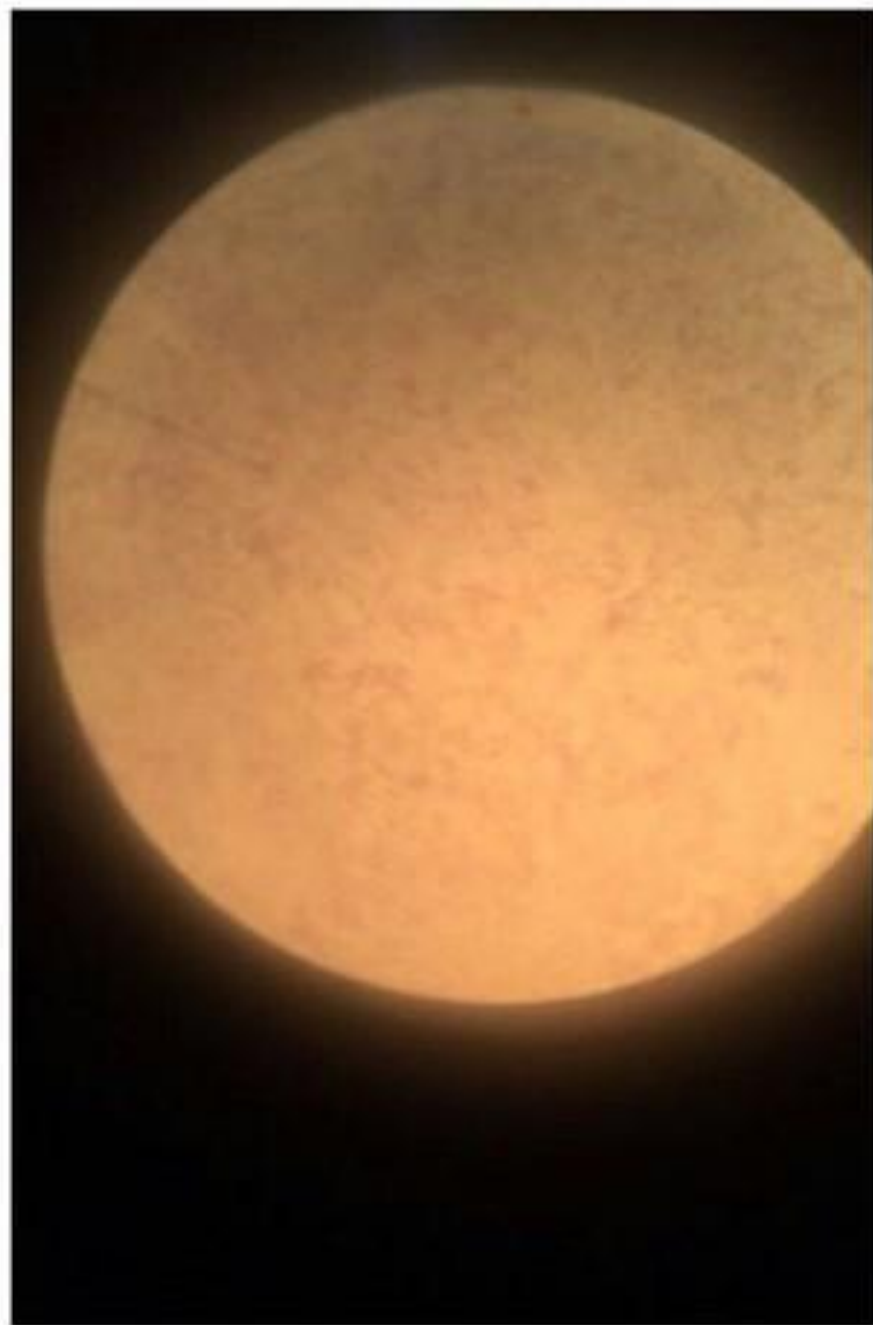


# Кавернозную гемангиому печени

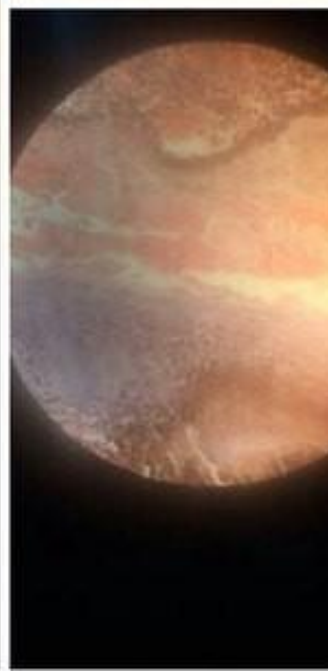
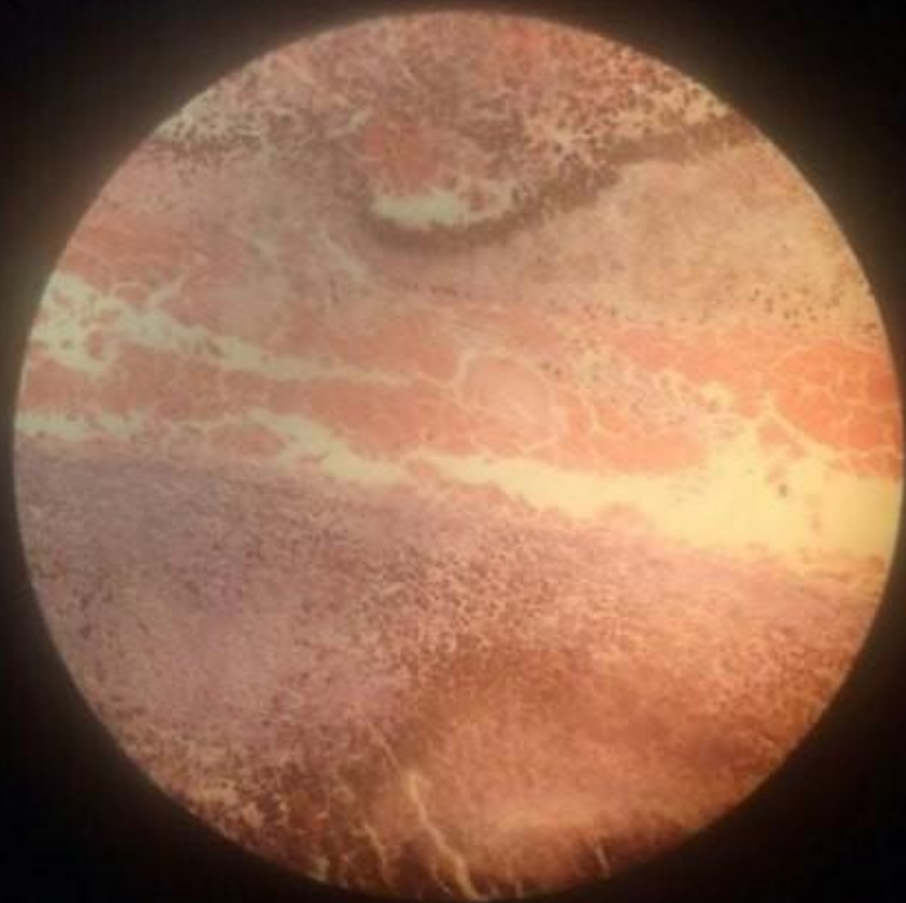




# Невринома



# Меланобластома глаза



# Опухоль Вильмса

