

**АО Медицинский Университет Астана**

# **Гастростомия при ожоге пищевода**

**Хасенов Н. 762 хир  
Астана 2017г.**

# Гастростомия

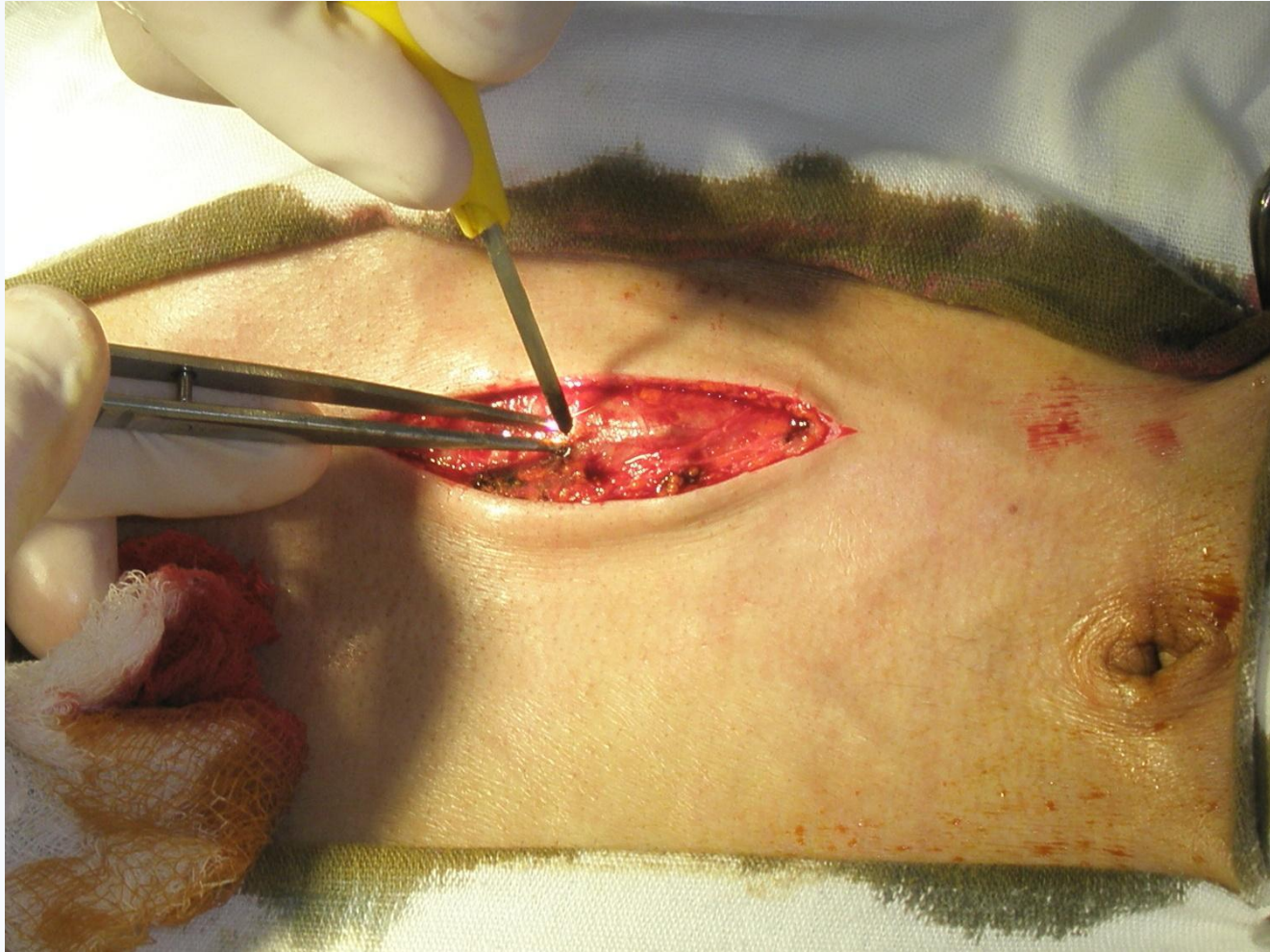
```
graph TD; A[Гастростомия] --> B[Временны й]; A --> C[Постоянн ый];
```

The diagram is a simple flowchart. At the top center is a large light blue oval containing the word "Гастростомия" in bold black text. Two blue arrows point downwards from this oval to two smaller blue ovals. The left oval contains the text "Временны й" and the right oval contains "Постоянн ый".

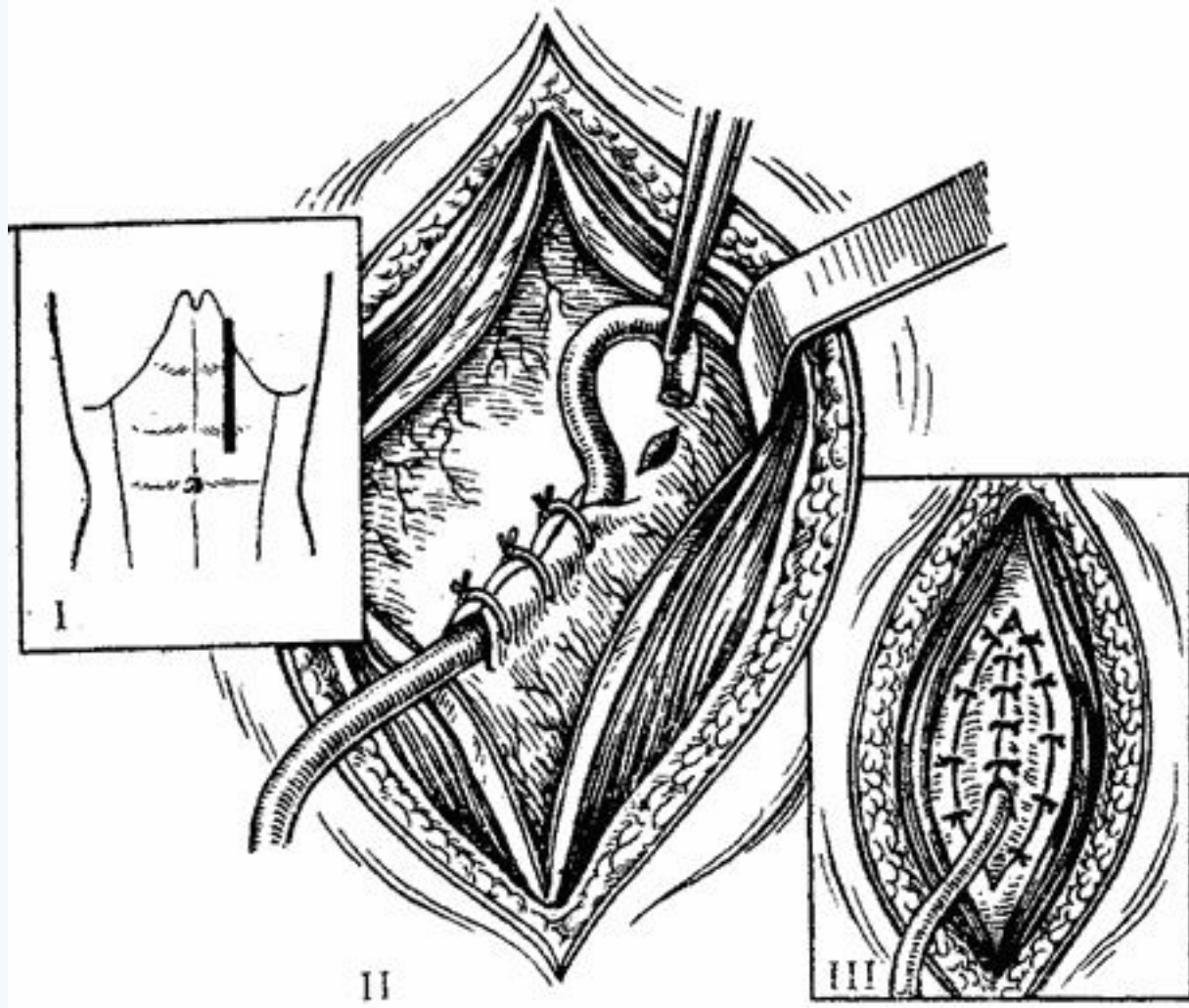
**Временны  
й**

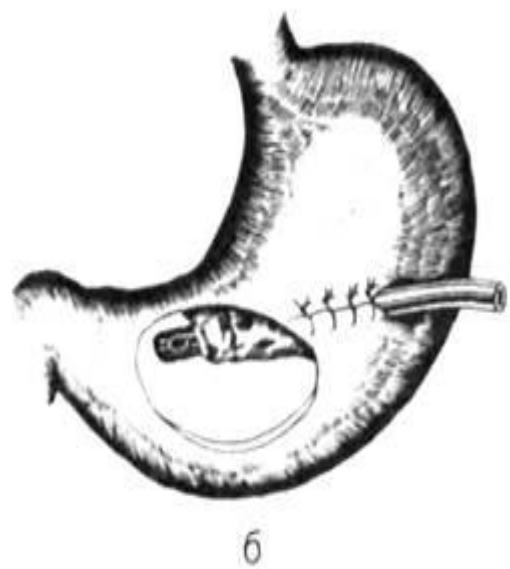
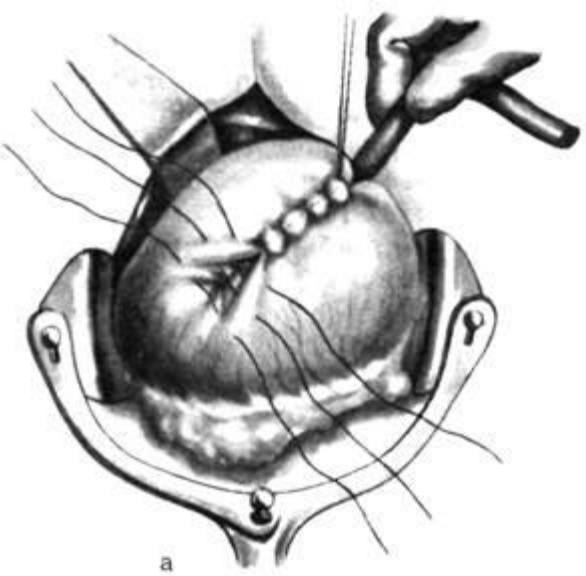
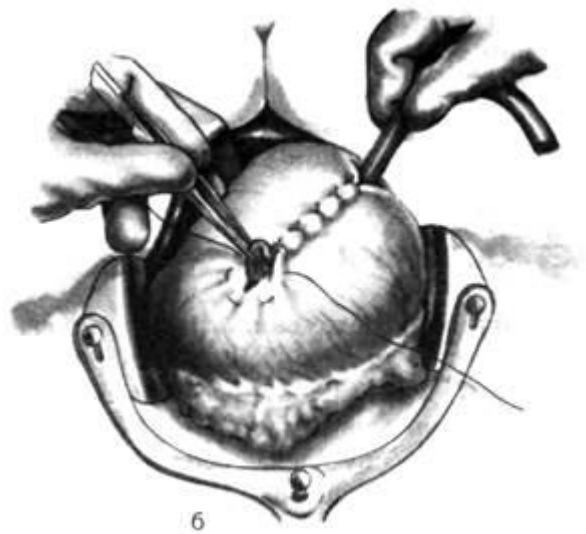
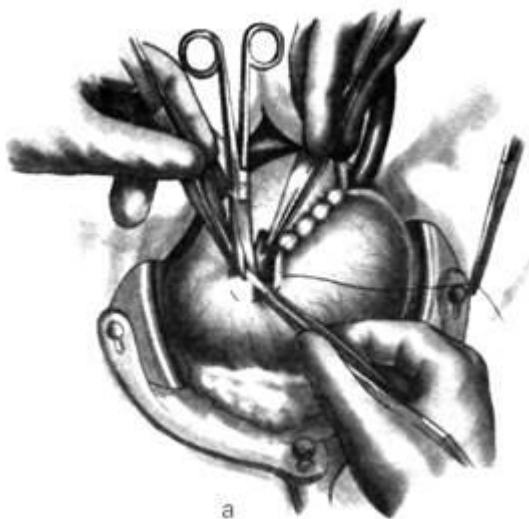
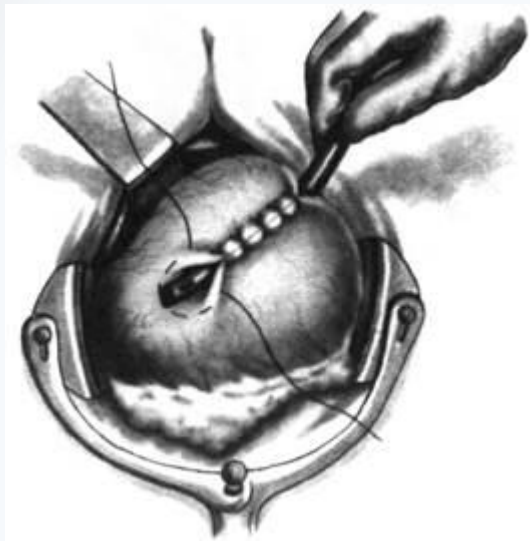
**Постоянн  
ый**

- Стенозирующие нерезектабельные и неоперабельные опухоли пищевода, кардиального отдела желудка;
- послеожоговые рубцовые стриктуры пищевода;
- ротоглоточная дисфагия, вызванная инсультом, дегенеративными заболеваниями ЦНС, злокачественными опухолями головы и шеи или диффузными повреждениями головного мозга;
- ранения пищевода;
- атрезия пищевода;
- трахео-пищеводные или бронхо-пищеводные свищи;



# Гастростомия по Витцелю





## ■ Преимущества:



- при наложении гастростомы по Витцелю в модификации по Гернезу и Хо-Дак-Ди свищ удобен для ретроградного бужирования пищевода при его рубцовой непроходимости, так как конец введенной в желудок трубки обращен в сторону кардии.
- гастростома, наложенная по данной методике, как правило, легко спонтанно закрывается после удаления трубки

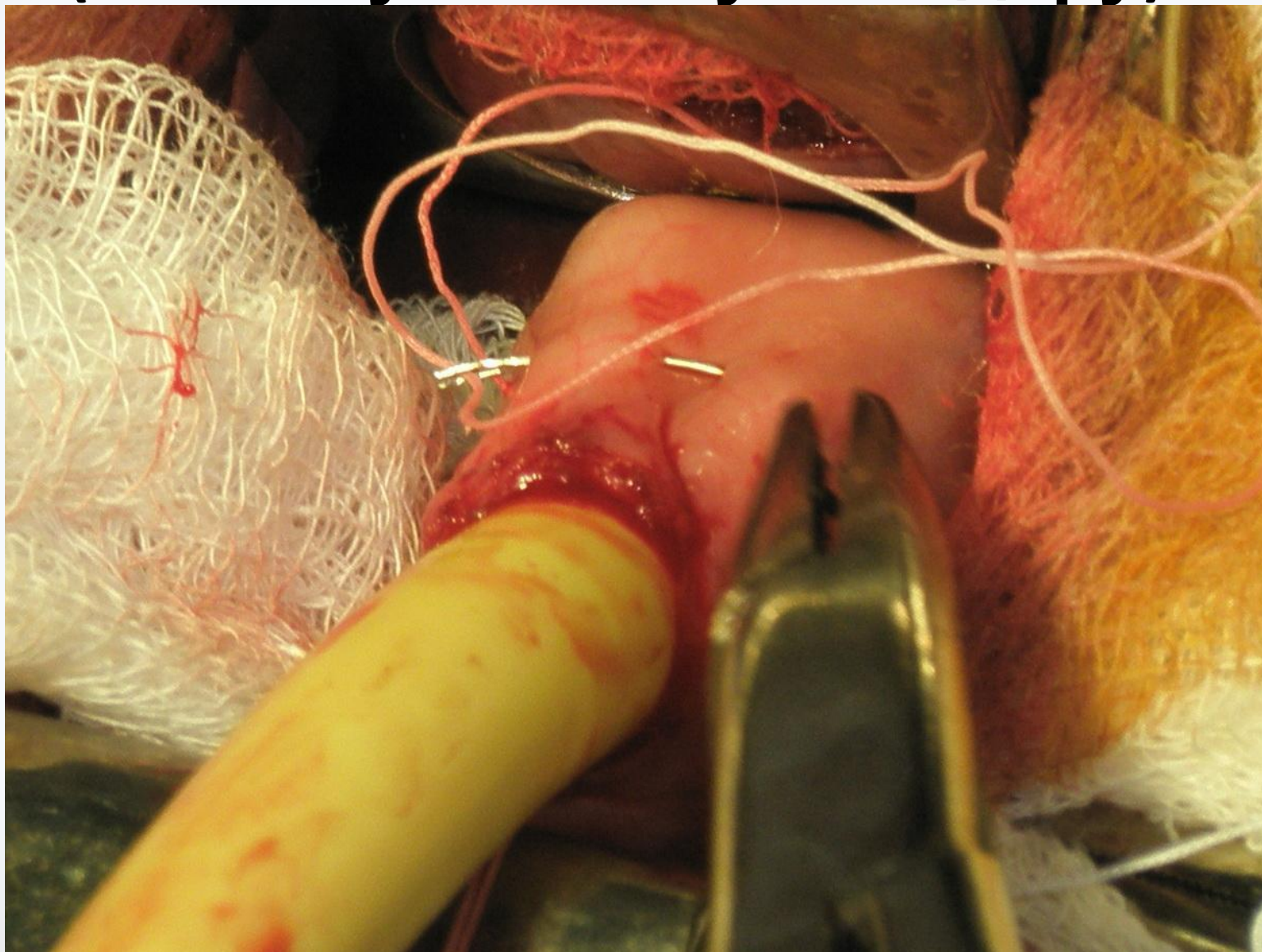
## ■ Недостатки:

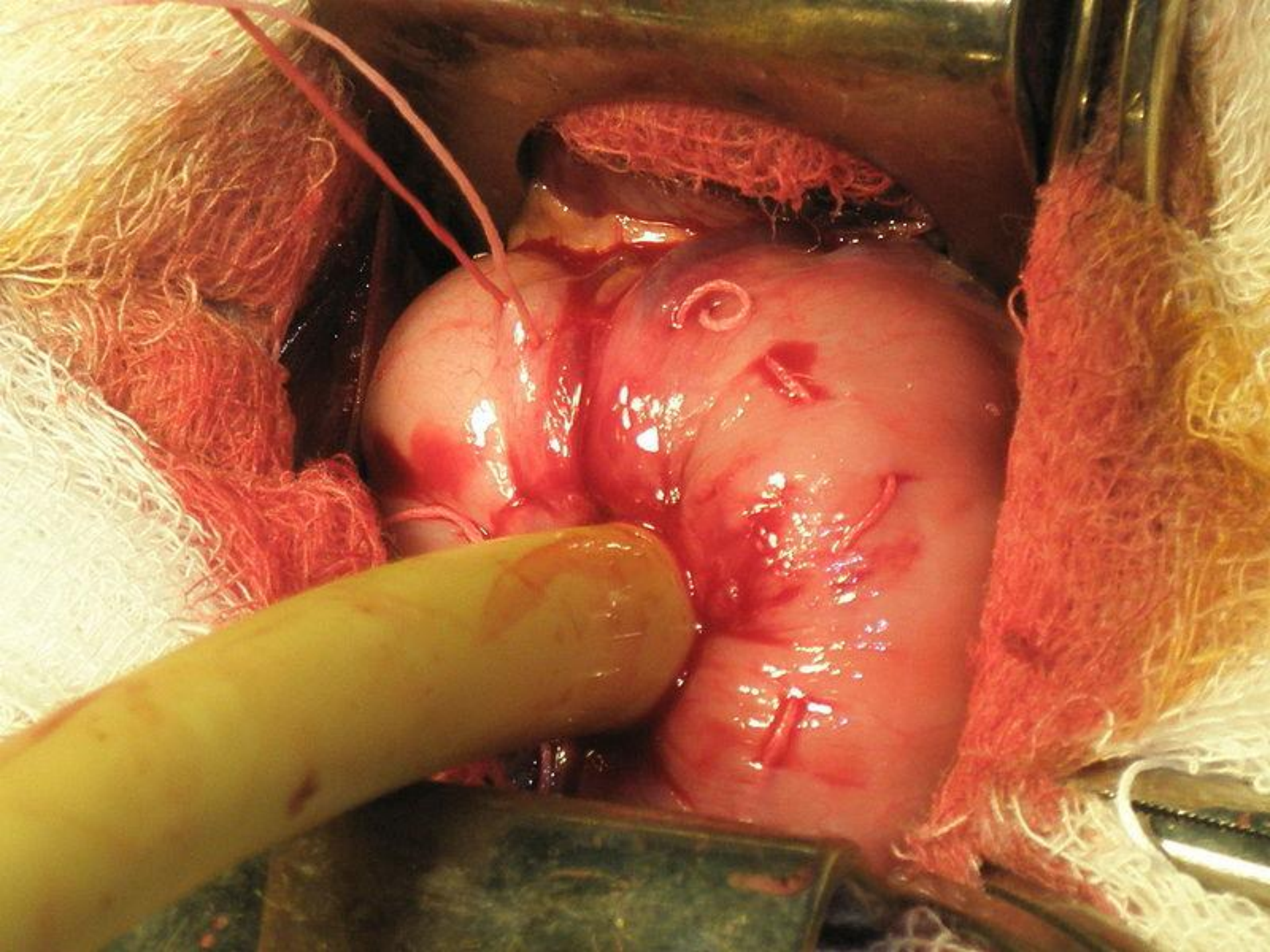
- необходимость постоянного ношения резиновой трубки, которая может выпадать из желудочного свища с последующим излиянием содержимого желудка, что приводит к [мацерации](#) кожи; повторное введение трубки в желудок через свищевой ход может быть затрудненным или невозможным ввиду самостоятельного закрытия свища, так как канал быстро облитерируется;
- погружение резиновой трубки в просвет желудка у пилорического отдела не позволяет пациенту принимать достаточный объём пищи: такой желудок может удерживать лишь незначительное количество пищи. Этот недостаток устраняется при наложении гастростомы по Витцелю в модификации по Гернезу и Хо-Дак-Ди.
- сближение большой и малой кривизны желудка при укреплении резиновой трубки на передней стенке желудка двухрядным швом вызывает уменьшение объёма желудка, что может привести к желудочной непроходимости;
- при длительном существовании свища канал из косоугольного превращается в прямой, что может приводить к выпадению трубки и нарушению герметичности;

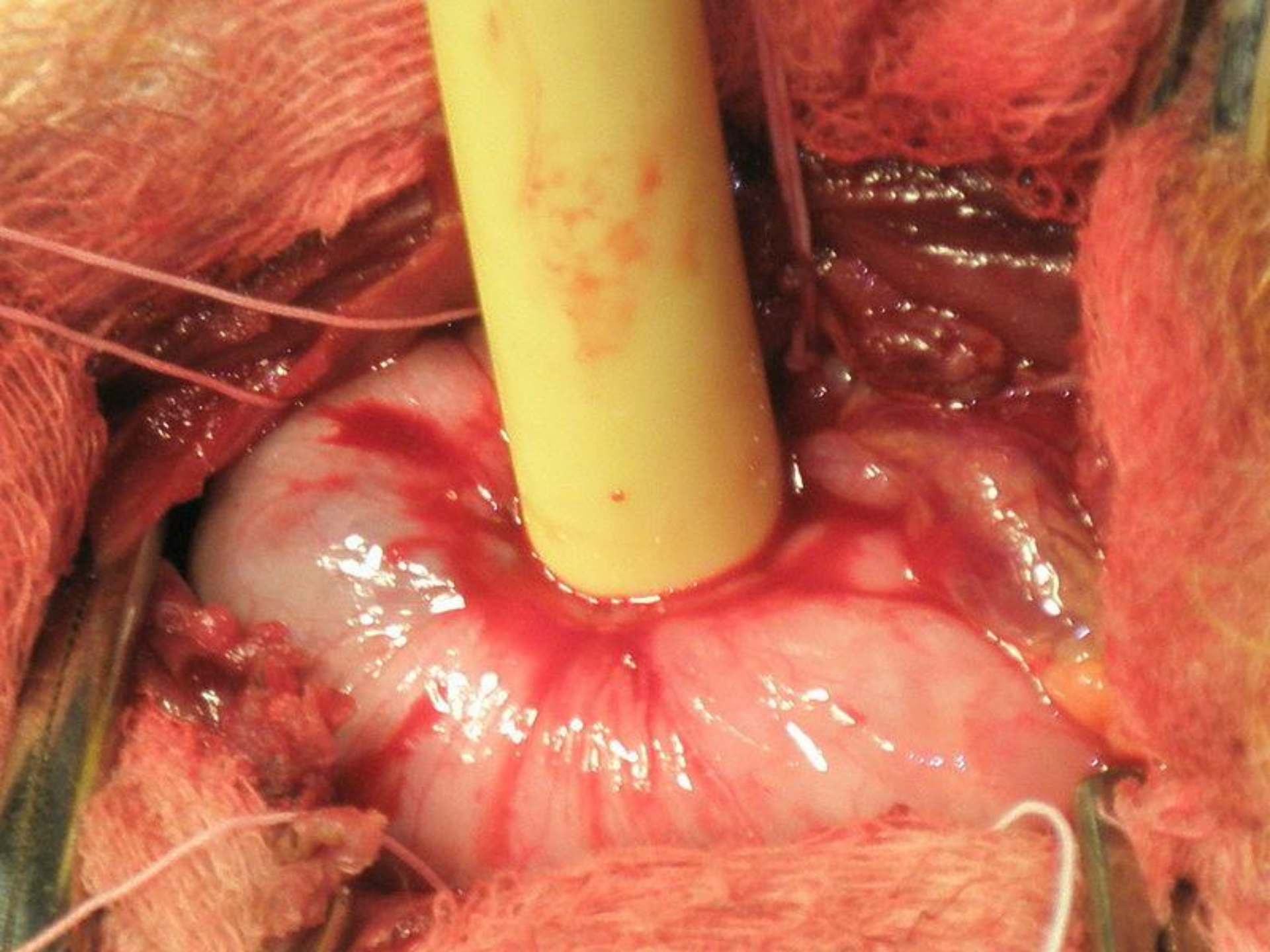


# Гастростомия по Кадеру

■ (Штамму — Сенну — Кадеру)







## ■ Преимущества:

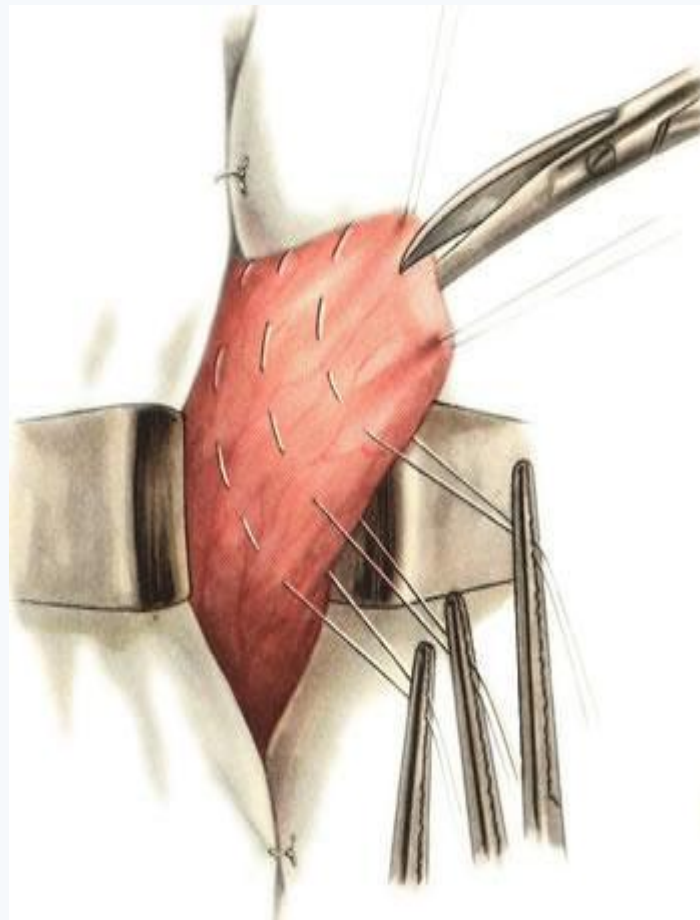
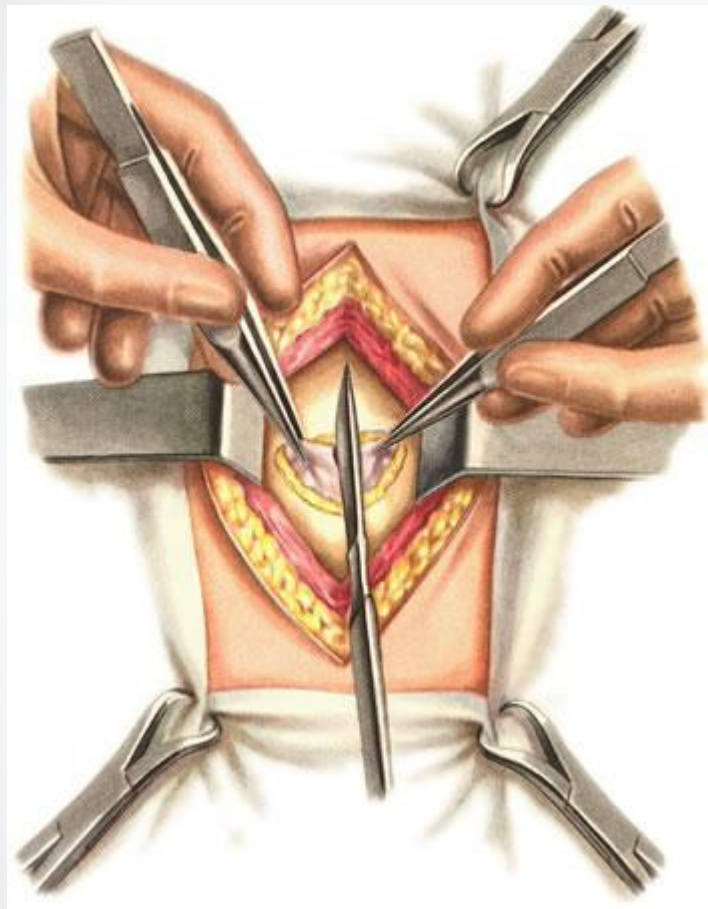


- техническая простота, быстрота
- обеспечение более надёжной герметизации полости желудка в случаях выпадения трубки, поскольку гастростомический канал инвагинирован в просвет желудка по типу «чернильницы-невыливайки»
- гастростома, наложенная по данной методике, как правило, легко спонтанно закрывается после удаления трубки

# Недостатки:

- необходимость постоянного ношения резиновой трубки
- нарушение кровоснабжения и иннервации стенки желудка в месте стомы
- невозможность осуществления визуального контроля полноты гемостаза сосудов слизистой и подслизистого слоя, расположенных кнутри от кисетных швов, и, вследствие этого, высокая вероятность возникновения кровотечений в раннем и отдалённом послеоперационном периоде

# ■ Гастростомия по Топроверу ■



## ■ *Преимущества:*

- отсутствие необходимости постоянного ношения резиновой трубки;
- обеспечение достаточного герметизма тремя клапанами, образованными из складок слизистой;
- нет опасности самопроизвольного зарастания свища, так как он выстлан на всем протяжении слизистой оболочкой желудка.

# Недостатки

- для наложения свища по Топроверу требуется свободная площадка на передней стенке желудка диаметром 8-10 см, следовательно, при малых размерах желудка, которые, как правило, наблюдаются у этой категории больных, данный метод неприменим;
- перетягивание желудочного конуса трехэтажными кисетными швами приводит к нарушению кровоснабжения в конусе, что, в одних случаях, приводит к атрофии слизистой оболочки и мышечного слоя желудочного конуса с потерей клапанных свойств, в других — к наступлению некроза слизистой, прорезыванию нитей кисетных швов с нарушением герметизма свища.
- грубая деформация передней стенки желудка с нарушением всех функций органа



- **Использованные материалы:**
- **Оперативная хирургия и топографическая анатомия; Островерхов Г.Е.**
- **Оперативная хирургия и топографическая анатомия - Кованов В.В.**
- **<http://operaciya.info/abdominal/gastrostomiya-gastrostoma/>**



- Спасибо за  
внимание!