

- ▶ **Гастростомия** (от др.-греч. γαστήρ – желудок и στόμα – отверстие, проход) – хирургическая операция, заключающаяся в создании искусственного входа в полость желудка через переднюю брюшную стенку с целью кормления пациента при невозможности приёма пищи через рот.

Показания

- ▶ стенозирующие неоперабельные *опухоли пищевода, кардиального отдела желудка;*
- ▶ рубцовые *стриктуры пищевода* (для энтерального питания и проведения ретроградного бужирования пищевода);
- ▶ *ротоглоточная дисфагия*, вызванная инсультом, дегенеративными заболеваниями ЦНС, злокачественными опухолями головы и шеи или диффузными повреждениями головного мозга;
- ▶ *ранения пищевода* (как предварительный этап основной операции на пищеводе);
- ▶ *атрезия пищевода* (полная врожденная непроходимость) — как предварительный этап пластической операции на пищеводе;
- ▶ *трахео-пищеводные или бронхо-пищеводные свищи.*

Разновидности гастростомии

Существует более 100 модификаций гастростомии. Наиболее распространёнными являются следующие:

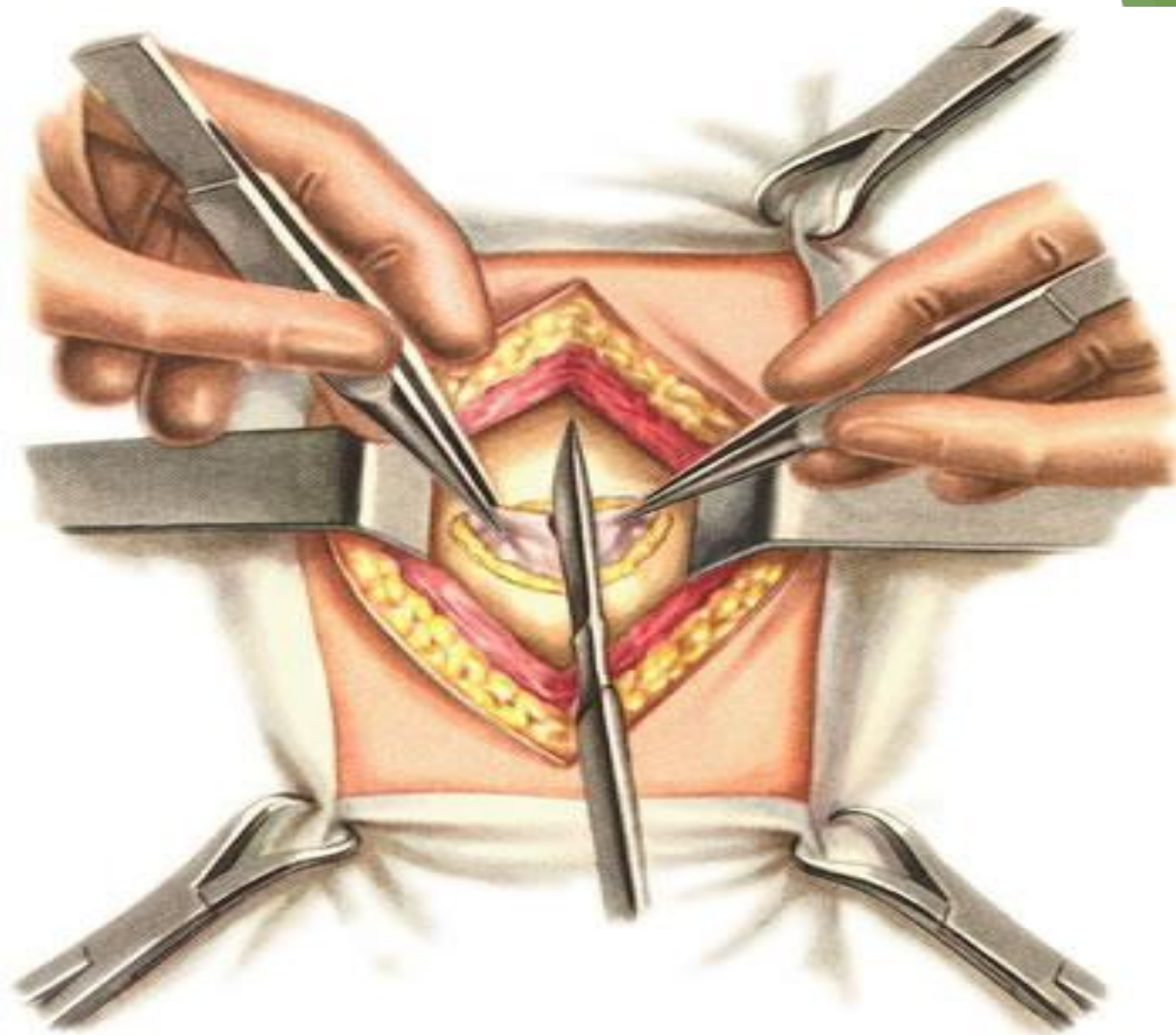
- ▶ Гастростомия по Витцелю
- ▶ Гастростомия по Кадеру (Штамму – Сенну – Кадеру)
- ▶ Гастростомия по Топроверу

Гастростомия по Витцелю

- ▶ **Предложена Витцелем в 1891 г.** и предусматривает формирование трубчатого свища выстланного серозной оболочкой желудка. Модифицирована Гернезом и Хо-Дак-Ди в 1930 г.
- ▶ **Положение больного** на столе: На спине.
- ▶ **Вид обезболивания.** Обычно рекомендуется местная инфильтрационная или регионарная анестезия.

Оперативный доступ

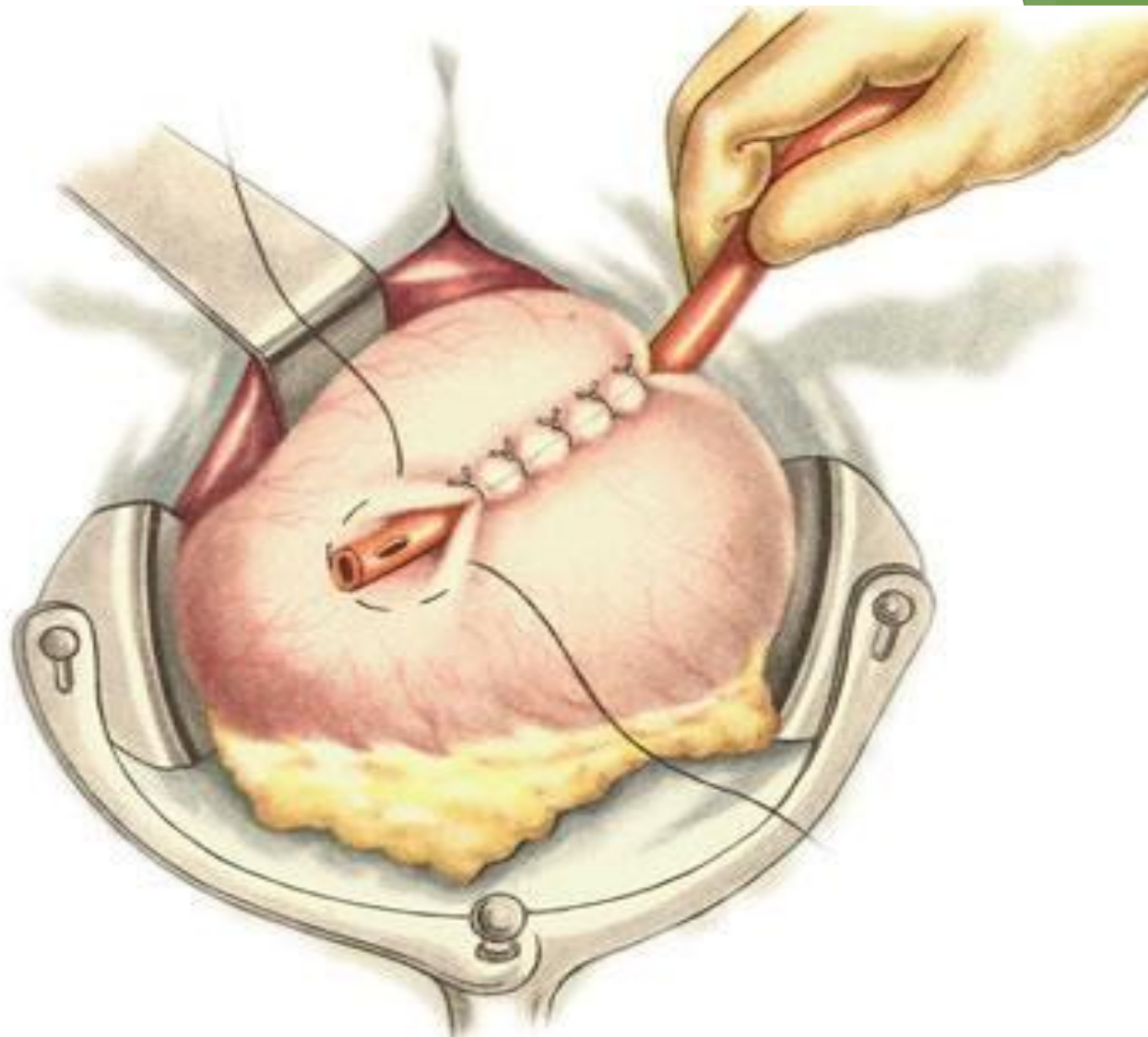
- ▶ Трансректальным разрезом послойно вскрывают брюшную полость. Последовательно рассекаются кожа, подкожная клетчатка, передняя стенка влагалища прямой мышцы живота, последняя тупо расщепляется. Рассекается задняя стенка влагалища прямой мышцы живота вместе с поперечной фасцией и париетальной брюшиной.



Трансректальный разрез передней брюшной стенки.
Кожа и прямая мышца рассечены. Вскрытие брюшины

Оперативный прием:

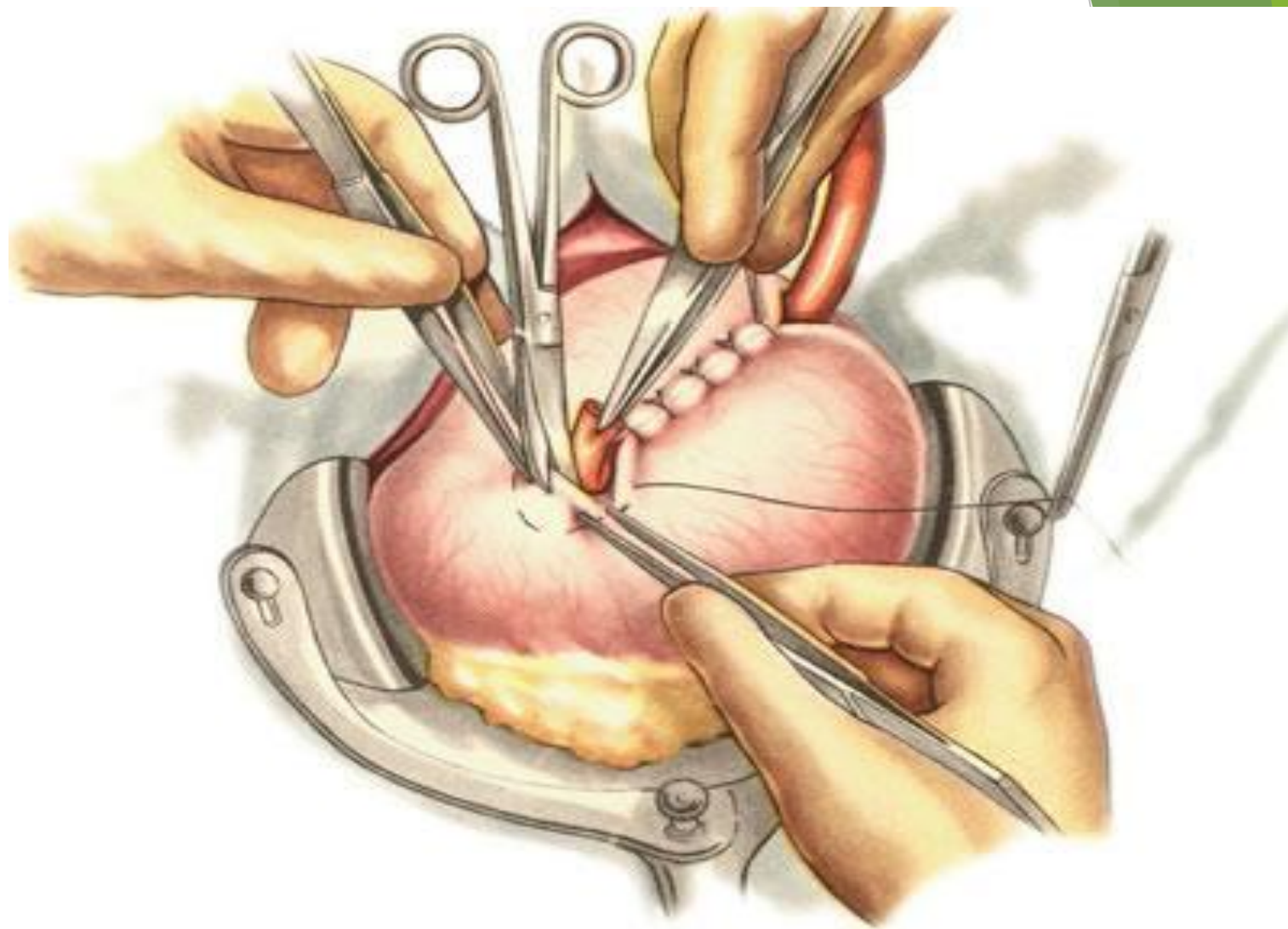
- ▶ В операционную рану выводится участок передней стенки желудка, к которой прикладывают резиновую трубку диаметром 0,8-1 см. Трубку располагают по оси желудка, отступя 10 см от пилорического отдела.
- ▶ При модификации по Гернезу и Хо-Дак-Ди трубка располагается ближе к кардии.
- ▶ Трубка обшивается 5-7 серозно-мышечными швами длиной 5 см так, чтобы над трубкой две параллельные складки передней стенки желудка сомкнулись и прочно зафиксировали трубку.
- ▶ У конца последнего шва накладывают кисет, оставляя его незатянутым.



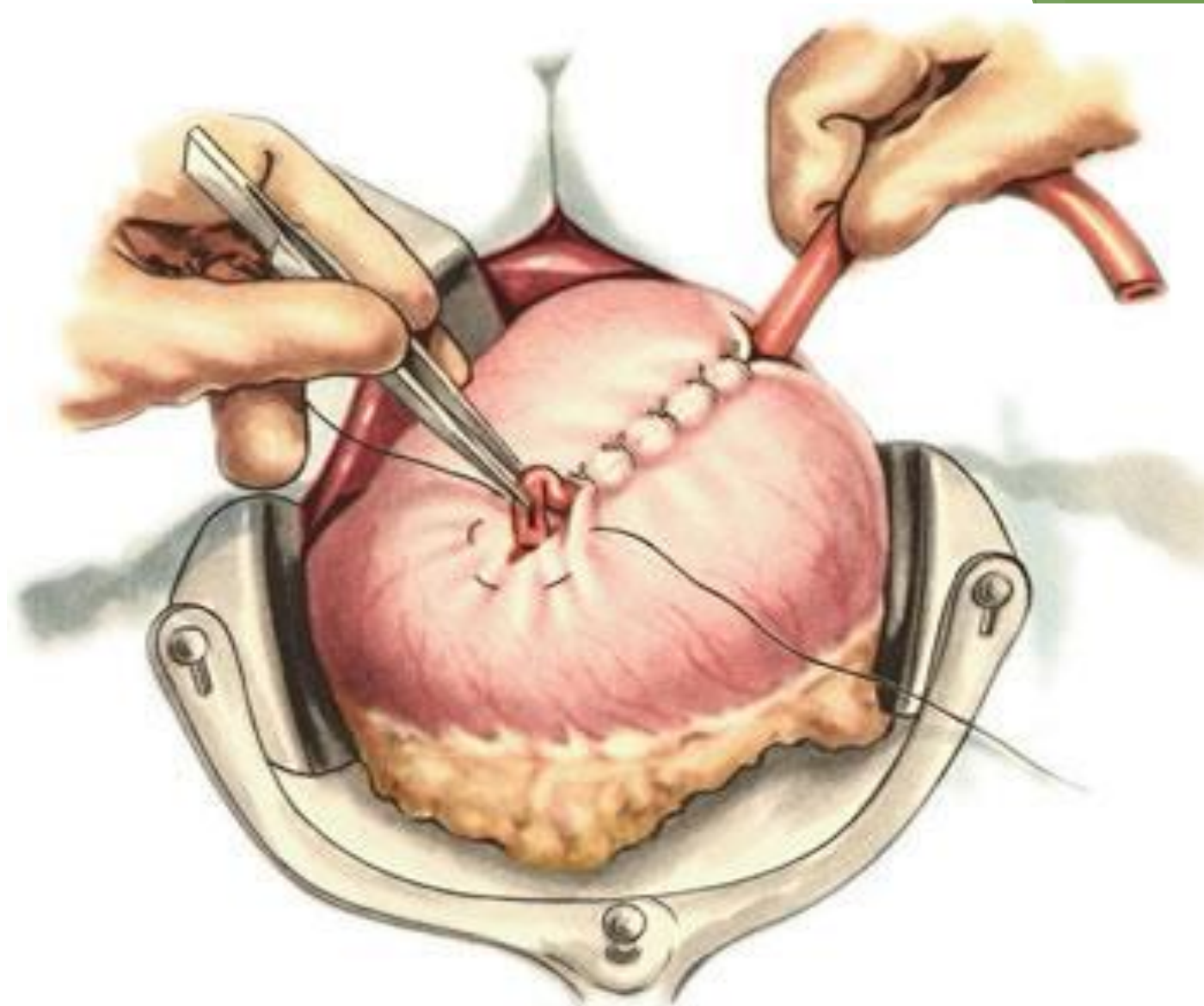
Гастростомия по Витцелю. Резиновая трубка окружена стенкой желудка. У конца трубки наложен полукисетный шов

- Внутри полукисетного шва рассекают стенку желудка через все слои ножницами или скальпелем. В образовавшееся отверстие в желудке погружают её конец на 5 см и затягивают кисетный шов. Таким образом создают косой трубчатый канал, открывающийся в просвет желудка.

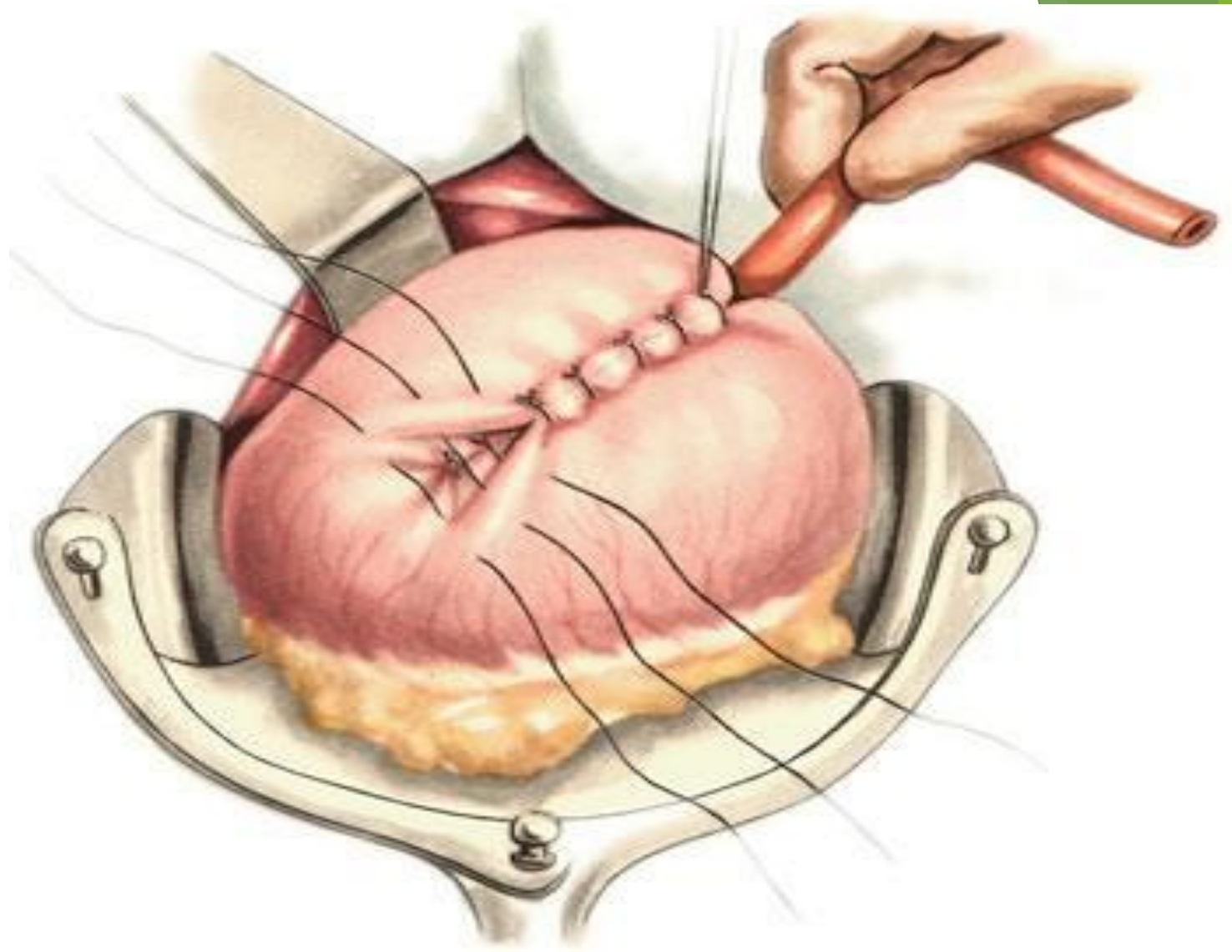
- Затем для обеспечения полной герметизации брюшной полости путем сращения париетальной брюшины и висцеральной брюшины передней стенки желудка производят гастропексию: стенку желудка вокруг выхода резиновой трубки из канала подшивают 6-8 узловыми швами к париетальной брюшине и заднему листку влагалища прямой мышцы живота.



Рассечение стенки желудка в центре полукисетного шва



Погружение конца резиновой трубки в полость желудка



Наложение второго ряда узловых серозно-мышечных швов

Выход из раны

- ▶ Рану послойно ушивают, оставляя место для выхода трубки. На трубку надевают резиновую манжетку, за которую фиксируют к коже.

Преимущества:

- ▶ При наложении гастростомы по Витцелю в модификации ***свищ удобен для ретроградного бужирования пищевода*** при его рубцовой непроходимости, так как конец введенной в желудок трубки обращен в сторону кардии.

Недостатки:

- ▶ ***необходимость постоянного ношения резиновой трубки***, которая может выпадать из желудочного свища с последующим излиянием содержимого желудка, что приводит к ***мацерации*** кожи; повторное введение трубки в может быть затрудненным или невозможным ввиду самостоятельного закрытия свища.
- ▶ погружение резиновой трубки в просвет желудка у пилорического отдела ***не позволяет пациенту принимать достаточный объём пищи***. Этот недостаток устраняется в модификации по Гернезу и Хо-Дак-Ди.
- ▶ сближение большой и малой кривизны желудка при укреплении резиновой трубки вызывает уменьшение объема желудка, что может привести к желудочной непроходимости;
- ▶ при длительном существовании свища канал из косоугольного превращается в прямой, что может приводить к выпадению трубки и нарушению герметичности.

Гастростомия по Кадеру (Штамму—Сенну—Кадеру)

- ▶ Штамм в 1894 году в эксперименте на собаках разработал метод гастростомии с образованием прямого канала. Методику Штамма на человеке впервые применил Сенн (1896 год). Выполнена Кадером в 1896 году, предусматривает образование прямого гастростомического канала в просвет желудка. Применяется при малых размерах желудка (при обширном раковом поражении стенки желудка, у детей).

Оперативный доступ:

- ▶ Левый трансректальный доступ (рис. 1), как при гастростомии по Витцелю.

Оперативный прием:

- ▶ Передняя стенка желудка выводится в рану и натягивается так, чтобы образовался конус, вокруг которого накладывается кисетный шов. В центре кисета рассекают стенку желудка через все слои ножницами или скальпелем. В образовавшееся отверстие в желудке, по размерам адекватное диаметру трубки, погружают её конец и затягивают кисетный шов. С отступом на 1-1,5 см к периферии последовательно концентрически накладываются второй и третий кисетные швы (рис. 2, 3), при затягивании которых трубка инвагинируется в канал, имеющий прямое направление.

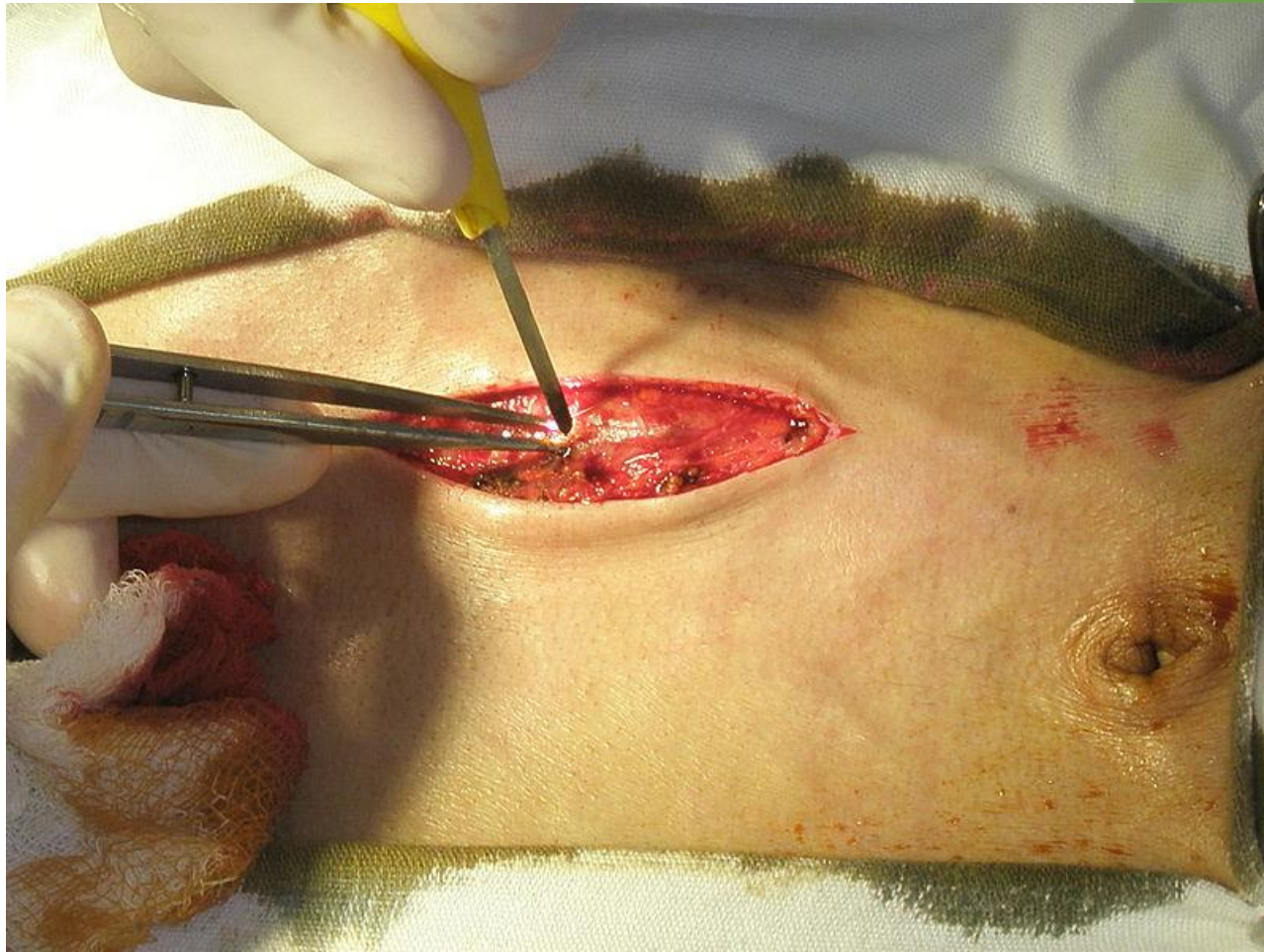


Рис.1. Гастростомия по Кадеру. Левый трансректальный доступ

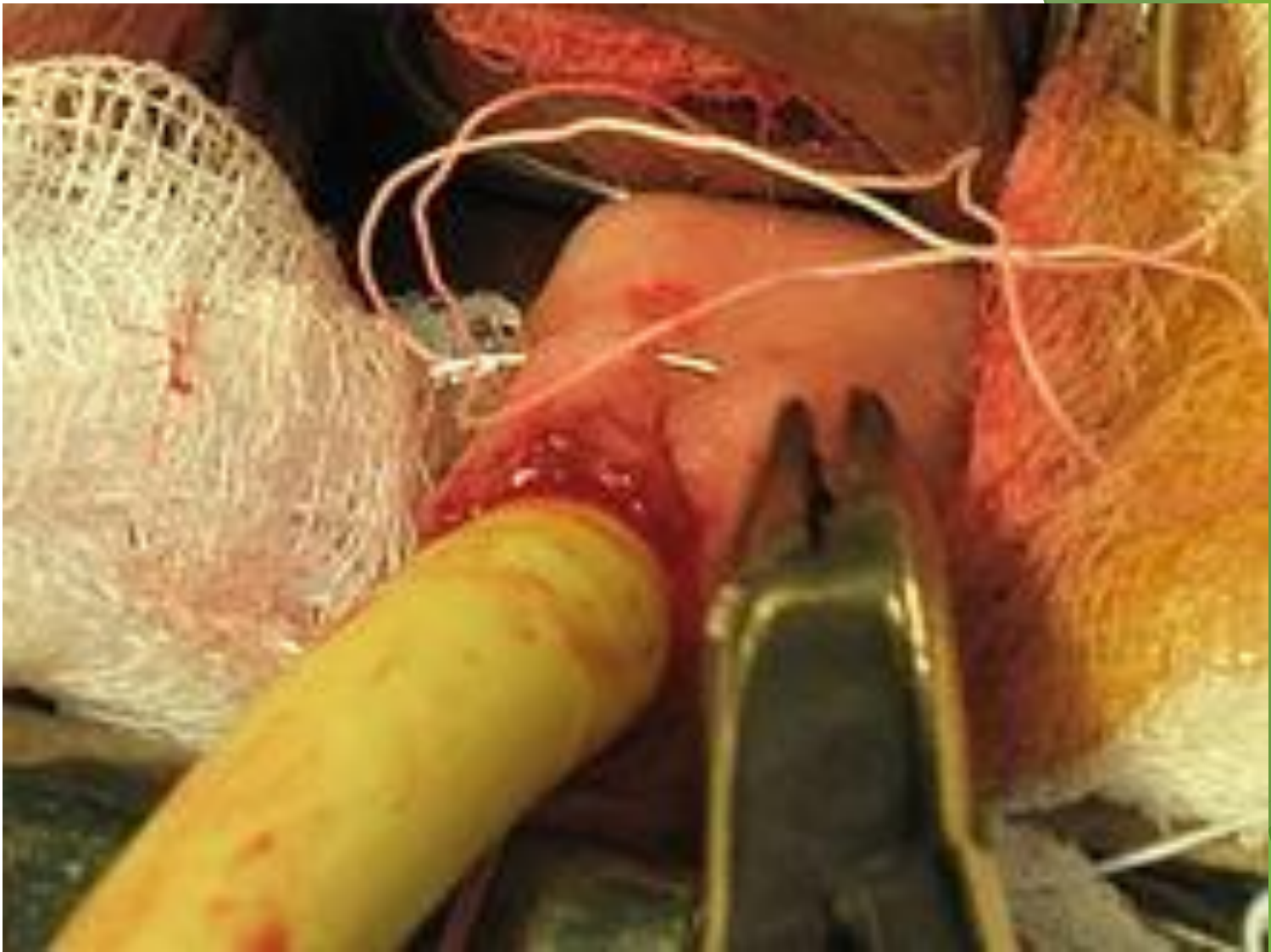

Рис. 2. Гастростомия по Кадеру. Второй кисетный шов

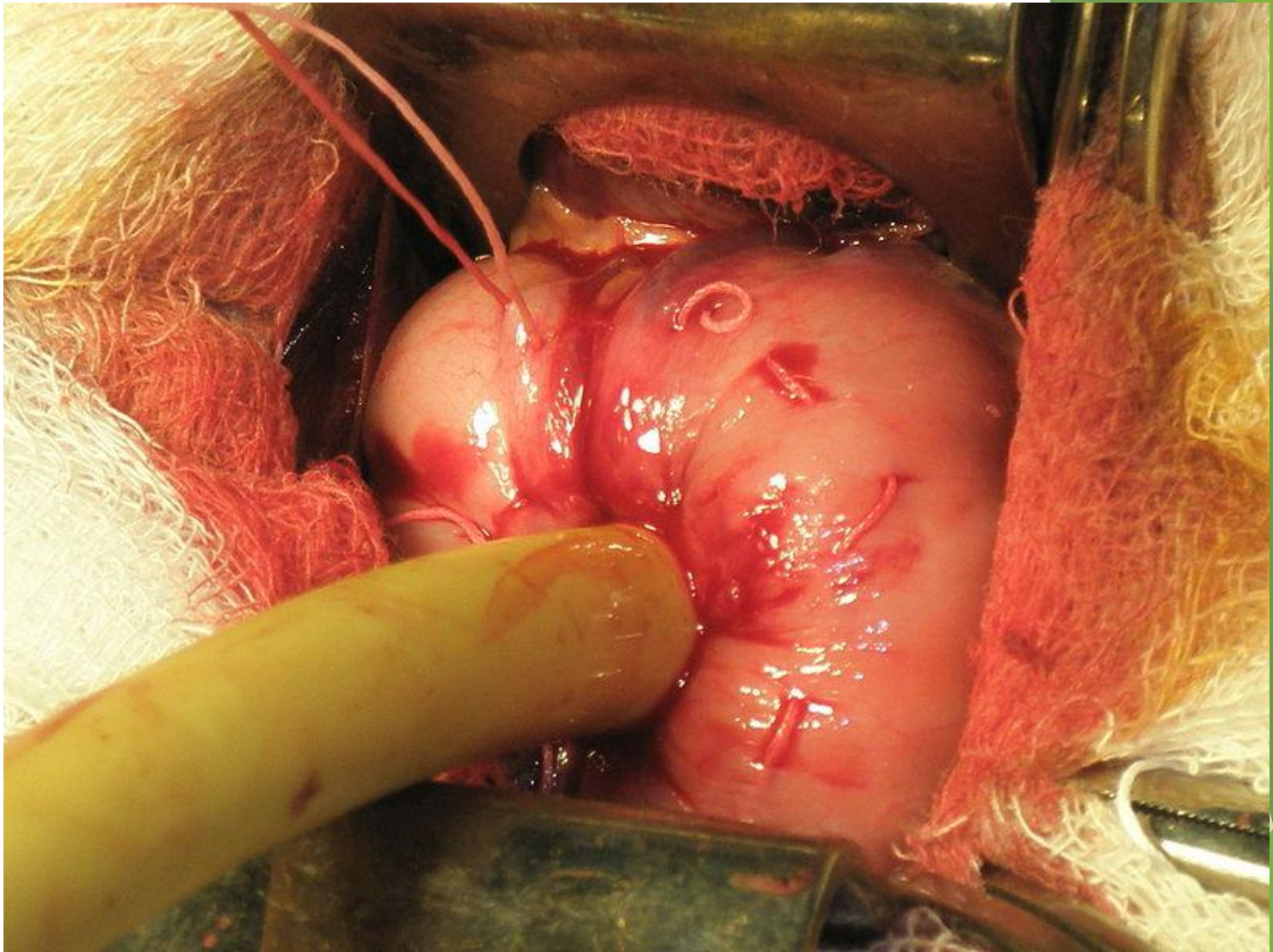
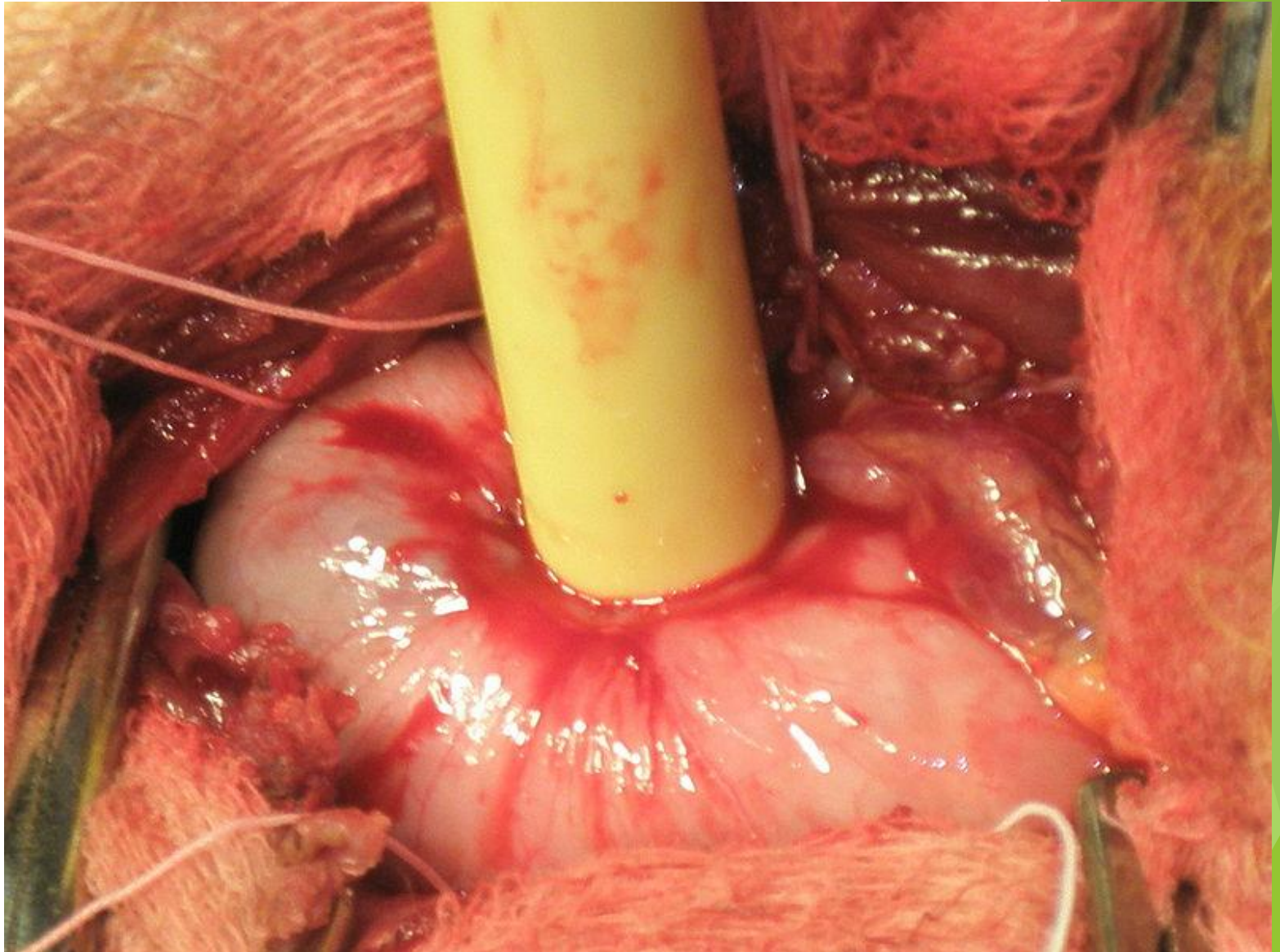


Рис.3. Гастростомия по Кадеру. Второй кисетный шов

- ▶ Гастропексия, ушивание раны и фиксация трубки производятся как при методике Витцеля



Преимущества:

- ▶ техническая простота;
- ▶ быстрота выполнения;
- ▶ обеспечение более надёжной герметизации полости желудка в случаях выпадения трубки, поскольку гастростомический канал инвагинирован в просвет желудка по типу «чернильницы-невыводяйки».

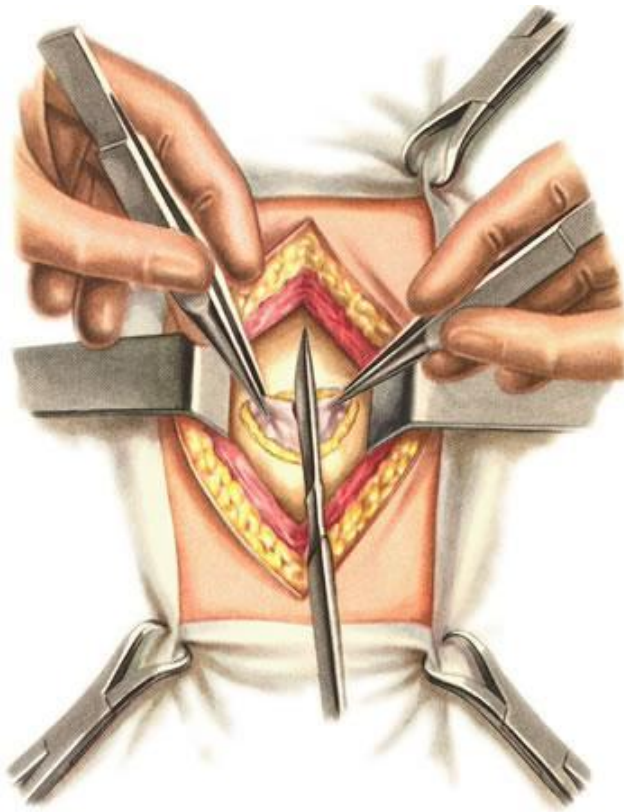
Недостатки:

- ▶ необходимость постоянного ношения резиновой трубки;
- ▶ нарушение кровоснабжения и иннервации стенки желудка в месте стомы;
- ▶ невозможность осуществления визуального контроля полноты гемостаза сосудов слизистой и подслизистого слоя, расположенных кнутри от кисетных швов, и, вследствие этого, высокая вероятность возникновения кровотечений в раннем и отдалённом послеоперационном периоде.

Гастростомия по Топроверу

- ▶ Впервые опубликована Г. С. Топровером в 1934 году, предполагает образование губовидного свища желудка для длительного использования.

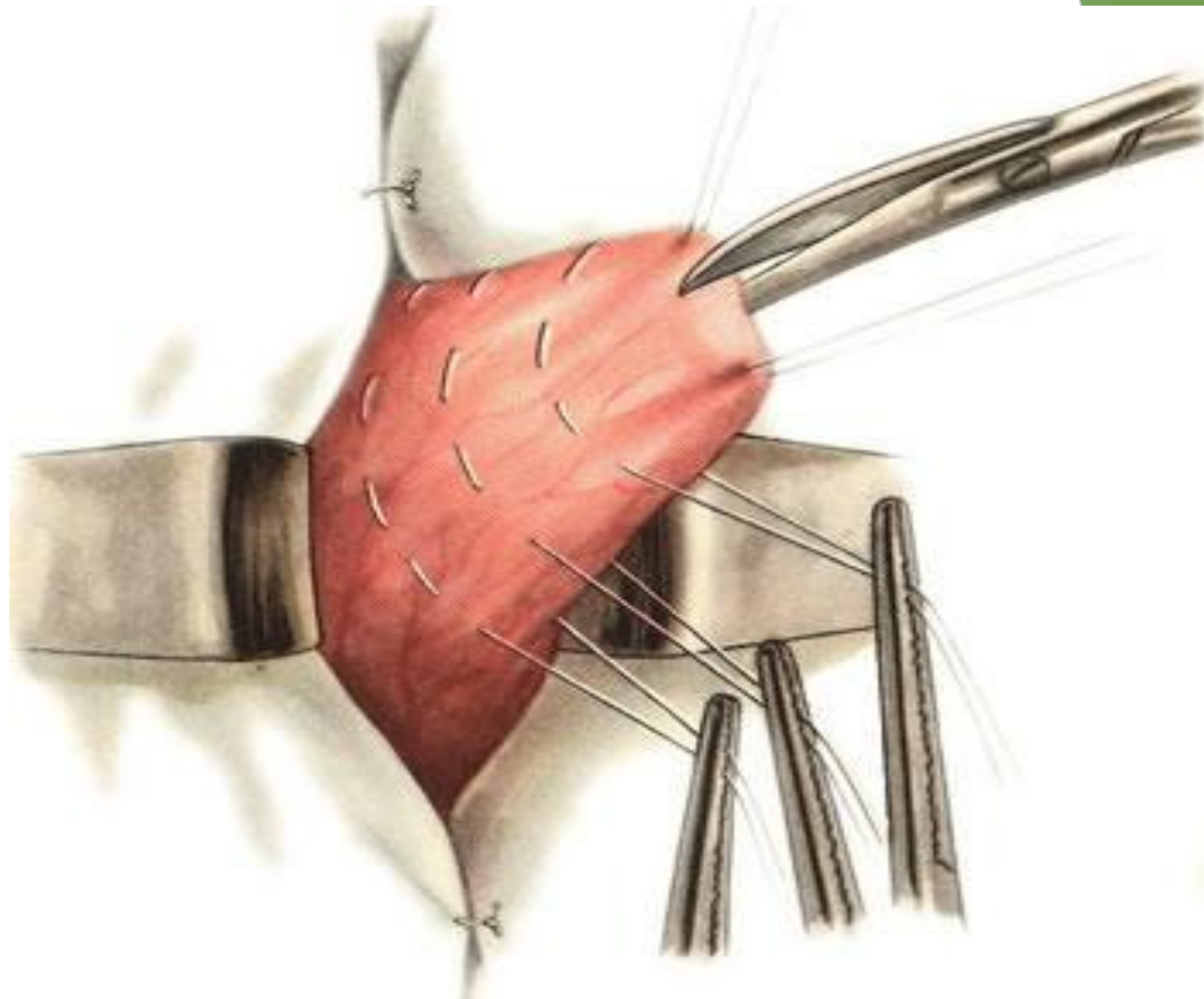
Оперативный доступ: левый трансректальный доступ, как при гастростомии по Витцелю.



Трансректа
перед
стенки. К
мыш

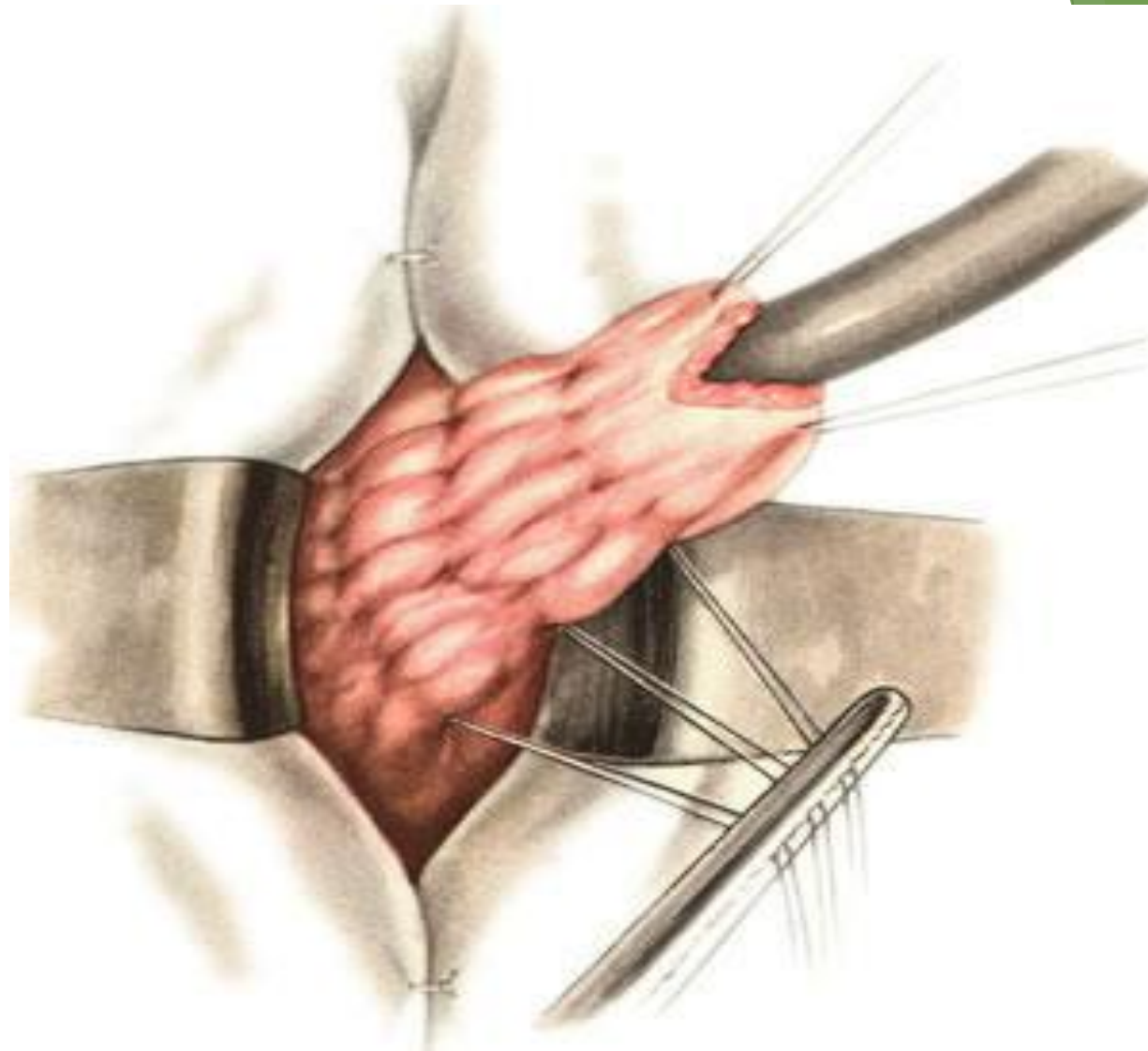
Вскрытие брюшины

- ▶ **Оперативный прием:** передняя стенка желудка выводится в рану в виде конуса, на вершину которого накладываются два шва-держалки. Ниже вершины конуса concentрически последовательно накладывают три кисетных шва на расстоянии друг от друга 1,5-2 см, концы нитей которых не затягиваются.
- ▶ Просвет желудка вскрывается на вершине конуса между держалками.

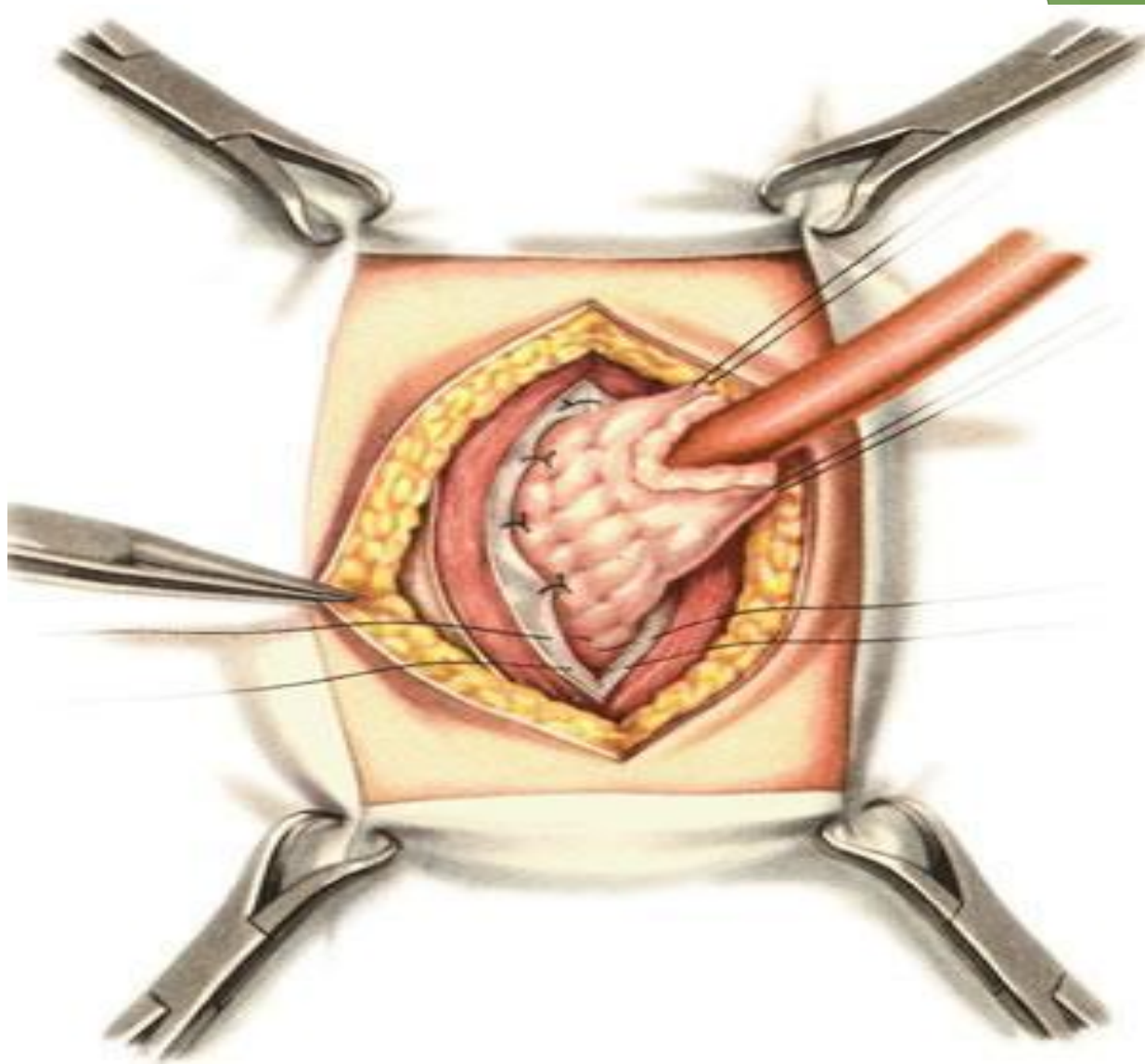


На извлеченную в виде конуса переднюю стенку желудка наложено три кисетных шва. Вскрытие просвета желудка

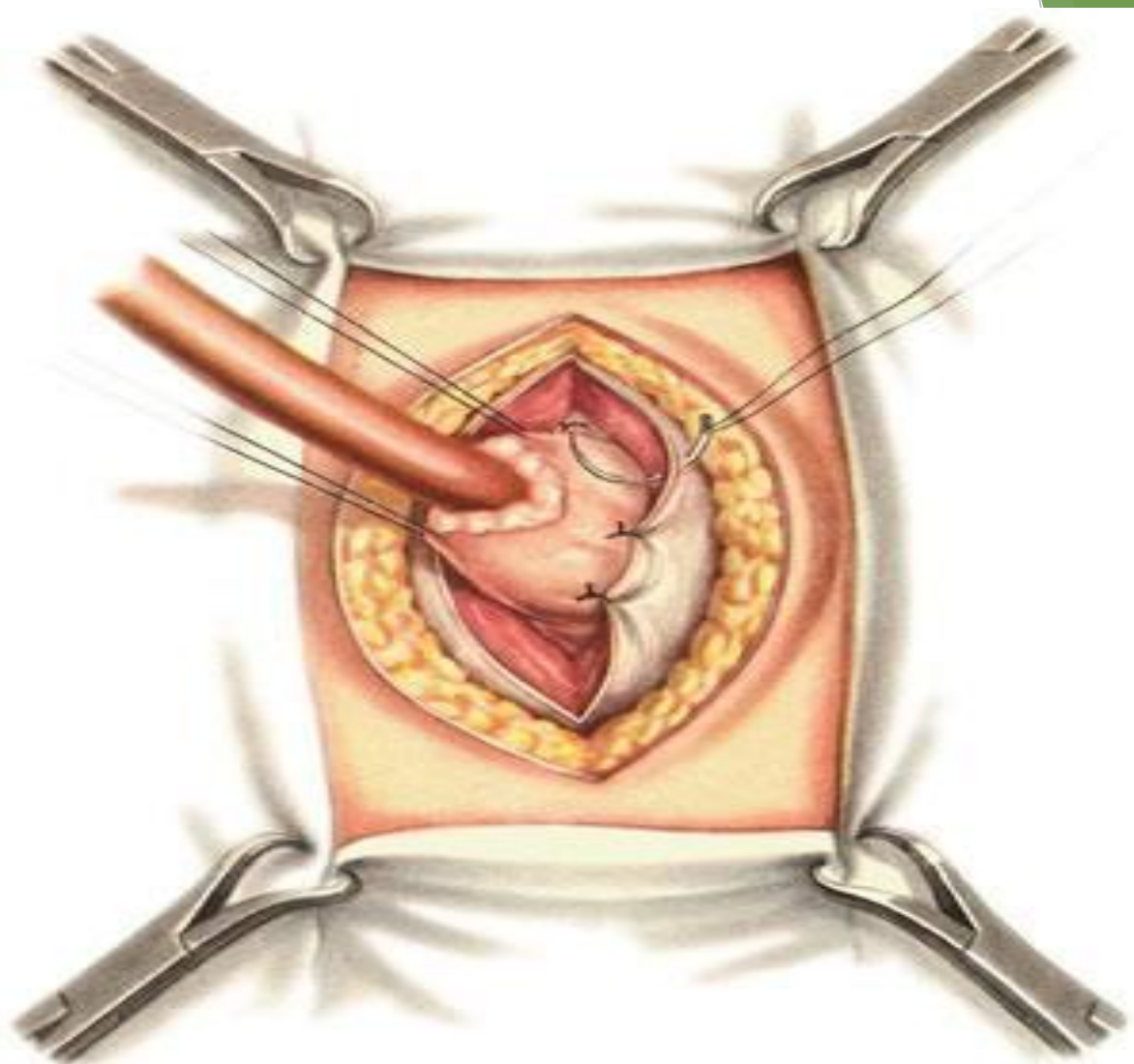
- ▶ В образовавшееся отверстие вводится резиновая трубка диаметром 1 см и нити наложенных кисетных швов последовательно затягиваются, что приводит к образованию вокруг введенной трубки трёх складок-клапанов.
- ▶ С целью сохранения образовавшегося канала конус желудка фиксируют к слоям разреза брюшной стенки: на уровне самого глубоко расположенного кисета стенку конуса фиксируют к париетальной брюшине, выше расположенный участок — к краям разреза прямой мышцы и самый верхний участок (на уровне первого кисета) — к краям кожного разреза; эти последние швы накладывают так, чтобы слизистая оболочка желудка на уровне разреза кожи выступала над ним.



В полость желудка введена резиновая трубка. Кисетные швы завязаны. Образован цилиндр из передней стенки желудка



Подшивание гастростомического цилиндра желудка к париетальной брюшине



Подшивание гастростомического цилиндра к прямой мышце и переднему листку ее влагалища

- ▶ Остающиеся отверстия брюшины, мышц и кожи последовательно ушивают. Трубку после окончания хирургического вмешательства извлекают, после чего образуется канал с клапанами и губовидный свищ.
- ▶ Клапаны препятствуют изливанию желудочного содержимого.
- ▶ Для кормления пациента в свищ вводится резиновая трубка.

Преимущества:

- ▶ отсутствие необходимости постоянного ношения резиновой трубки;
- ▶ обеспечение достаточного герметизма тремя клапанами, образованными из складок слизистой;
- ▶ нет опасности самопроизвольного заращения свища, так как он выстлан на всем протяжении слизистой оболочкой желудка.

Недостатки:

- ▶ для наложения свища по Топроверу требуется свободная площадка на передней стенке желудка диаметром 8-10 см, следовательно, при малых размерах желудка, данный метод неприменим;
- ▶ перетягивание желудочного конуса трехэтажными кисетными швами приводит к нарушению кровоснабжения в конусе, что, приводит к атрофии слизистой оболочки и мышечного слоя желудочного конуса с потерей клапанных свойств, или к наступлению некроза слизистой, прорезыванию нитей кисетных швов с нарушением герметизма свища.
- ▶ грубая деформация передней стенки желудка с нарушением всех функций органа.

Осложнения

- ▶ болевой синдром;
- ▶ нагноение послеоперационной раны;
- ▶ кровотечение;
- ▶ перитонит.