

Гемолитические анемии - группа
заболеваний, основным признаком
которых является укорочение
продолжительности жизни
эритроцитов ($T_{1/2}$)

Продолжительность жизни эритроцитов

T 1/2

60
дней

Норма

T 1/2

20-40
дней

Умеренный
гемолиз

T 1/2

5-20
дней

Выраженный
гемолиз

Врожденные гемолитических анемией

- Нарушения мембраны эритроцитов
- Нарушение активности ферментов эритроцитов
- Гемоглобинопатии
- Порфирии

Приобретенные гемолитические анемии

- Изоиммунные
- Гетероиммунные
- Аутоиммунные
- Механическое повреждение эритроцитов
- Повреждение эритроцитов паразитами, бактериями
- Укусы змей и пауков
- Гипофосфатемия
- Болезнь Маркиафавы-Микели

Причины внутрисосудистого гемолиза

- 1) механическая травма эритроцитов
- 2) воздействие экзогенных токсинов
- 3) фиксация на поверхности эритроцита компонента

Причины внесосудистого гемолиза

Внесосудистый или внутриклеточный гемолиз возникает путем захвата эритроцитов макрофагами селезенки и печени в следствии:

- 1) фиксации иммуноглобулинов на поверхности эритроцитов и образования эритроцитарного секвестра
- 2) ограничения возможности деформирования эритроцитов, что затрудняет их прохождение по фильтрационному руслу селезенки

Общие признаки гемолиза эритроцитов

- Ретикулоцитоз в периферической крови
- Эритроидная гиперплазия костного мозга
- Увеличение непрямого билирубина сыворотки
- Снижение уровня гаптоглобина сыворотки
- Укорочение жизни эритроцитов (определяется при помощи метки эритроцитов Cr^{51})
- Для внутрисосудистого гемолиза характерны наличие свободного гемоглобина в плазме, гемоглобинурия и гемосидеринурия
- Для внутриклеточного гемолиза характерно увеличение селезенки

Гемолитические анемии связанные с нарушением мембраны эритроцитов

- Наследственный микросфероцитоз (болезнь Минковского - Шоффара)
- Наследственный эллиптоцитоз (овалоцитоз)
- Наследственный стоматоцитоз
- Абetalипопротеинемия (акантоцитоз, шпороклеточная анемия)
- Отсутствие резус - антигенов

Наследственный микросфероцитоз (болезнь Минковского - Шафара)

Патогенез

Отсутствует один из структурных белков мембраны эритроцита
(кальцийзависимая аденозинтрифосфатаза, спектрин)



Повышается проницаемость мембраны эритроцитов к ионам натрия



Повышенное накопление воды в эритроците



Нарушается способность эритроцитов деформироваться в узких
участках кровотока



Разрушение эритроцитов в синусах селезенки

Клинические проявления болезни Минковского - Шафара

- Гемолитическая анемия с признаками внутриклеточного гемолиза
- Желтуха за счет увеличения непрямого билирубина
- Спленомегалия
- Склонность к образованию камней желчного пузыря с детского возраста
- Деформация скелета за счет нормобластной гиперплазии костного мозга, что приводит к возникновению башенного, квадратного черепа, высокого неба, микрофтальмии, изменению расположения зубов
- Гемолитические кризы на фоне даже незначительных инфекции
- Образование на коже голени язв

Лабораторные признаки болезни Минковского - Шафара

Морфологические изменения эритроцитов:

- появляются шарообразные эритроциты уменьшенного диаметра (микросфероциты). Они могут составлять основную популяцию эритроцитов или составлять небольшой процент. От их количества зависит тяжесть заболевания.
- Отсутствует центральное просветление в эритроцитах
- Средний объем эритроцита в норме или несколько уменьшен (меньше 75 fl)

Определение осмотической резистентности

- Понижение осмотической резистентности эритроцитов до 0.7 - 0.65% NaCl (норма 0.46 - 0.30% NaCl)
- Спонтанный лизис 30 - 40% эритроцитов после двухсуточной инкубации (норма 0.4 - 4.5 %)

Наследственный эллиптоцитоз (овалоцитоз)

Патогенез

Отсутствие в мембране эритроцита белка 4.1, играющего важную роль в стабилизации взаимосвязи спектрина и актина в цитоскелете



Нарушение способности эритроцитов деформироваться при прохождении узких частей кровотока



Внутриклеточный гемолиз

Клинические проявления овалоцитоза

- Гемолитическая анемия, обычно легкая
- Увеличение овалоцитов до 25 - 75% (норма до 10%)
- Признаки внутриклеточного гемолиза

Наследственный стоматоцитоз

Патогенез

В основе два дефекта мембраны эритроцитов:

1. увеличение проницаемости для ионов натрия и калия
2. увеличение количества липидов в мембране за счет фосфатидилхолина



Нарушение способности эритроцитов деформироваться при прохождении узких участков кровотока



Внутриклеточный гемолиз эритроцитов

Клинические проявления стоматоцитоза

Бессимптомное течение или легкая гемолитическая анемия.

Морфология эритроцитов:

Эритроциты в центре имеют неокрашенный участок,
ограниченный двумя изогнутыми линиями,
соединенными по бокам, напоминающую форму рта.

Врожденная абетаалипопротеинемия (акантоцитоз)

Клинические проявления

- Гемолитическая анемия
- Пигментный ретинит
- Очаговая неврологическая симптоматика
- Резкое снижение холестерина, фосфолипидов, триглицеридов плазмы

Морфология эритроцитов

За счет уменьшения содержания в мембране жирных кислот и фосфолипидов эритроциты приобретают зубчатый вид, напоминающий лист растения аканта.

Лечение врожденных гемолитических анемий связанных с патологией мембраны эритроцитов

Спленэктомия - высокоэффективный метод!

Показания:

- тяжелая гемолитическая анемия
- частые гемолитические кризы
- значительная гипербилирубинемия
- отставание ребенка в развитии
- У детей операцию желательно отложить до достижения возраста 4 лет, хотя она может быть произведена в любом возрасте
- При малосимптомном течении лечение не проводят
- При проведении холецистэктомии одновременно проводят удаление селезенки

Осложнения спленэктомии:

- Гипертромбоцитоз, приводящий к тромбозу легочных и мезентериальных сосудов. Для профилактики тромбозов назначают после операции антикоагулянты и антиагреганты
- Пневмония, для профилактики которой до операции вводят поливалентную пневмококковую вакцину

Гемолитические анемии связанные с нарушением активности ферментов эритроцитов

- Нарушение активности ферментов гликолиза. Наиболее часто встречается дефицит активности пируваткиназы
- Нарушение активности ферментов пентозофосфатного цикла. Наиболее важная аномалия - дефицит активности глюкозо-6-фосфатдегидрогеназы (самая частая наследственная аномалия из всех, встречающихся в мире)
- Дефицит ферментов в системе глутатиона
- Аномалии метаболизма нуклеотидов - дефицит активности пириимидин-5-нуклеотидазы

Механизмы гемолиза при дефиците ферментов гликолиза

Дефицит ферментов гликолиза



Нарушение выработки АТФ



Изменения ионного состава эритроцитов



Внутриклеточный гемолиз

Клинические проявления при дефекте ферментов гликолиза

- Врожденная несфероцитарная гемолитическая анемия разной степени тяжести
- Признаки внутриклеточного гемолиза

Диагностика:

основывается на исследовании активности пируваткиназы в микромолях превращения фосфопиридиннуклеотидов в минуту на 10^{10} эритроцитов
(норма 1.5-2.4 $\mu\text{M}/\text{мин}/10^{10}$ эр.)

Механизмы гемолиза при дефиците ферментов пентозофосфатного цикла и системы глутатиона

Дефицит ферментов пентозофосфатного цикла и системы глутатиона



Воздействие окислителя



Окисление гемоглобина и мембраны эритроцита с образованием телец Гейнца



Острый внутрисосудистый гемолиз

Клинические проявления при дефекте ферментов пентозофосфатного цикла и системы глутатиона

Клиническая симптоматика появляется только под влиянием внешних факторов в виде острого внутрисосудистого гемолиза

Диагностика

основывается на определении активности Г-6-ФДГ

(норма $1.8-3.1 \mu\text{M}/\text{мин}/10^{10}$ эр.)

и редуктазы глутатиона

(норма $1.9-4.0 \mu\text{M}/\text{мин}/10^{10}$ эр.)

Лекарственные препараты, провоцирующие гемолиз у лиц с Г- 6-ФДГ

- **Противомалярийные препараты**
хинин, акрихин, примахин, памахин, хлорохин, дапсон
- **Сульфаниламиды**
сульфапиридазин, сульфален, салазопиридазин, салазосульфапиридин
- **Нитрофураны**
фурадонин, фуразолин
- **Анальгетики**
фенацетин, аспирин, амидопирин, антипирин
- **Диуретики**
диакарб, фонурит, тиазиды
- **Противотуберкулезные средства**
изониазид, ПАСК
- **Другие средства**
Левомецетин, хинидин, новарсенол, пробеницид, витамин К
(водорастворимая форма)
- **Конские бобы (фавизм)**

Травматическое повреждение эритроцитов в кровеносном русле

- Прохождение эритроцитов через мелкие сосуды, расположенные над выступающими костными поверхностями, на которые оказывается давление извне
- Прохождение эритроцитов через градиент давления крови, образующийся при дефектах клапанов сердца; клапанных и сосудистых протезах
- Отложение в микроциркуляторном русле фибрина, оказывающего механическое давление на проходящие эритроциты, подвергающиеся при этом фрагментации

Этиология внутрисосудистого травматического повреждения эритроцитов

- Механическое давление: маршевая гемоглобинурия
- Пороки сердца: протезы аортального и митрального клапанов, кальцинированный стеноз аорты, заплаты на дефекте овального окна
- Злокачественная гипертензия
- Болезни сосудов: гигантская гемангиома, печеночная гемангиома, первичная легочная гипертензия
- Отложение фибрина в микроциркуляторном русле: ДВС, тромботическая тромбоцитопеническая пурпура, гемолитико-уремический синдром

Изоиммунные гемолитические анемии

Антитела или эритроциты, содержащие антигены, против которых имеются у больного антитела, попадают в организм

больного извне:

- Анемия новорожденных (несовместимость по Rh или ABO между матерью и плодом)
- Посттрансфузионная анемия (несовместимость по Rh, ABO)

Лечение резус-конфликта

- Перед началом лечения определяют уровень Rh-антител у матери
- При их наличии на протяжении всей беременности проводят плазмаферез и особенно перед родами
- При гемолитической болезни новорожденных также показан плазмаферез либо обменное переливание донорской крови
- В конце первой беременности введение женщине Rh-антител

Лечение при переливании несовместимой донорской крови или её компонентов

- Немедленный плазмаферез с удалением 1 л плазмы и

замещением одногруппной свежзамороженной плазмой

- Введение гепарина или низкомолекулярных гепаринов

Гетероиммунные гемолитические анемии

Обусловлены появлением на поверхности эритроцитов

нового антигена (гаптена):

- Лекарственные
- Бактериальная или вирусная инфекция

Аутоиммунные гемолитические анемии

Антитела вырабатываются против собственного неизмененного антигена эритроцитов:.

- С холодowymi антителами: холодовая гемагглютининовая болезнь и пароксизмальная холодовая гемоглобинурия
- С тепловыми антителами: полными или неполными
- Обусловленные сенсбилизацией к комплементу

Поражение клеток при АИГА

- Аутоиммунная гемолитическая анемия с антителами к эритроцитам периферической крови
- Аутоиммунная гемолитическая анемия с антителами к эритрокариоцитам костного мозга
(парциальная красноклеточная аплазия)
- Аутоиммунная гемолитическая анемия с антителами к клетке-предшественнице миелопоэза (аутоиммунная панцитопения)

Виды АИГА

Симптоматические -
возникают на фоне
имеющегося заболевания:

- Гемобластозы
- Системные заболевания соединительной ткани
- Неспецифический язвенный колит
- Хронический гепатит
- Рак

Идиопатические -
каких либо других
заболеваний выявить не
удается

АИГА с холодowymi антителами

Холодовая гемагглютининовая болезнь

Патогенез

Появляются антитела класса Ig M направленные против эритроцитарного антигена I



Антитела вызывают комплемент обусловленный лизис эритроцитов, либо агглютинацию эритроцитов в капиллярах наиболее подверженных действию холода

Возникает спонтанно либо на фоне лимфопролиферативных процессов или

как осложнение респираторных инфекций

Клиническая картина холодовой гемагглютининовой болезни

- Возраст больных 70-80 лет
- После воздействия холода синеют пальцы рук и ног, кончики ушей, носа, иногда боли в конечностях, синдром Рейно, крапивница. В тяжелых случаях развивается гангрена
- Аутоагглютинация эритроцитов сразу во время взятия крови при комнатной температуре, что делает невозможным определение группы крови и подсчитать количество эритроцитов. Агглютинация обратима и исчезает при подогревании
- Течение заболевания хроническое без ремиссий, идиопатические формы по прошествии нескольких лет завершаются развитием лимфопролиферативных. болезней

АИГА с холодowymi антителами

Пароксизмальная холодовая гемоглобинурия

Патогенез

Появляются антитела - двухфазные гемолизины Доната - Ландштейнера, относящихся к классу Ig G направленные против антигенов комплекса Р



Антитела фиксируются на эритроцитах при охлаждении а в тепле вызывают комплемент обусловленный лизис эритроцитов

Возникает спонтанно или на фоне сифилиса, острых вирусных инфекций(корь или вирусный паротит)

Клиническая картина пароксизмальной холодовой гемоглобинурии

Через несколько часов после переохлаждения

возникает криз:

- Озноб, лихорадка
- Боли в животе, тошнота, рвота
- Выделяется моча черного цвета
- Синдром Рейно
- Желтуха за счет непрямого билирубина

Несмотря на тяжесть приступов течение заболевания хроническое,

продолжается в течении многих лет.

Лечение и диагностика

АИГА с холодowymi антителами

- Кожные проявления купируются при обогреве больного
- Лечение идиопатических форм не разработано
- Симптоматические формы купируются на фоне ремиссии основного заболевания
- Переливания крови могут усугубить гемолиз!
- Кортикостероиды неэффективны
- Спленэктомия неэффективна
- При кризах плазмаферез

Диагноз:

- Признаки внутрисосудистого гемолиза
- Обнаружение антител

АИГА с тепловыми антителами

АИГА с неполными антителами

Патогенез

появляются антитела классов:

Ig G в 95%,

Ig A или Ig M в 4%,

Антителами разных классов Ig в 1%



Захват эритроцитов нагруженных Ig макрофагами селезенки
и их внутриклеточный гемолиз

АИГА с тепловыми антителами

АИГА с полными антителами

Патогенез

Появляются антитела класса IgG



Внутрисосудистый гемолиз с участием комплемента

Клиническая картина АИГА с тепловыми антителами

- Является самой частой формой АИГА
- Чаще болеют женщины
- Течение острое или хроническое
- При остром начале развивается гемолитический криз (за считанные часы уровень гемоглобина снижается до 20 г/л)
- Лихорадка, желтуха
- Часто после перенесенной инфекции
- Гемолиз реализуется в селезенке

Лечение АИГА с тепловыми антителами

- При слабо выраженном гемолизе терапия не проводится
- При выраженном гемолизе назначают кортикостероиды (преднизолон 1 - 2 мг/кг в сутки до нормализации уровня гемоглобина). В последующем постепенная отмена
- При резистентности к стероидам используют цитостатики (циклофосфан 200 - 400 мг/сутки, средняя курсовая доза 6 г)
- Плазмаферез 5 сеансов 2 раза в год
- При тяжелой анемии переливание крови подобранной с помощью непрямой реакции Кумбса
- При неэффективности кортикостероидов, цитостатиков, невозможности снизить дозы кортикостероидов, частых рецидивах прибегают к спленэктомии
- При высоком риске спленэктомии используют облучение селезенки

Серологическая диагностика АИГА

Прямая проба Кумбса (антиглобулиновый тест)

Проба основана на способности антител, полученных при иммунизации животных сывороточными белками человека агглютинировать эритроциты в случае если эти белки фиксированы на поверхности эритроцитов.

Наиболее важными белками являются иммуноглобулины класса G и третий компонент комплемента.

Способность анти-Ig G и анти C3 антисывороток агглютинировать эритроциты больного называют прямой пробой Кумбса

Проба положительная при фиксации на эритроците не менее 500 молекул Ig G

Отрицательная проба Кумбса не исключает наличия АИГА!

Варианты антительных реакций

- Положительные анти-IgG и отрицательные к C3 компоненту комплемента (идиопатическая АИГА, лекарственная)
- Положительные обе реакции (часто при СКВ, при идиопатической АИГА, не наблюдается при лекарственной)
- Положительные C3 компоненту комплемента и отрицательные к анти-IgG (идиопатическая АИГА, иногда при лекарственной)

Серологическая диагностика АИГА

Непрямая проба Кумбса

Эритроциты донора инкубируют с сывороткой больного, отмывают их, а затем при помощи пробы Кумбса определяют, имеются ли на поверхности донорских эритроцитов неполные тепловые антитела.

Проба не имеет значения в диагностике АИГА!

Используют для определения совместимости крови донора и реципиента

Иммуноферментный метод диагностики АИГА

Швейцарская фирма “ ДИАМЕД” выпускает наборы для иммуноферментного анализа “Elisa”, которые представляют собой моноклональные антитела к различным иммуноглобулинам, меченных флюорисцентной меткой.

“Elisa” позволяет выявить на эритроците

100 молекул - IgG

20 молекул - IgA

5 молекул - IgM

Пароксизмальная ночная гемоглобинурия (болезнь Маркиафавы-Микели)

Патогенез

Соматическая мутация на уровне полипотентной
стволовой клетки миелопоэза



Дефицит в мембране регуляторного белка,
который обеспечивает быстрое
превращение комплемента в неактивную форму



Появление клона эритроцитов, тромбоцитов, гранулоцитов с
повышенной чувствительностью к действию комплемента

Клиническая картина болезни Маркиафавы-Микели

- Рефрактерная нормохромная анемия
- Панцитопения (нередко протекает под маской гипоплазии костного мозга)
- Кризы:
 - Приступы болей в спине и животе связанные с тромбозом мелких вен
 - Повышение температуры тела
 - Выделение мочи черного цвета
 - Резкое падение содержания гемоглобина
- Тромбозы вен (периферических, мезентериальных, печеночных, воротных, мозговых), которые часто являются причиной смерти больных

Лабораторная диагностика болезни Маркиафавы-Микели

- Панцитопения
- Признаки внутрисосудистого гемолиза
- Снижение активности щелочной фосфатазы лейкоцитов
- Снижение активности ацетилхолинэстеразы эритроцитов

Кислотная проба (проба Хема).

Основана на понижении стойкости эритроцитов больных с ПНГ к понижению рН в присутствии комплемента свежей сыворотки.

В норме гемолизируется не более 5% эритроцитов.

При ПНГ гемолиз может достигать 50-80% эритроцитов.

Сахарозная проба. (проба Гартмана)

Основана на разрушении эритроцитов при ПНГ в растворах с низкой ионной силой в присутствии комплемента.

В норме гемолизируется не более 2-3 % эритроцитов.

При ПНГ гемолиз может достигать 50-80% эритроцитов.

Лечение болезни Маркиафавы-Микели

- Переливание отмытых эритроцитов
- Кортикостероиды в дозе 20-40 мг/сут эффективны более чем у 50% больных
- Антикоагулянты кумаринового ряда
- Применение гепарина может вызвать усиление гемолиза, но при развитии ДВС синдрома его применение необходимо!
- Анаболические гормоны, особенно при гипоплазии костного мозга
- Спленэктомия не показана в связи с высоким риском послеоперационных осложнений и низким терапевтическим эффектом

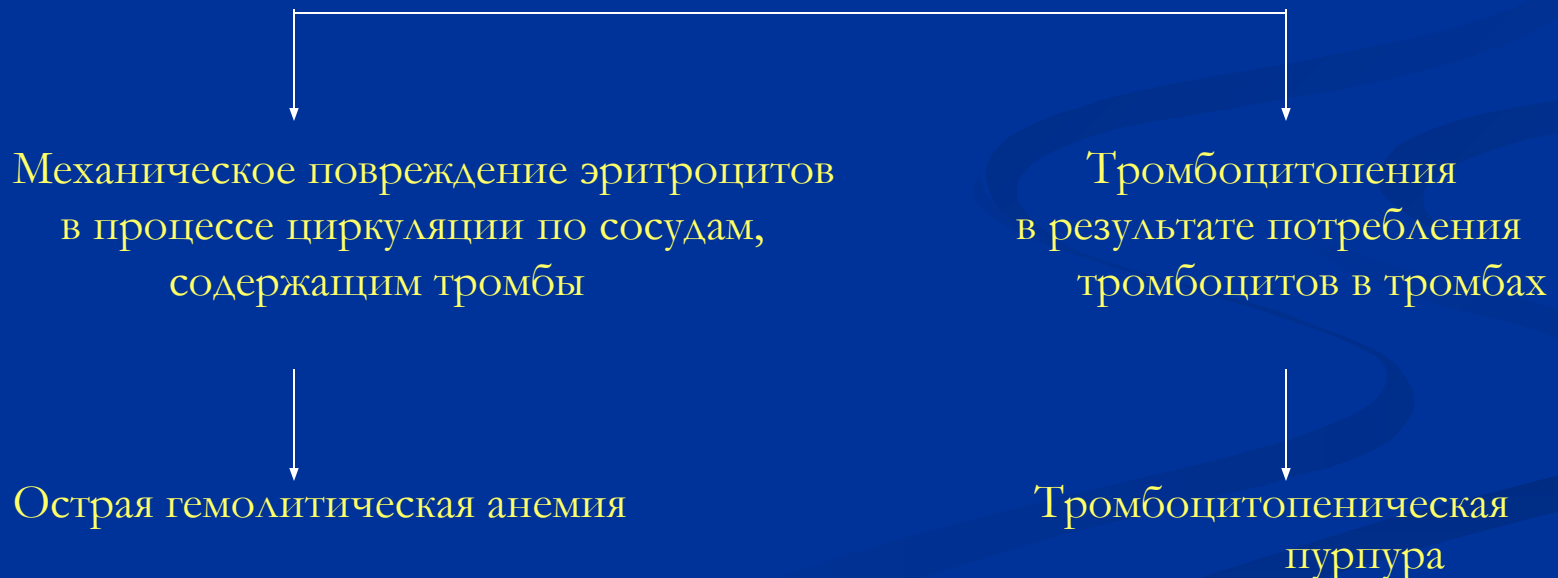
Тромботическая тромбоцитопеническая пурпура

Этиология:

Аутоиммунное заболевание, часто сочетается с ДБСТ.
У 20% больных обнаруживают антинуклеарные антитела.

Патогенез:

Артериолы заполняются гиалиновым веществом, состоящим из фибрина и тромбоцитов, в эндотелии откладывается иммуноглобулин и комплемент, образуются микроаневризмы артериол



Клинические проявления тромботической тромбоцитопенической пурпуры

- Тяжелая гемолитическая анемия, тромбоцитопения
- Петехиальная сыпь
- Фебрильная лихорадка, желтуха,
- Изменения психического статуса: спутанность сознания, делирий
- Очаговая неврологическая симптоматика: судороги, гемипарезы, афазия, аномалия полей зрения, кома
- Нефропатия: протеинурия, азотемия, олигурия
- Интенсивные маточные и желудочно-кишечные кровотечения
- Поражение сосудов миокарда, что может привести к внезапной смерти
- Нормальные показатели коагуляционных тестов (тромбинового и частичного тромбопластинового времени, фибриногена и продуктов разрушения фибрина) исключают ДВС.

Лечение тромботической тромбоцитопенической пурпуры

- Кортикостероиды (преднизолон 100 - 1000 мг/сут)
- Обменные трансфузии плазмы
- Плазмаферез
- Гепарин
- Деагреганты
- При рефрактерности к стероидам применяют цитостатики (винкристин)
- Спленэктомия при неэффективности вышеперечисленных средств

Гемолитико-уремический синдром

Патогенез

Просвет артериол заполняется фибрином и тромбоцитами, в эндотелии артериол откладывается иммуноглобулин и комплемент



Повреждаются эритроциты при прохождении через сосуды заполненные тромбами



Гемолитическая анемия, тромбоцитопения вследствие потребления тромбоцитов в тромбах

Гемолитико-уремический синдром

Клинические проявления

- Чаще определяется у детей раннего возраста
- Продрома как при вирусоподобной инфекции
- Острая гемолитическая анемия
- Тромбоцитопеническая пурпура
- Острая почечная недостаточность, олигурия, анурия
- Гемоглобинурия

Лечение

- Гемодиализ
- Обменные трансфузии плазмы
- Эффективность кортикостероидов, гепарина низкая