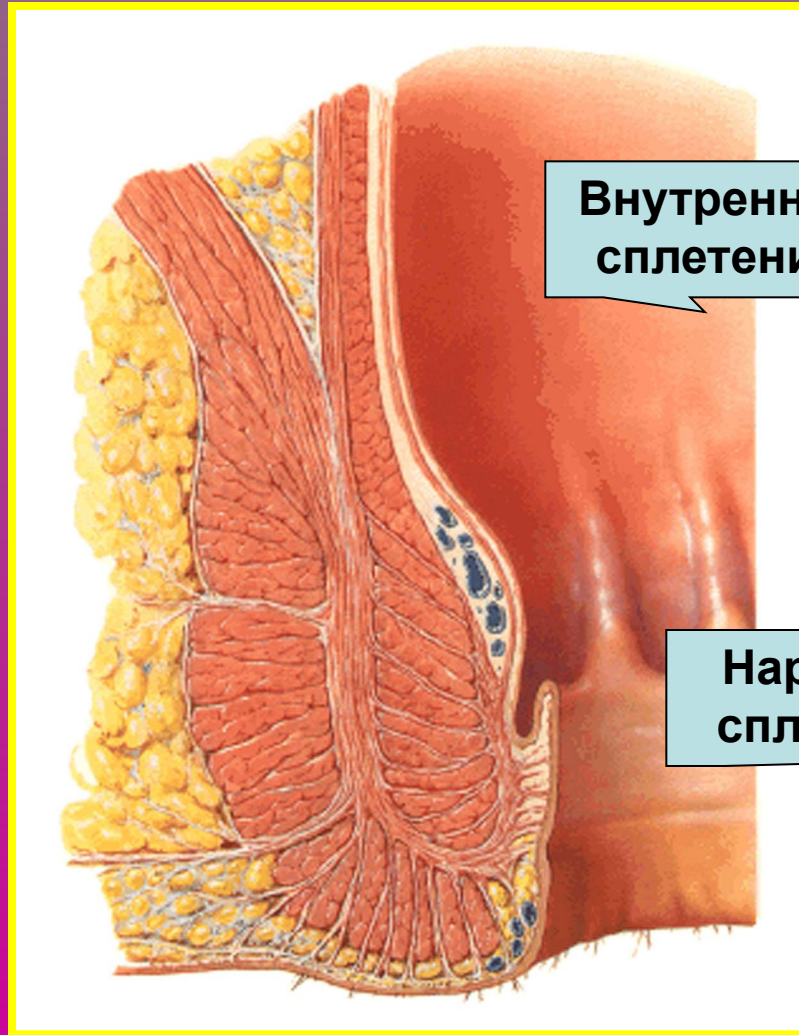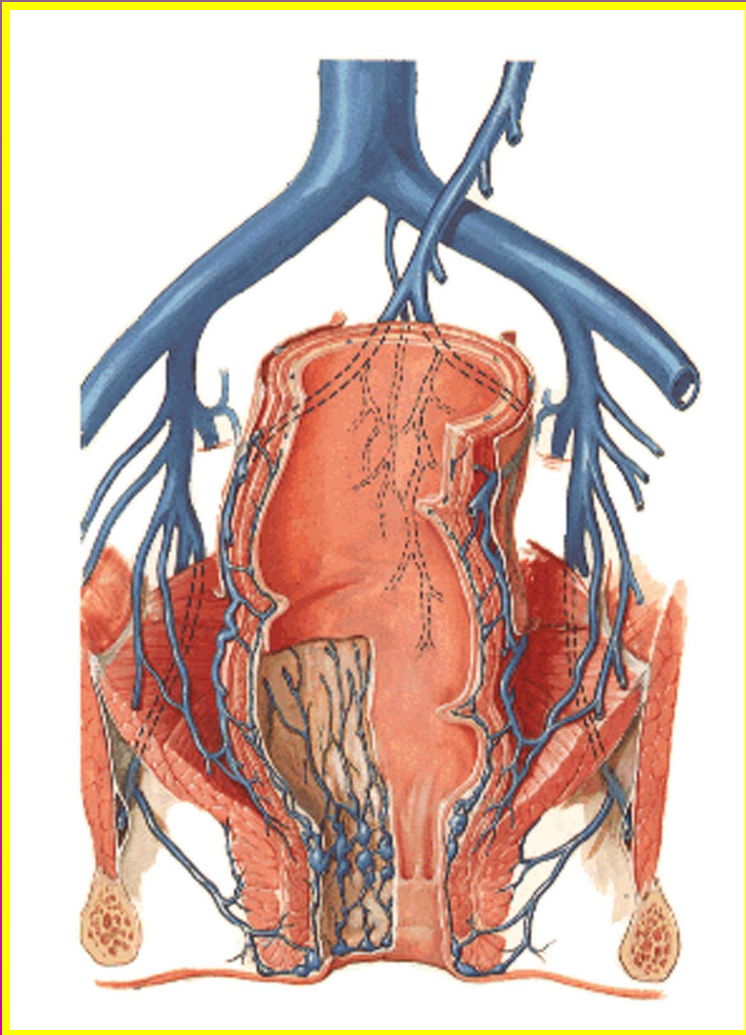
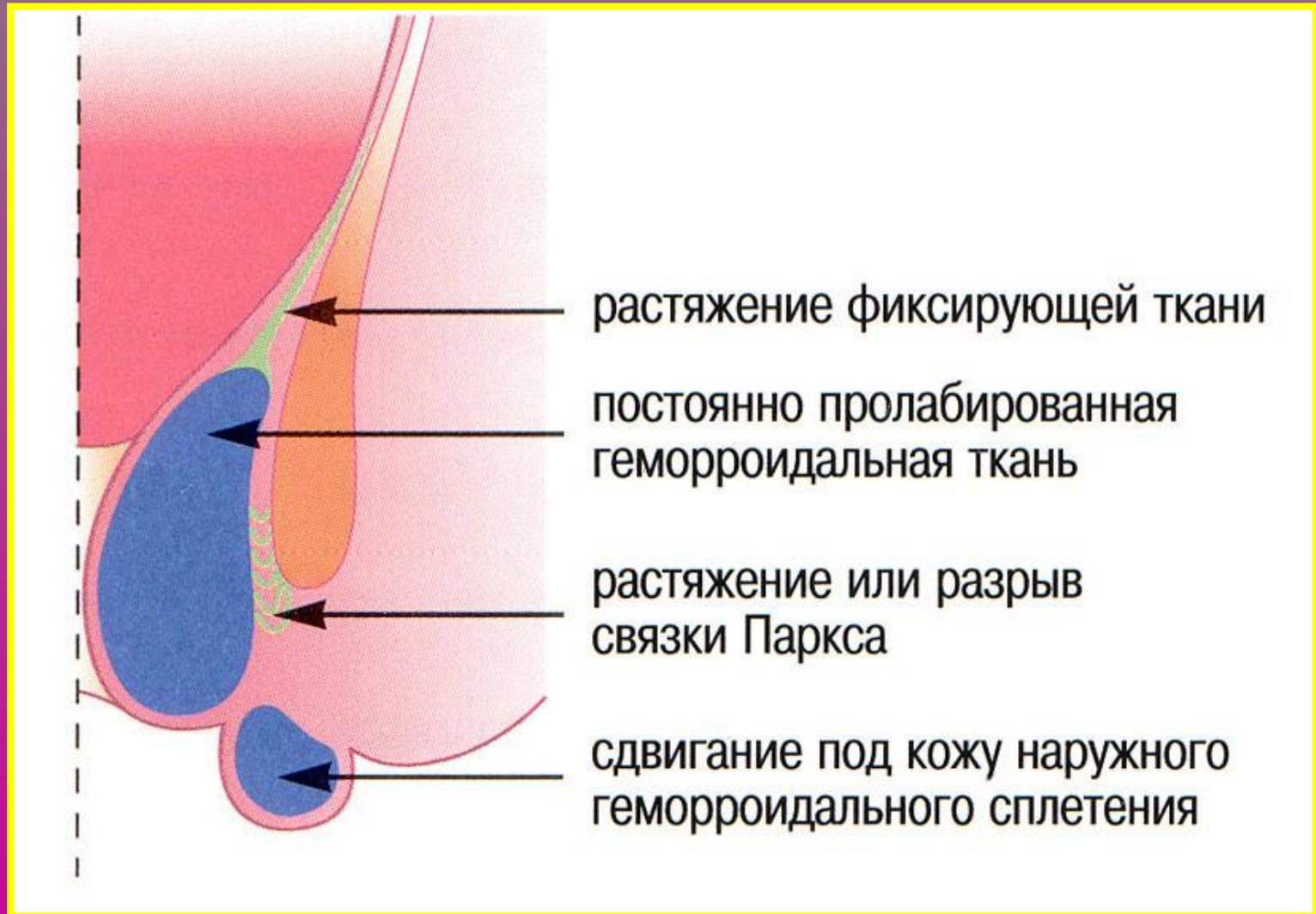


ГЕМОРРОЙ

Нормальная анатомия венозной системы прямой кишки

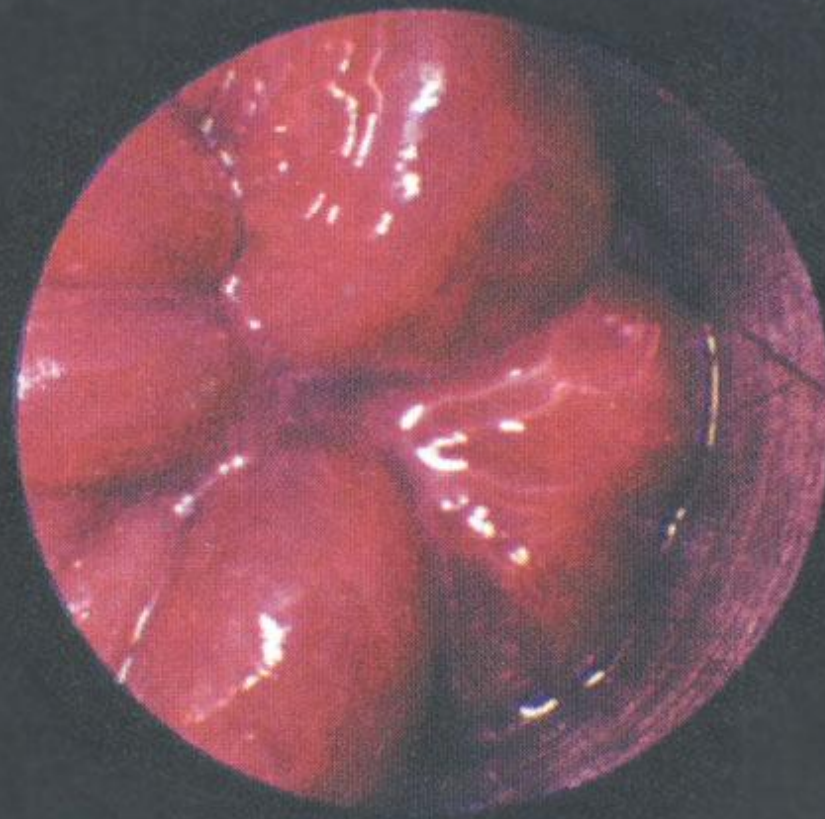


Патологоанатомические изменения при прогрессировании геморроя

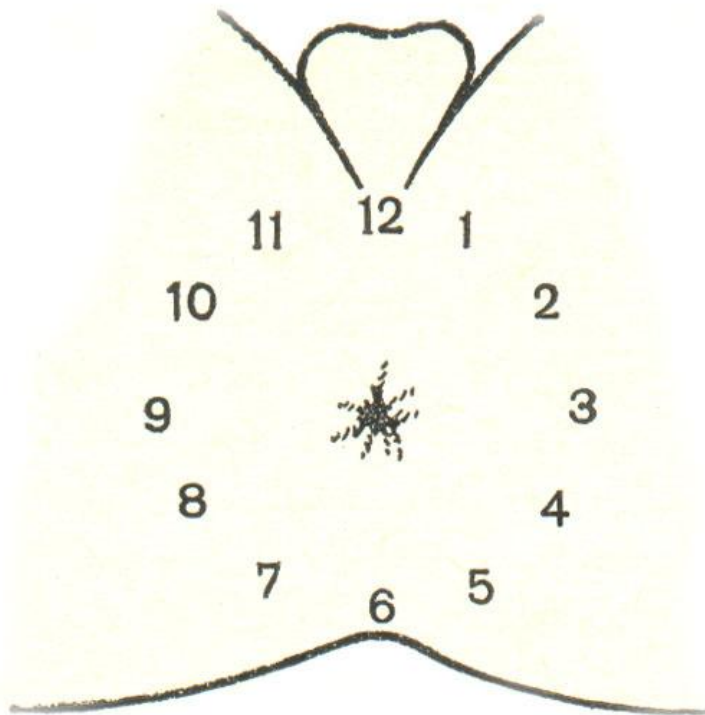


Внутренние геморроидальные узлы

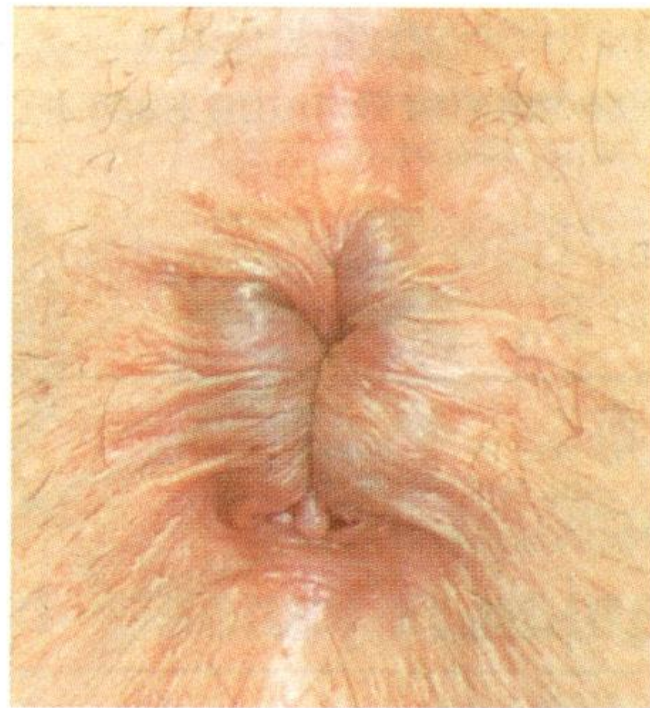Геморрой 1-й степени



геморроидальные узлы

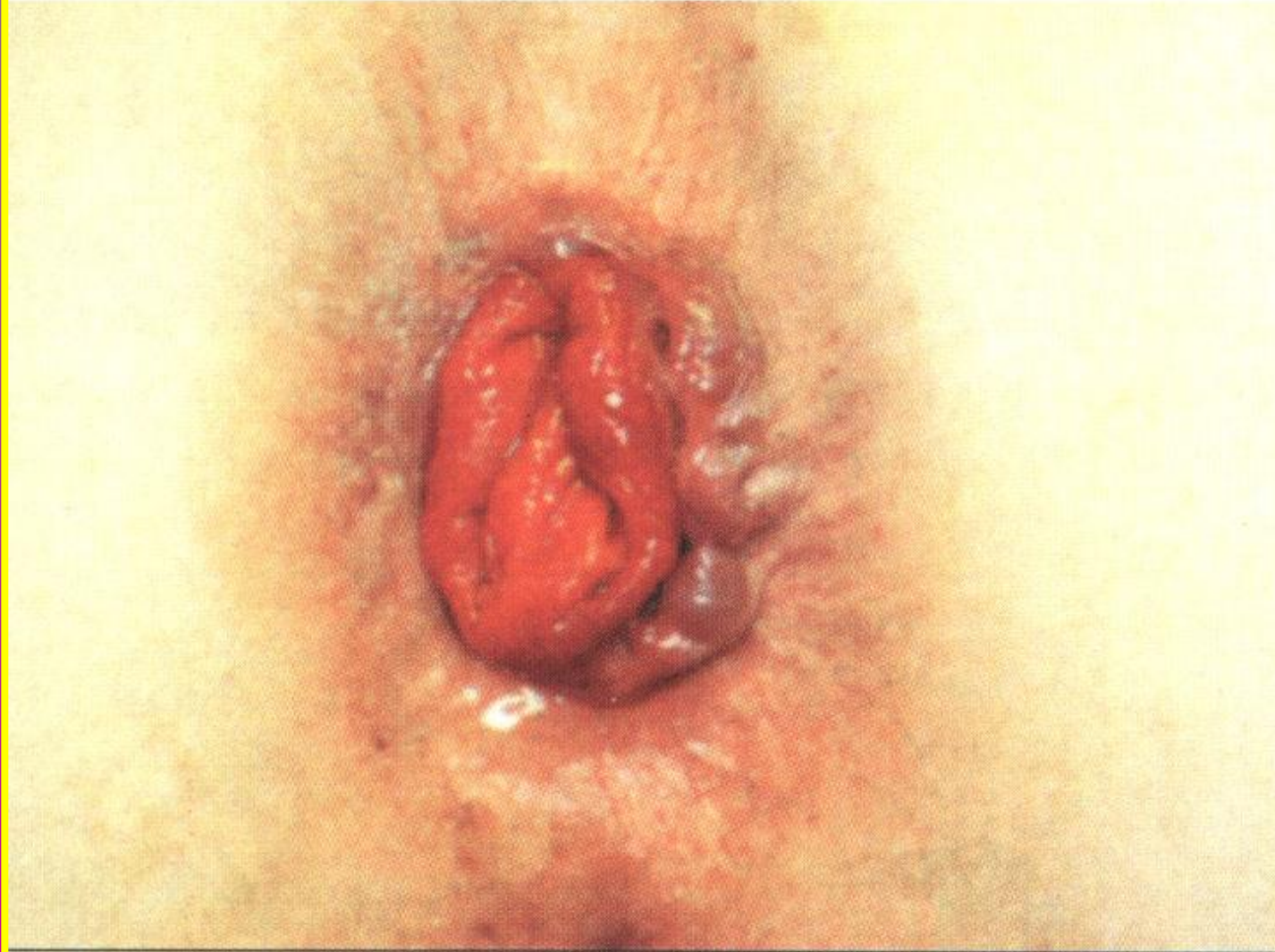

*наружное геморроидальное
сплетение*

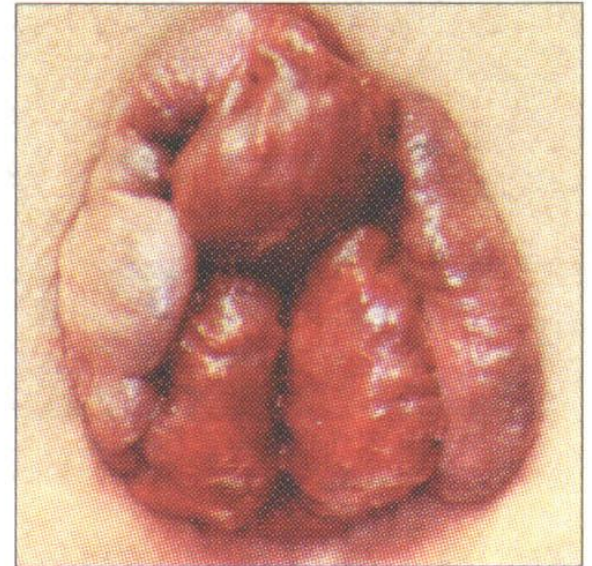
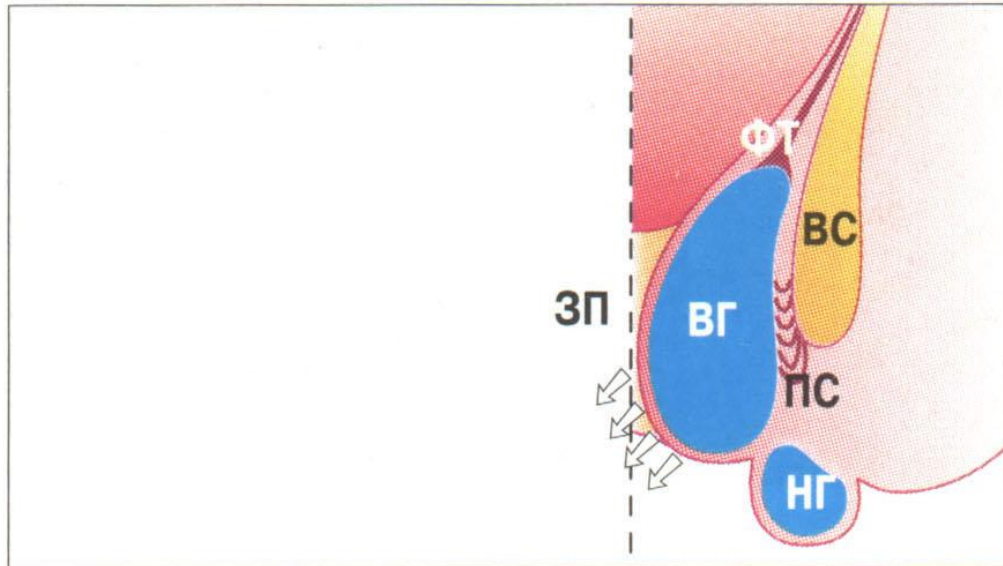


Выпадение слизистой прямой кишки

Пропанс слизистой оболочки



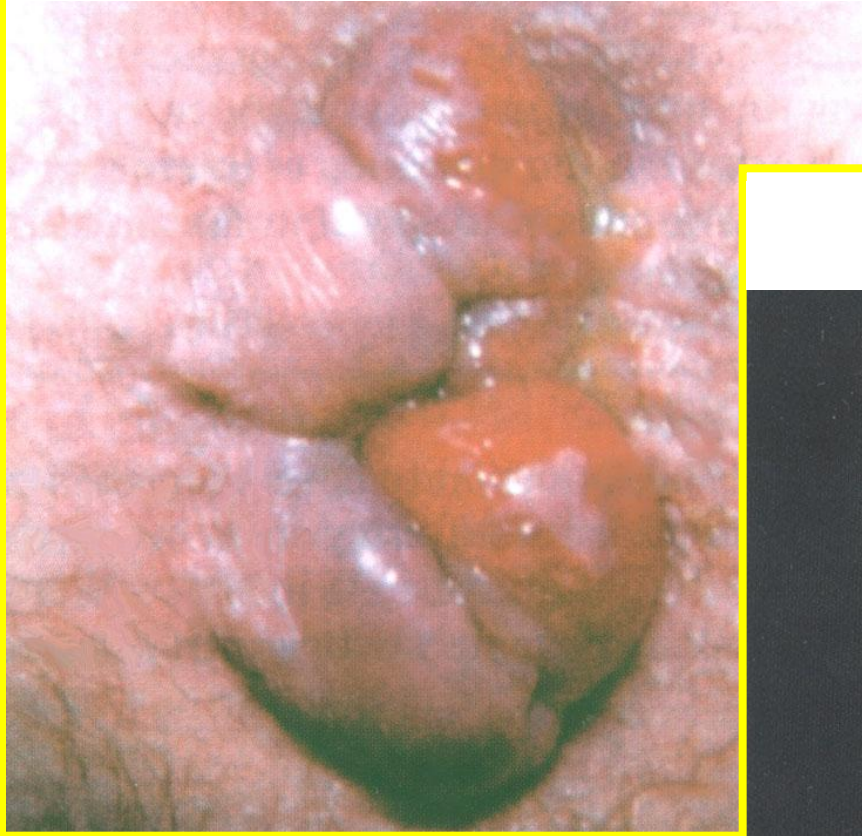
Стадии геморроя



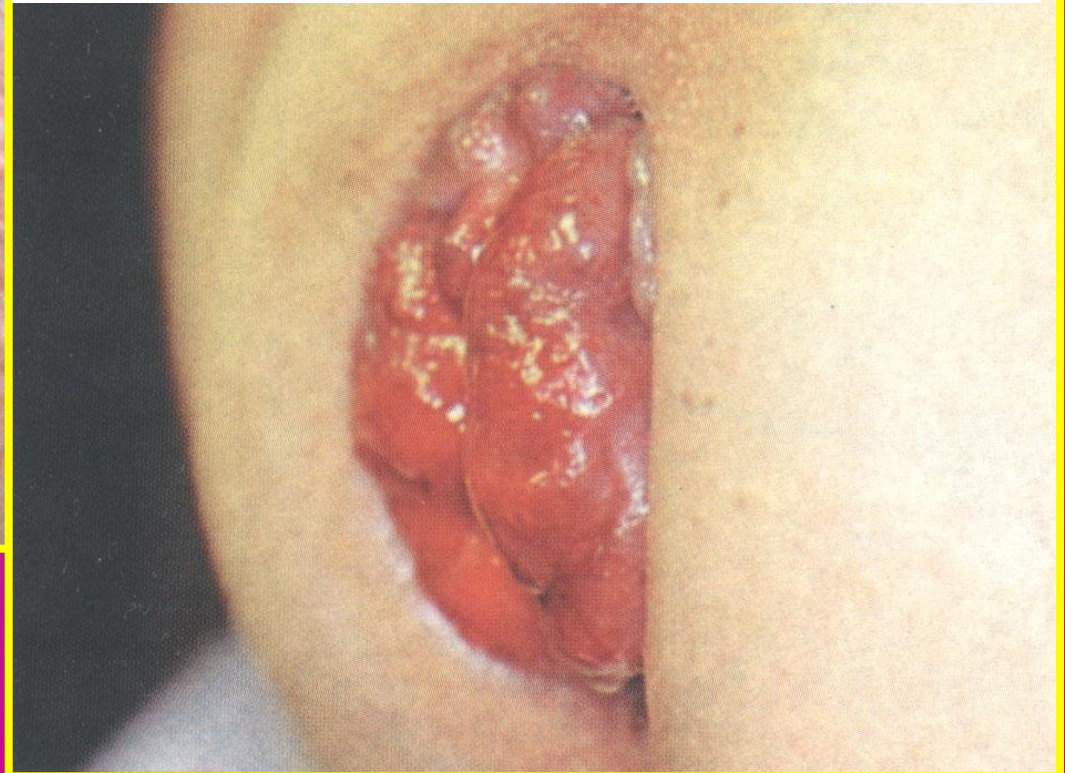
I стадия узлы выпадают при
трабуцировании, впадают
самостоятельно

Выпадение геморроидальных узлов

II стадия

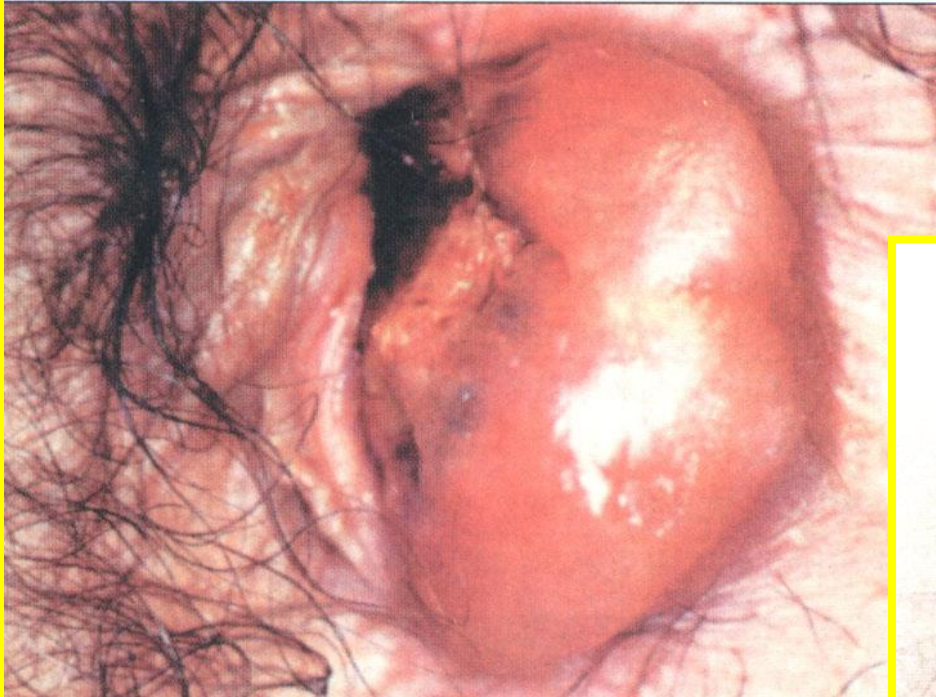


III стадия

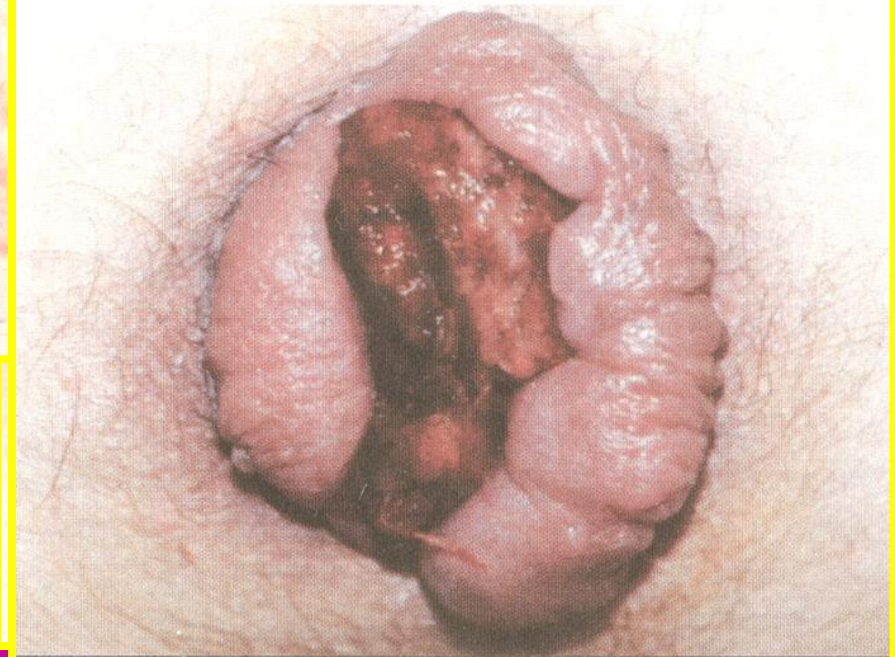

Тромбоз геморроидальных узлов

Обширный отечный геморроидальный тромбоз

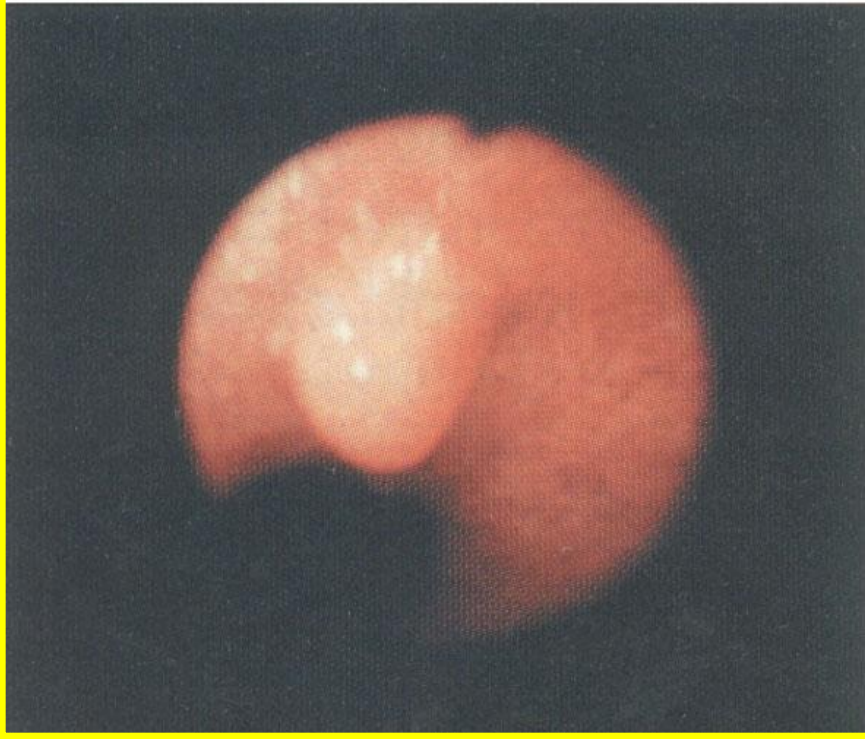


Тромбированный геморроидальный пролапс

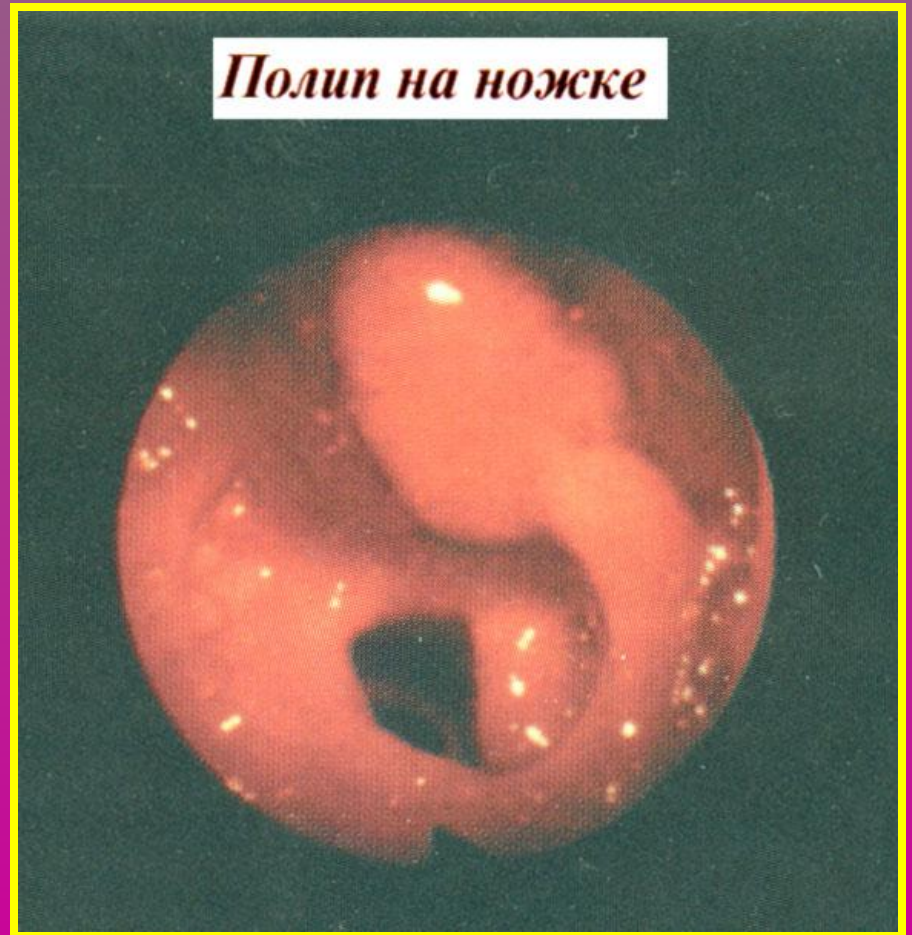


Полипы прямой кишки

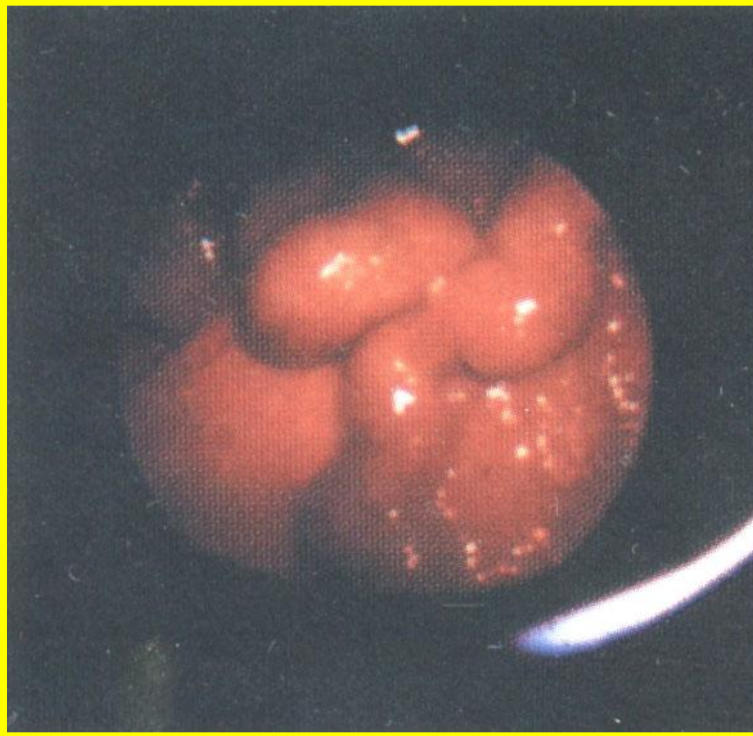
Гиперпластический полип



Полип на ножке

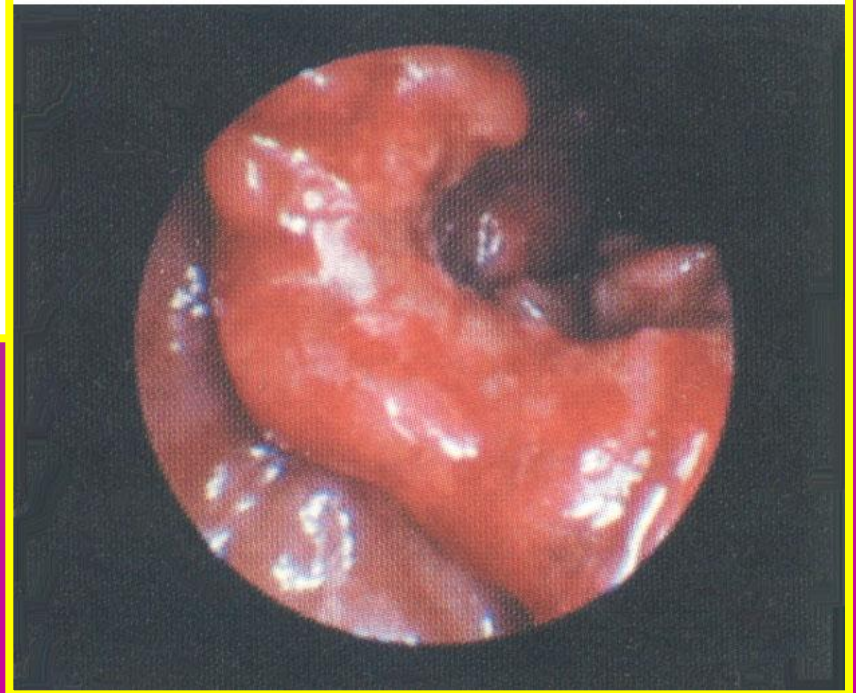


Дифференциальный диагноз

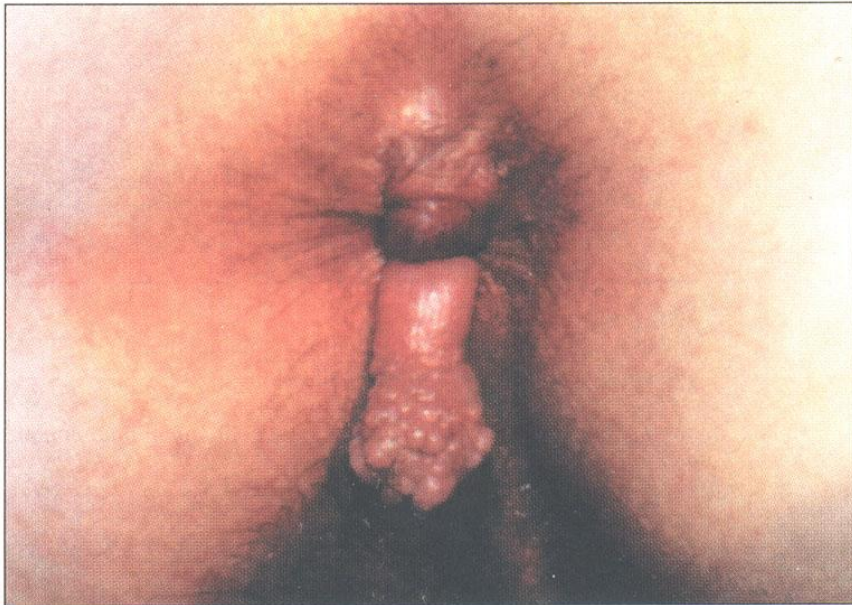

*Варикозное
расширение вен
прямой кишки*

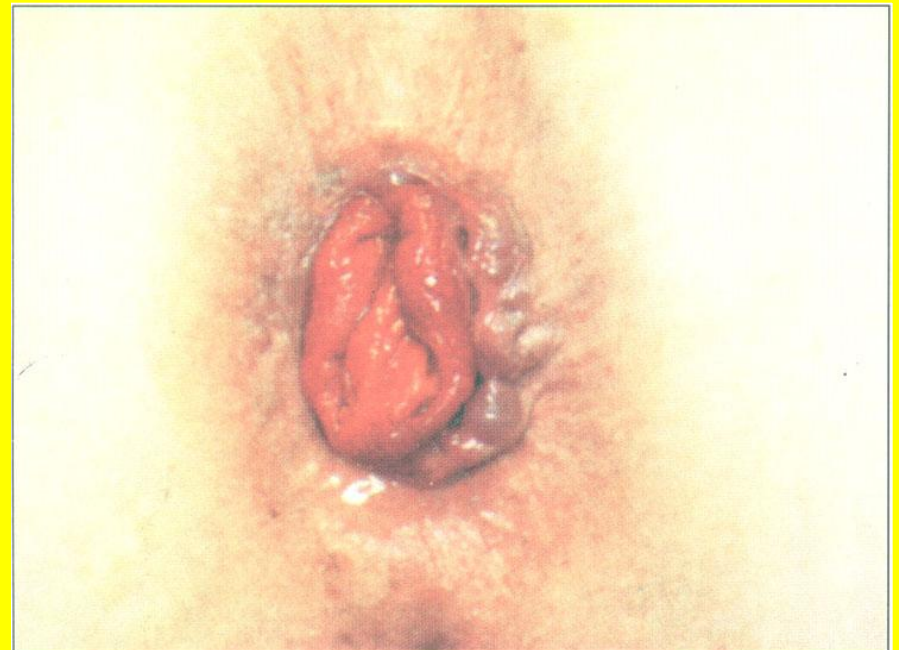Рак прямой кишки



Дифференциальный диагноз

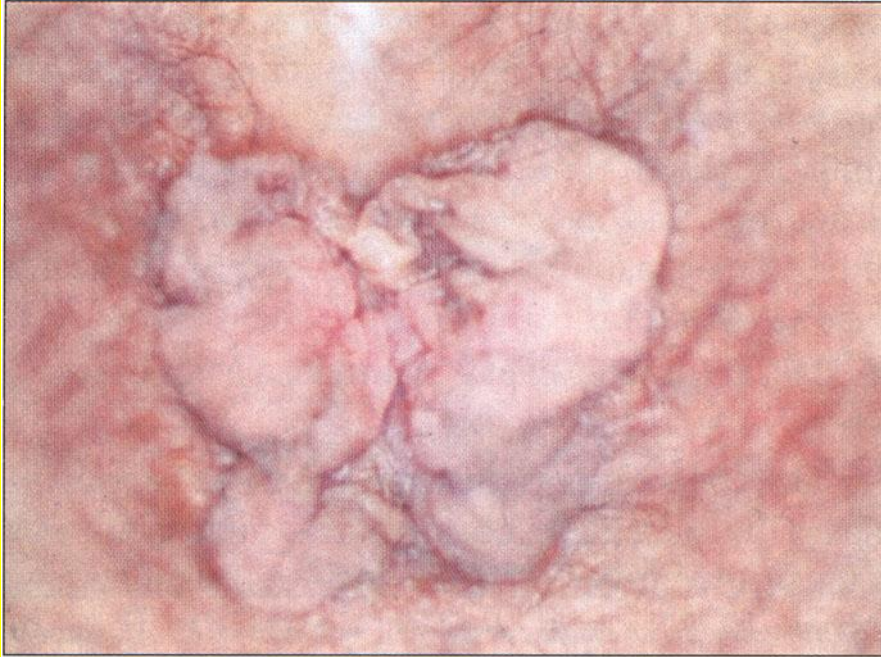

Выпадение гипертрофированных анальных сосочков



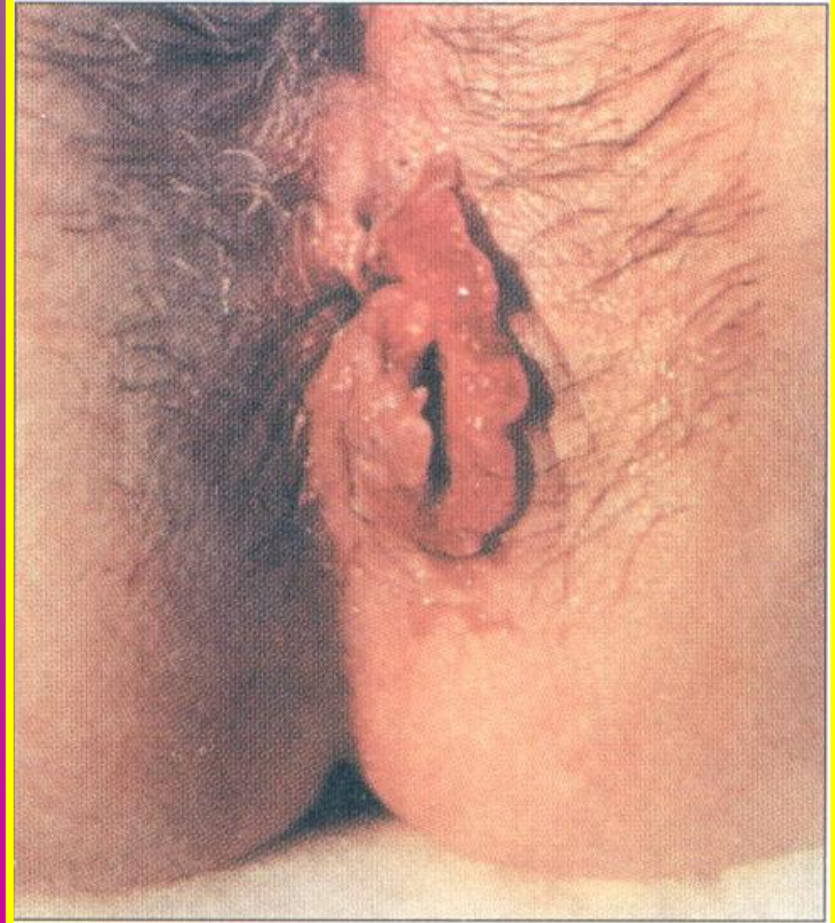Пропадс слизистой оболочки

Дифференциальный диагноз

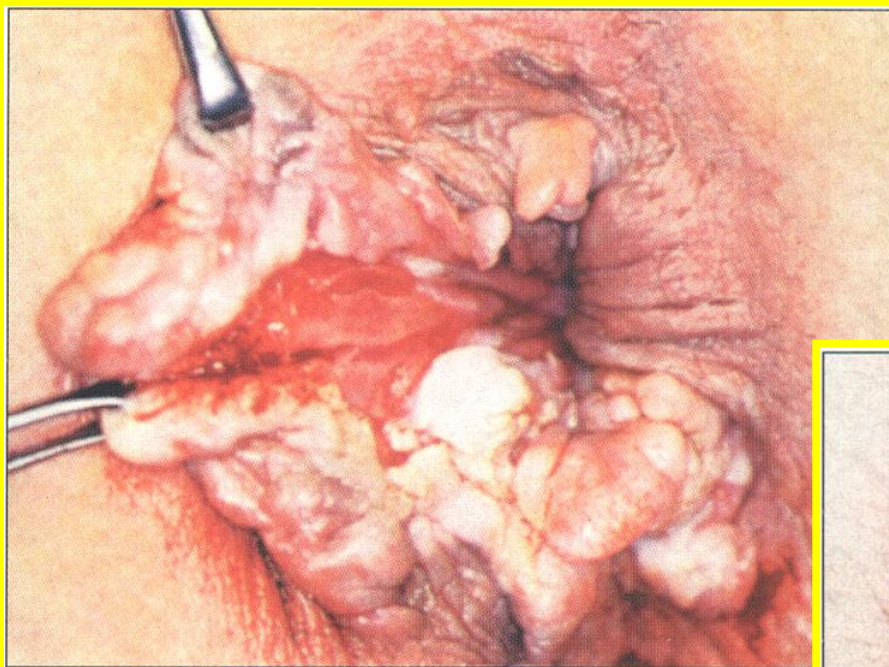


Полипы

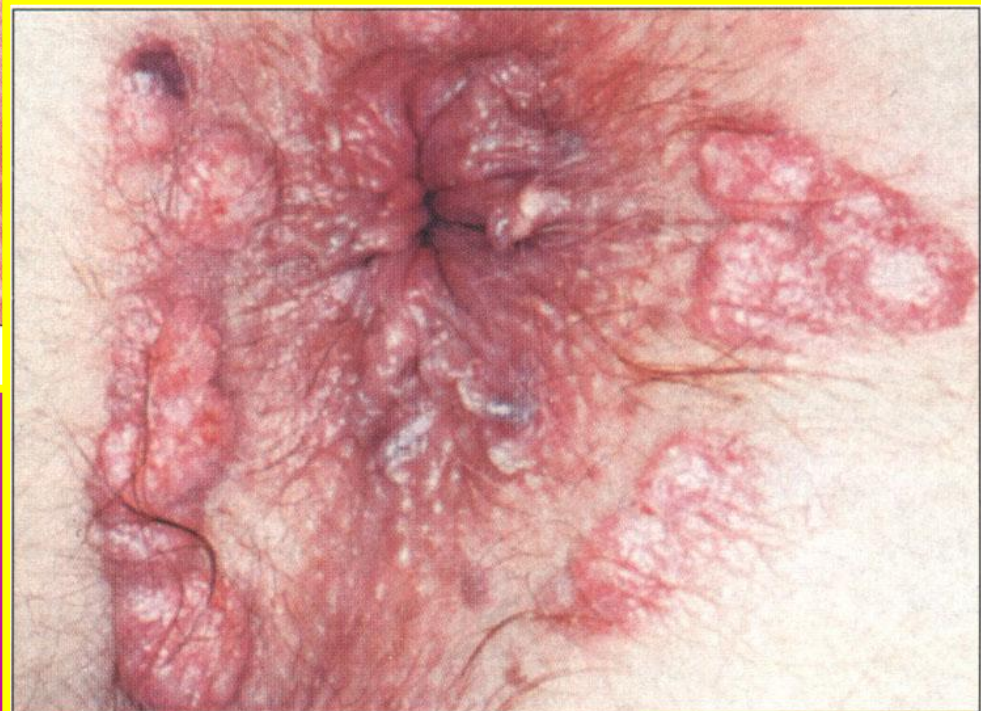Плоскоклеточный рак



Дифференциальный диагноз

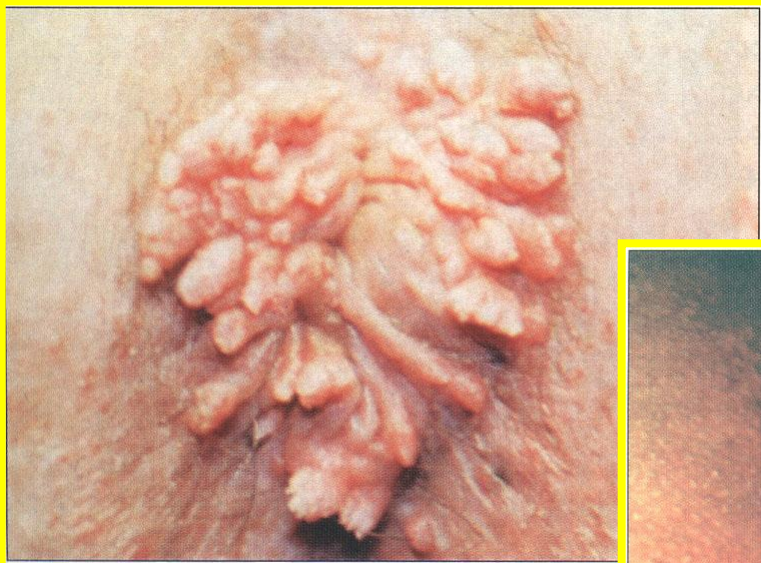

Болезнь Крона

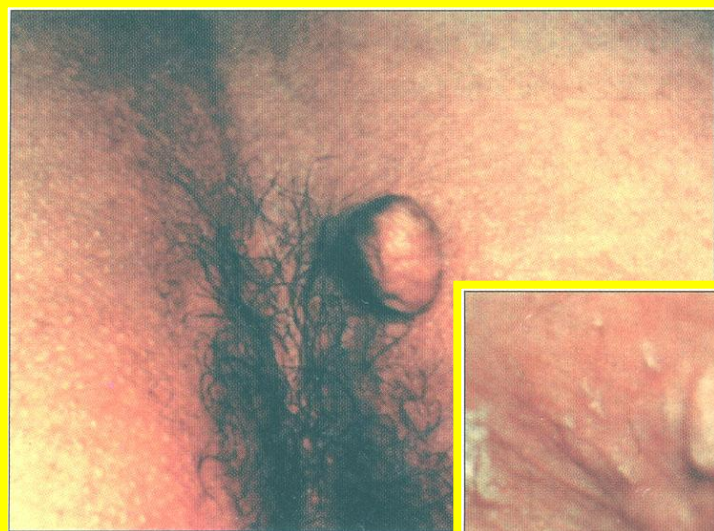

Вторичный сифилис

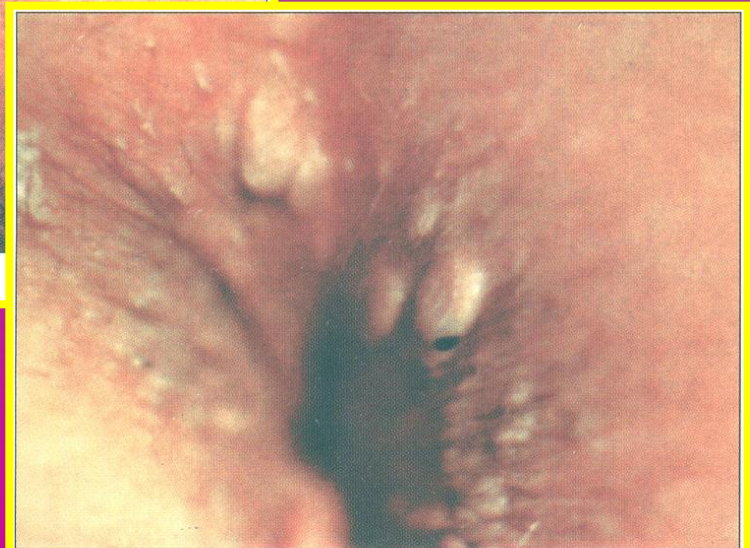
Дифференциальный диагноз



Кондиломатоз



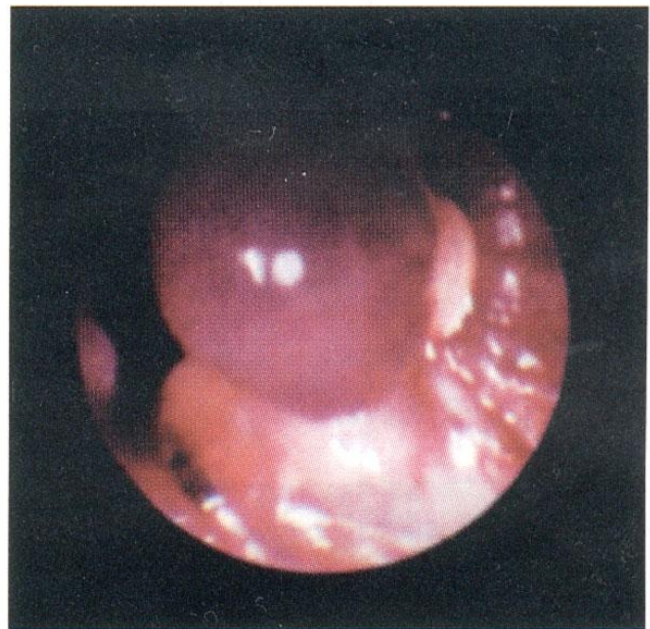
Липома



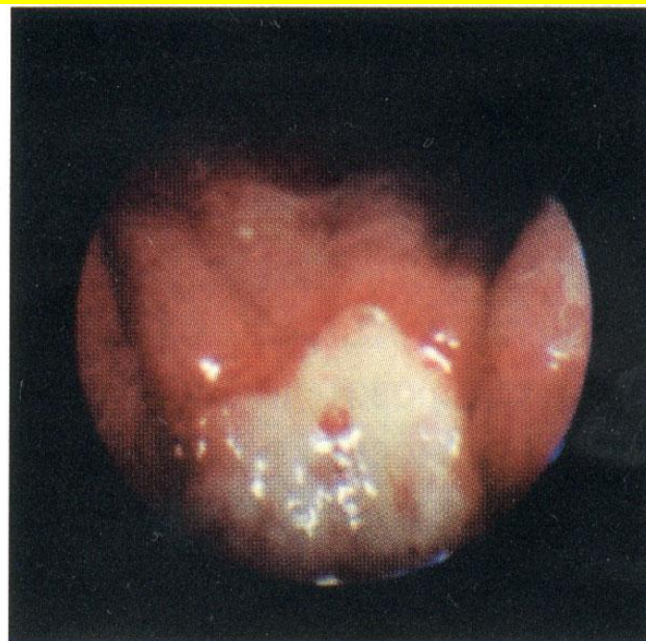
Атерома

ЛЕЧЕНИЕ ГЕМОРРОЯ

Лигирование геморроидальных узлов латексным кольцом



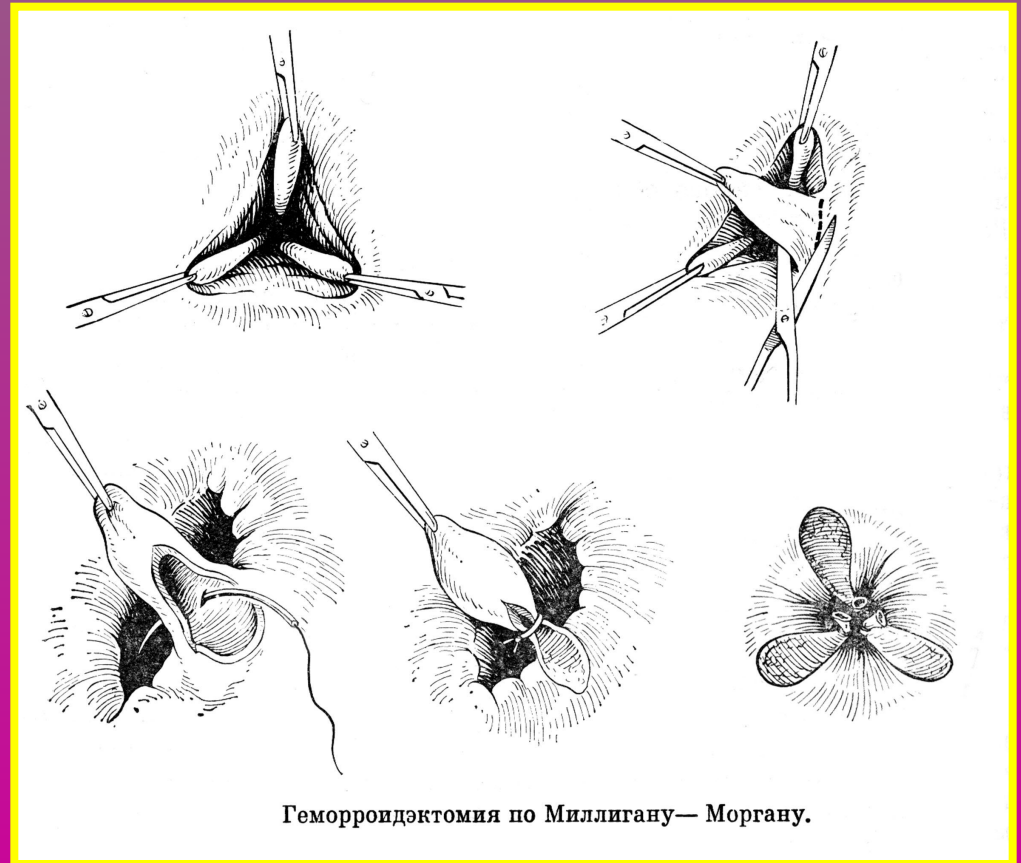
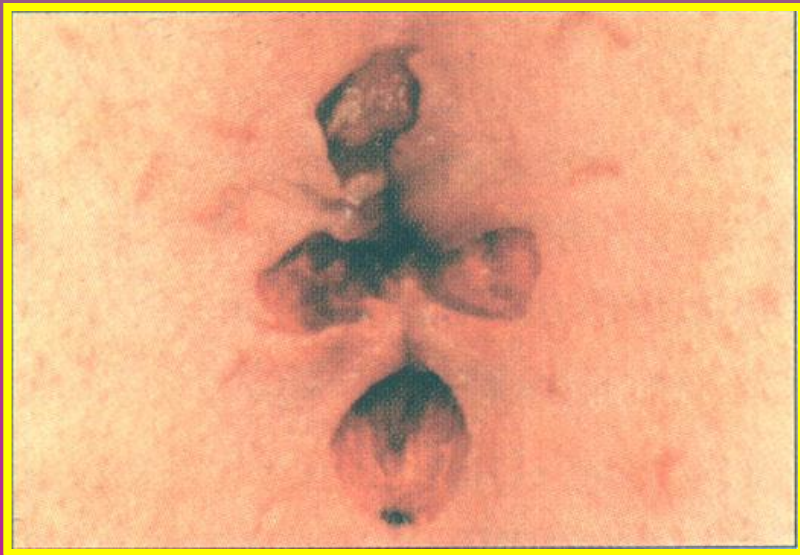*Лигатура
препятствует
кровообращению*



*Некроз
в результате
наложения
лигатуры*

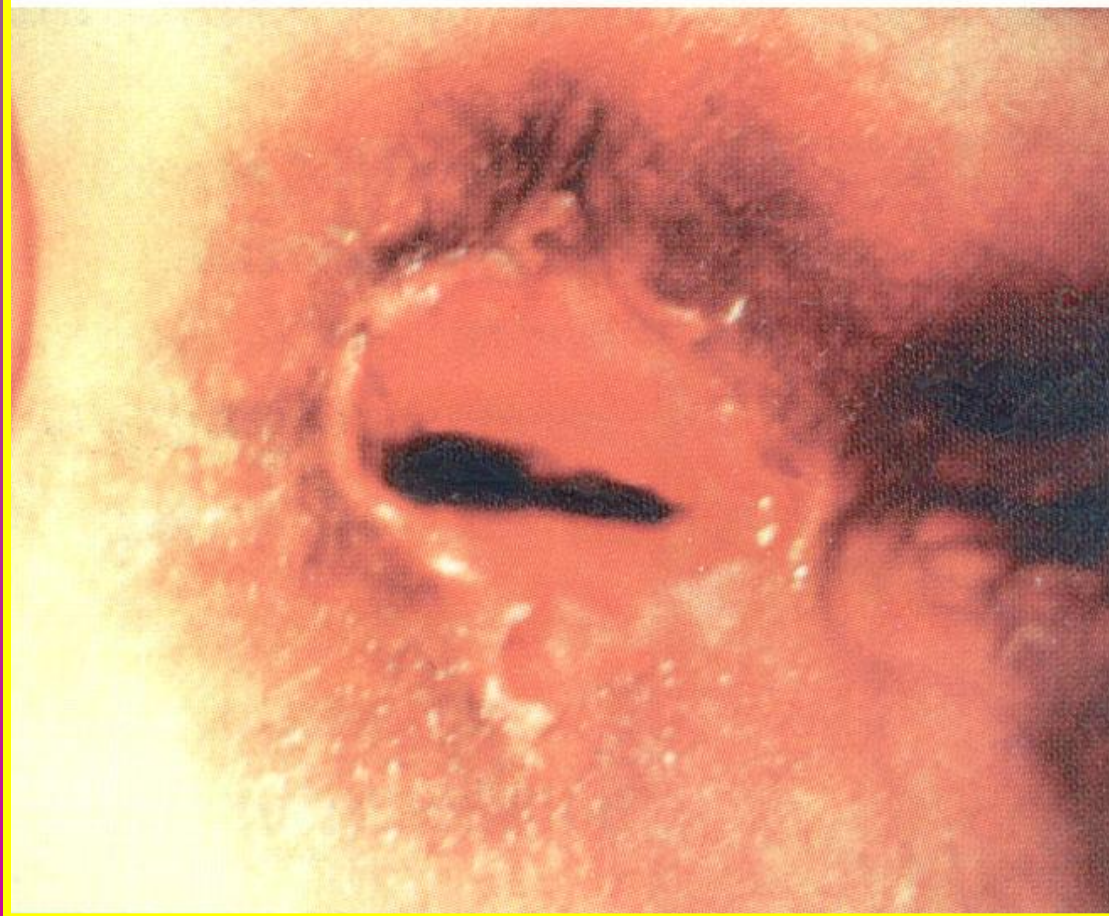ХИРУРГИЧЕСКОЕ ЛЕЧЕНИЕ ГЕМОРРОЯ

Операция МИЛЛИГАНА-МОРГАНА

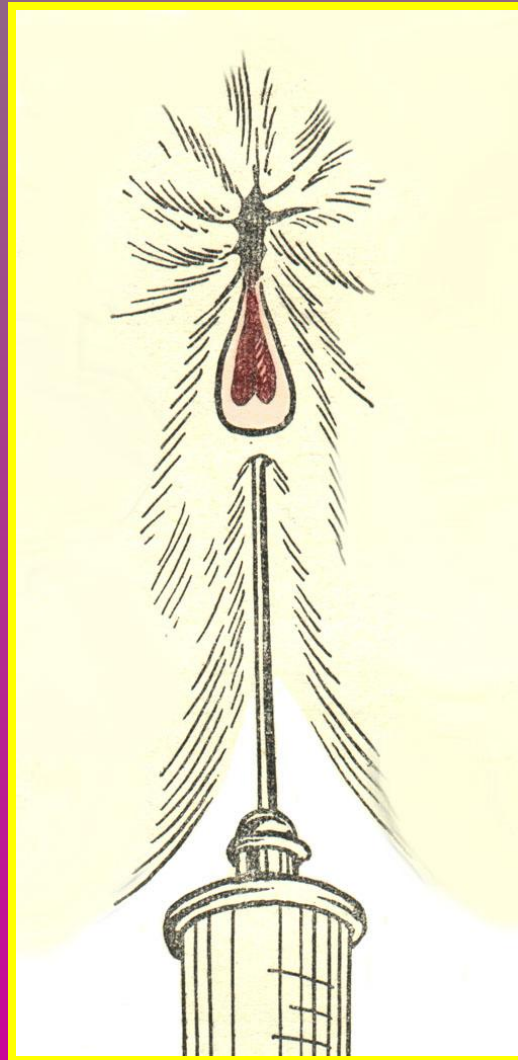


ОСЛОЖНЕНИЯ ХИРУРГИЧЕСКОГО ЛЕЧЕНИЯ

Последствия метода Уайтхеда



Спирто-новокаиновая блокада при трещине прямой кишки



Выпадение прямой кишки

*Полный пролапс прямой кишки
(осмотр в положении лежа на левом боку)*

