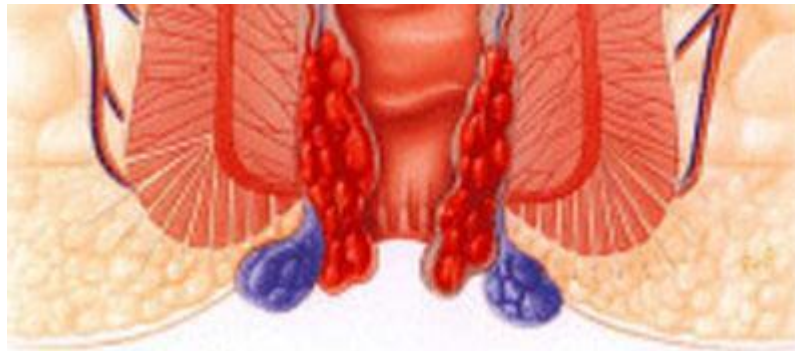



# Презентация на тему: «Геморрой»

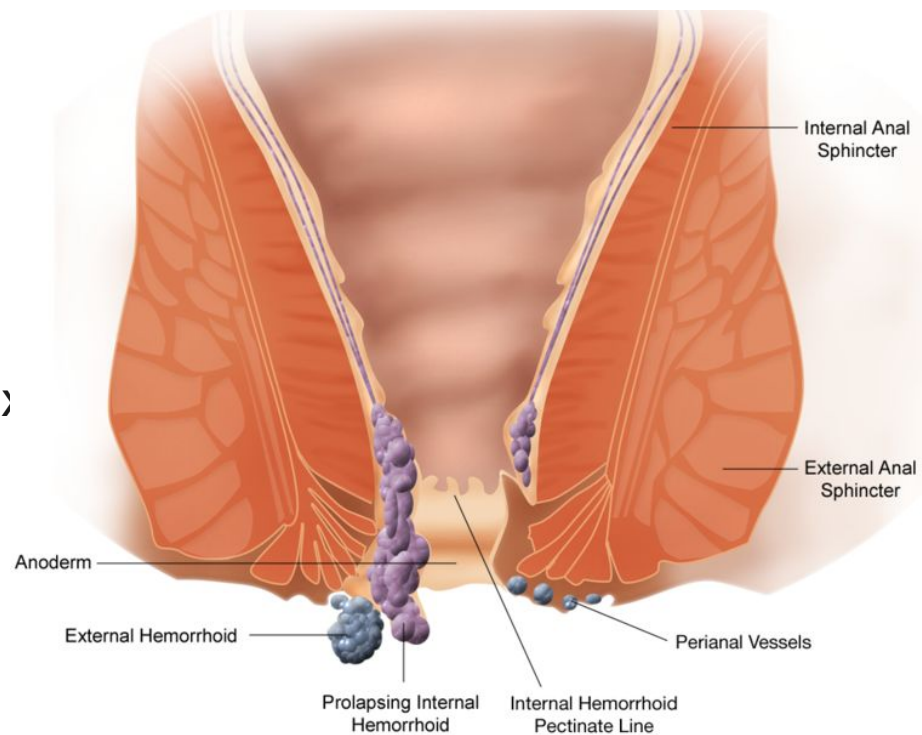
---



Выполнила:Ирисматова К.Н  
Проверил:Жунисов Б.К

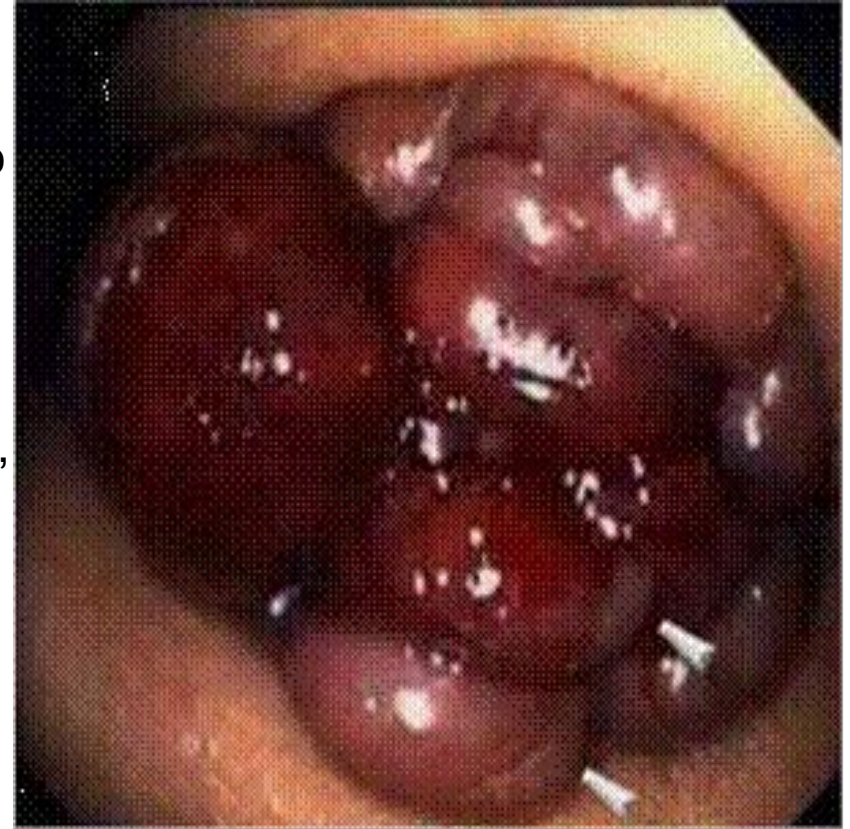
## Геморрой Haemorrhoids

**Геморрой** – заболевание, связанное с тромбозом, воспалением, патологическим расширением и извитостью геморроидальных вен, образующих узлы вокруг прямой кишки.



## Этиология

заболевание сосудов прямой кишки, при котором происходит увеличение, вплоть до выпадения, геморроидальных узлов. В нормальном состоянии геморроидальные узлы обязательно существуют в анальном канале каждого человека, ненормальным считается лишь их увеличение, выпадение, болезненность, кровотечение из них. Вообще, геморрой относят к заболеваниям системы кровообращения (Болезни вен, лимфатических сосудов и лимфатических узлов).





# Причины

---

нарушения функции кишечника (*запоры, поносы*)

трудности с опорожнением прямой кишки

беременность, роды

сидячий образ жизни

занятия определенными видами спорта (*тяжелая атлетика, верховая езда*)

некоторые профессии (*шофер, пилот*)

## Патогенез

Различают наружный и внутренний геморрой.

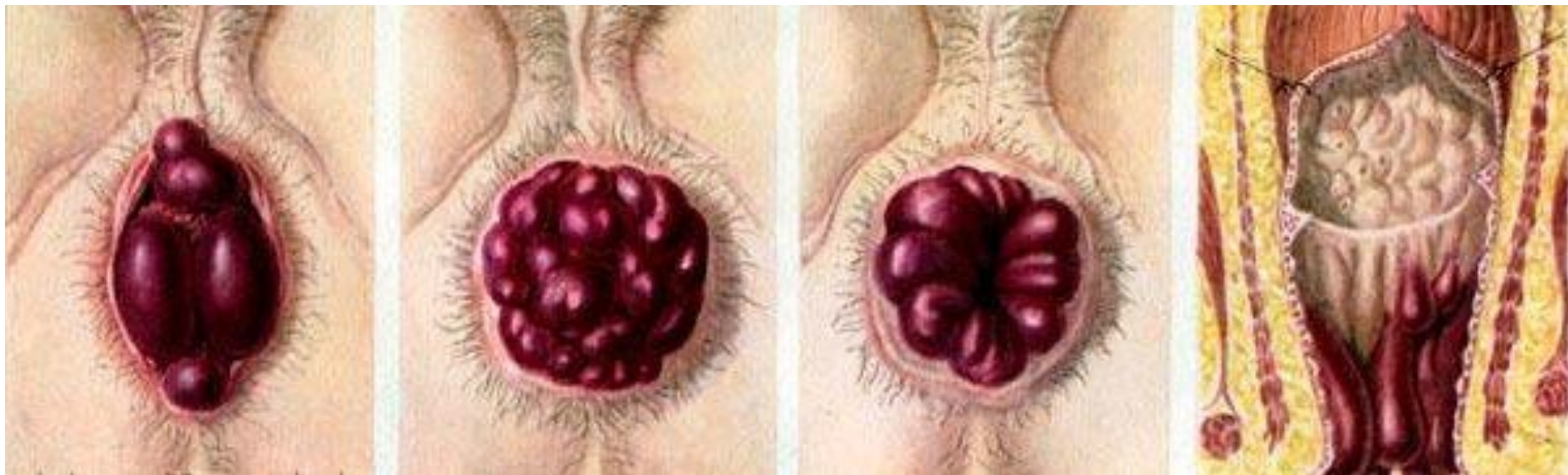
Наружный-варикозное расширение подкожных кавернозных телец около заднего прохода, ниже зубчатой линии.

Внутренний-варикозное расширение подслизистых кавернозных телец анального канала, выше зубчатой линии.

Бывает также комбинированный геморрой-сочетание внутреннего и наружного.

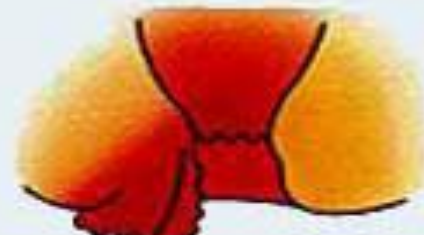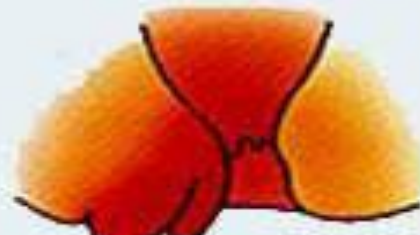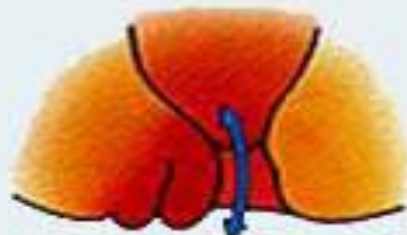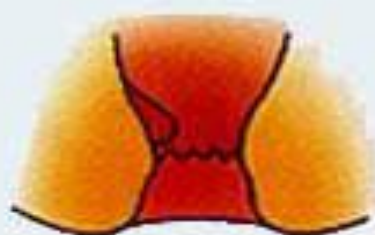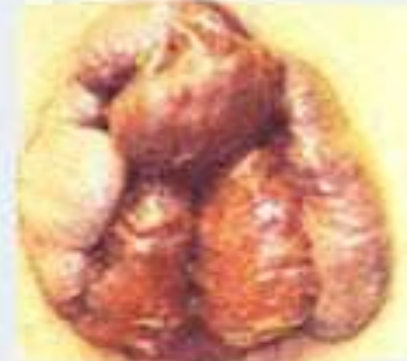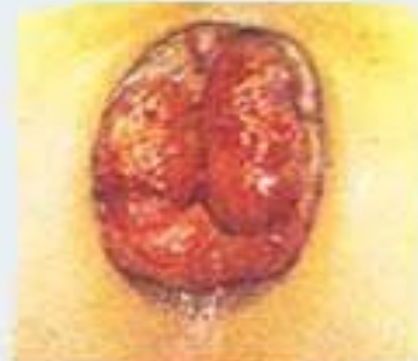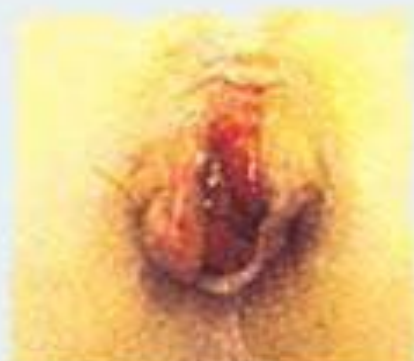У подавляющего числа больных бывает внутренний геморрой.

Геморроидальные узлы бывают одиночными и множественными.





# Четыре стадии геморроя:



**I стадия**

**II стадия**

**III стадия**

**IV стадия**

**I стадия.** Характерны взбухание узлов и периодические кровотечения.

**II стадия.** Узлы увеличиваются. Добавляются выпадения, но узлы вправляются самостоятельно.

**III стадия.** То же самое, но узлы при выпадении сами уже не вправляются.

**IV стадия.** Постоянное выпадение кровоточащих узлов.



## Клиническая картина геморроя

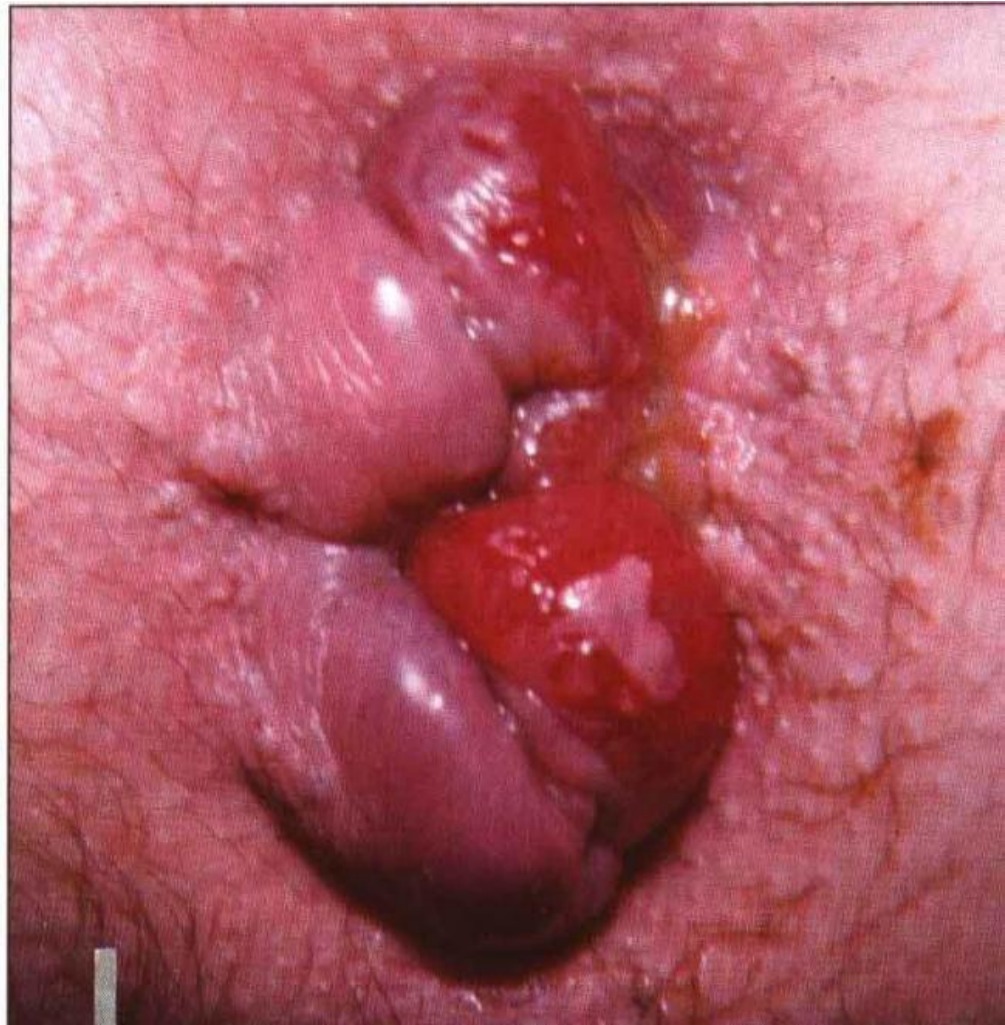Кровотечение из заднего прохода

Выпадение узлов

Боль в области заднего прохода

Зуд, экзема кожных покровов в области ануса

Выделения



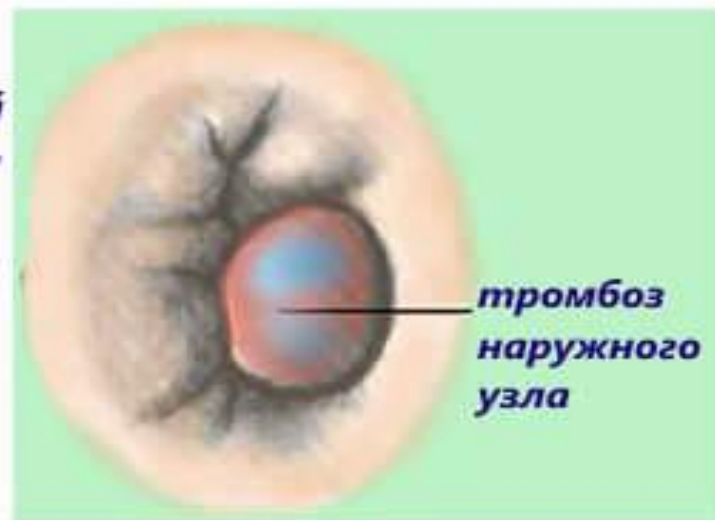
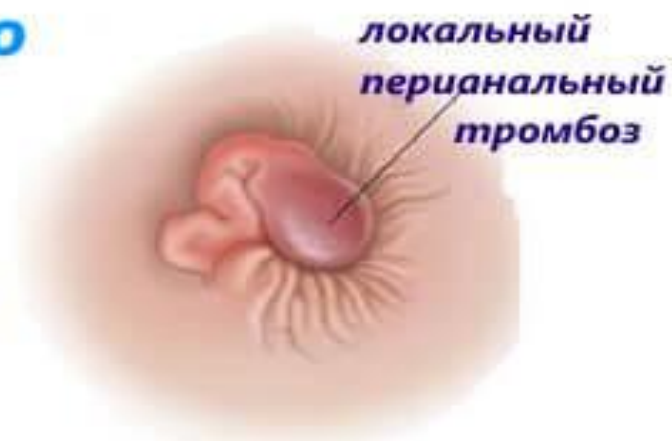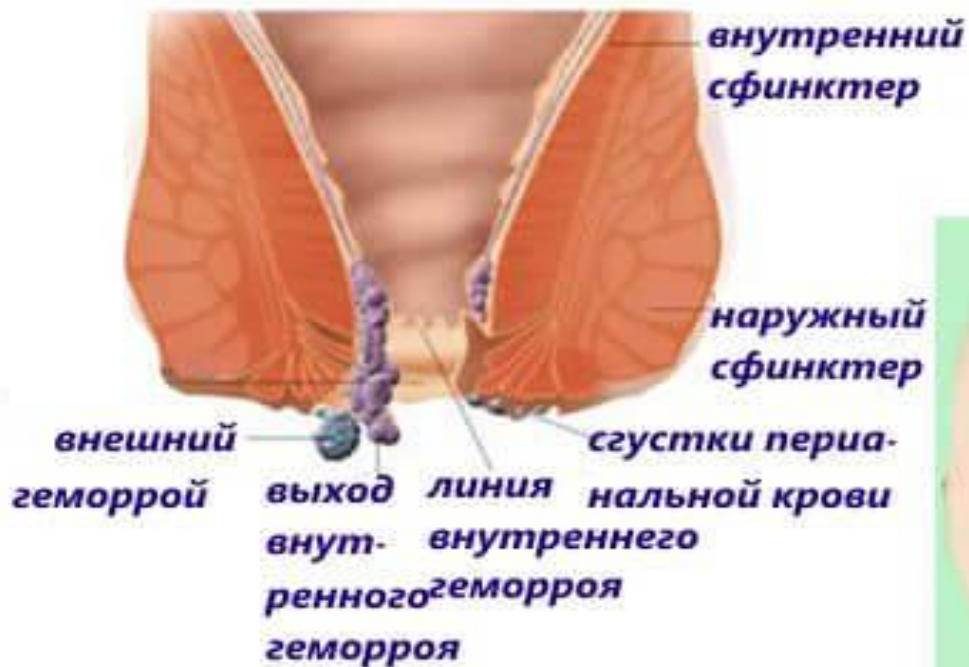## Осложнения геморроя

Длительно непрекращающееся кровотечение

Тромбоз геморроидальных узлов

Ущемление выпавших внутренних узлов

## Тромбоз геморроидального узла







## Диагностика геморроя

---

Анамнез

Осмотр анальной области

Пальцевое исследование  
**(при остром геморрое не показано!)**

Ректоскопия

Инструментальное исследование  
(*колоноскопия, ирригоскопия, -графия*)  
по показаниям