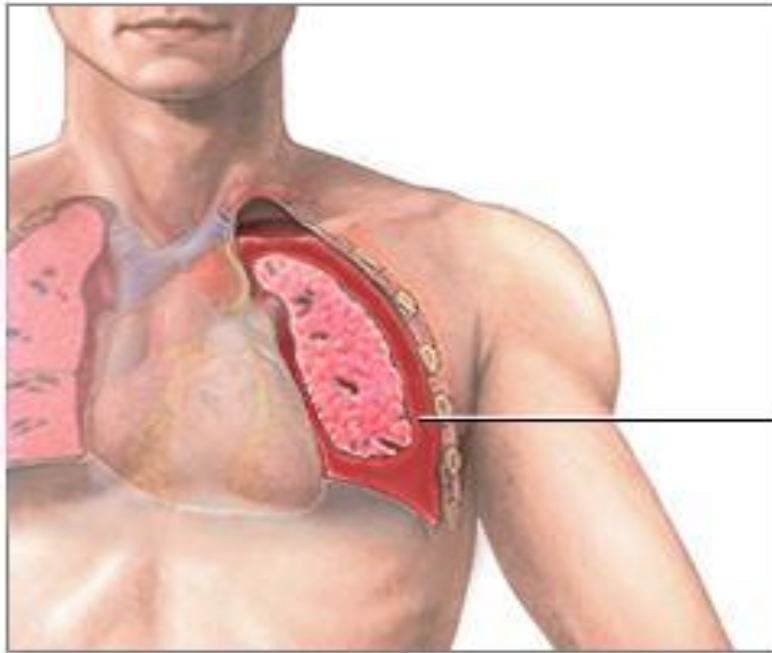


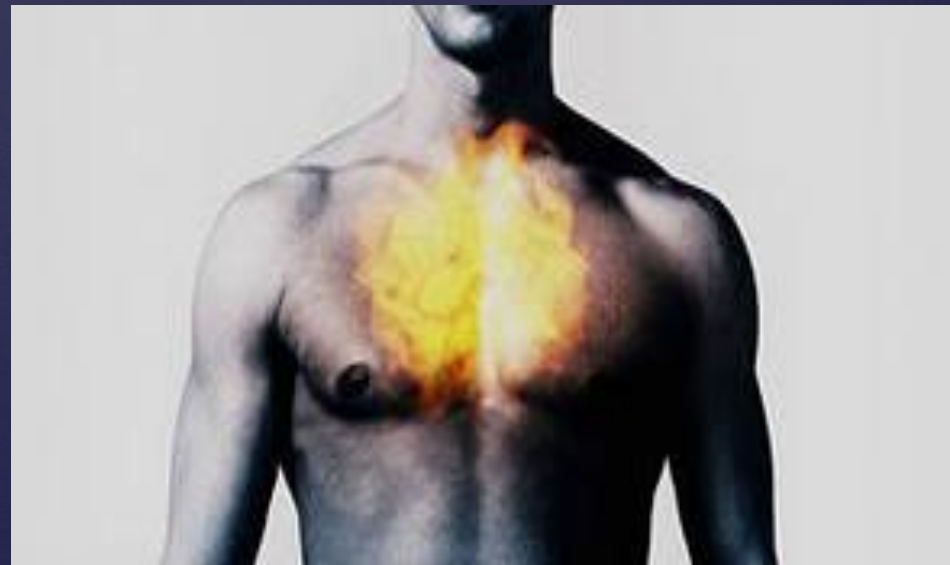ГЕМОТОРАКС



Blood in
pleural space

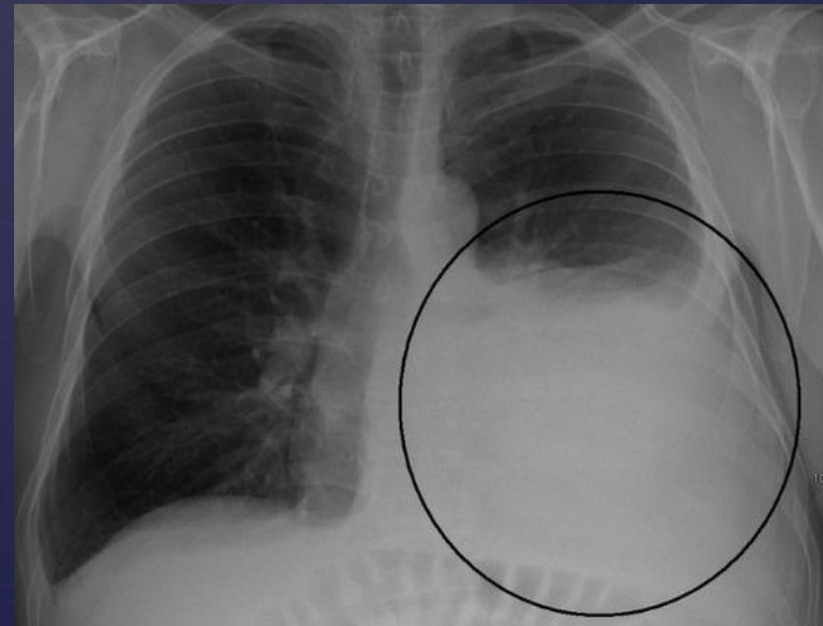
Гемоторакс — скопление крови в плевральной полости. Является следствием *кровотечения* из сосудов легких, внутригрудных ветвей крупных сосудов (аорта, полые вены), грудной стенки, средостения, сердца или диафрагмы.

Чаще всего гемотораксы возникают после травмы грудной клетки или как осложнения лечения.



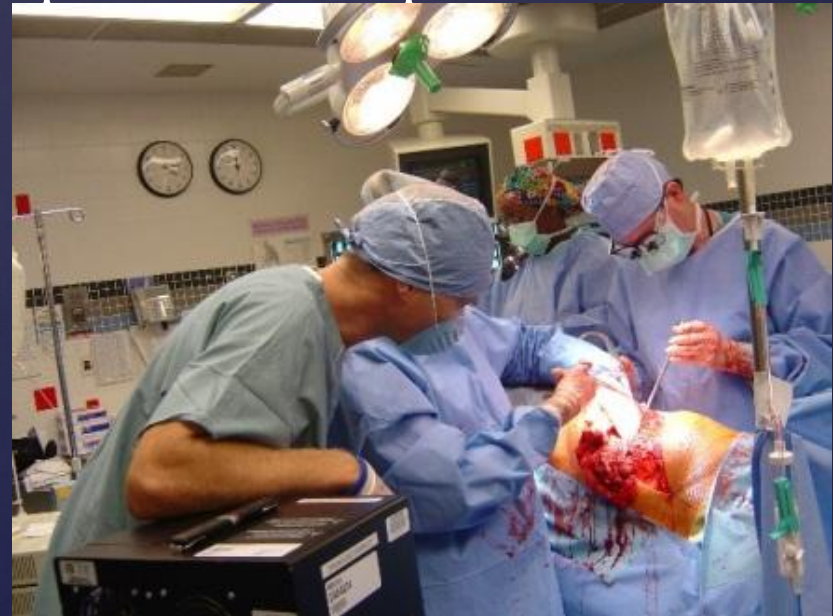ПАТОГЕНЕЗ

КРОВОТЕЧЕНИЕ при гемотораксе приводит к накоплению крови в плевральной полости, что в свою очередь вызывает компрессию легкого на стороне поражения, а при дальнейшем накоплении крови — к возможному смещению средостения в здоровую сторону и сдавлению здорового легкого.



Классификация

- травматический (при проникающих ранениях или закрытой травме грудной клетки);
- патологический (следствие различных заболеваний);
- ятрогенный (осложнение операций, плевральных пункций и т. п.).



По количеству крови:

-малый (до 500 мл) — кровь занимает только плевральные синусы

-средний (от 500 до 1000 мл) — кровь достигает угла лопатки

-большой, или тотальный, (более 1000 мл) — кровь занимает почти всю или всю плевральную полость

Клиническая картина



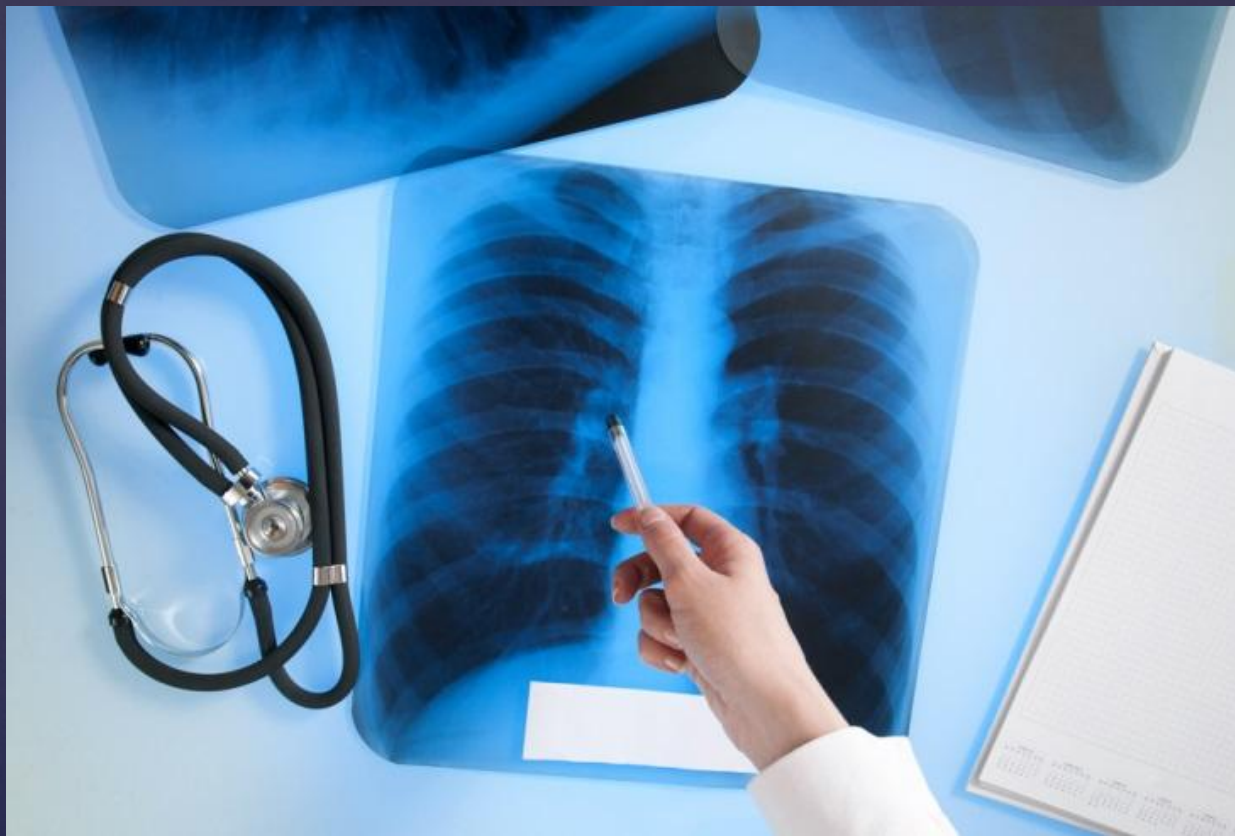-Кожные покровы таких больных бледные, отмечается понижение АД.

-При перкуссии поражённой половины грудной клетки определяется укорочение перкуторного звука.

-При аускультации лёгких определяется ослабление дыхания или его отсутствие.

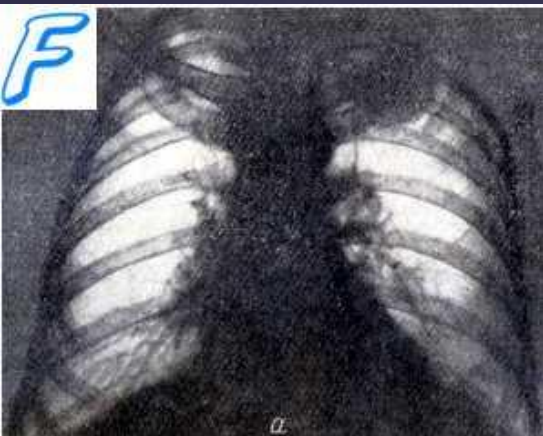
-Границы сердца смещены в здоровую сторону. Чёткость физических признаков наличия жидкости зависит от величины гемоторакса.

Лечение

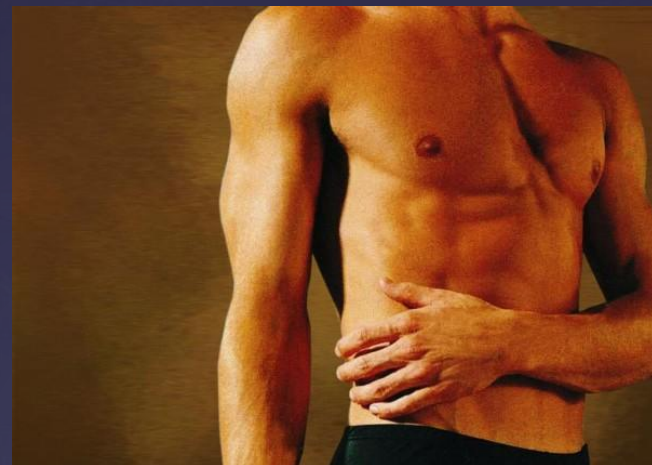


Лечение всегда с первичной хирургической обработки раны, во время которой определяют характер повреждения .

При небольших даже проникающих ранах ограничиваются обработкой раны, гемостазом и наложением швов. При повреждении органов грудной полости проводится торакотомия.




Прогноз



При неосложнённом гемотораксе прогноз благоприятный.

При большом гемотораксе, вызванном повреждением крупных сосудов, с продолжающимся внутриплевральным кровотечением может наступить в течение нескольких часов летальный исход от острой кровопотери.



ИСТОЧНИКИ

- *Вагнер Е.А.* Хирургия повреждений груди.
- *Мусалатов Х. А.* Хирургия катастроф
- *Перельман М.И.* Гемоторакс
- *Колесников И. С.* Гемоторакс
- *Mary C. Mancini.* Hemothorax