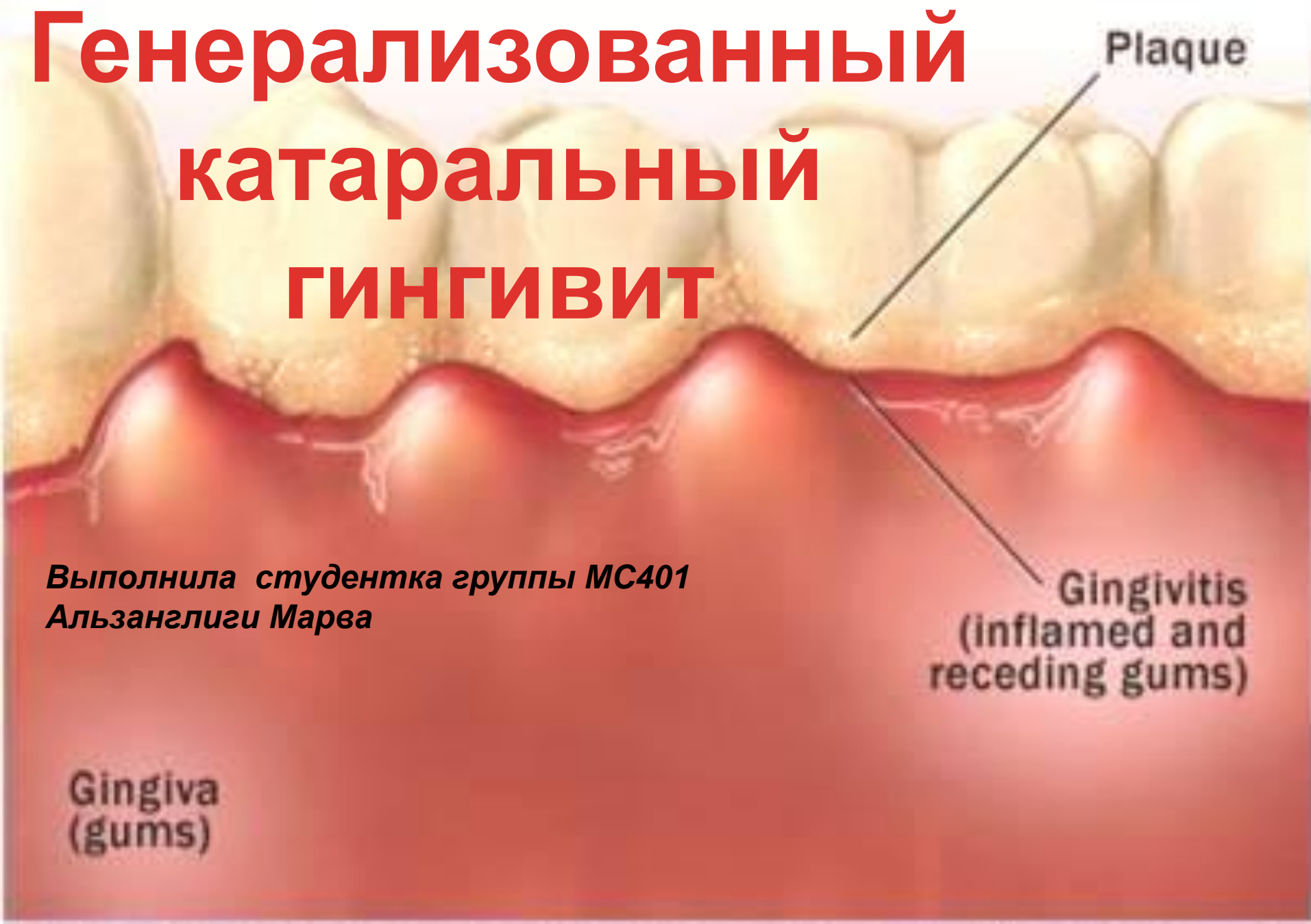

# Генерализованный катаральный ГИНГИВИТ



Plaque

Gingivitis  
(inflamed and  
receding gums)

Gingiva  
(gums)

*Выполнила студентка группы МС401  
Альзанглиги Марва*


# ЭТИОЛОГИЯ

- *Зубной камень*
- *Мягкий зубной налет*
- *Химическое раздражение*
- *Травматичная чистка зубов*
- *Вредные привычки: курение*
- *Реставрационные материалы*
- *Съемные протезы. мосты*
- *Чрезмерная окклюзионная нагрузка*

# ПАТОГЕНЕЗ

**Механизм патологических изменений в десне:**

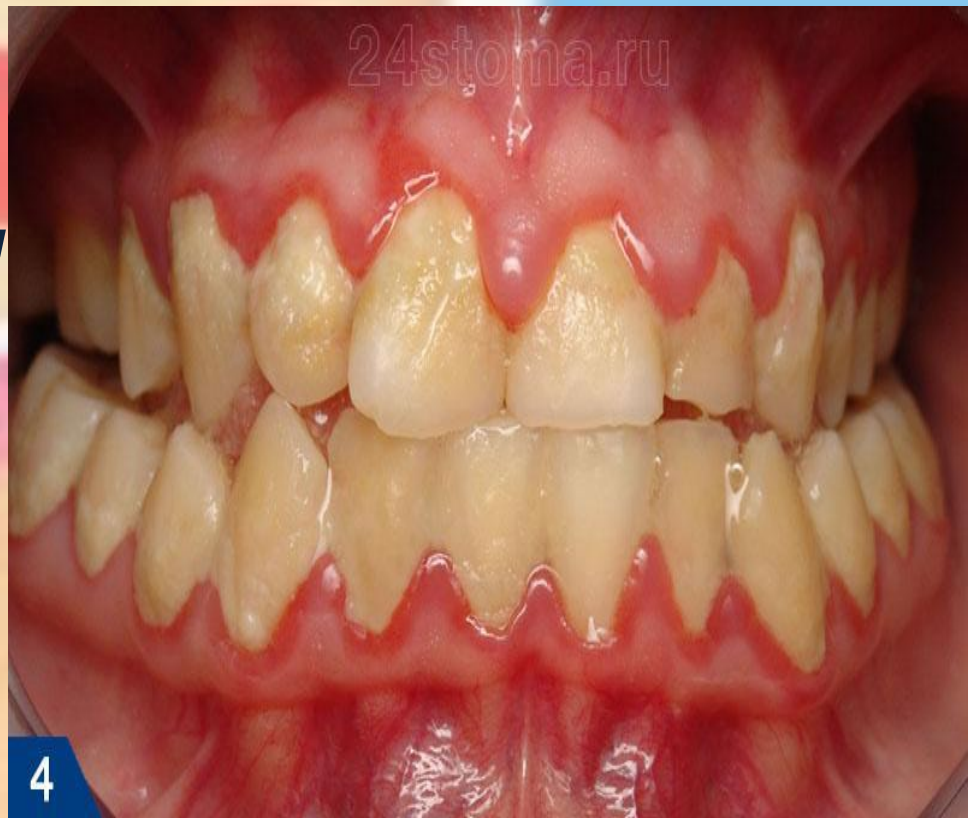- ***Для стадии раннего воспаления характерно проникновение в ткани десны большого количества лимфоцитов мелкого и среднего размера, полиморфноядерных лейкоцитов, макрофагов, плазматических и тучных клеток. Поэтому морфологическая особенность этой стадии — плотные мелкоклеточные инфильтраты с преобладанием лимфоцитов .***

- 
- **Фаза установившегося воспаления характеризуется преобладанием в клеточном инфильтрате плазматических клеток, которые отражают иммунный ответ на повреждение.**

**Катаральный гингивит бывает острым и хроническим:**

**Острый катаральный гингивит**

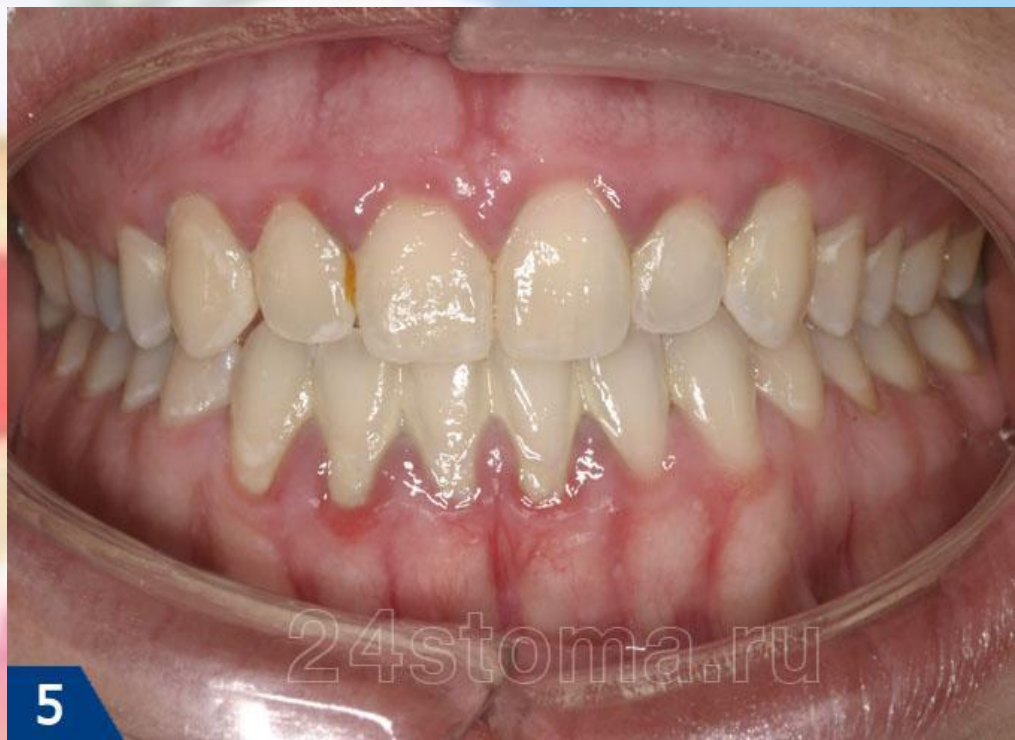**(К 05.0)– отличается быстроразвивающейся и выраженной симптоматикой. Десна, ярко красного цвета, отечна. Механическое раздражение десны болезненно, вследствие чего пациенты часто отказываются от чистки зубов, что приводит к еще большему нарастанию симптомов. Характерна выраженная кровоточивость десны.**



4

**Острый катаральный гингивит**

**Хронический катаральный гингивит (К 05.1)** – отличается длительным течением со слабо выраженными симптомами. Симптомы становятся выраженнее в период простудных заболеваний, когда падает иммунитет. Краевая десна, межзубные сосочки имеют, синюшный цвет. Кровоточивость десны умеренная.



**Хронический катаральный гингивит. Выраженная синюшность краевой десны, твердые зубные отложения**

# КЛИНИЧЕСКАЯ КАРТИНА

**Характерные признаки катарального гингивита:**

- **заболевание выявляют у детей и подростков или у лиц молодого возраста**
- **десна гиперемирована, отёчна или в области всех зубов, или нескольких зубов**
- **зубодесневое соединение сохранено**
- **имеется неминерализованный зубной налёт и (или) зубной камень**

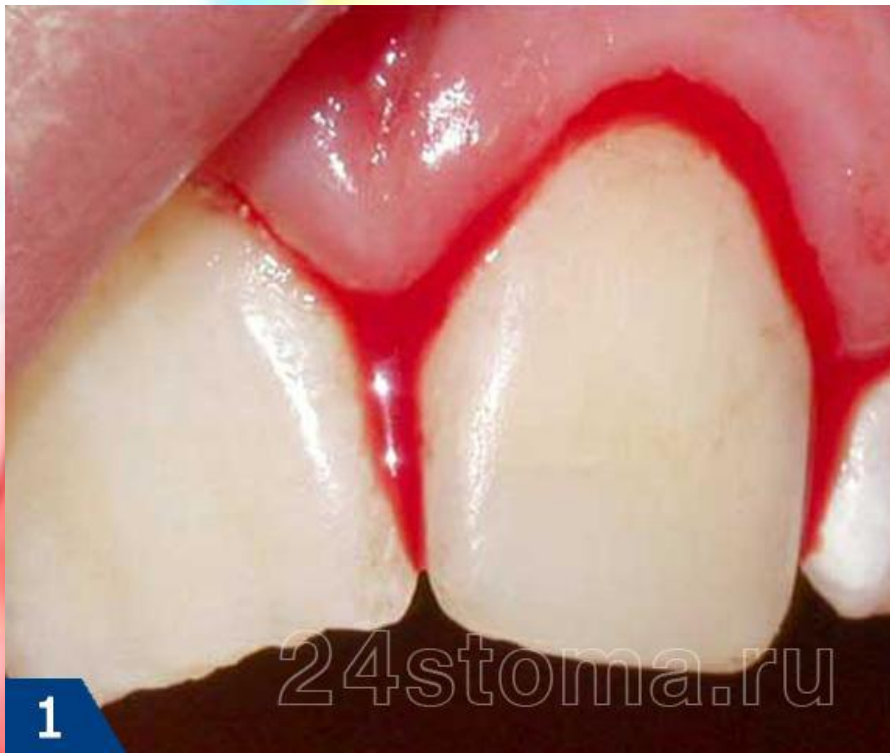24stoma.ru

1

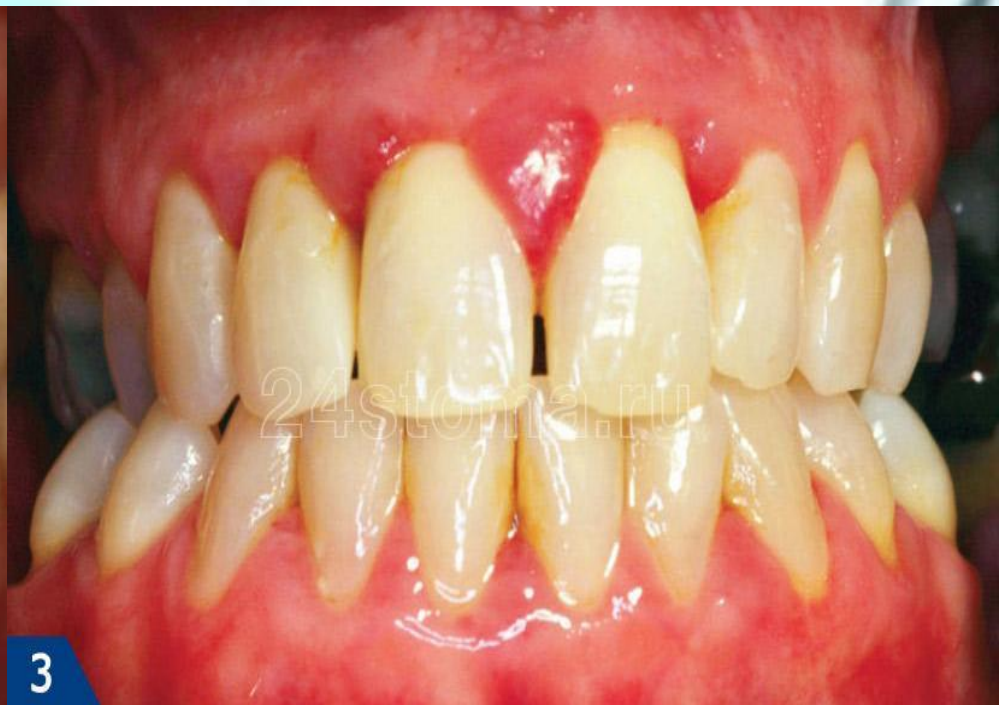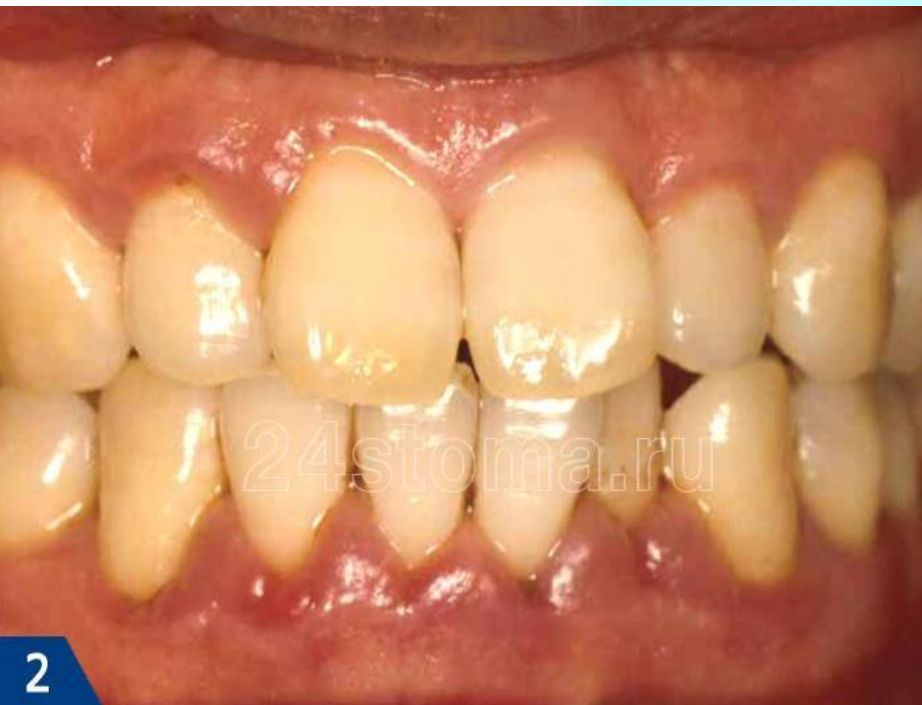**Катаральный гингивит. Скопление мягкого зубного налета у шеек зубов, покраснение краевой десны**



- **в зависимости от интенсивности воспаления отмечается разная степень кровоточивости, но зондовая проба на кровоточивость всегда положительная**
- **на рентгенограмме нет признаков деструкции межальвеолярных перегородок**

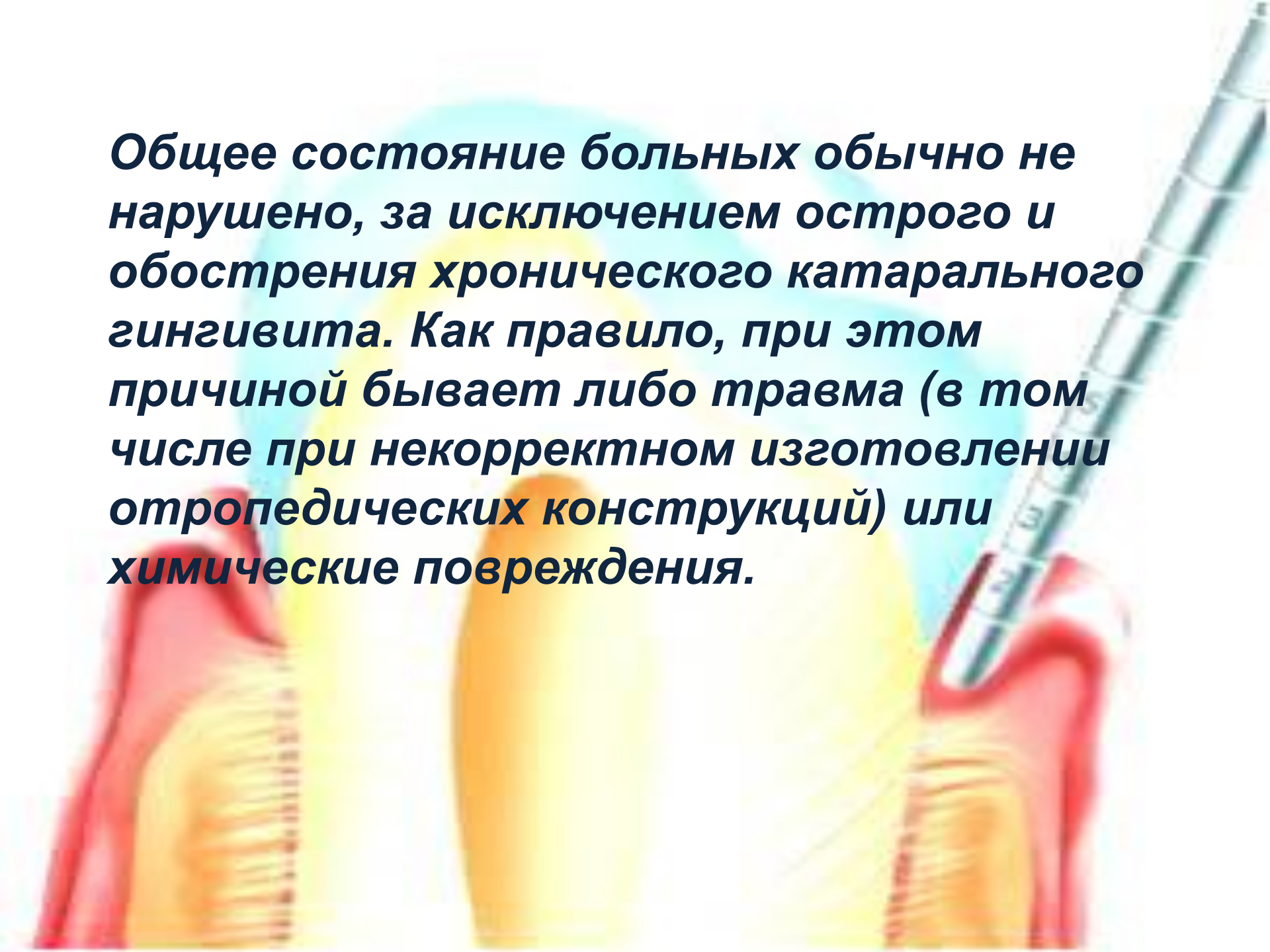


**Кровоточивость десен**



**Катаральный гингивит пр беременности**

**Общее состояние больных обычно не нарушено, за исключением острого и обострения хронического катарального гингивита. Как правило, при этом причиной бывает либо травма (в том числе при некорректном изготовлении ортопедических конструкций) или химические повреждения.**



# ЖАЛОБЫ

*На кровоточивость десны при чистке зубов и неприятный запах изо рта.*

# ОБЪЕКТИВНО

*Десна - десневые сосочки и свободная десна гипермированы, отечны с цианотичным оттенком, при зондировании десневой борозды возникает кровоточивость, эпителиальное прикрепление не нарушено.*

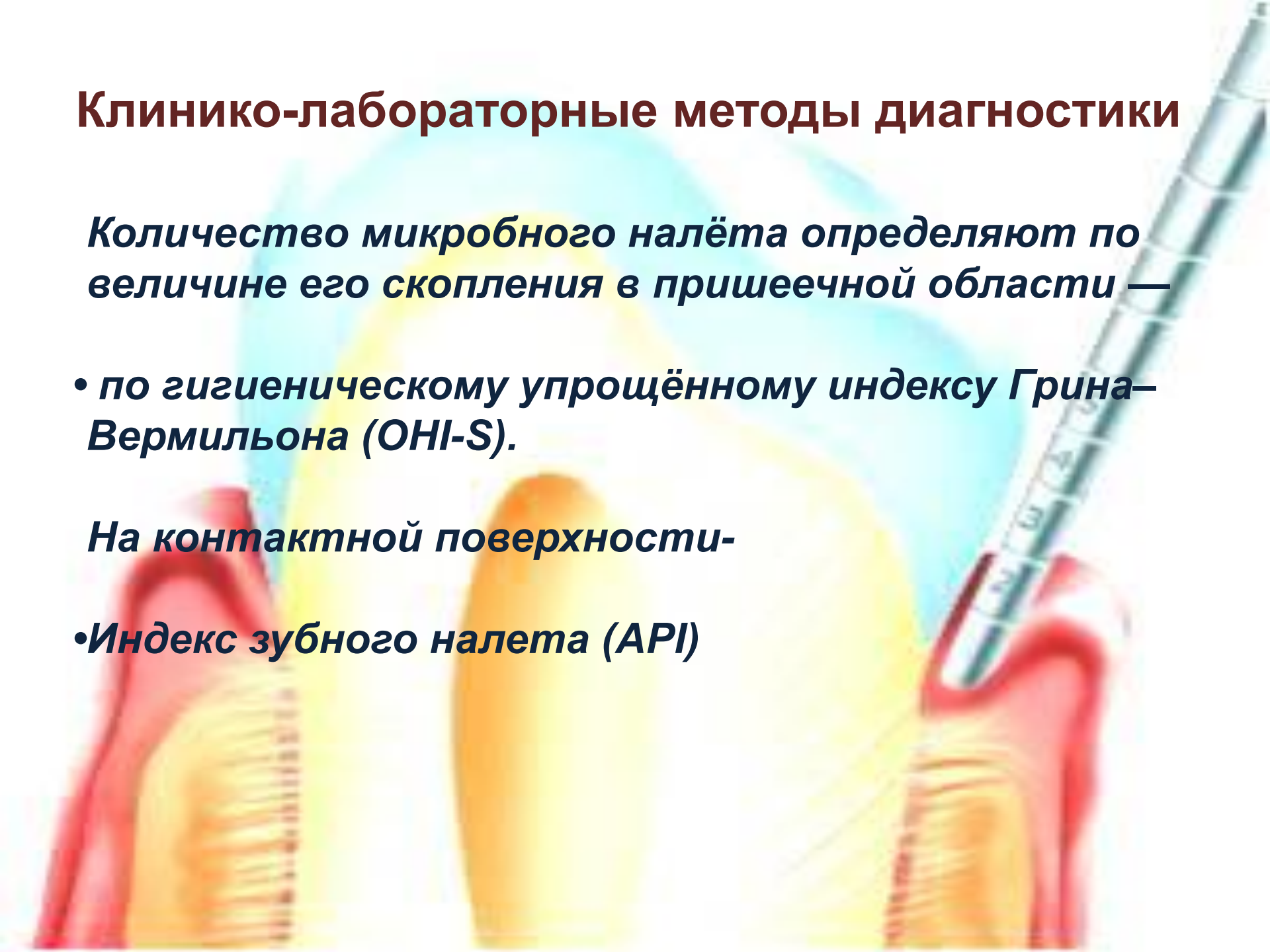
# Клинико-лабораторные методы диагностики

*Количество микробного налёта определяют по величине его скопления в пришеечной области —*

- *по гигиеническому упрощённому индексу Грина–Вермильона (ОHI-S).*

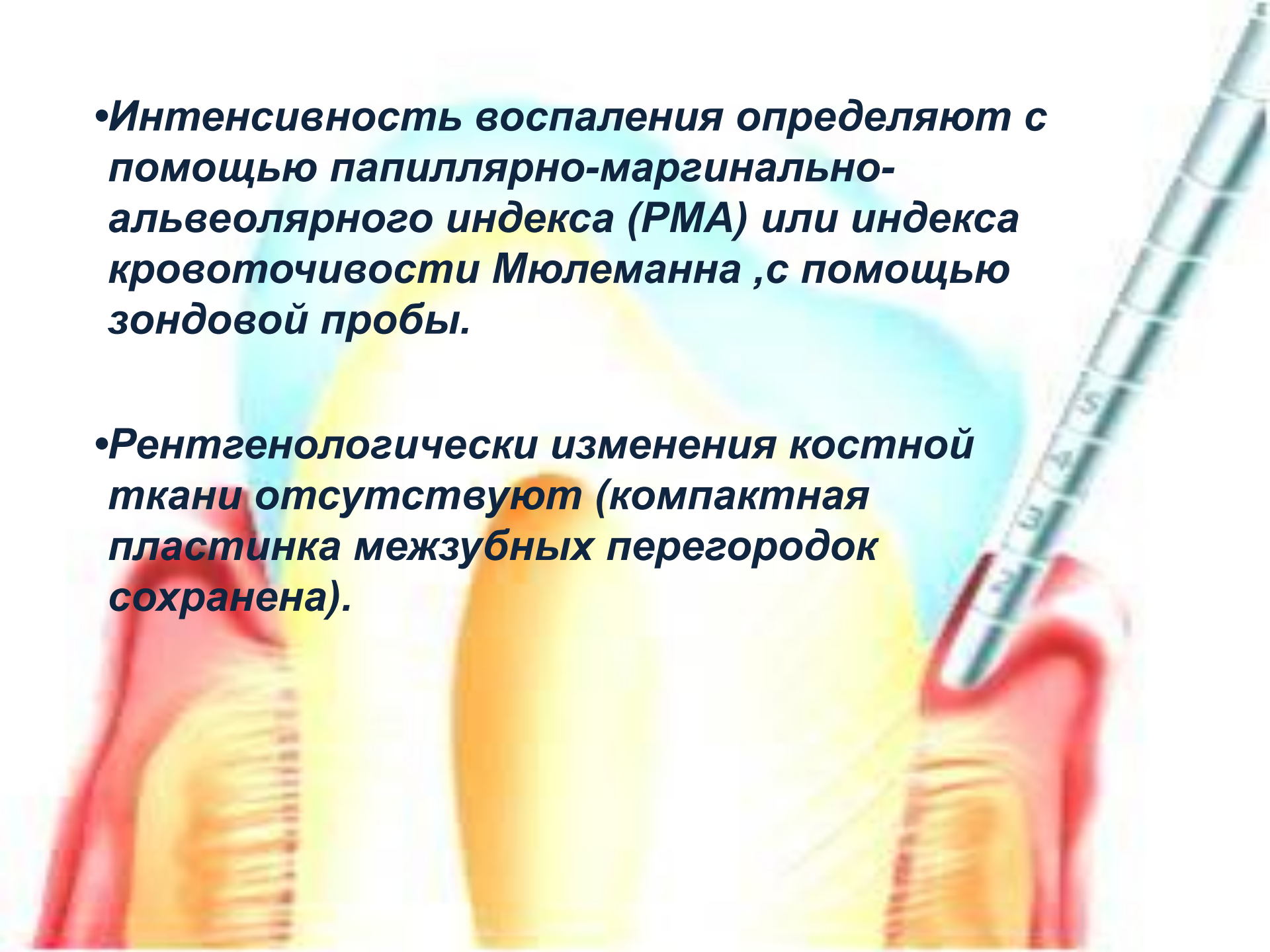
*На контактной поверхности-*

- *Индекс зубного налета (API)*



**•Интенсивность воспаления определяют с помощью папиллярно-маргинально-альвеолярного индекса (РМА) или индекса кровоточивости Мюлеманна ,с помощью зондовой пробы.**

**•Рентгенологически изменения костной ткани отсутствуют (компактная пластинка межзубных перегородок сохранена).**




# Катаральный хронический гингивит дифференцируют с



- *Гипертрофический гингивит (отечная форма)*



- *Медикаментозный гингивит*

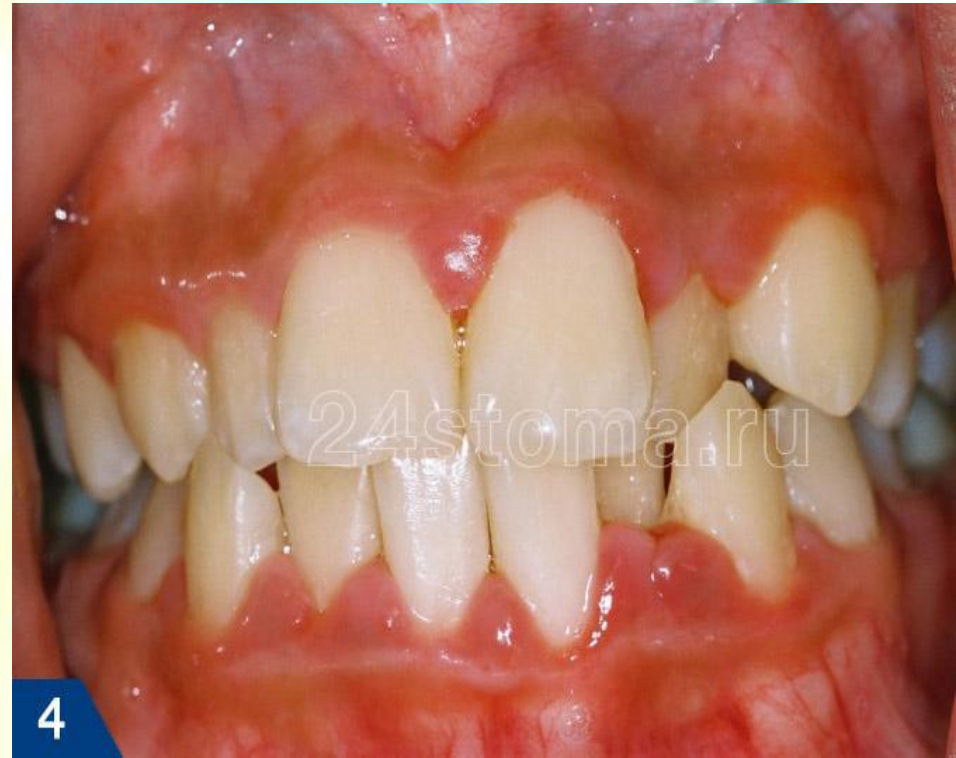

- *Хронический генерализованный пародонтит легкой степени тяжести*



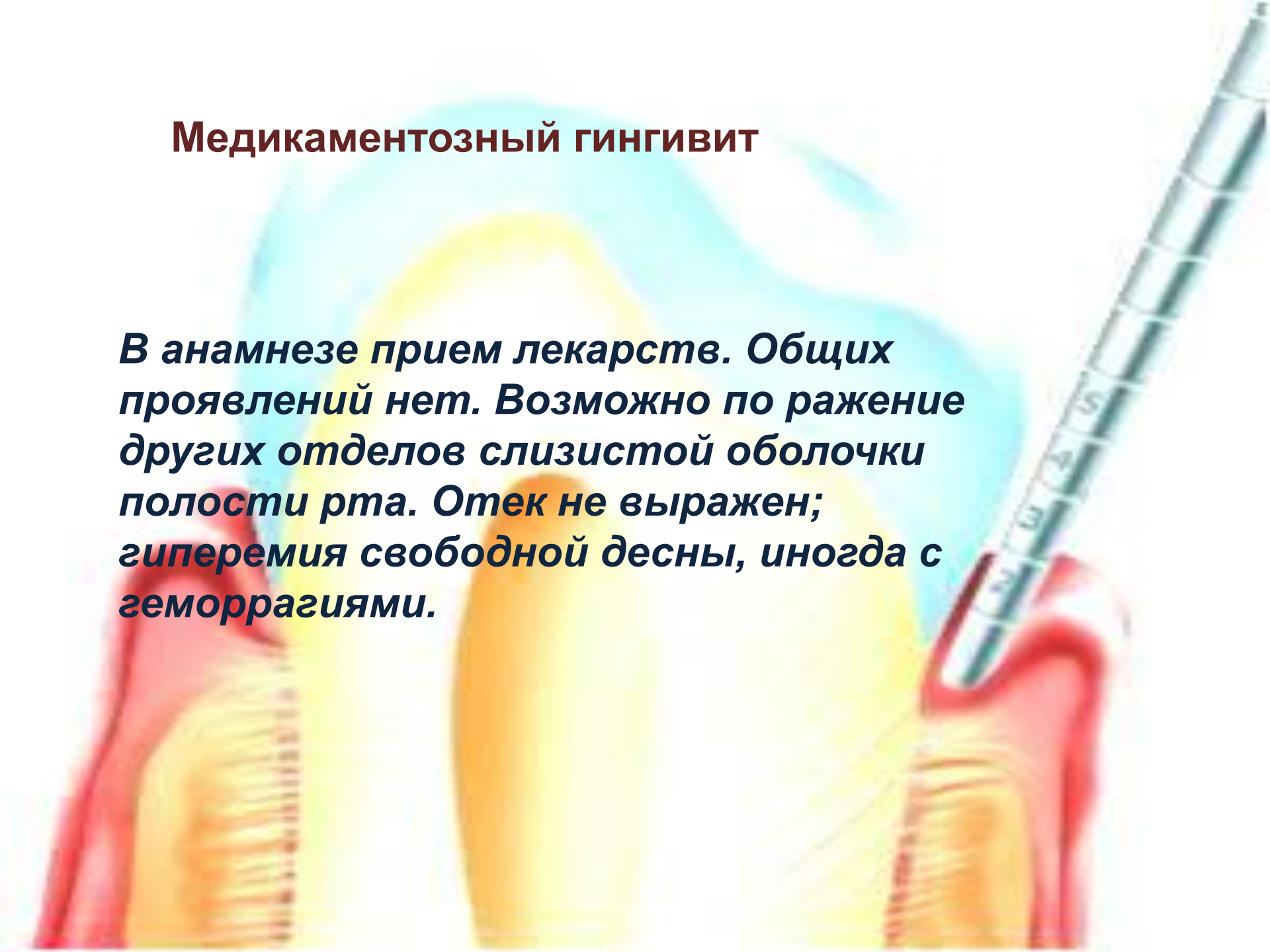
## • Гипертрофический гингивит (отечная форма)

**Гипертрофический гингивит не сопровождается острыми явлениями. Наблюдается преимущественно у детей, подростков и беременных. Медленно развивается и долго сохраняется.**



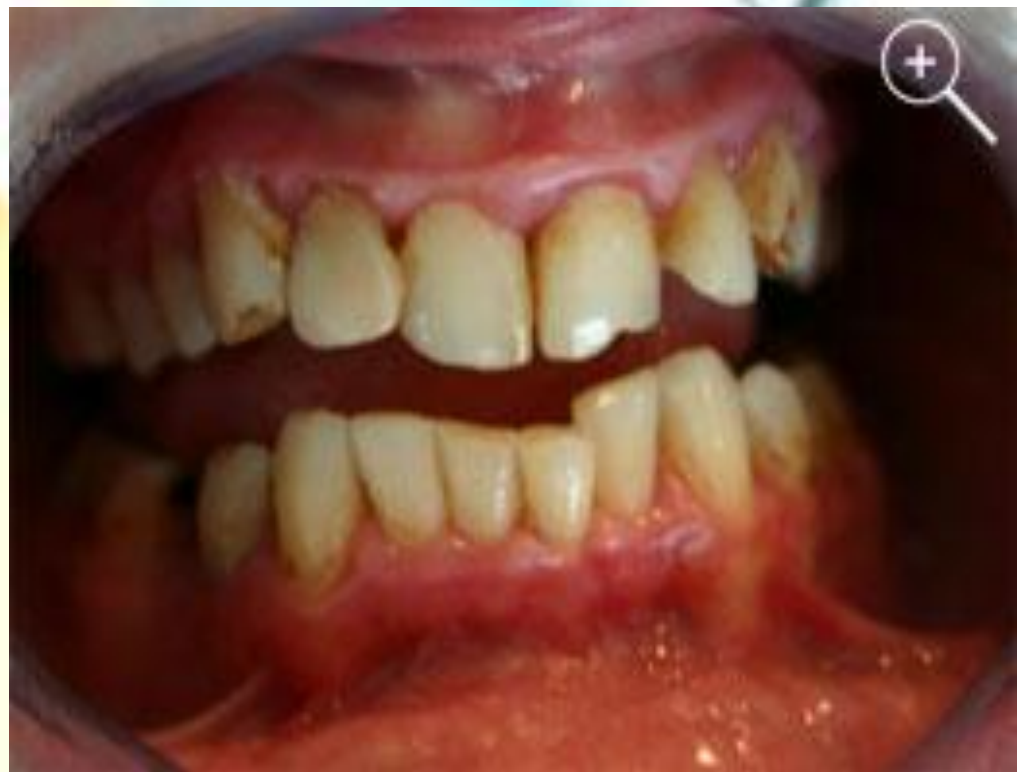## Медикаментозный гингивит

*В анамнезе прием лекарств. Общих проявлений нет. Возможно поражение других отделов слизистой оболочки полости рта. Отек не выражен; гиперемия свободной десны, иногда с геморрагиями.*



## Хронический генерализованный пародонтит легкой степени тяжести

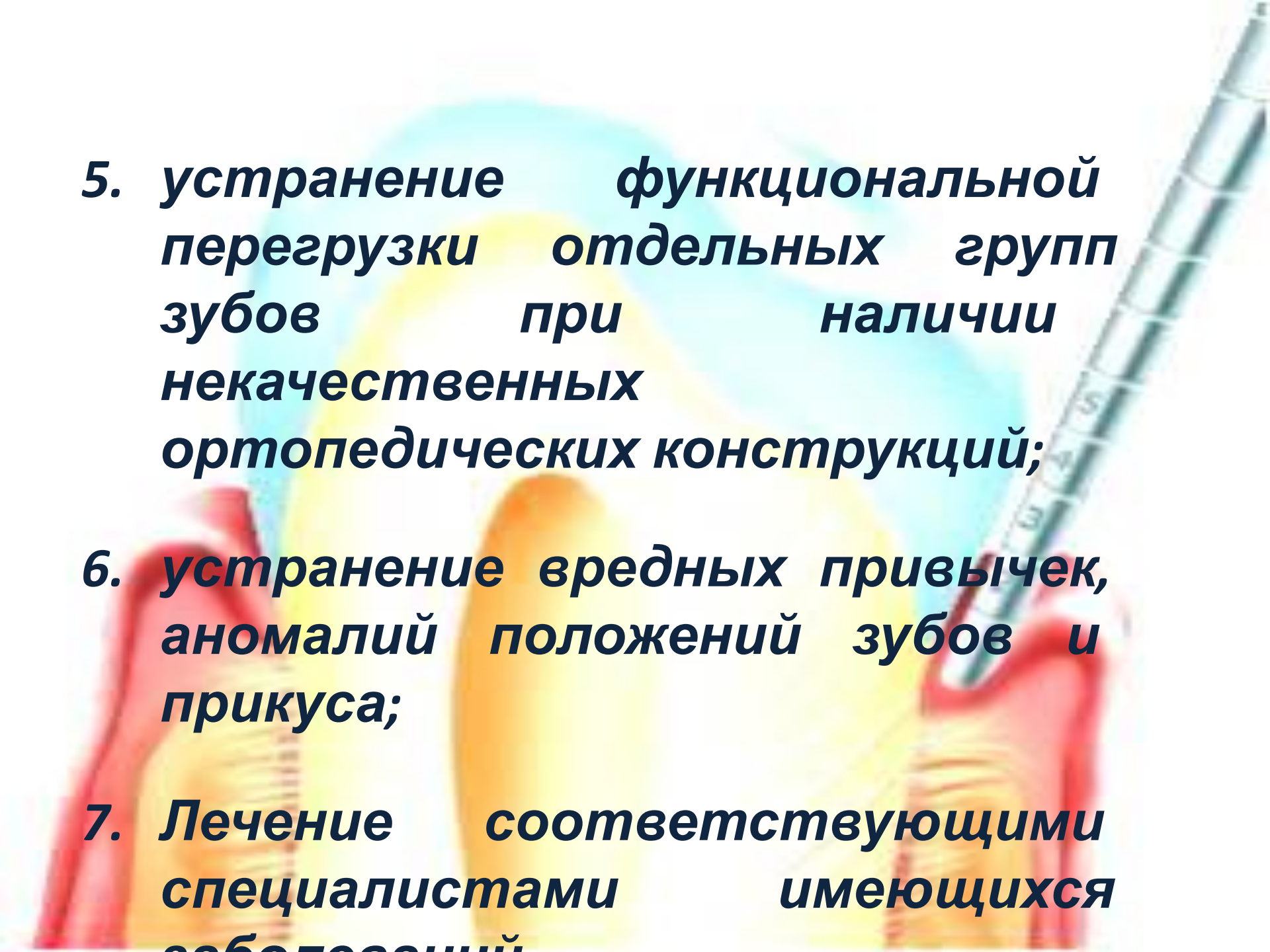
*При пародонтите определяется симптом кармана, на рентгенограмме определяются признаки воспалительной резорбции костной ткани межзубных перегородок.*



# ЛЕЧЕНИЕ

## Принципы этиотропной терапии

- 1. устранение микробного налета, предупреждение его образования;**
- 2. удаление назубных минерализованных отложений;**
- 3. пломбирование кариозных полостей с восстановлением контактных пунктов;**
- 4. выравнивание окклюзионной поверхности зубов, путем избирательного пришлифовывания;**

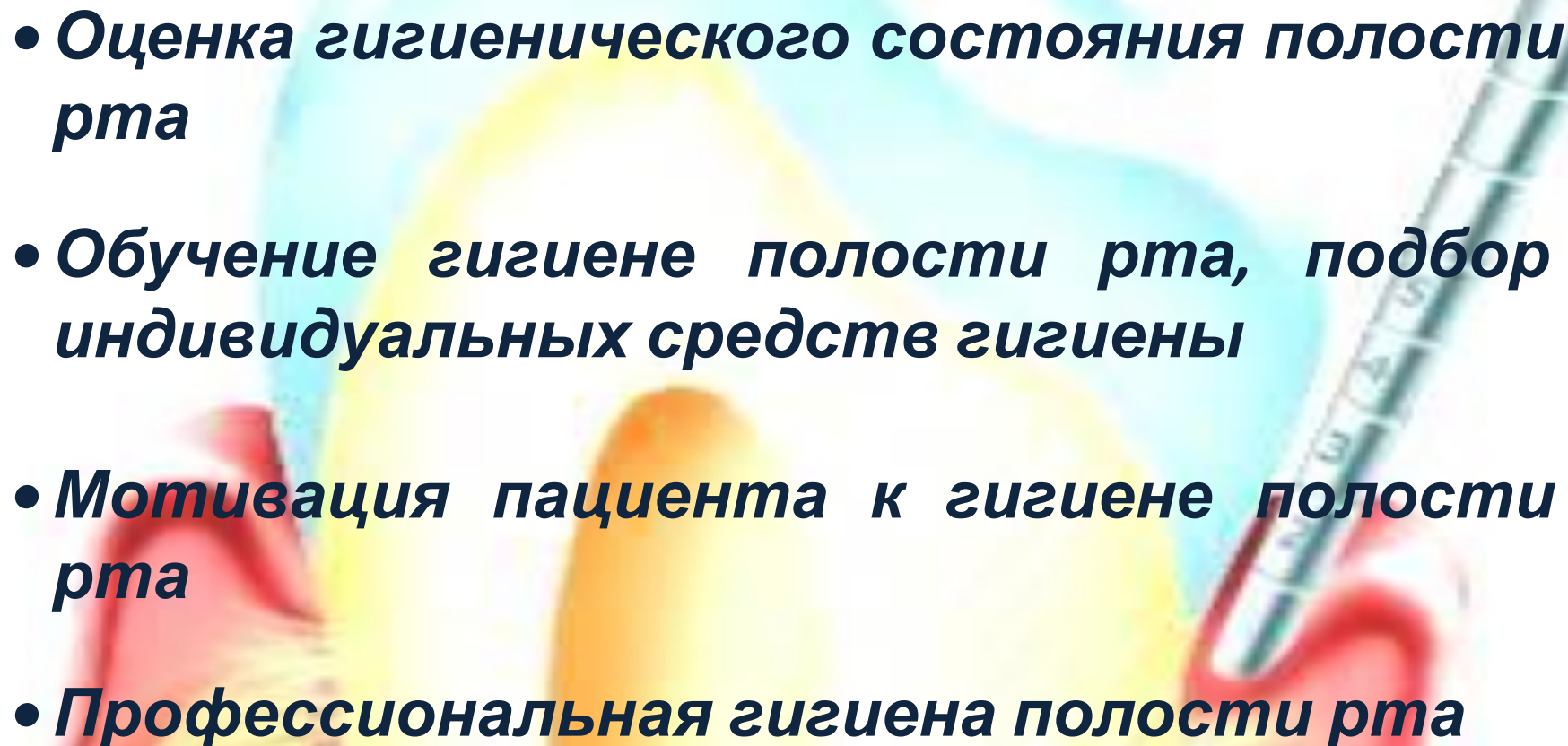


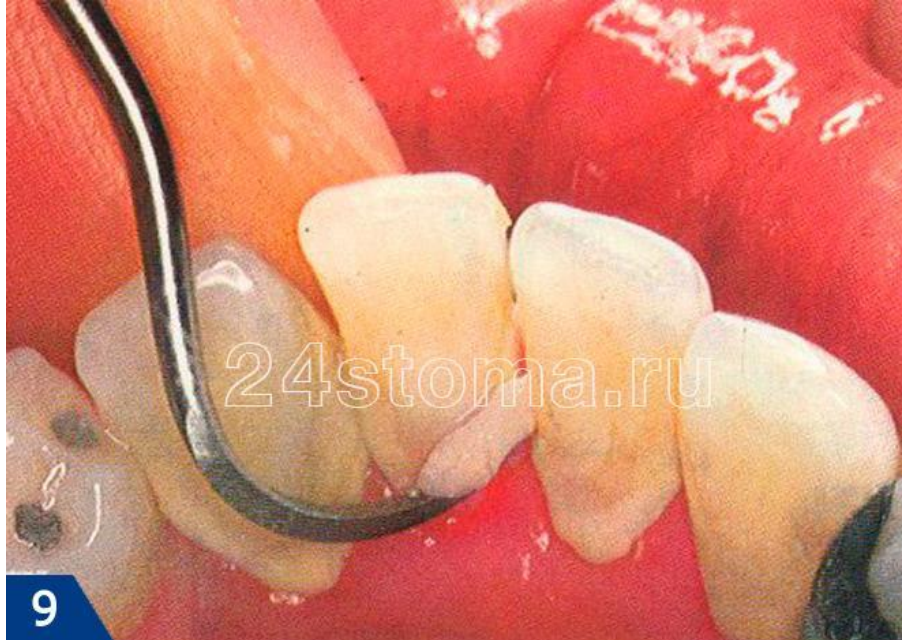**5. устранение функциональной перегрузки отдельных групп зубов при наличии некачественных ортопедических конструкций;**

**6. устранение вредных привычек, аномалий положений зубов и прикуса;**

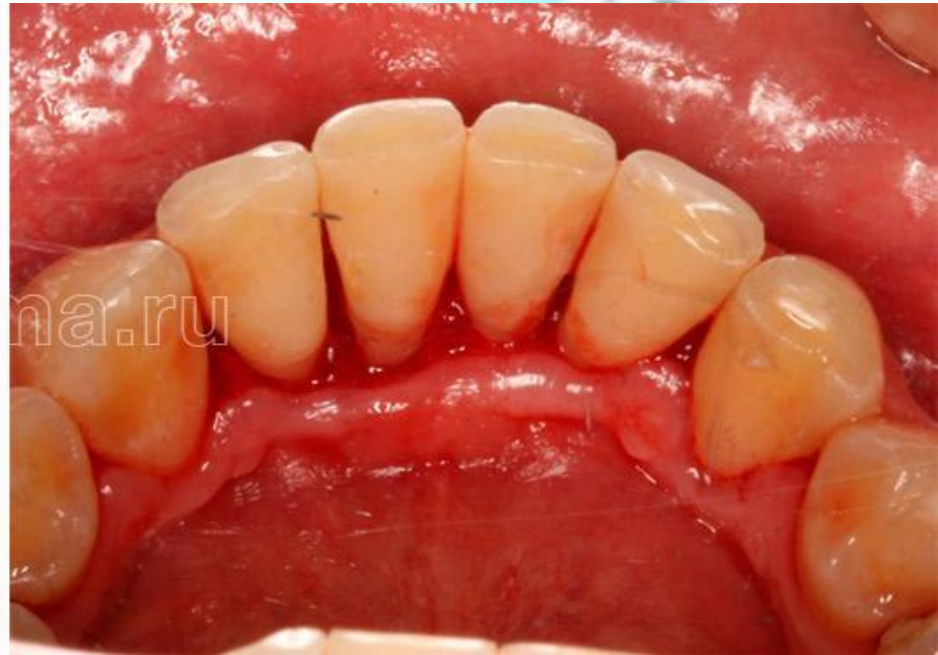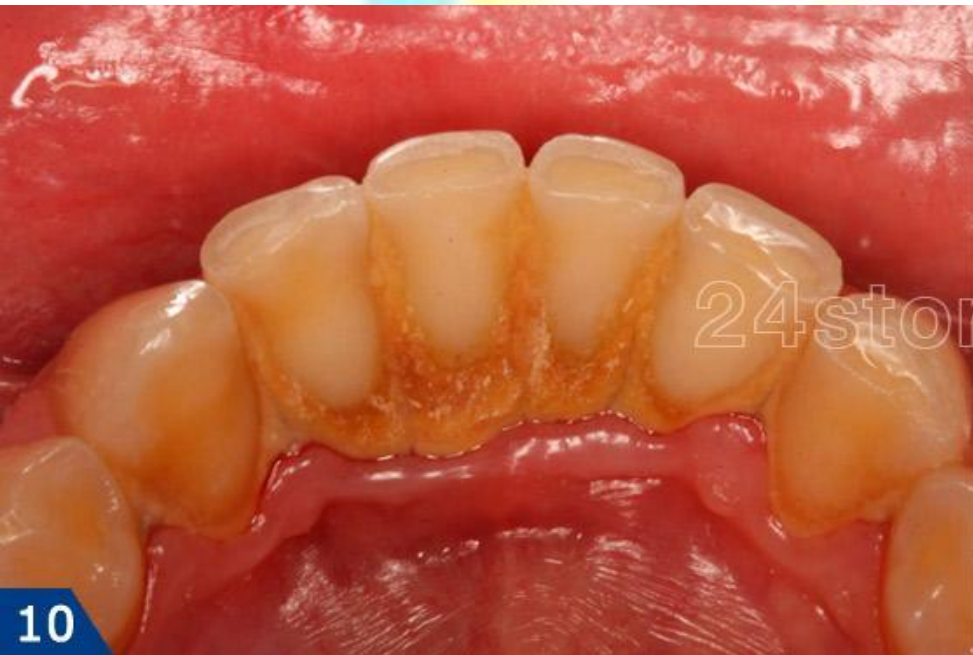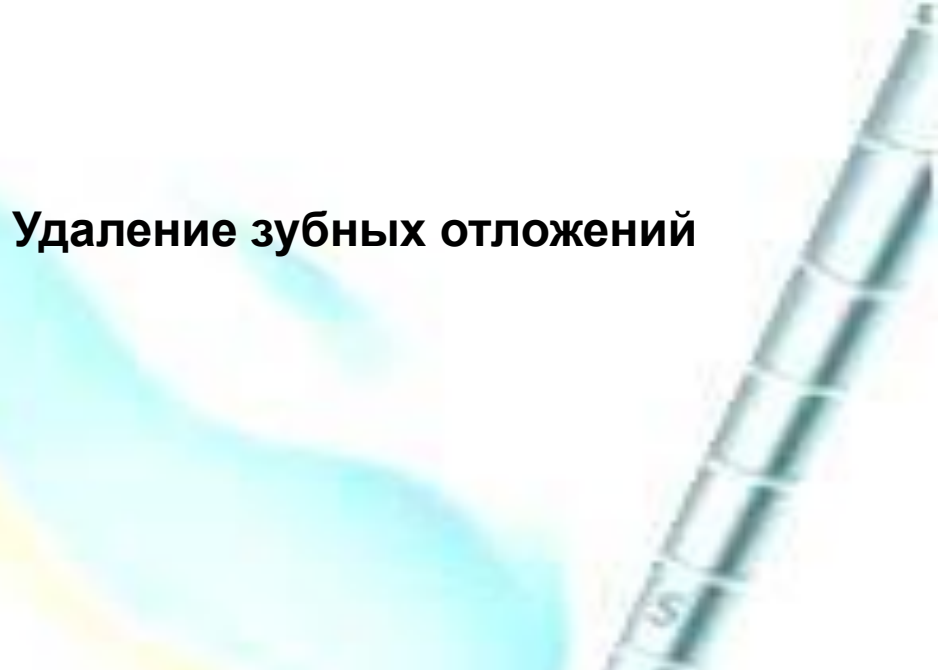
**7. Лечение соответствующими специалистами имеющихся заболеваний**

## **План лечения.**

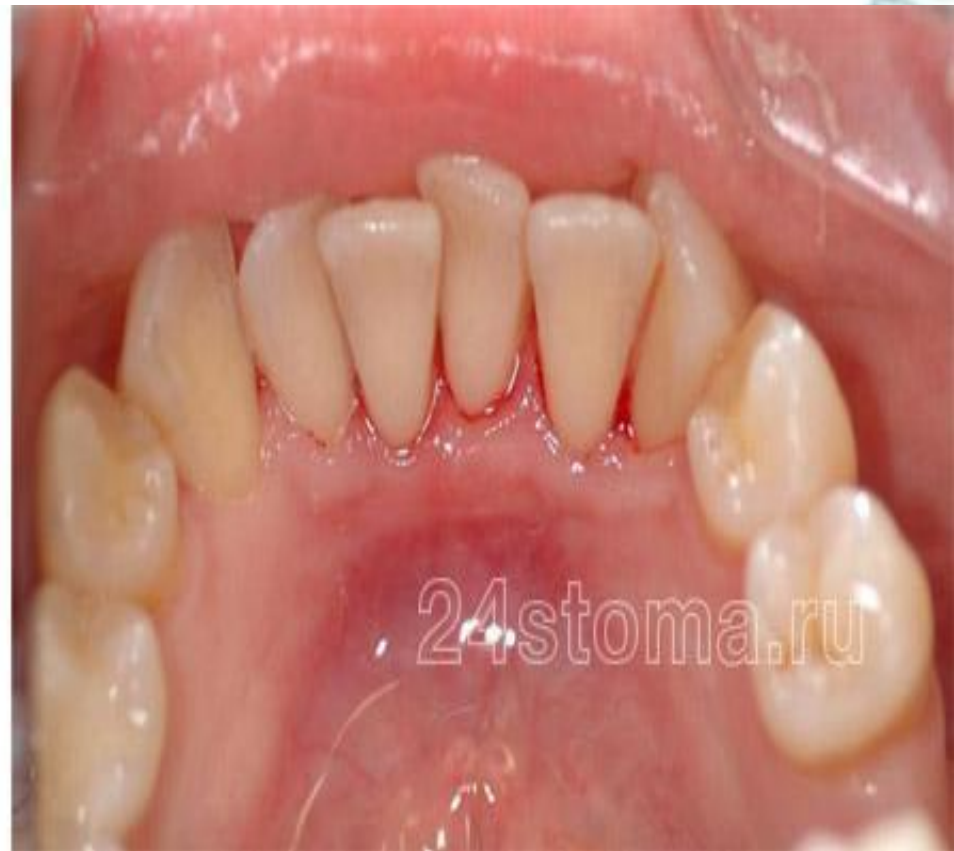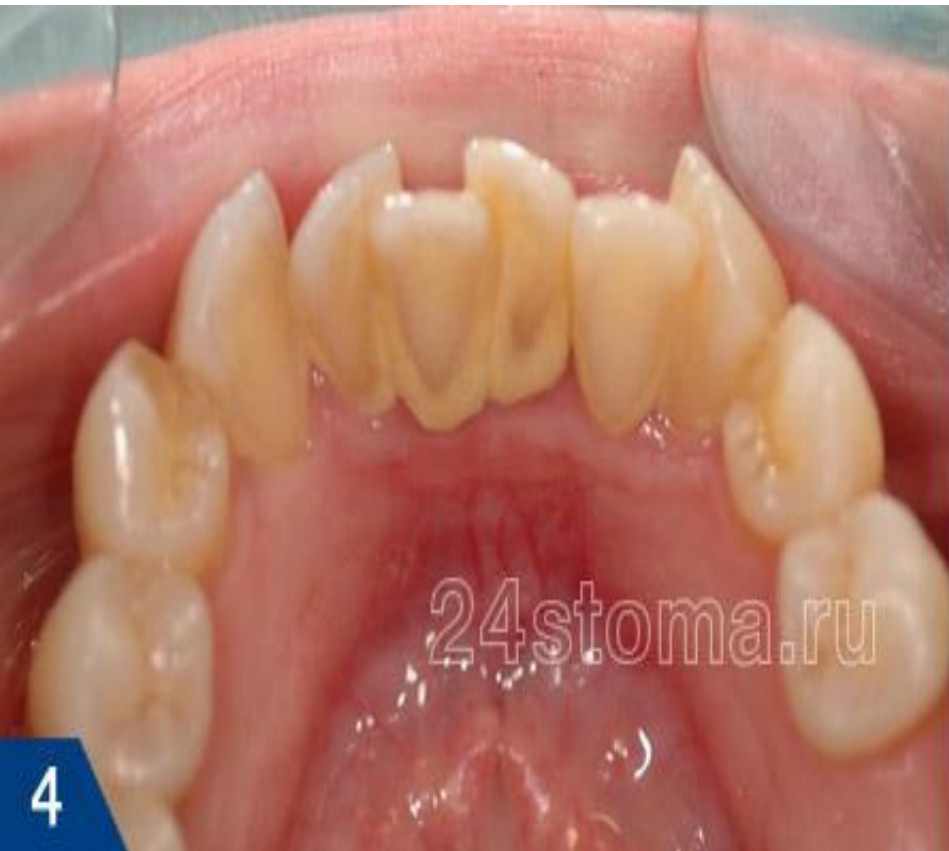- **Оценка гигиенического состояния полости рта**
  - **Обучение гигиене полости рта, подбор индивидуальных средств гигиены**
  - **Мотивация пациента к гигиене полости рта**
  - **Профессиональная гигиена полости рта**
- 
- The background features a soft-focus illustration of dental hygiene tools. On the left, a red toothbrush is shown. In the center, a yellow dental mirror is visible. On the right, a silver dental probe is shown. The overall aesthetic is clean and professional, with a light blue and yellow color palette.



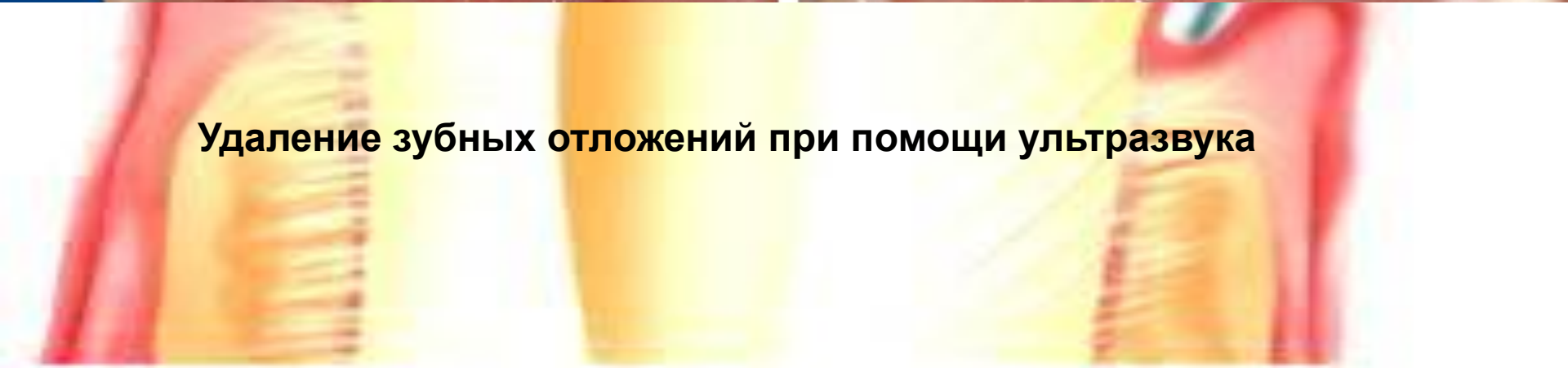
**Удаление зубных отложений**



**Снятие зубных отложений ДО и ПОСЛЕ**



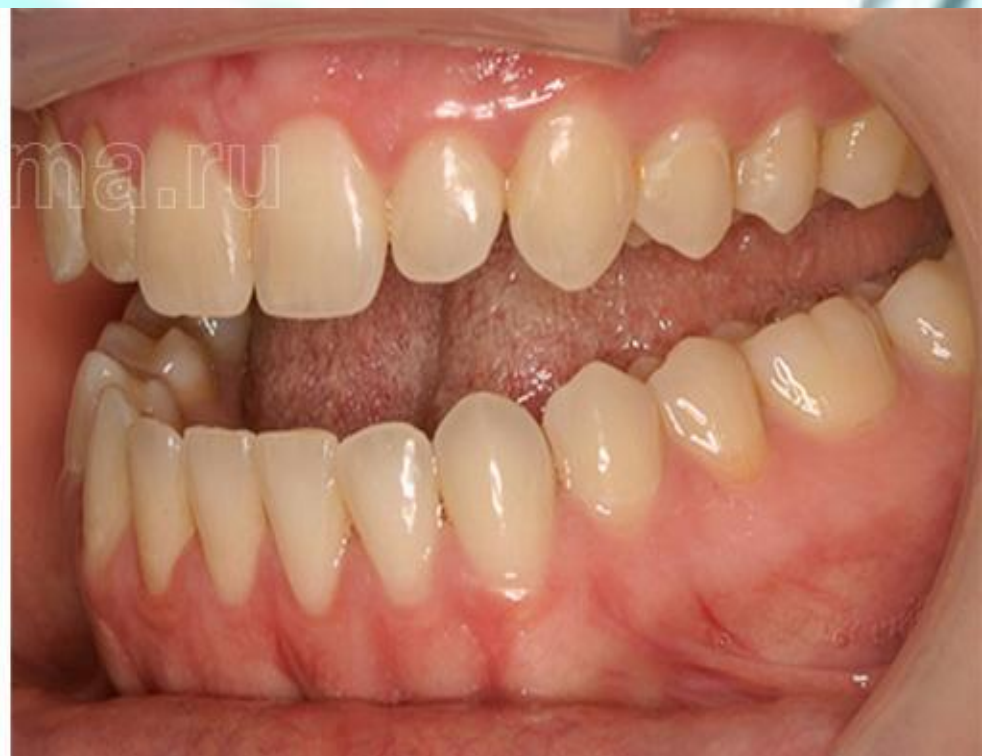
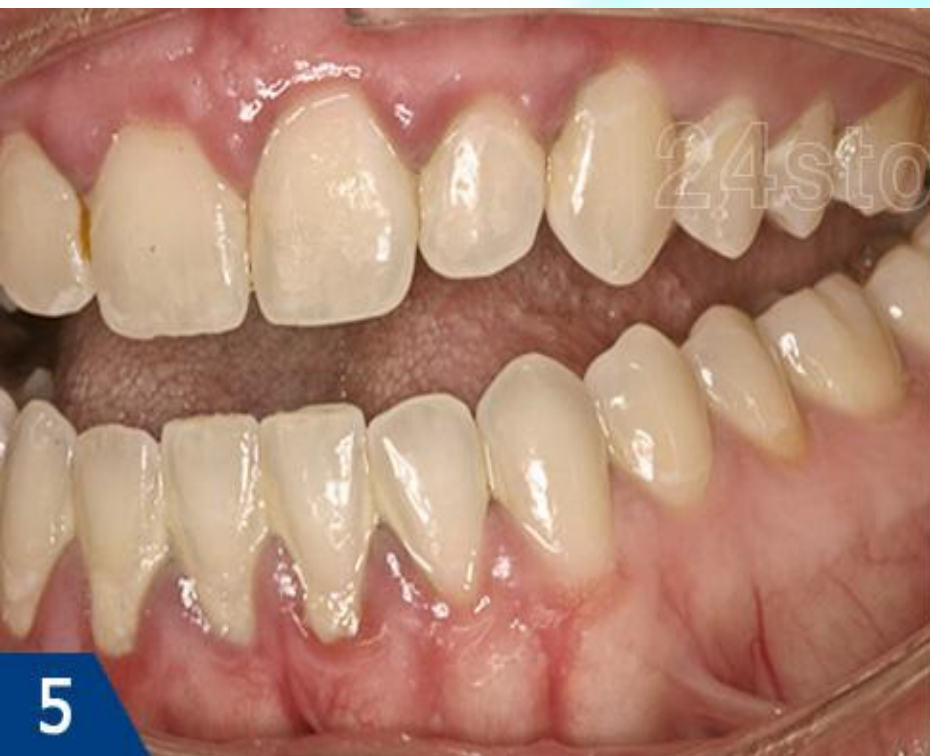**Удаление зубных отложений при помощи ультразвука**



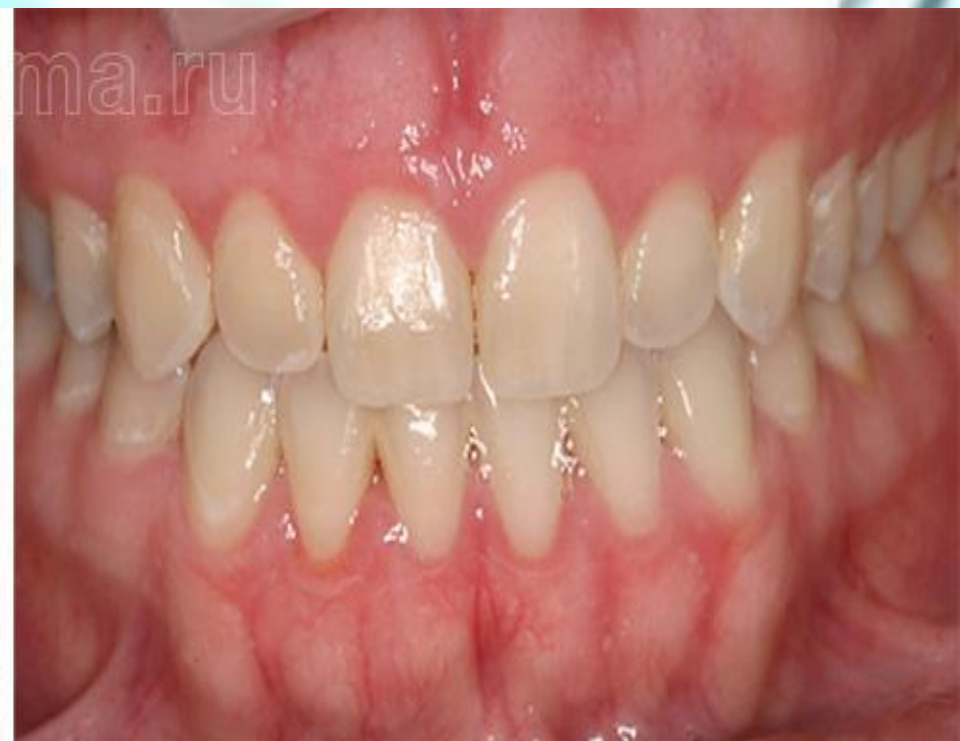
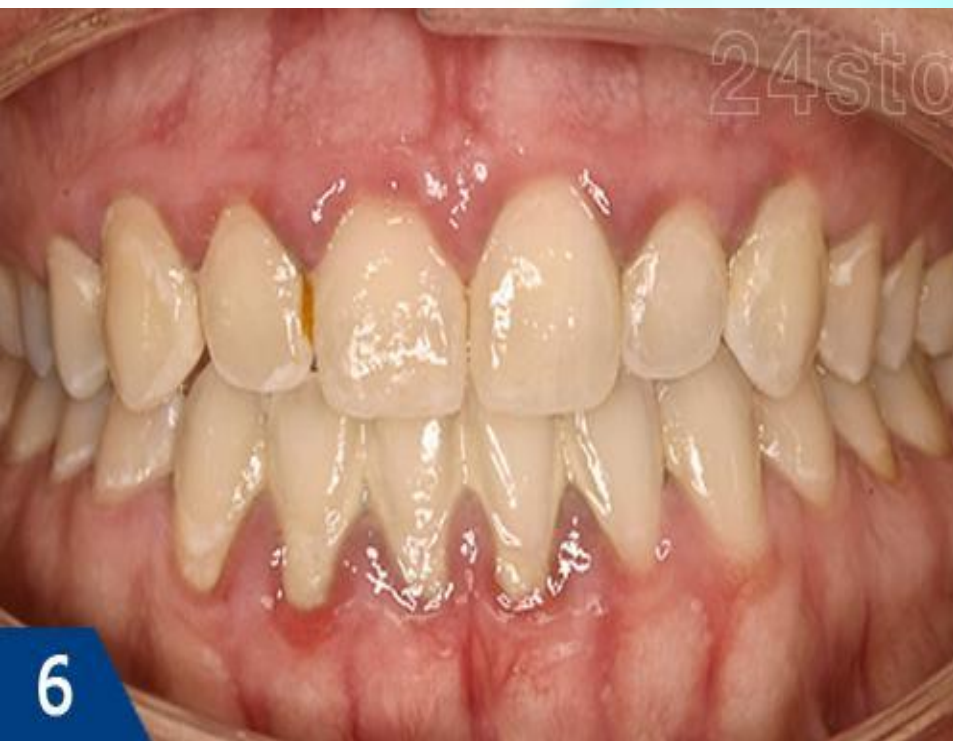
- **Контроль гигиены (на 2, 7, 14, 21 сутки), контролируемая чистка зубов**
- **Местная противовоспалительная терапия: обработка полости рта (полоскание) раствором «Хлоргексидина» 0,06%, аппликации на десну геля «Метрогил Дента».**





**Лечение катарального гингивита ДО и ПОСЛЕ**

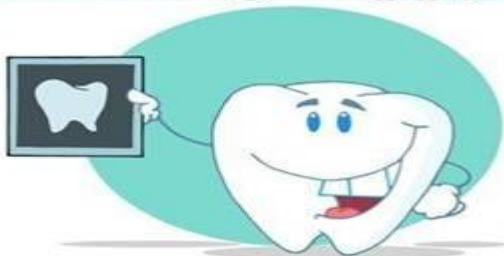

6

**Лечение катарального гингивита ДО и ПОСЛЕ**



*Winking happy smiling tooth*



**Спасибо  
за  
внимание**