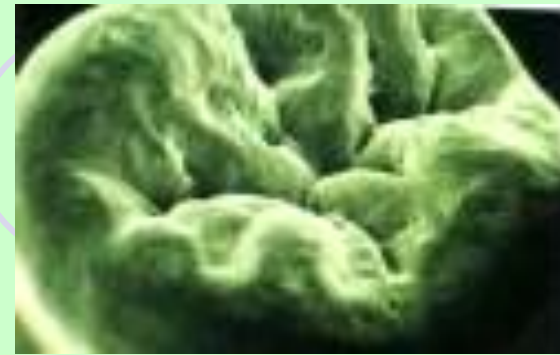

Герметизация фиссур



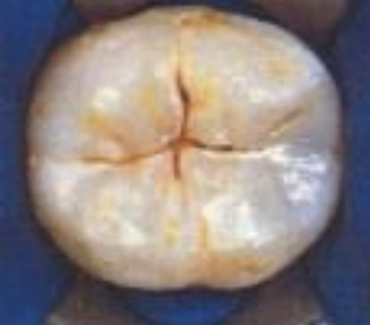- Постоянные зубы прорезаются в полость рта с незаконченной минерализацией эмали.



Сразу после прорезывания и *в течение 2 лет* минерализация зубов происходит довольно быстро, затем наступает ее замедление почти до полного прекращения.

- Для незрелой эмали характерна пористость, меньшее количество фторапатита, что делает ее более уязвимой для действия кислот.

- С возрастом фиссуры претерпевают ряд изменений. Нередко наблюдается их спонтанное запечатывание естественным путем - на самом дне фиссуры образуются плотные высокоминерализованные образования, за счет эмалевого ликвора.
- Эмаль в области запечатанных фиссур остается интактной.
- Самозапечатывание фиссур зависит от общего уровня здоровья и способов профилактики кариеса.
- При снижении уровня здоровья и наличие местных факторов риска развития кариеса спонтанного запечатывания фиссур не происходит.



Наиболее часто кариесом поражаются жевательные поверхности моляров и премоляров, это связано:

- ❖ С низкой минерализацией фиссур в течение первых двух лет после прорезывания зубов
- ❖ Фиссуры являются ретенционными пунктами, где длительно сохраняется зубной налет, что приводит к быстрому развитию кариеса
- ❖ Зуб в стадии прорезывания не участвует в акте жевания, т.к. не имеет антагониста или не находится с ним в контакте, поэтому не происходит достаточного естественного очищения его окклюзионной поверхности.

Большое значение в развитии кариеса имеет форма фиссуры.

В настоящее время выделяют 4 вида фиссур:

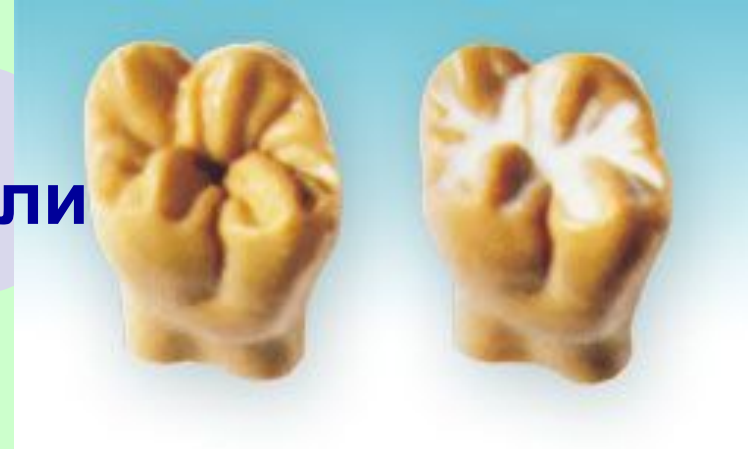- *Воронкообразные*
- *Конусообразные*
- *каплеобразные*
- *Полипообразные*
- Лукиных 1996 г. 3 типа фиссур:
 - *Открытые (чащеобразные),*
 - *Закрытые (капли),*
 - *Смешанные*

- *Воронкообразные* – более открытые, хорошо минерализованы, чаще являются кариесрезистентными

- *Конусообразные* - условия для задержки пищевых остатков и микроорганизмов, минерализуются за счет ротовой жидкости

- *Каплеобразные и Полипообразные* – минерализация происходит со стороны пульпы зуба, фиссуры длительное время гипоминерализованы

Поэтому изоляция фиссуры
в период минерализации эмали
наиболее эффективный
способ профилактики
фиссурного кариеса



- Герметизация фиссур метод первичной профилактики кариеса постоянных зубов у детей.
- Механизм метода герметизации заключается в создании физического барьера, предотвращающего попадание в ретенционные участки эмали микроорганизмов полости рта.

Показания к методу:

1. Возрастные:

6-7 лет – для первых постоянных моляров;

10-11 лет – для премоляров;

12-13 лет – для вторых постоянных моляров;

Для наибольшей эффективности герметизацию фиссур рекомендуется сразу после прорезывания или в течение года, максимум два после прорезывания.

В дальнейшем считается, что эмаль достаточно минерализована и запечатывать фиссуры не имеет смысла

Показания к методу

- 2. Анатомические особенности поверхностей зуба: наличие глубоких, с ярко выраженным рельефом фиссур и ямок, которые не могут быть очищены предметами гигиены;
- 3. Положение зуба в состоянии не полной окклюзии

Необходимо тщательное исследование окклюзионной поверхности: определение формы, глубины фиссуры, наличие очага деминерализации и кариеса.

- Используют следующие методы исследования
- 1. Визуальный – с предварительным очищением фиссуры и высушиванием.
- 2. Инструментальный – при помощи зонда, сначала осматривают края фиссуры, затем дно, стенки.

Во время исследования определяют:

- Степень прорезывания зуба – должно быть полное прорезывание коронки зуба.
- Фиссура должна быть **интактна**.
- **Кариес фиссур не должен быть запечатан.**
- Сомнительные фиссуры – где застревает зонд, но не ощущается размягчение эмали, нет зоны белой деминерализации эмали – идеальны для герметика, чтобы предотвратить возникновение кариеса.

Противопоказания к методу:

- Отсутствие выраженных фиссур и ямок на жевательной поверхности (фиссуры открытого типа)
- Наличие кариозной полости на жевательной или контактной поверхности зуба
- Плохая гигиена полости рта (необходимо сначала обучение гигиене полости рта)
- Гиперсаливация

Последовательность проведения герметизации фиссур

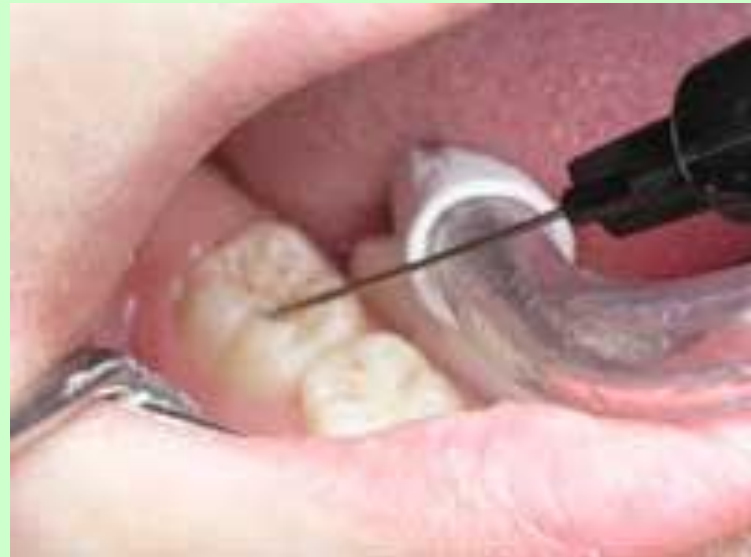- ❖ Все поверхности зуба очищаются механически при помощи щеток и бесфтористой пасты (фториды блокируют эмалевые поры и снижают эффект кислотного протравливания, что приводит к увеличению риска выпадения герметика).
- ❖ Все поверхности промываются водой и тщательно высушиваются.

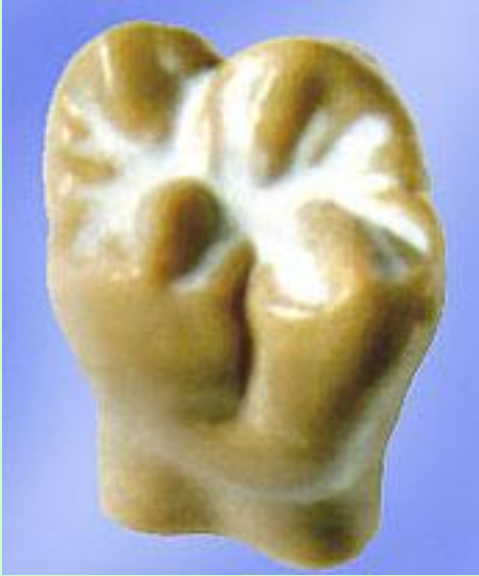- В настоящее время существует *неинвазивная и инвазивная* методики герметизации фиссур.
- Неинвазивная методика используется в случае, если фиссура интактна и включает следующие этапы:
 - ❖ Изоляция от слюны.
 - ❖ Протравливание эмали зуба 35-37% ортофосфорной кислотой в течение 15-20 секунд,
 - ❖ Смывание кислоты с поверхности водно-воздушной струей (время смыва = времени протравливания)

❖ Поверхность зуба подсушивается.

Высушивание эмали должно проводиться очень тщательно, пока она не приобретет меловидно-белый цвет.

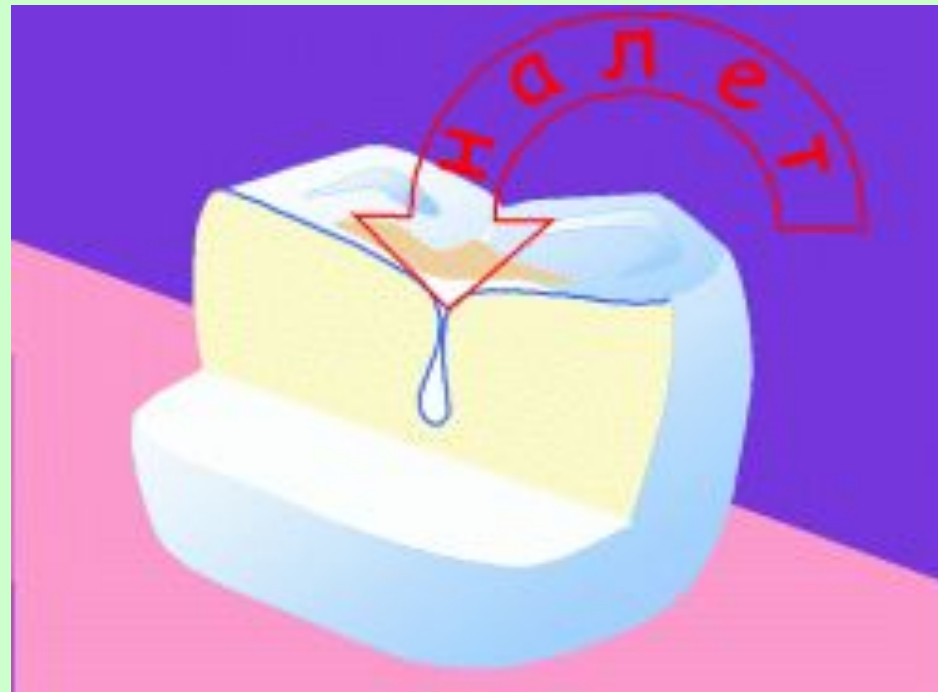
❖ Немедленное нанесение герметика тонким слоем по всей фиссуре при помощи зонда или кисточки.





- ❖ Образовавшиеся пузырьки воздуха можно удалить зондом.
- ❖ После затвердевания с помощью окклюзионной бумаги проверяется окклюзионная высота зуба.
- ❖ Обязательная полировка герметика резиновым полиром.
- ❖ Покрытие зубов фторидсодержащими средствами
- ❖ Наличие герметика оценивают через неделю, месяц, 6 месяцев, год, 2 года, 3 года

- Выпадение герметика в течение года предусматривает его повторное нанесение при отсутствии кариозного поражения в фиссуре.
- Наличие герметика в фиссуре через 2-3 года оценивается как высокая профилактика кариеса.



Инвазивный метод отличается добавлением еще одного этапа – раскрытие фиссуры. Этот метод подходит для герметизации глубоких, пигментированных, сомнительных фиссур.

Вход в фиссуру в пределах эмали расширяется тонким алмазным бором мелкой зернистости. От классического препарирования метод отличается щадящим отношением к твердым тканям зуба.



набор боров Fissurotomy, разработанных специально для препарирования фиссур

Материалы для герметизации фиссур

- 1. Стеклоиномерные цементы

Традиционные СИЦ могут использоваться для герметизации фиссур в тех случаях, когда невозможна надежная изоляция от слюны, при неполном прорезывании зубов, т.к. СИЦ обладают хорошей адгезией к твердым тканям в условиях влажности в полости рта. Не требуется предварительного протравливания эмали, обладают кариесстатическим действием за счет выделения фтора.

Fuji II, Ketak Molar

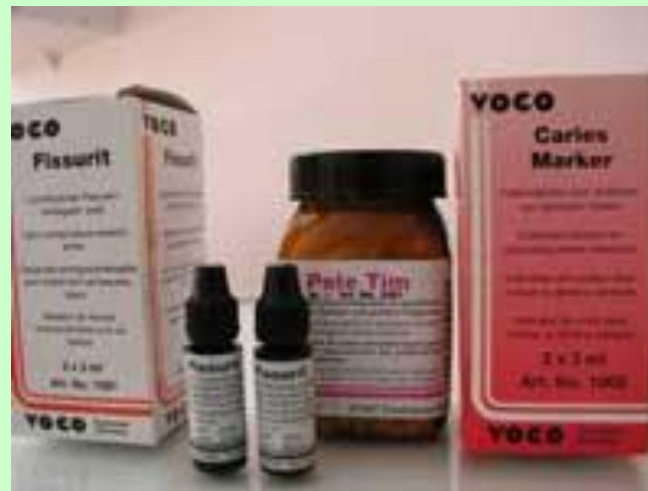- 2. Компомеры – светоотвердевающие композиционные материалы, обладающие некоторыми свойствами стеклоиномерных цементов – большей, чем у композитов гидрофильностью и способностью в небольшом количестве выделять фтор при контакте с ротовой жидкостью. Также характеризуются высокой устойчивостью к истиранию, хорошими эстетическими свойствами.
- Dyrect Seal (Dentsply)

3. Истинные герметики - силанты

- Герметики — это композитные материалы со слабонасыщенной матрицей.
- В результате этого они обладают повышенной текучестью и легко проникают в самые глубокие фиссуры и протравленную эмаль.
 - Герметики разделяются по ряду признаков:
 - 1. по типу отвердевания:
 - - химического отвердевания (Delton, Concise)
 - - светоотверждаемые (Fissurit, Helioseal, Grandio Seal)
 - 2. по наполненности:
 - - ненаполненные (менее 28% наполнителя)
 - - наполненные (более 30% наполнителя) – более стойкие к изнашиванию и истиранию

3. по цвету и прозрачности:

- - прозрачные (позволяют судить о процессах происходящих под ними, выраженная кариесогенная ситуация)
- - непрозрачные (высокоэстетичны, трудно контролировать сохранность)
- -окрашенные (хорошо видны при контрольном осмотре)



4. По содержанию минерализующих компонентов, в частности фтора:

- содержащие минерализующие компоненты
(Fissurit F)
 - не содержащие минерализующие компоненты
- После постановки герметика происходит выделение фторид-ионов, которые концентрируются на границе эмаль-герметик, а потом проникают в эмаль с образованием фторапатита.

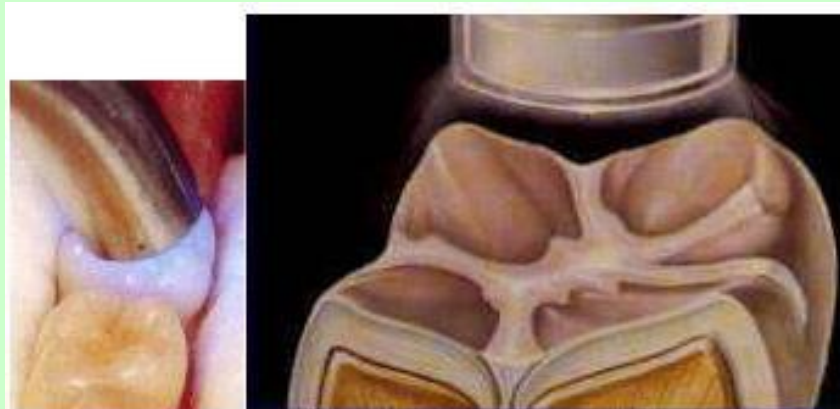
Система запечатывания – Фиссурит

фирма VOKO

- Хорошая адгезия к эмали, отсутствие растворимости в воде. Она выпускается в четырех вариантах:
- Фиссурит белый - способствует точному визуальному контролю, не содержит фтора
- Фиссурит прозрачный - эстетические требования, не содержит фтор
- Фиссурит Ф - содержит фтор для профилактики кариеса (0,3% NaF)
- Фиссурит ФХ - с высоким содержанием наполнителя для повышенной устойчивости к истиранию

Факторы, обеспечивающие прикрепление герметика

- ❖ Качественное протравливание эмали
- ❖ Тщательное смывание кислоты с поверхности зуба
- ❖ Фиссурные герметики — вещества гидрофобные, высушивание эмали должно проводиться очень тщательно, пока она не приобретет меловидно-белый цвет.
- ❖ Адекватная полимеризация



Ошибки и осложнения

- 1. Попадание слюны на протравленный участок эмали
- 2. Недостаточное высушивание эмали после протравливания
 - 3. Герметизация кариозной фиссуры
 - 4. Герметизация открытых фиссур



- *Широкое внедрение герметизации фиссур в практическую стоматологию оправдано с медицинской, экономической и социальной точек зрения.*

- *Очень важно, что этот метод не несет никаких негативных элементов, не связан с болью и другими видами дискомфорта.*

