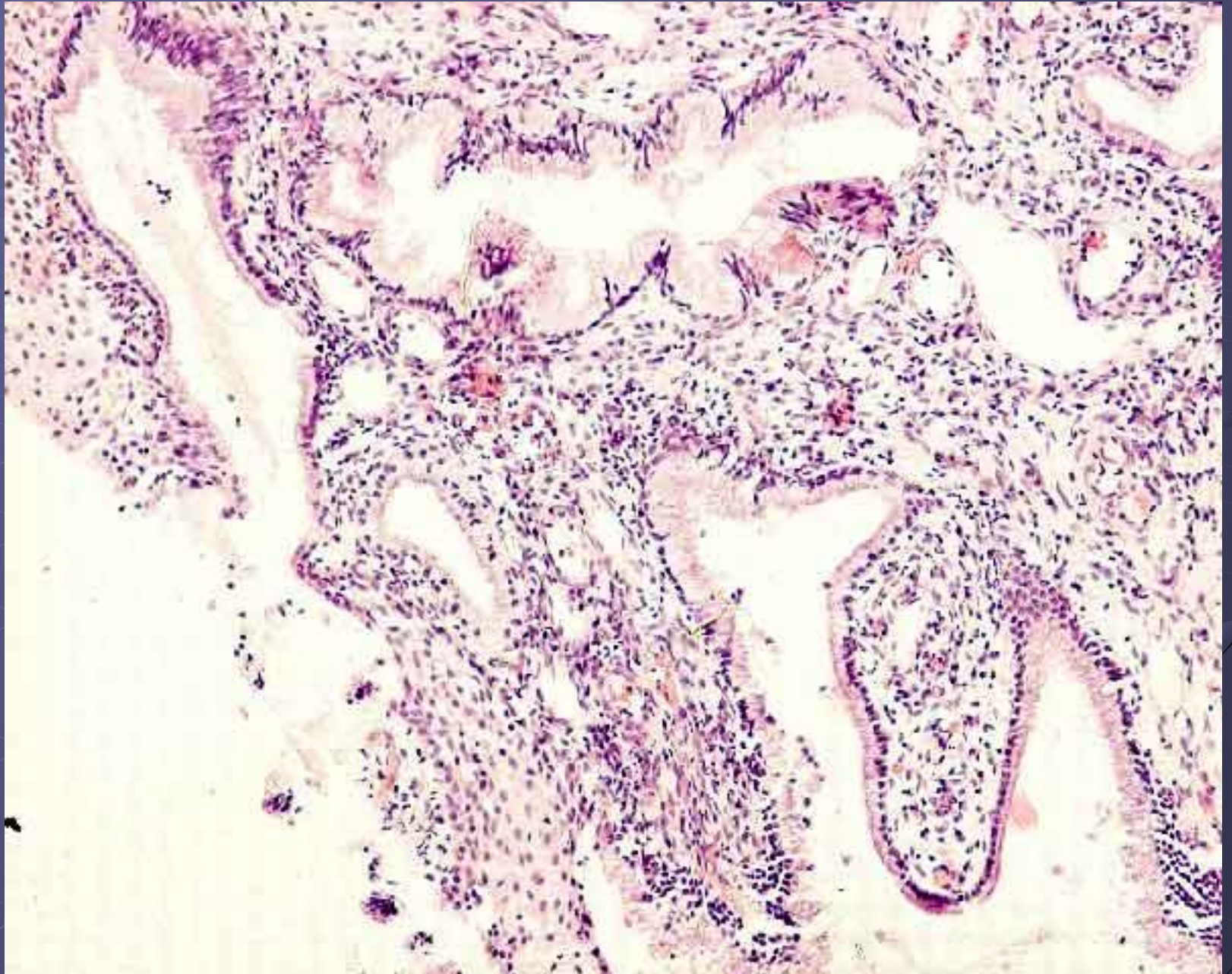


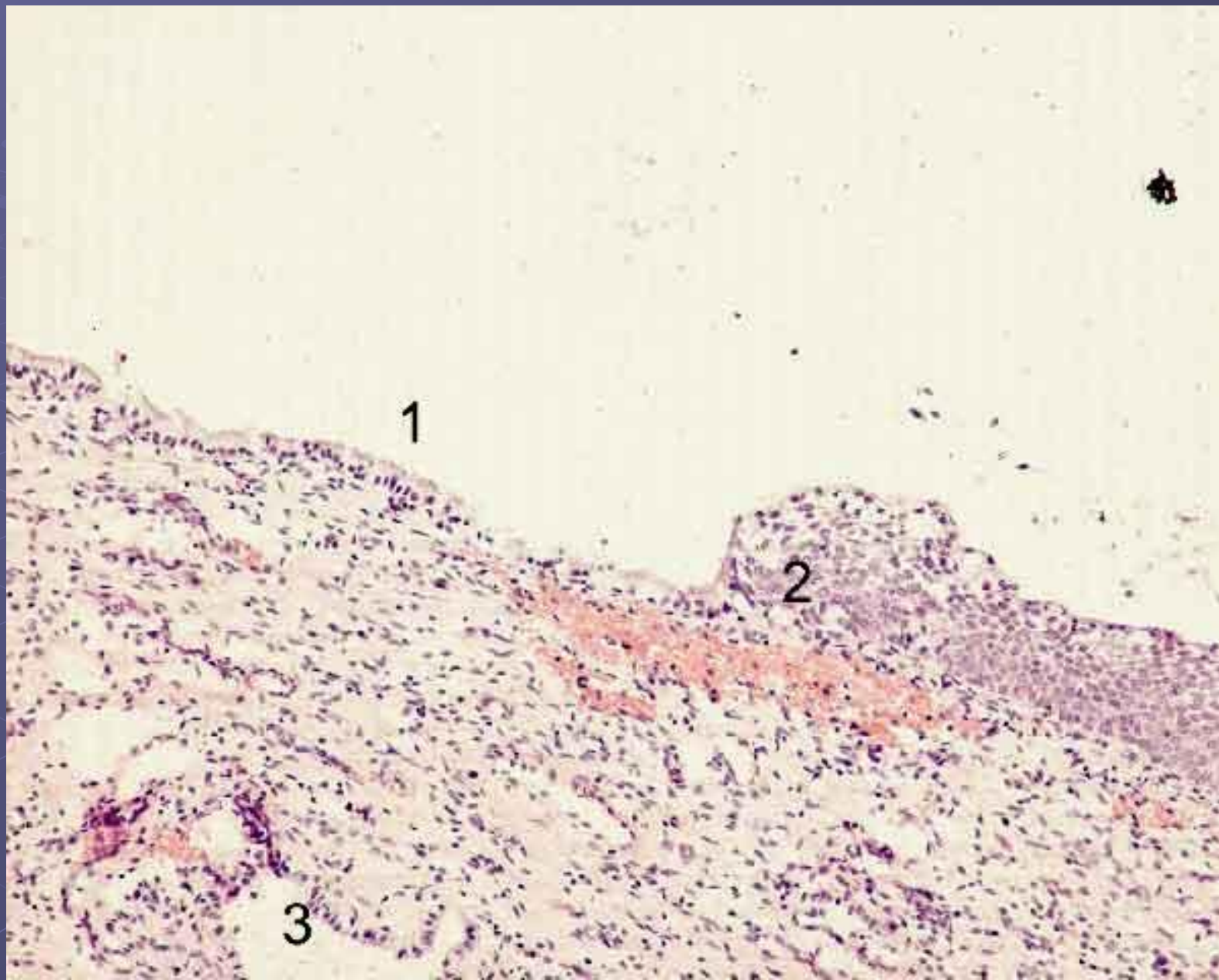
Гинекологическая патология

[Сайт готовых презентаций](#) по гинекологии

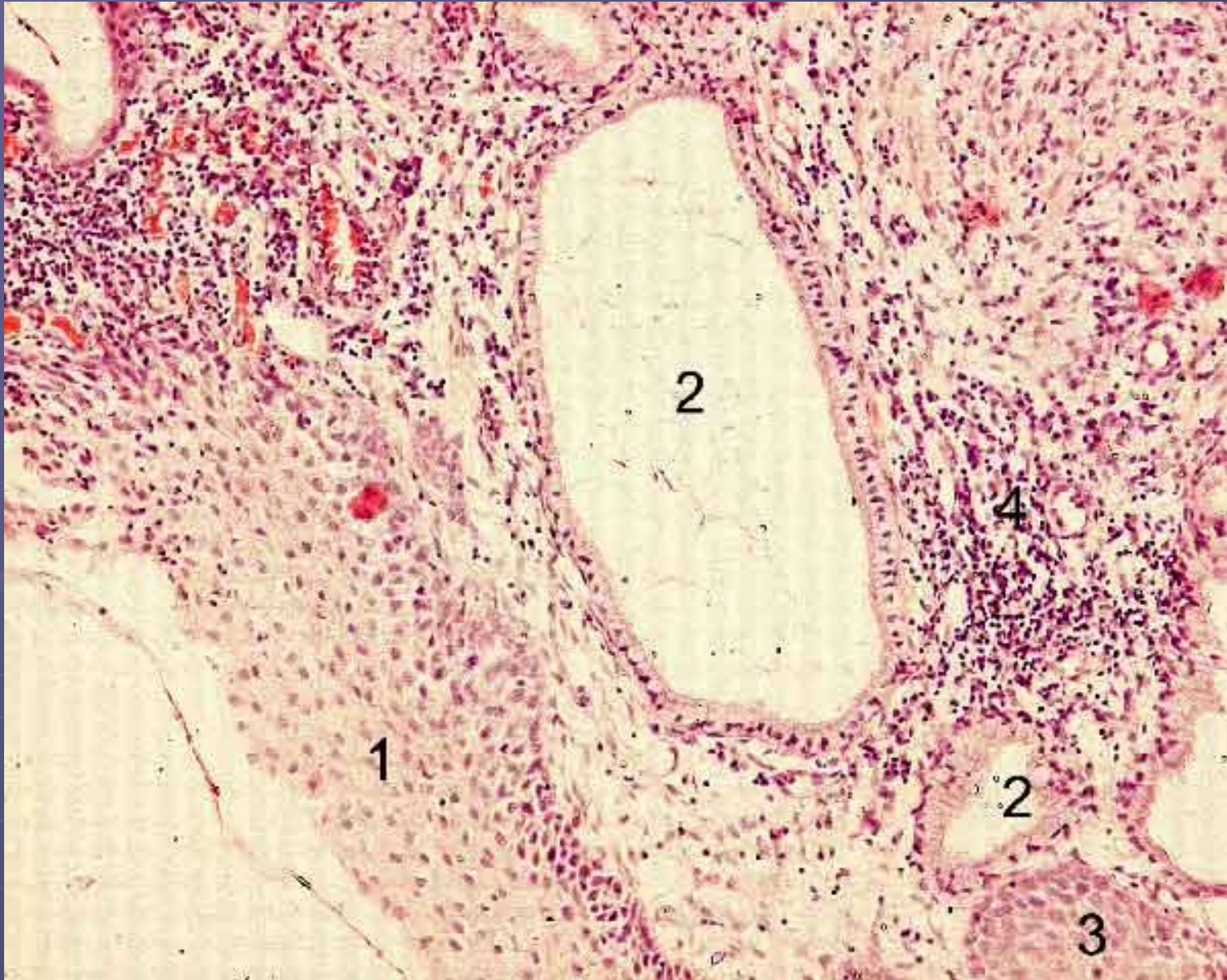
Эндоцервикоз (папиллярная псевдоэрозия). ГЭ, х10



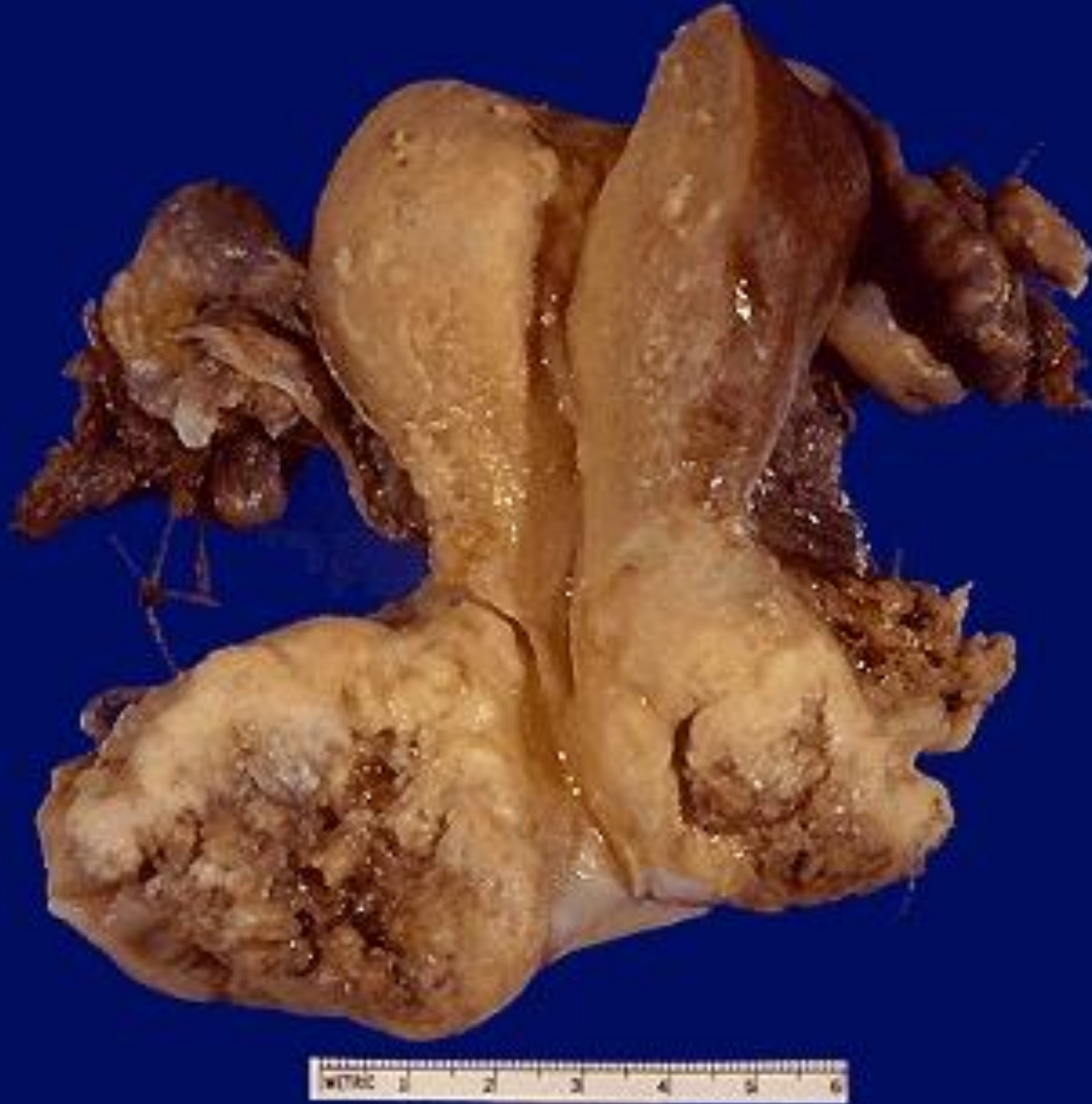Эндоцервикоз (частично перекрытая псевдоэрозия): 1 – плоский эпителий эктоцервикса, 2 – эктопированный железистый эпителий эндоцервикса, ГЭ, х10



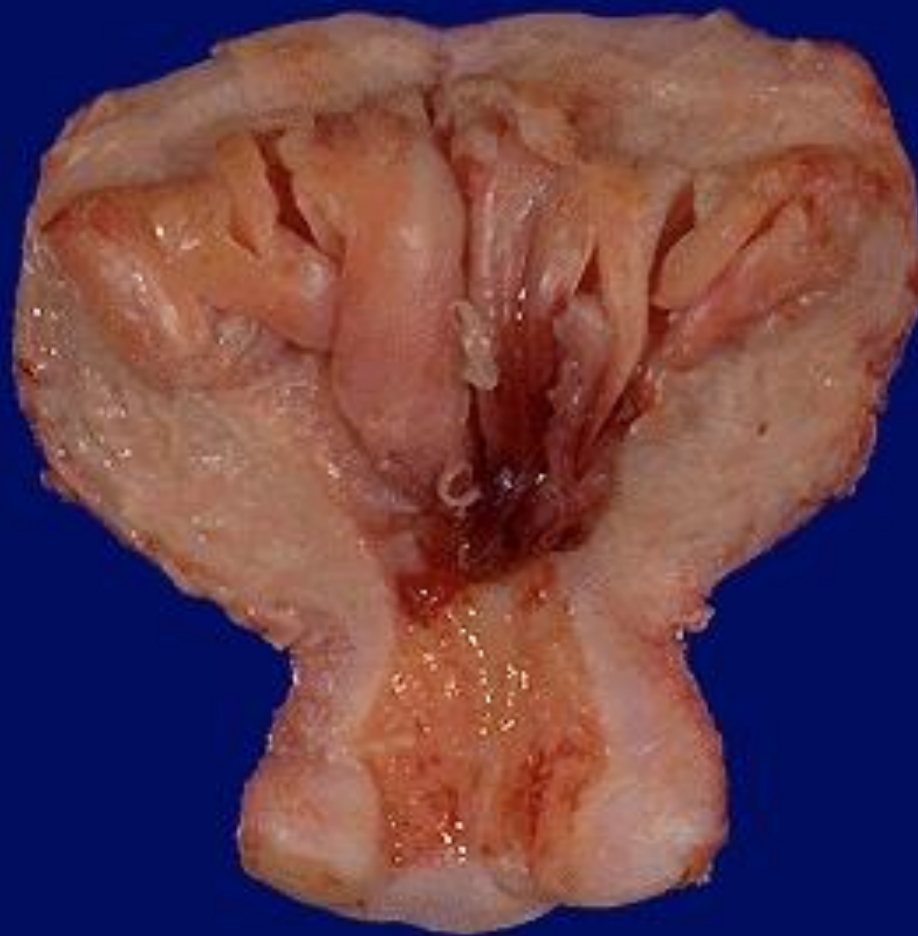Эндоцервикоз (частично перекрытая псевдоэрозия): 1 – плоский эпителий, 2 – железа, 3 – эпидермизированная железа, ГЭ, х10



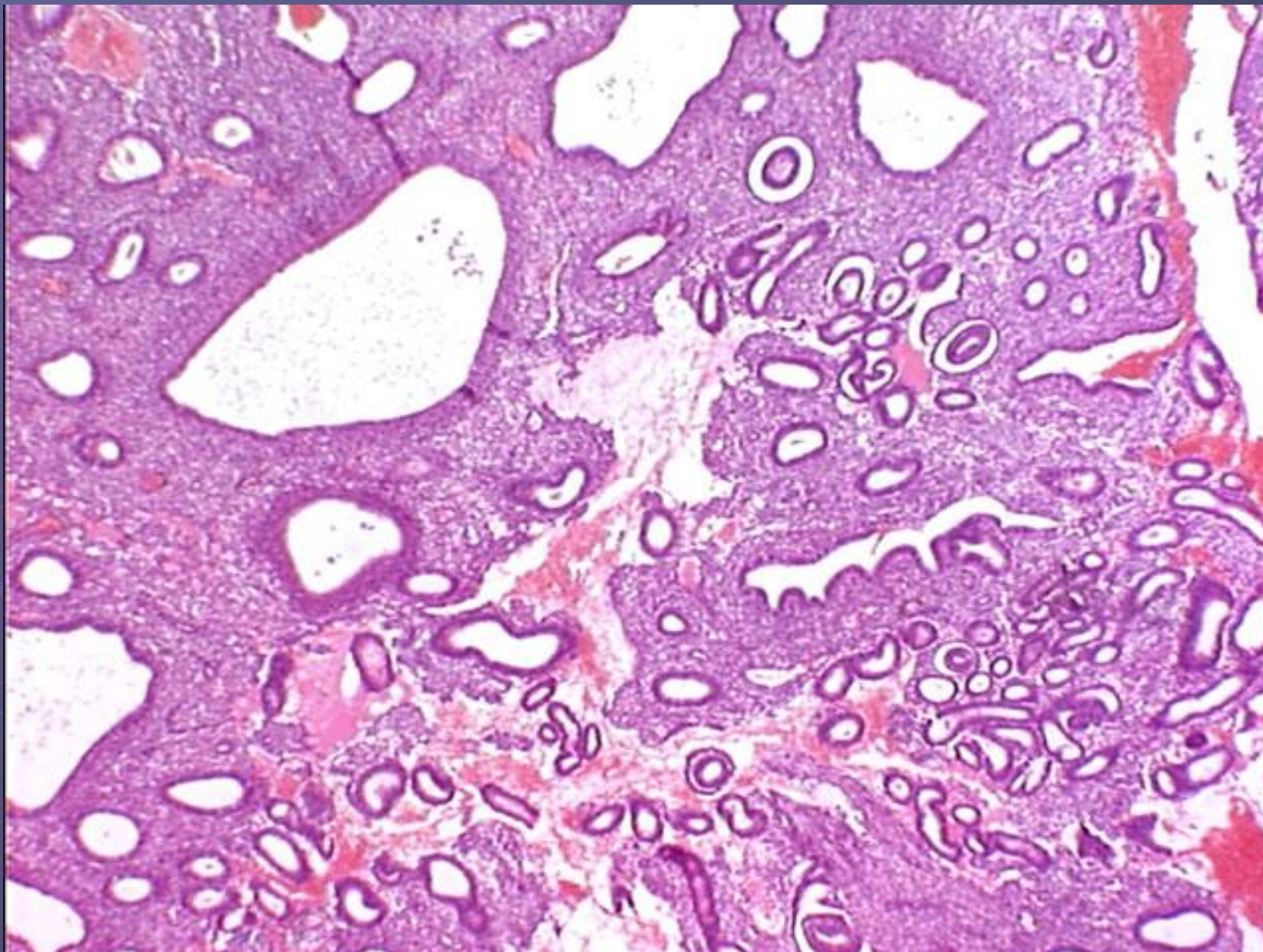
Рак шейки матки



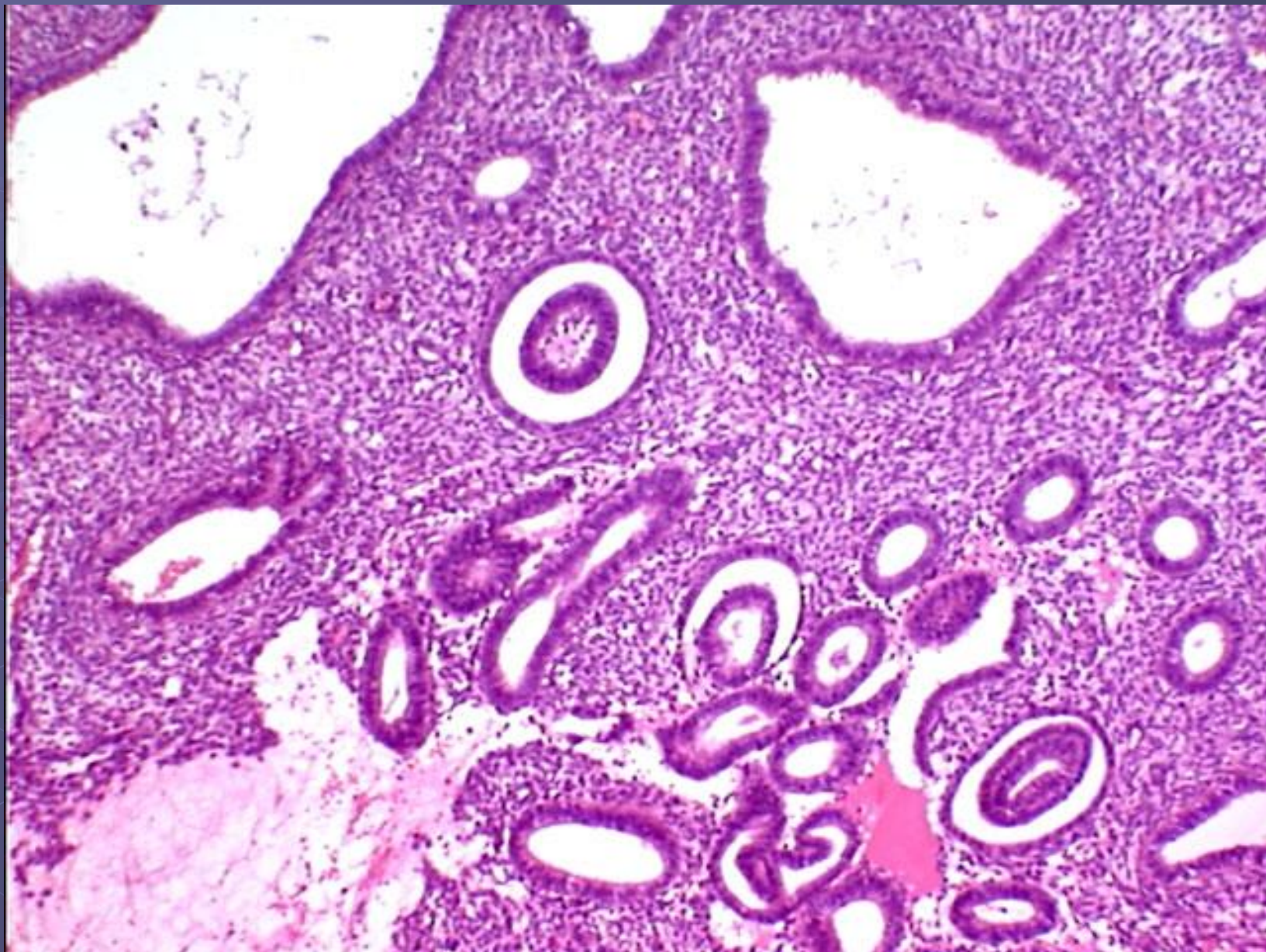
Железистая гиперплазия эндометрия



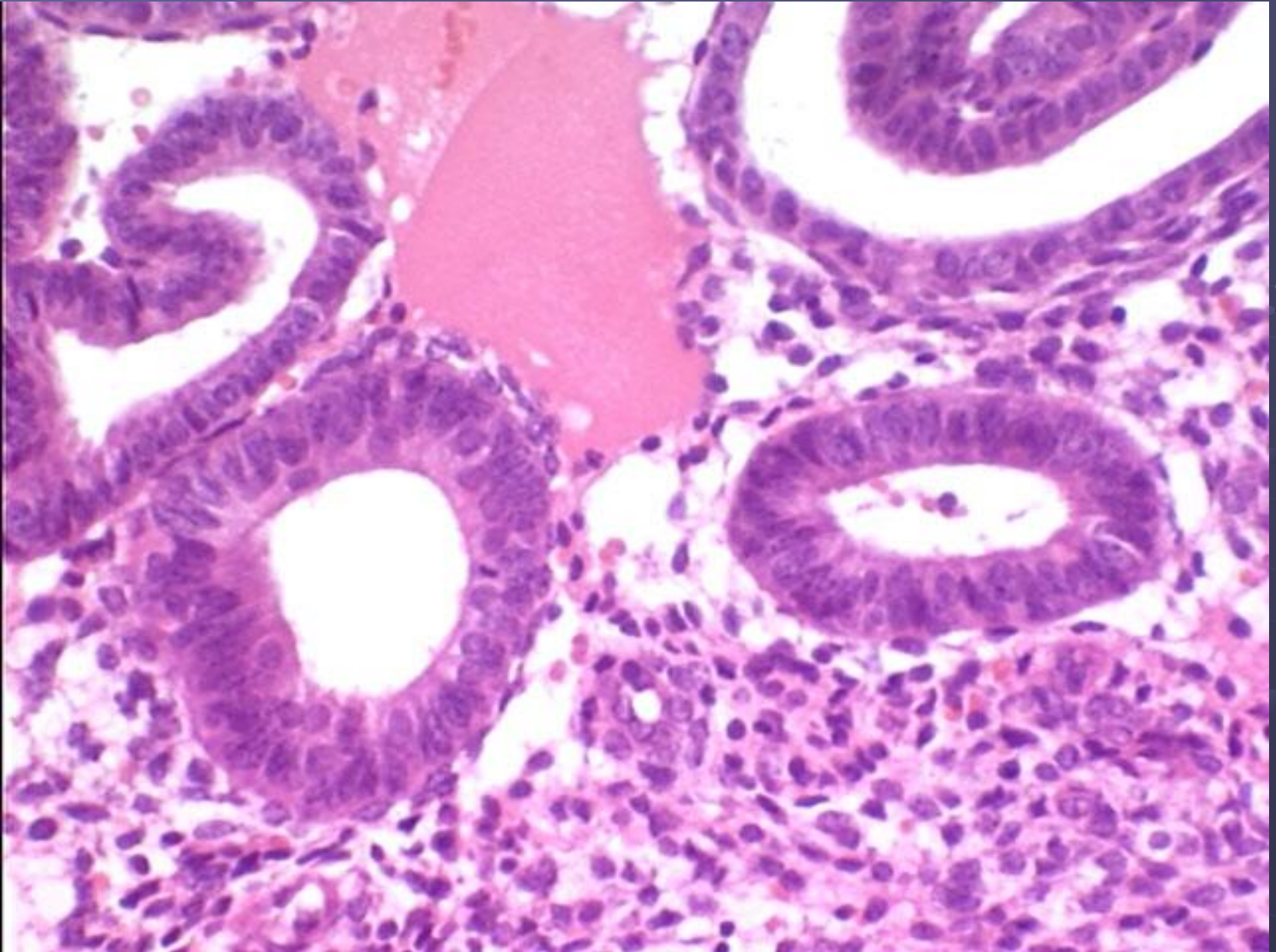
Железистая гиперплазия эндометрия. ГЭ, х4



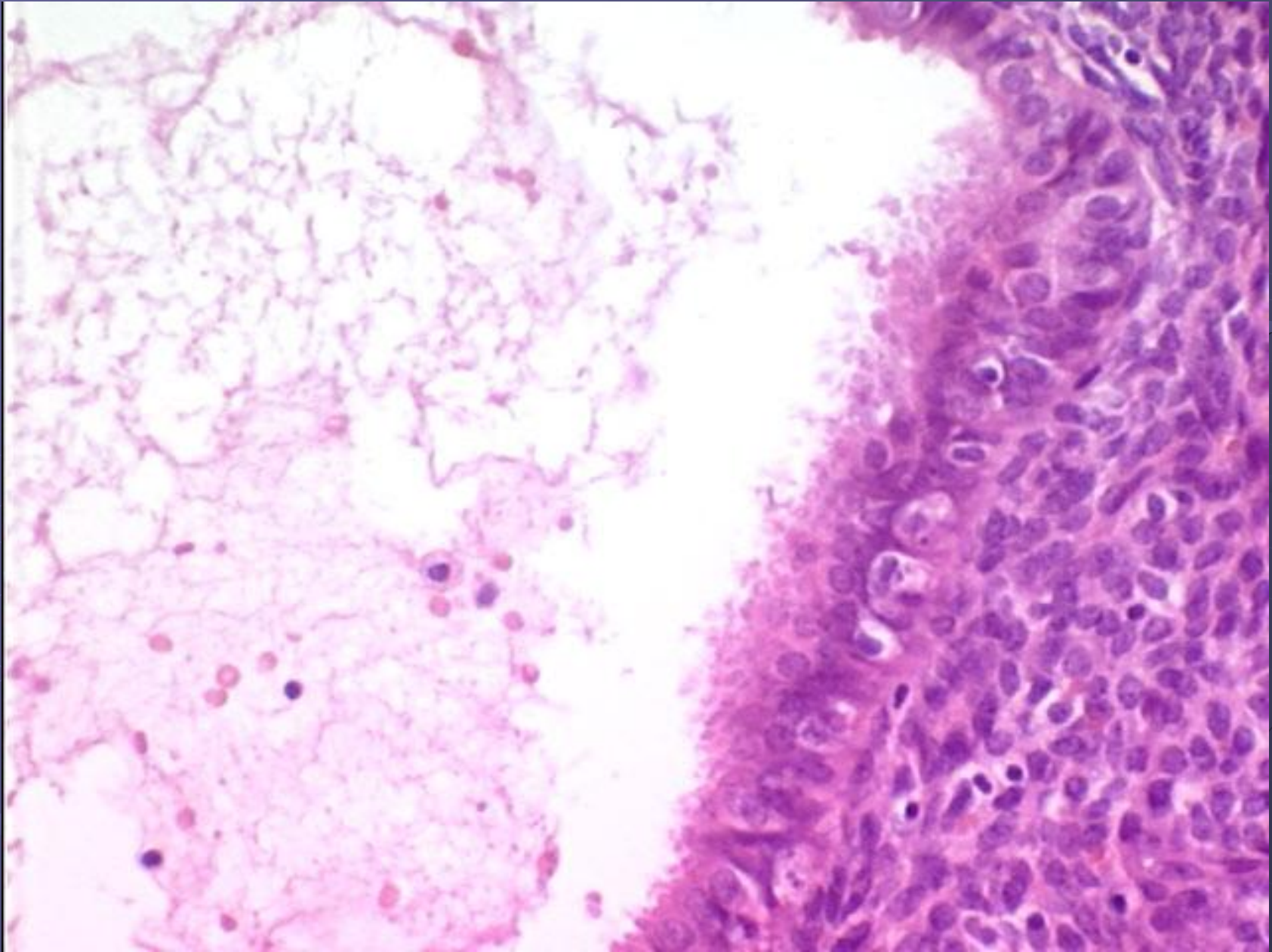
Железистая гиперплазия эндометрия. ГЭ, x10



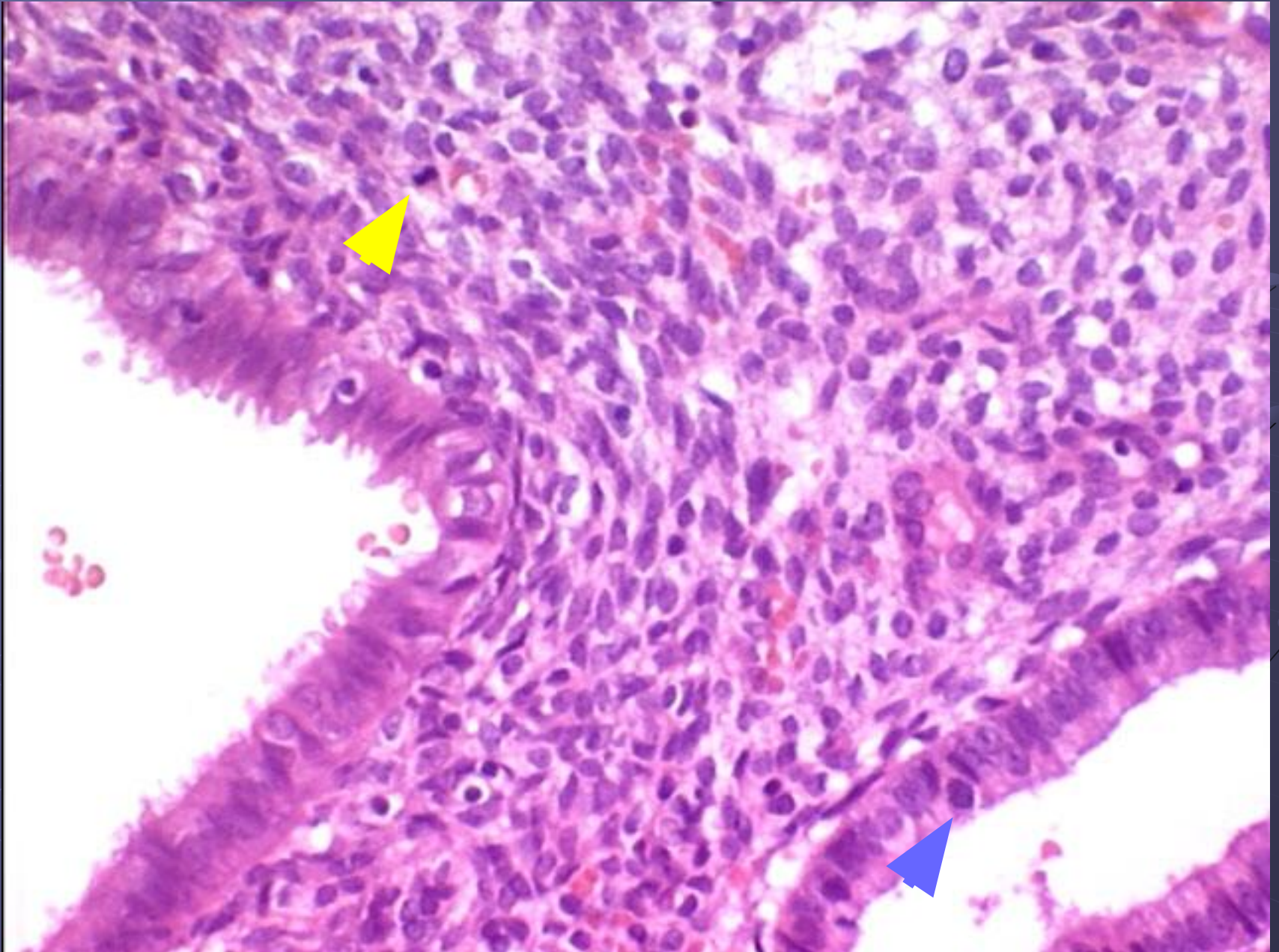
Железистая гиперплазия эндометрия: пролиферация. ГЭ, х40



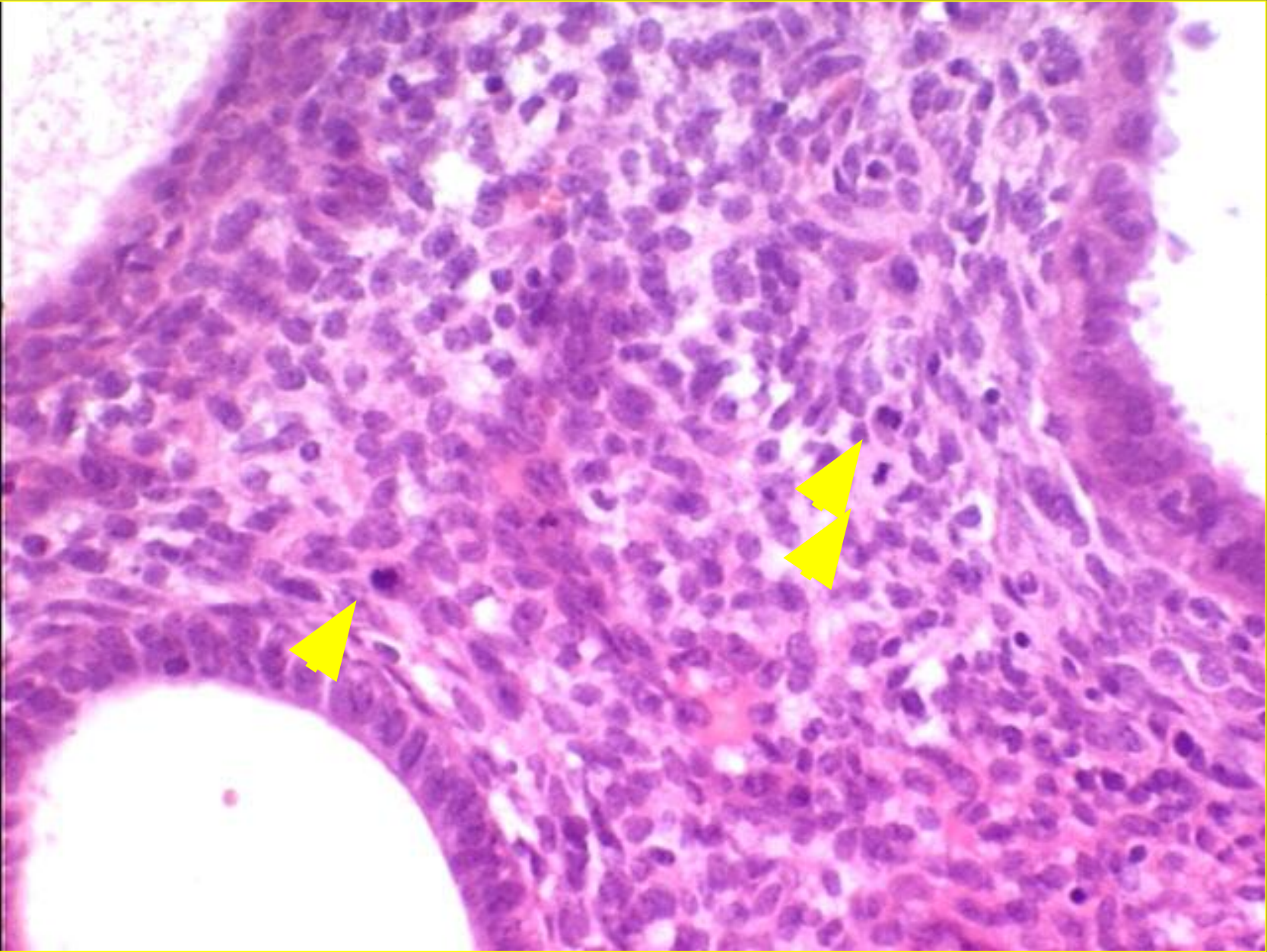
Железистая гиперплазия эндометрия: секреторные изменения. ГЭ, х40



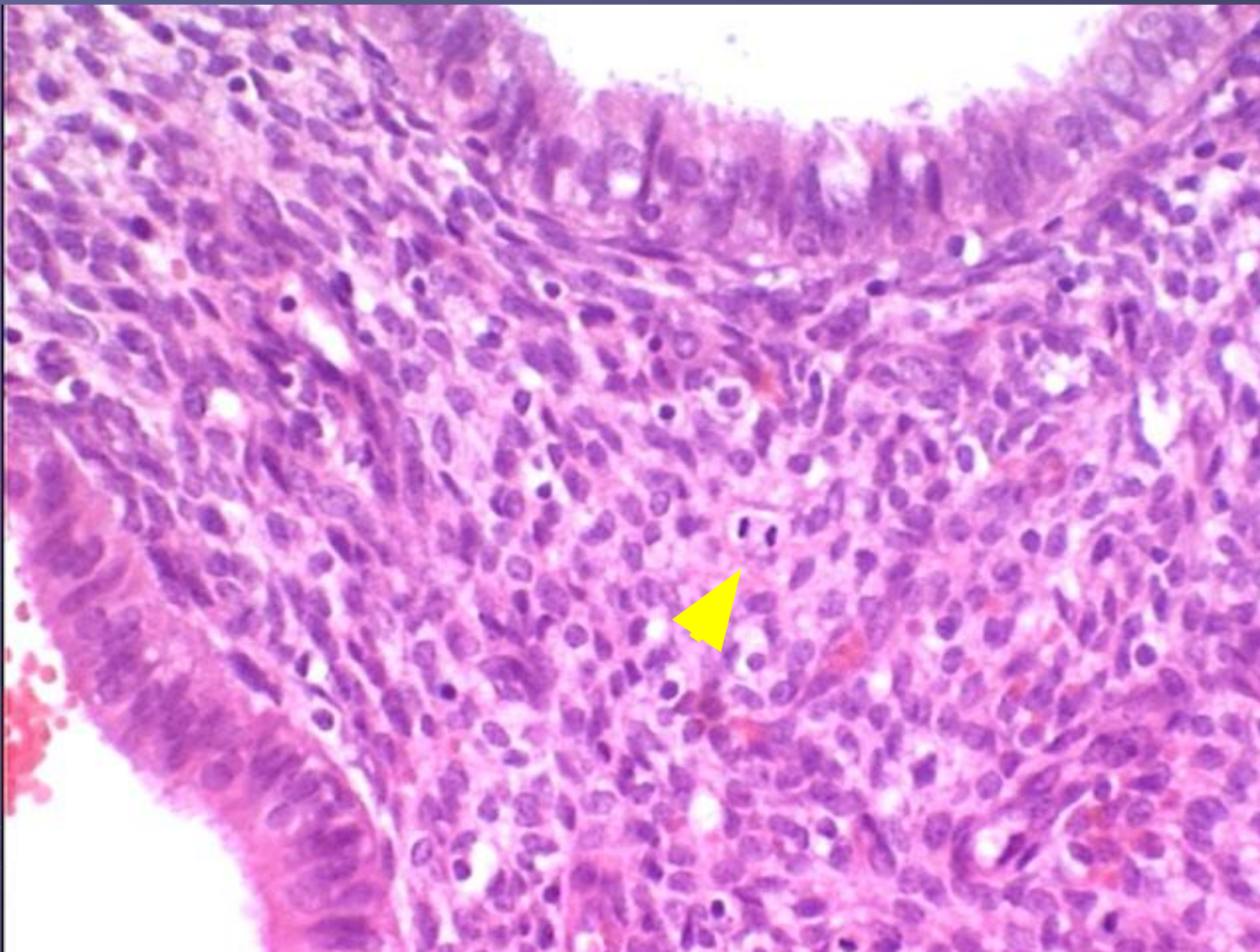
Железистая гиперплазия эндометрия: митозы. ГЭ, х40



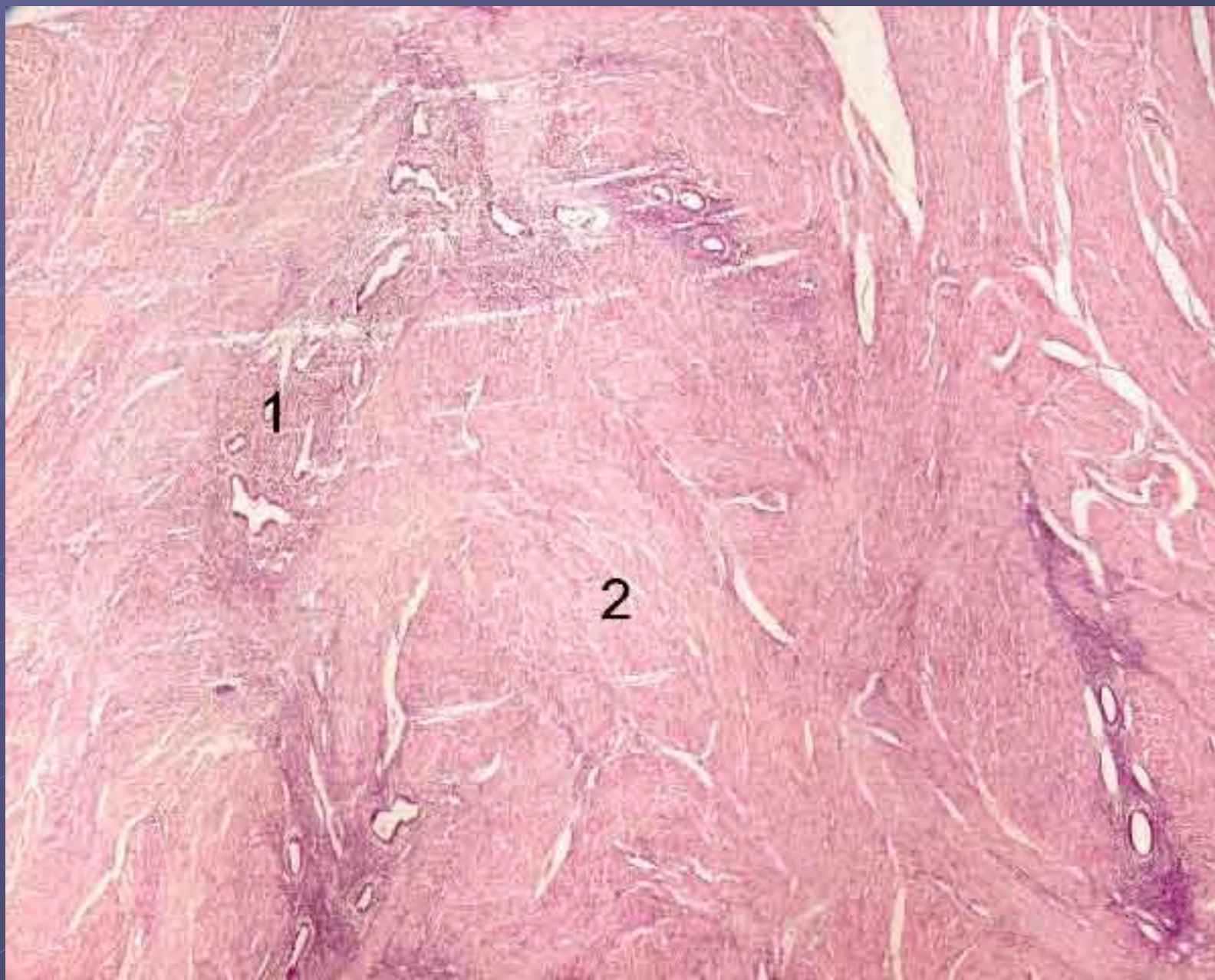
Железистая гиперплазия эндометрия: митозы. ГЭ, х40



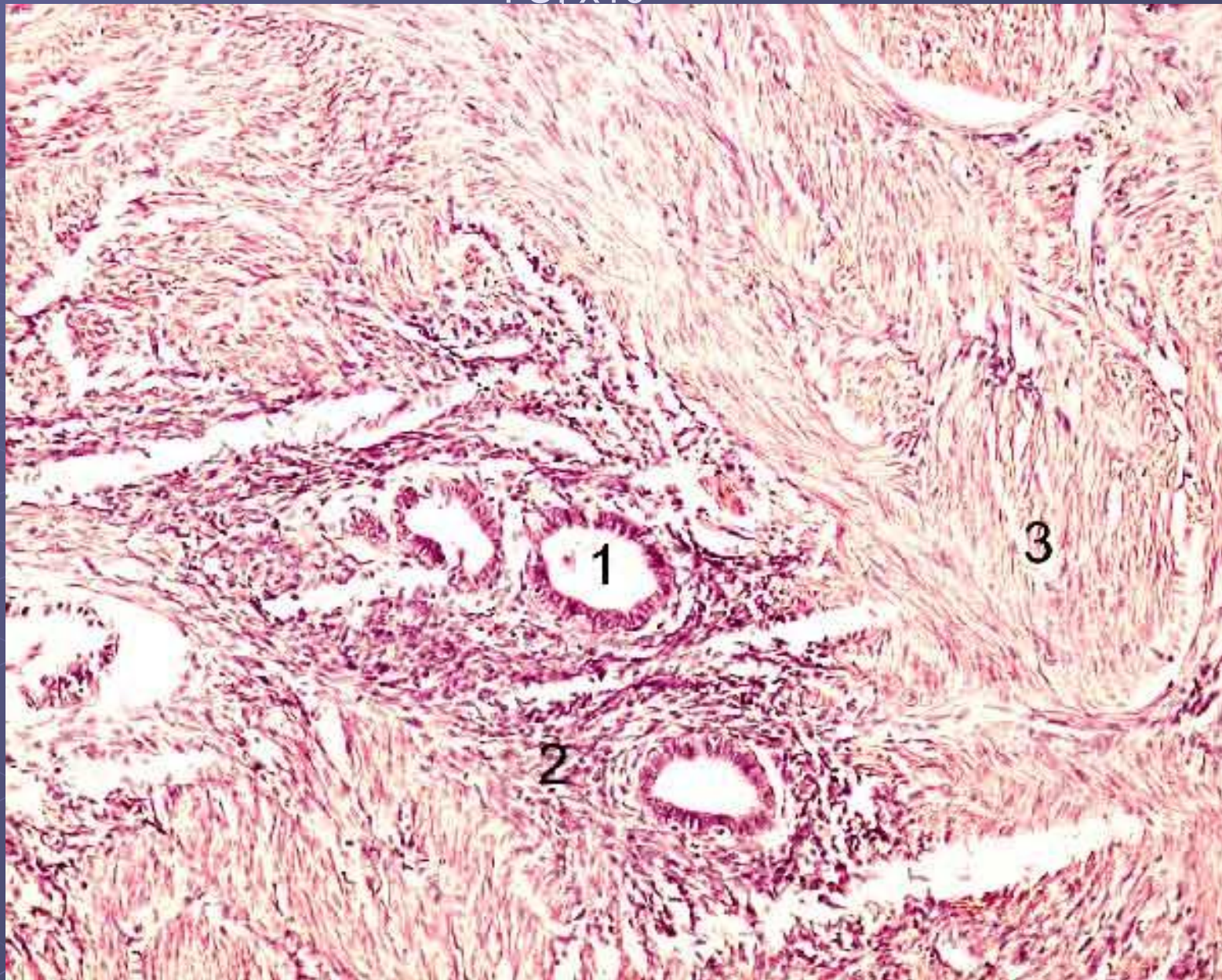
Железистая гиперплазия эндометрия: митоз. ГЭ, х40



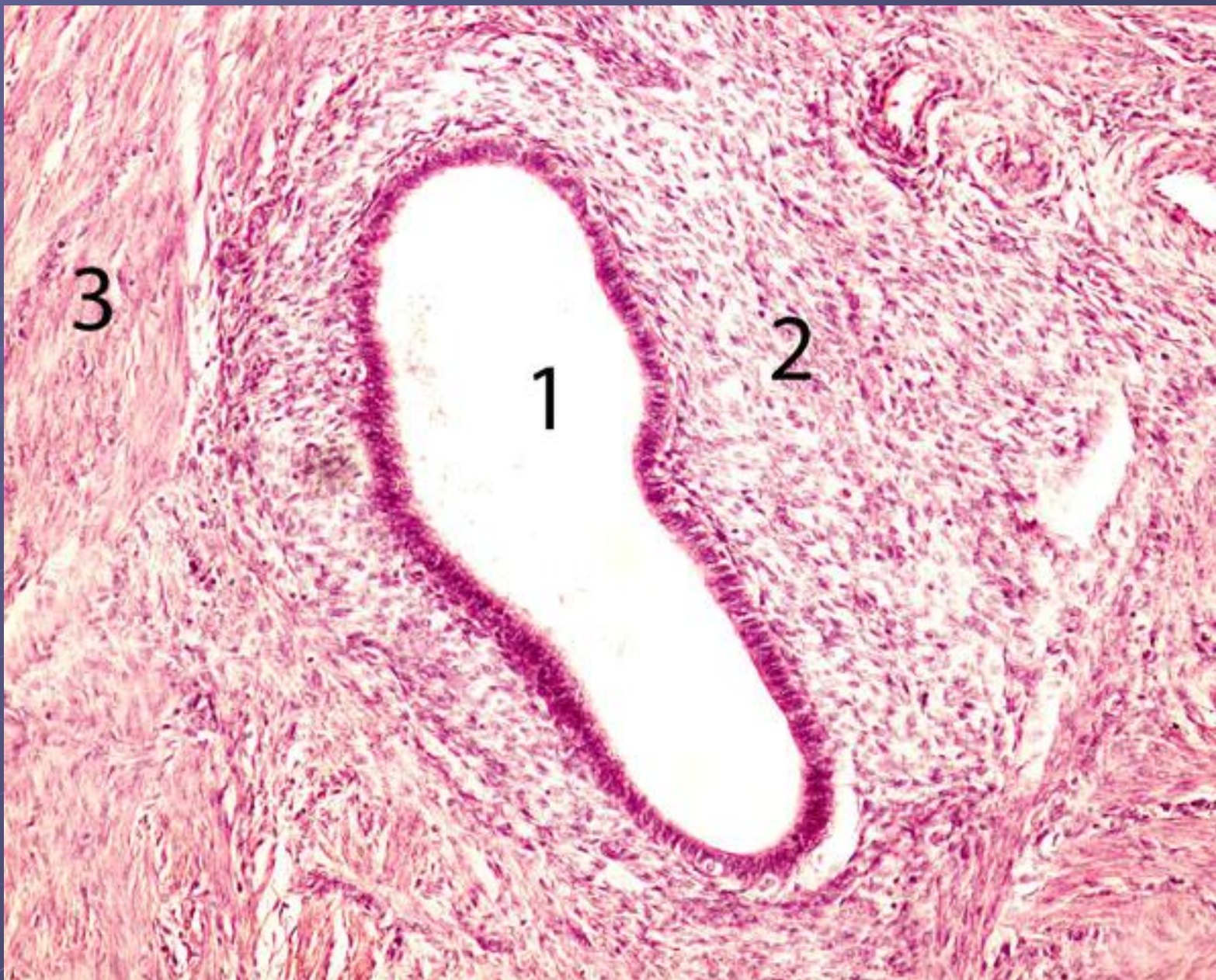Аденомиоз: 1 – эктопический миометрий, 2 – миометрий. ГЭ, х4



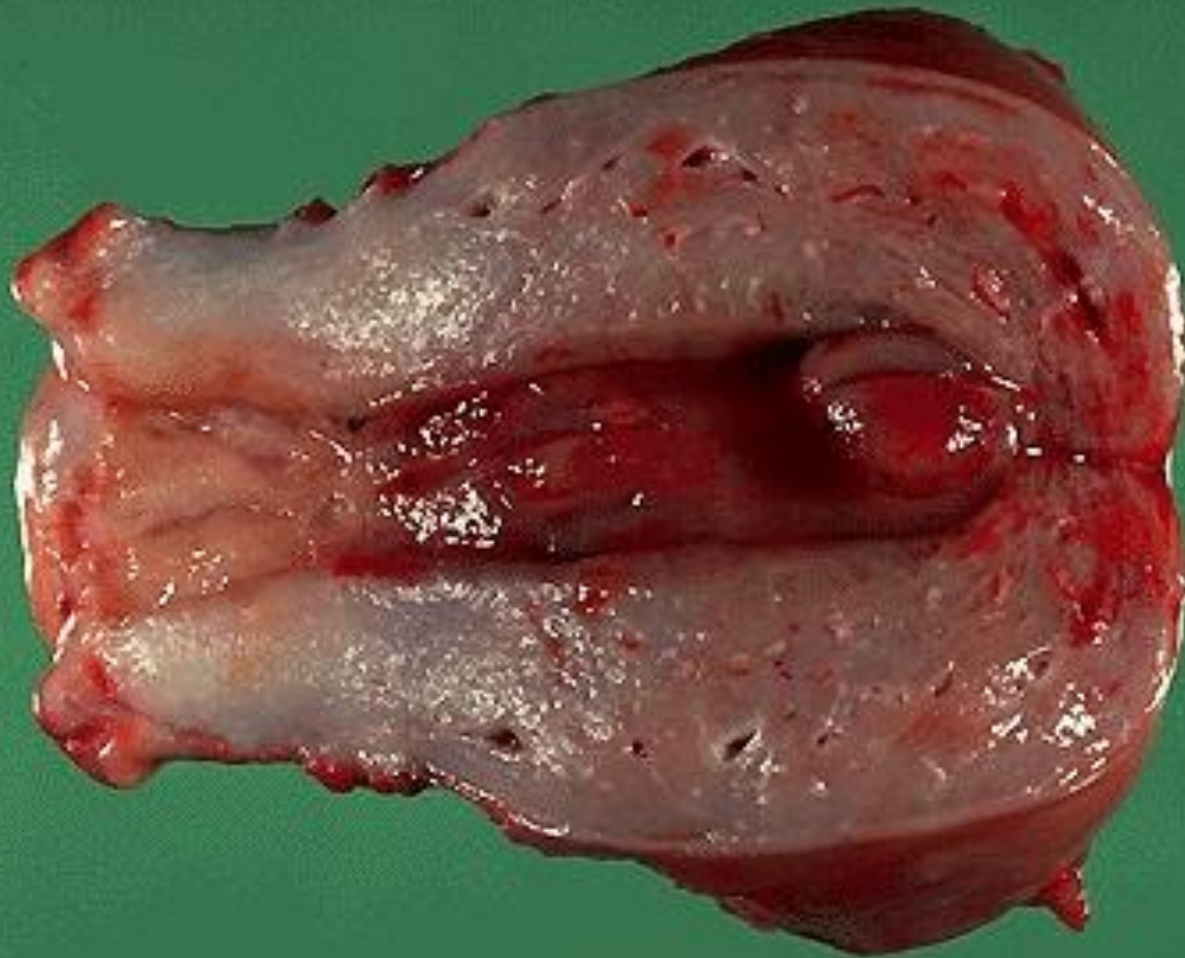
Аденомиоз: 1 – железа, 2 – строма эндометрия, 3 – миометрий.
ГЭ, x10



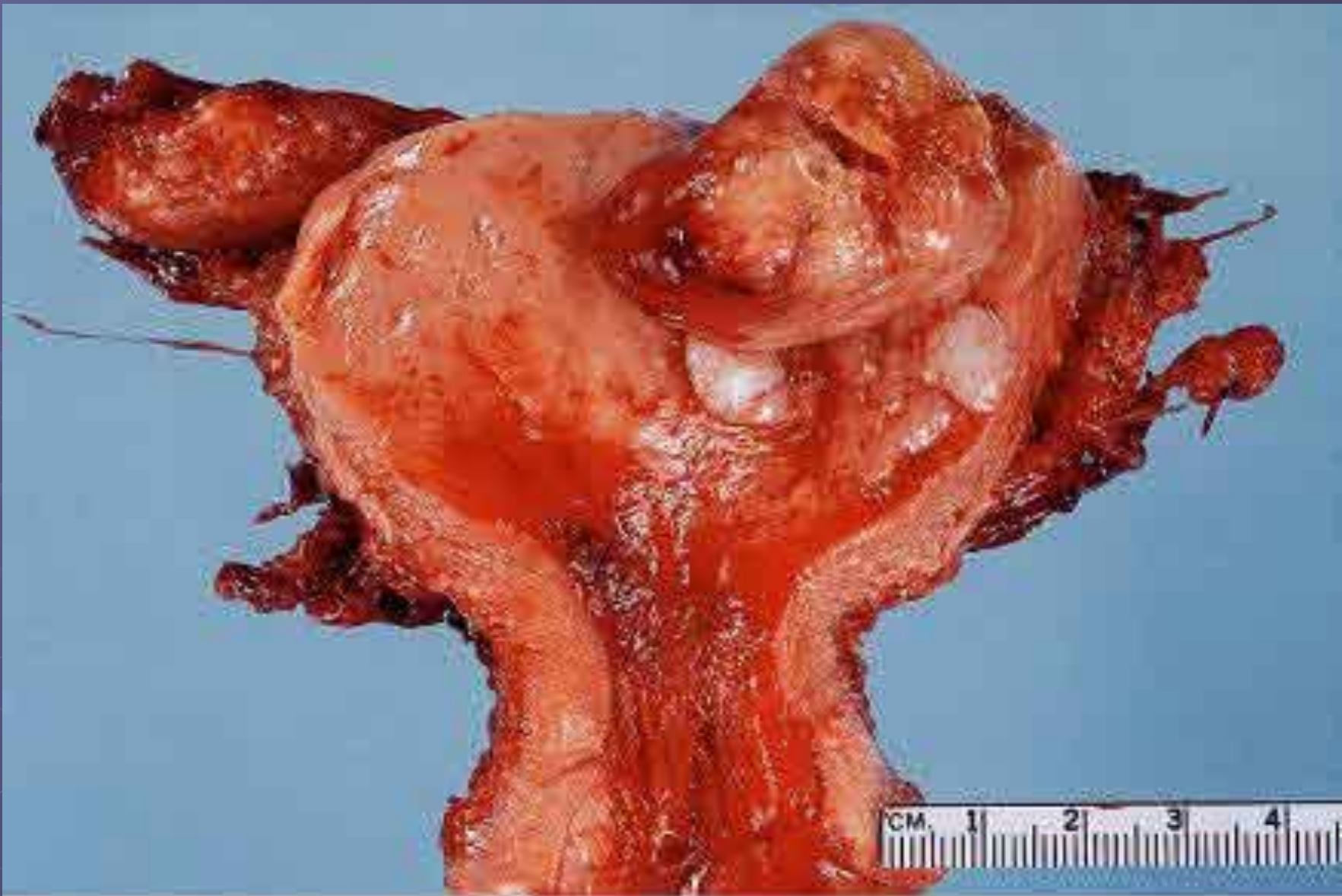
Аденомиоз: 1 – железа, 2 – строма эндометрия, 3 – миометрий. ГЭ, х40



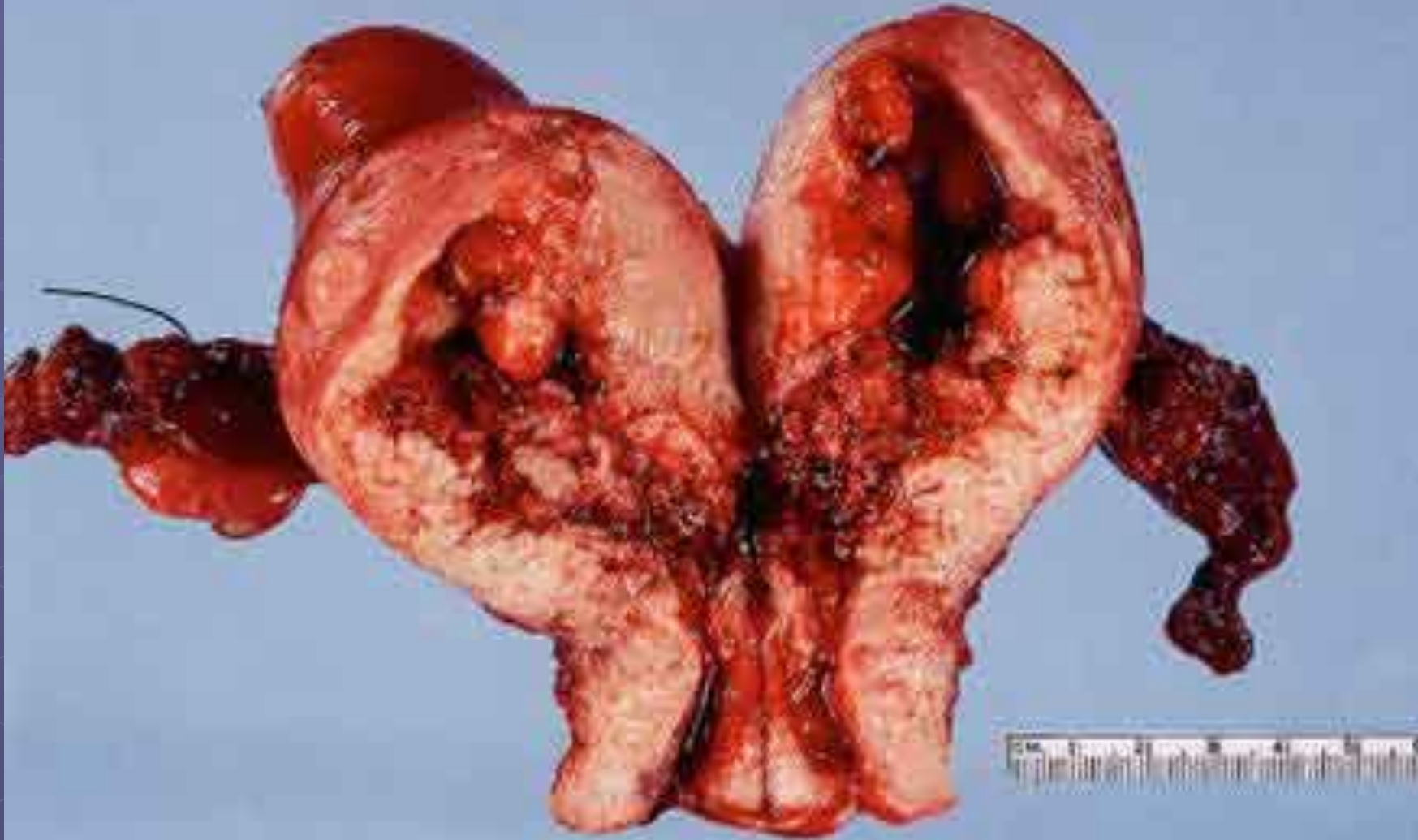
Железистый полип эндометрия



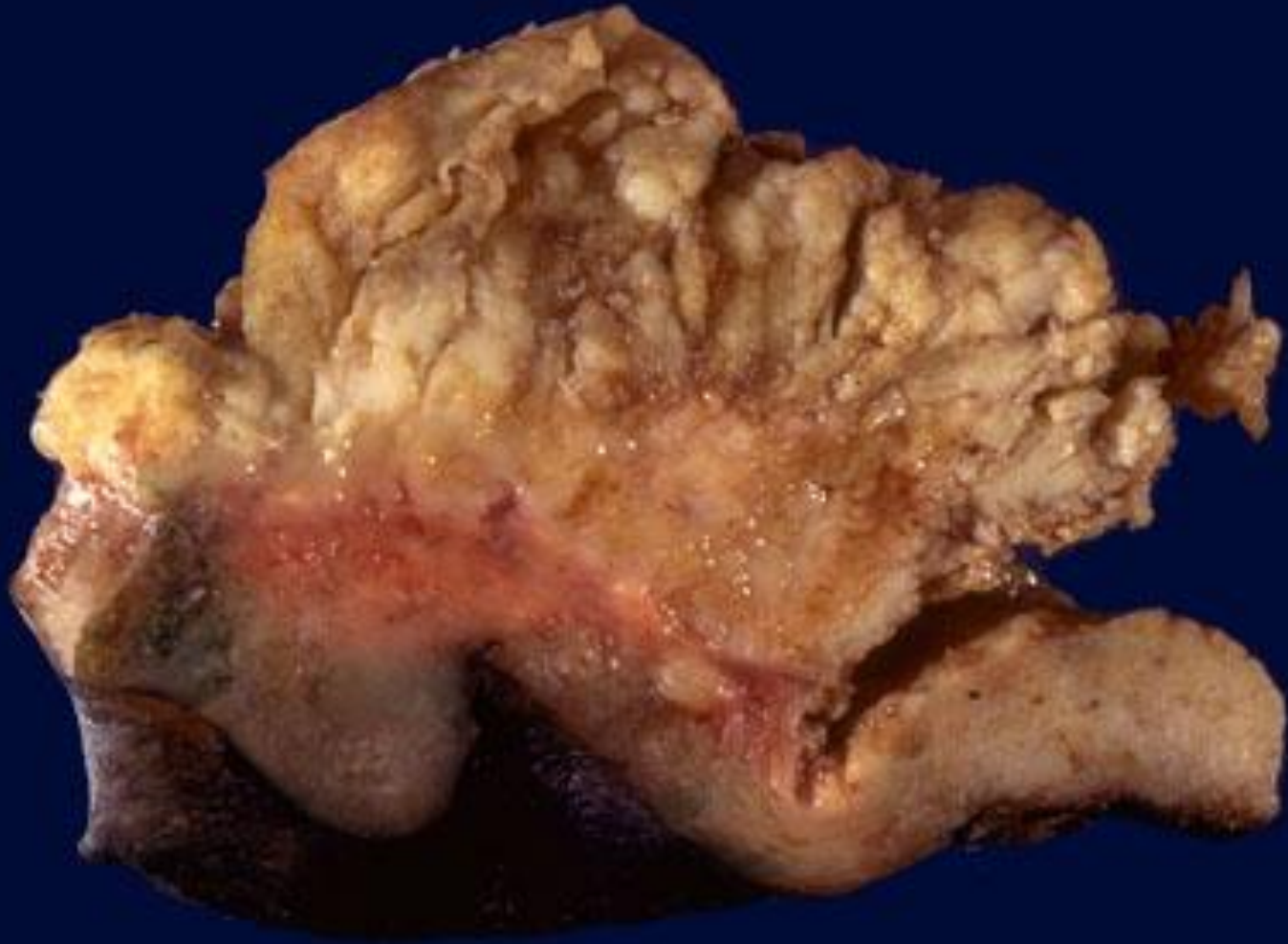
АДК



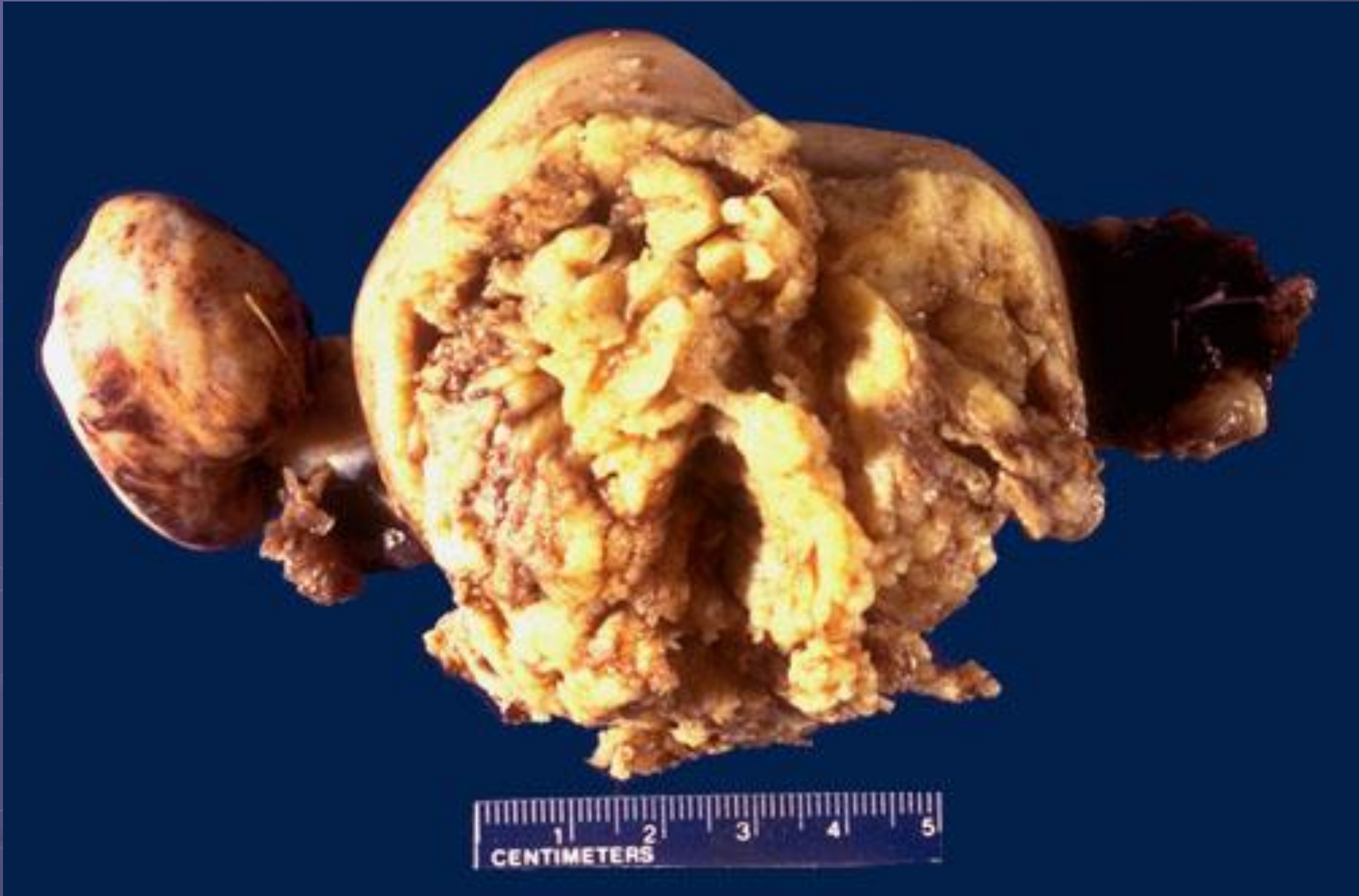АДК

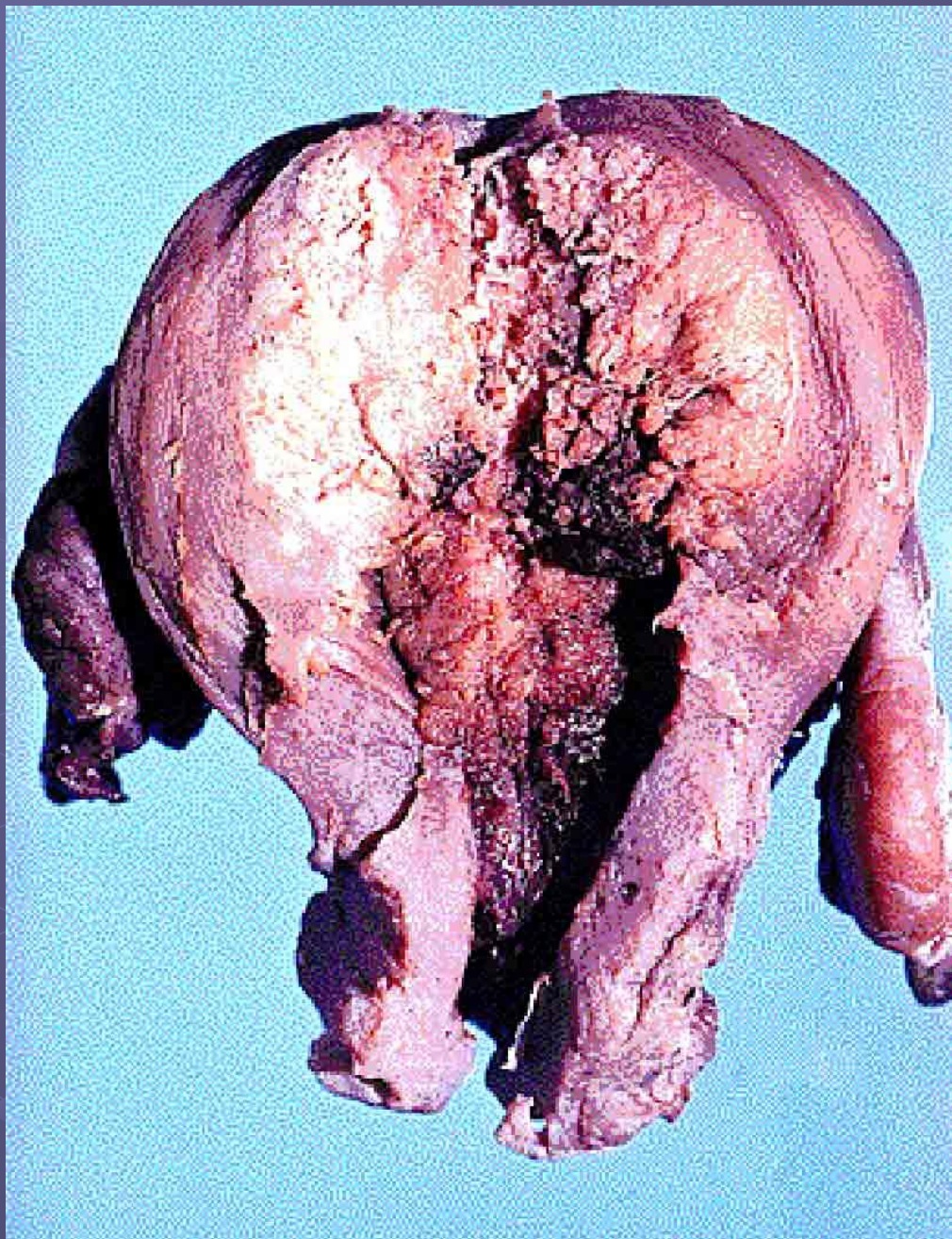


АДК



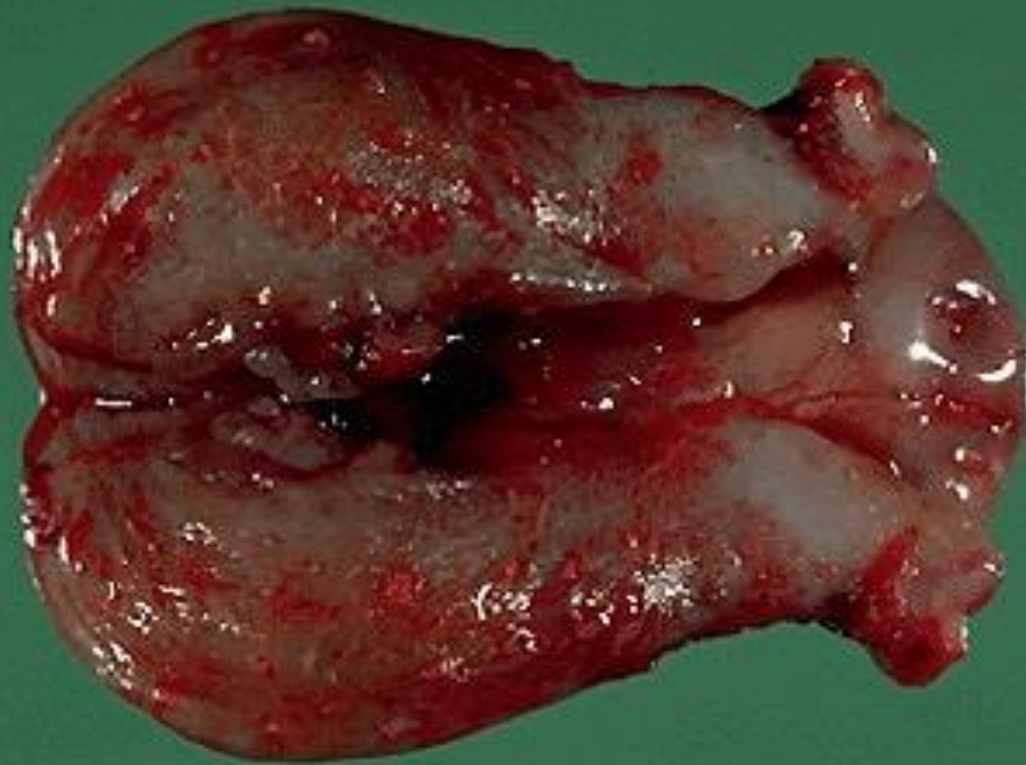
АДК





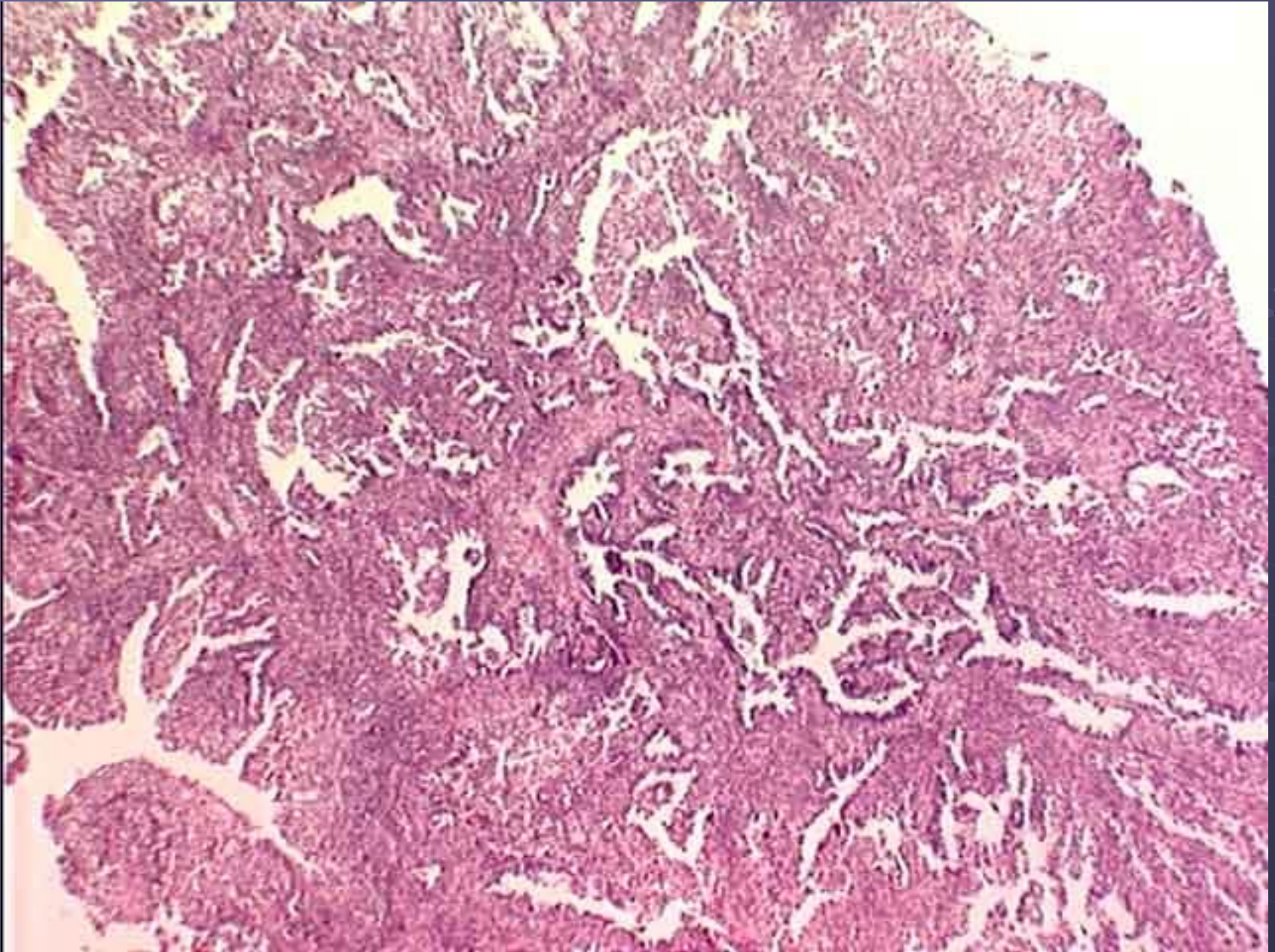
Рак
тела
матки

ЭАДК

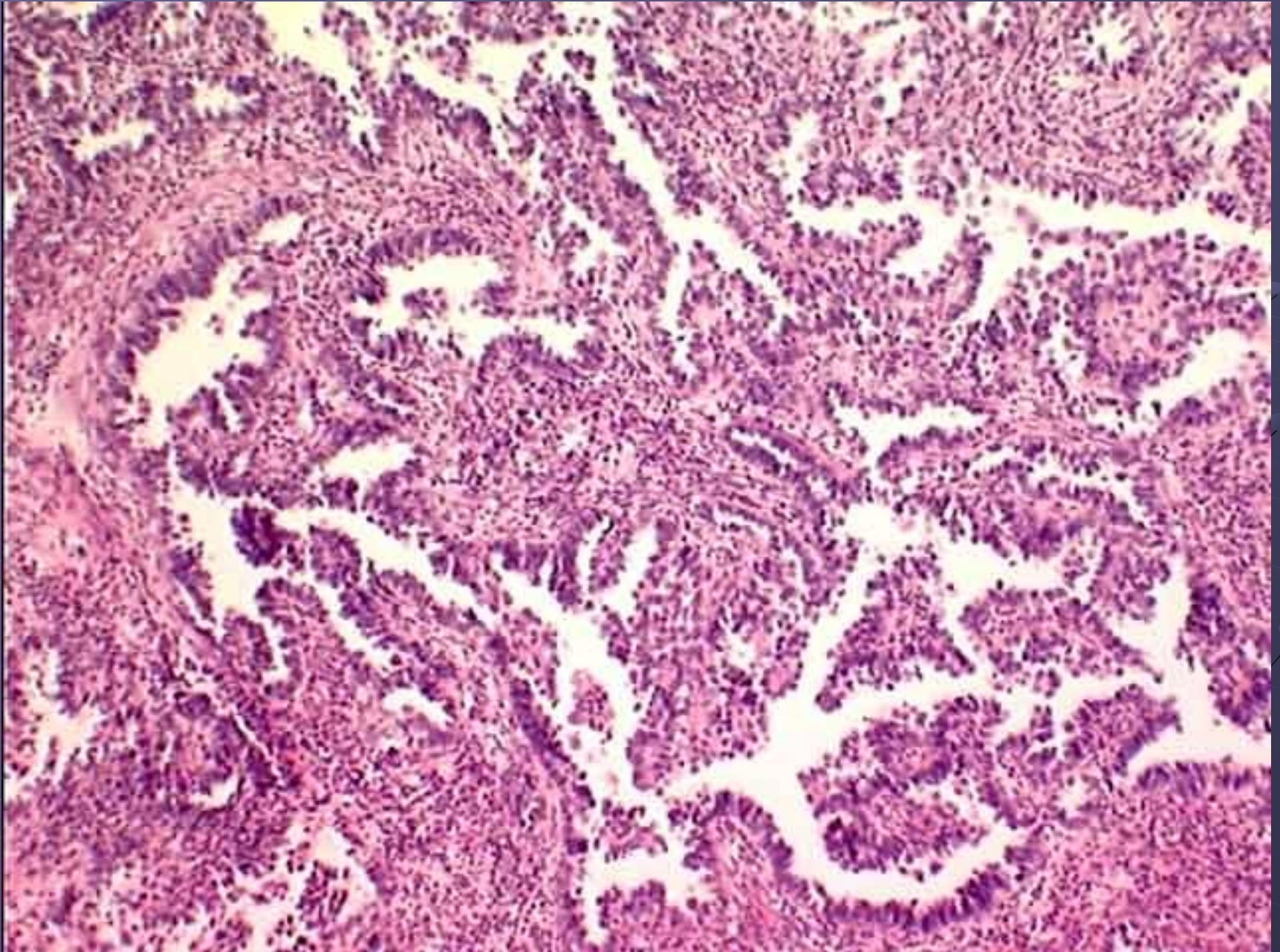


cm
SPECIMEN ¹5-²3269-³84⁴ DATE ⁵7-⁶10-84

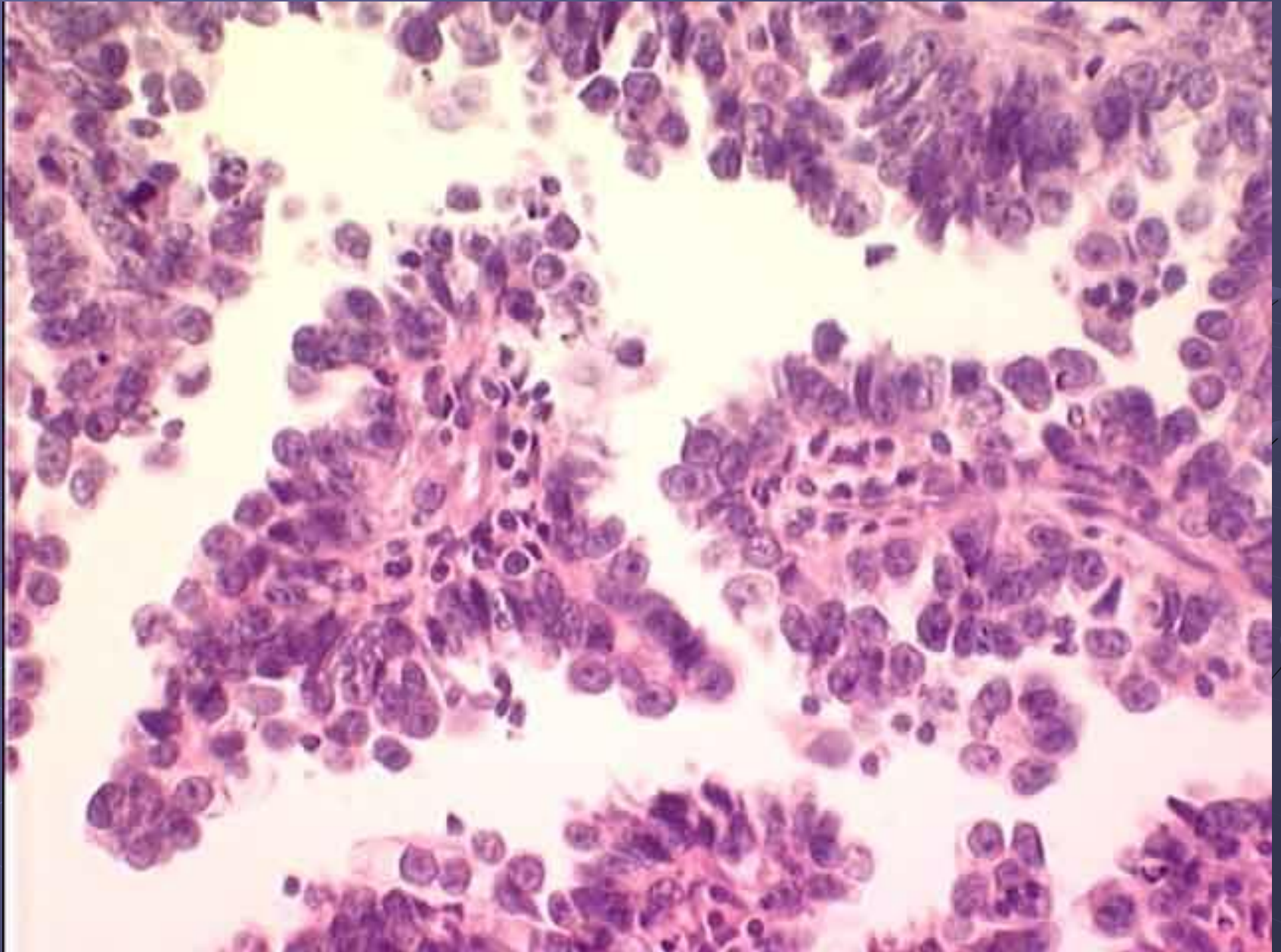
Аденокарцинома матки. ГЭ, х4



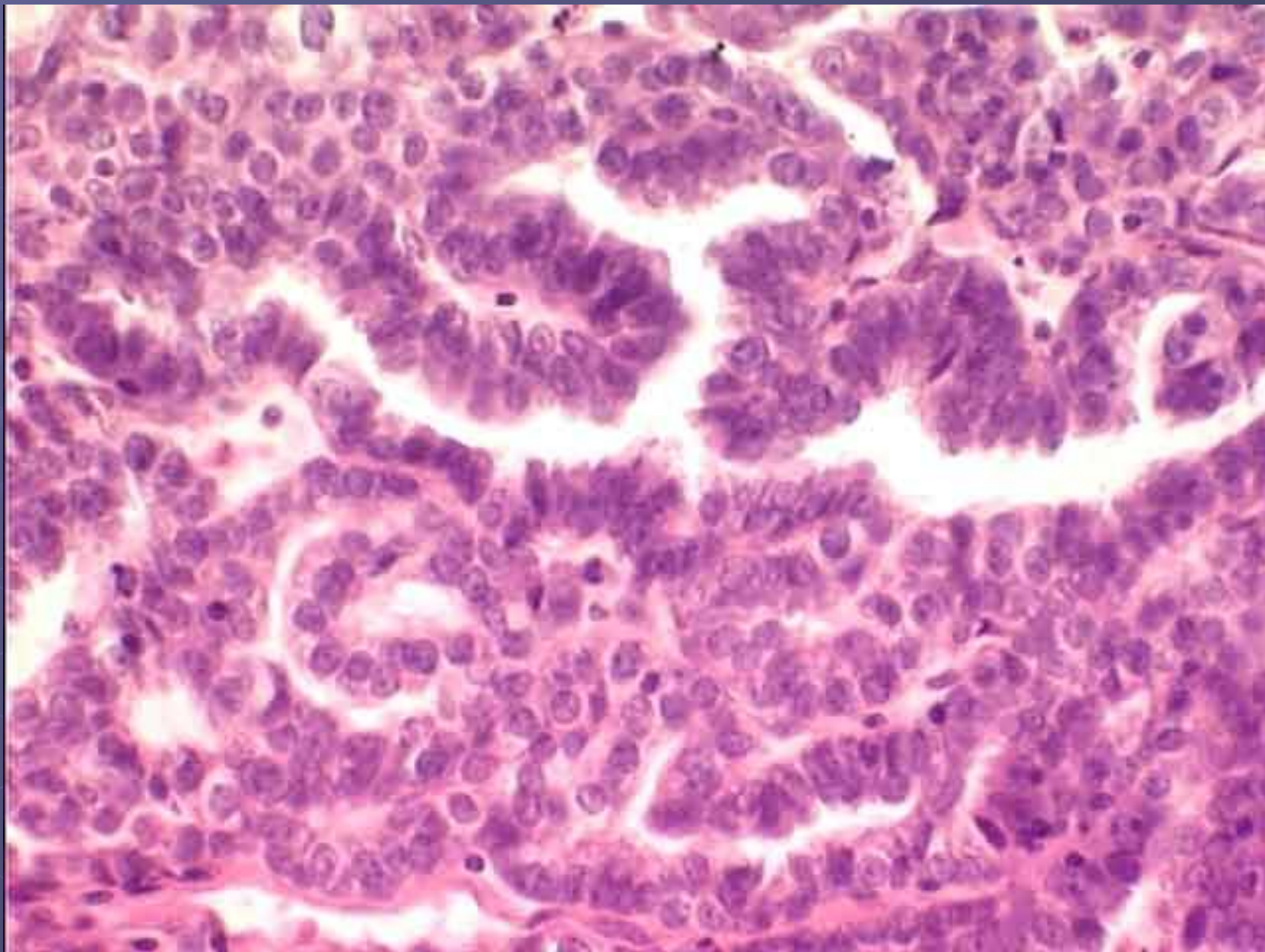
Аденокарцинома матки: папиллярные структуры. ГЭ, x10



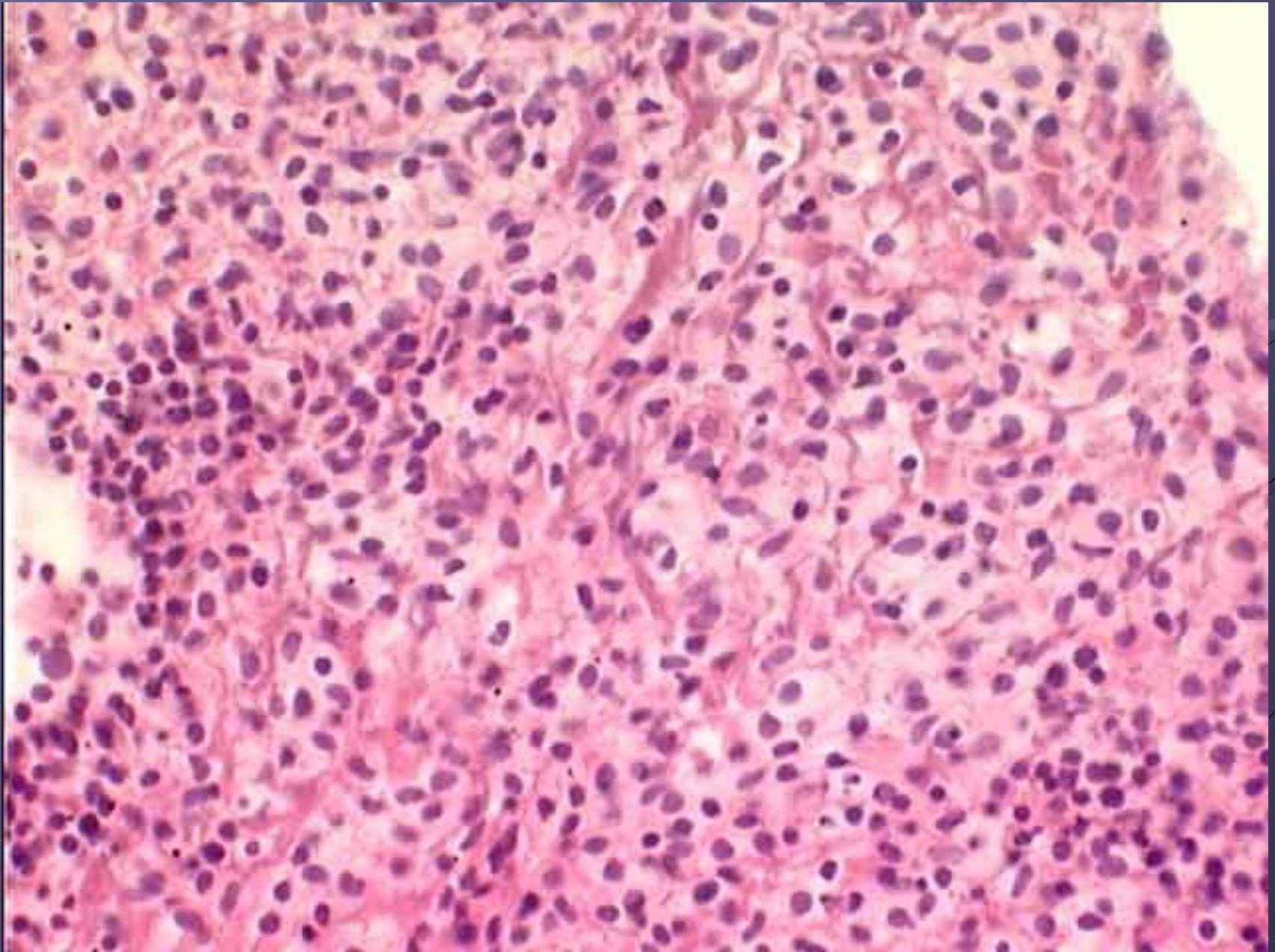
Аденокарцинома матки: папиллярные структуры. ГЭ, х40



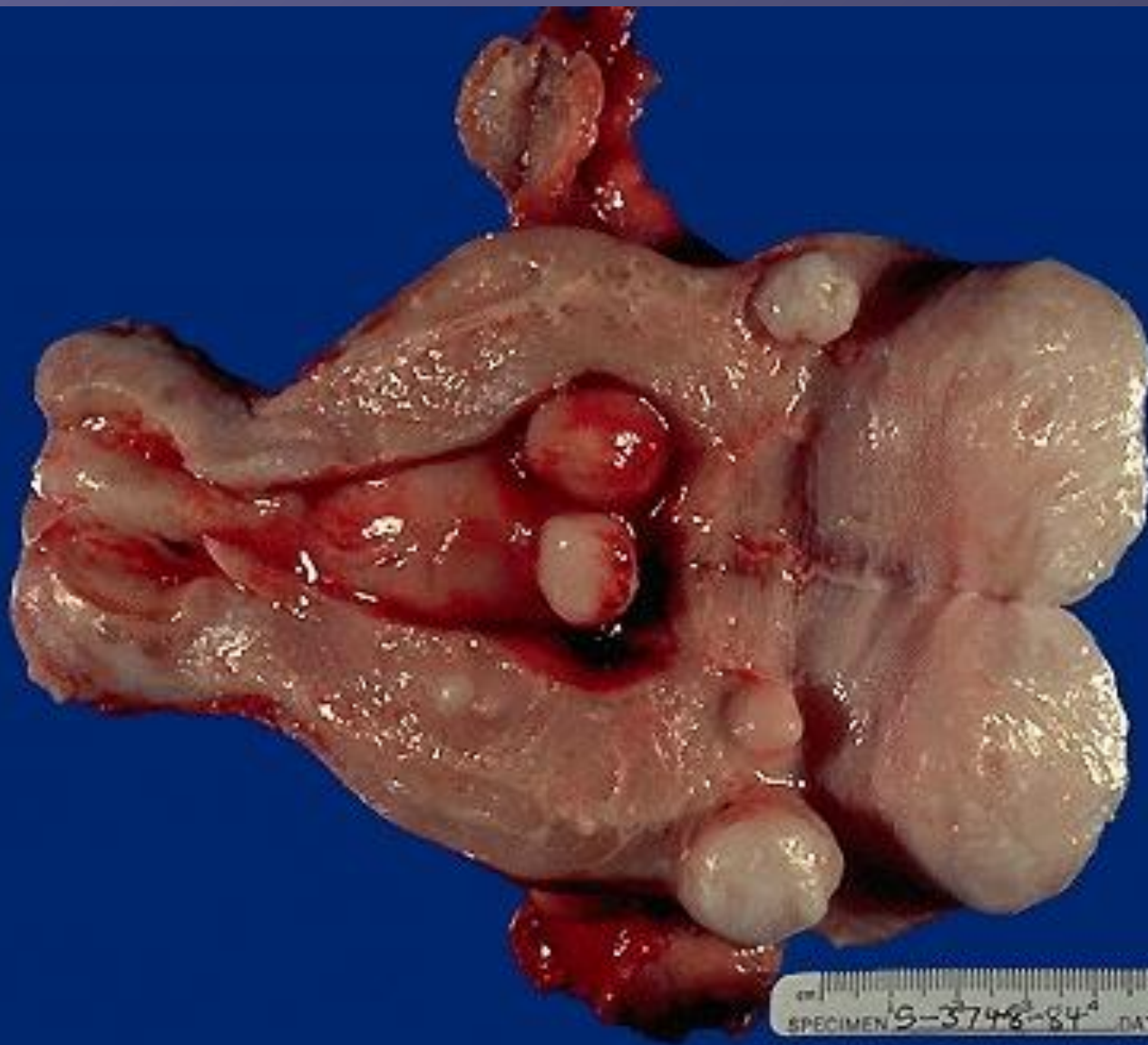
Аденокарцинома матки: атипичные железистые структуры. ГЭ, х40



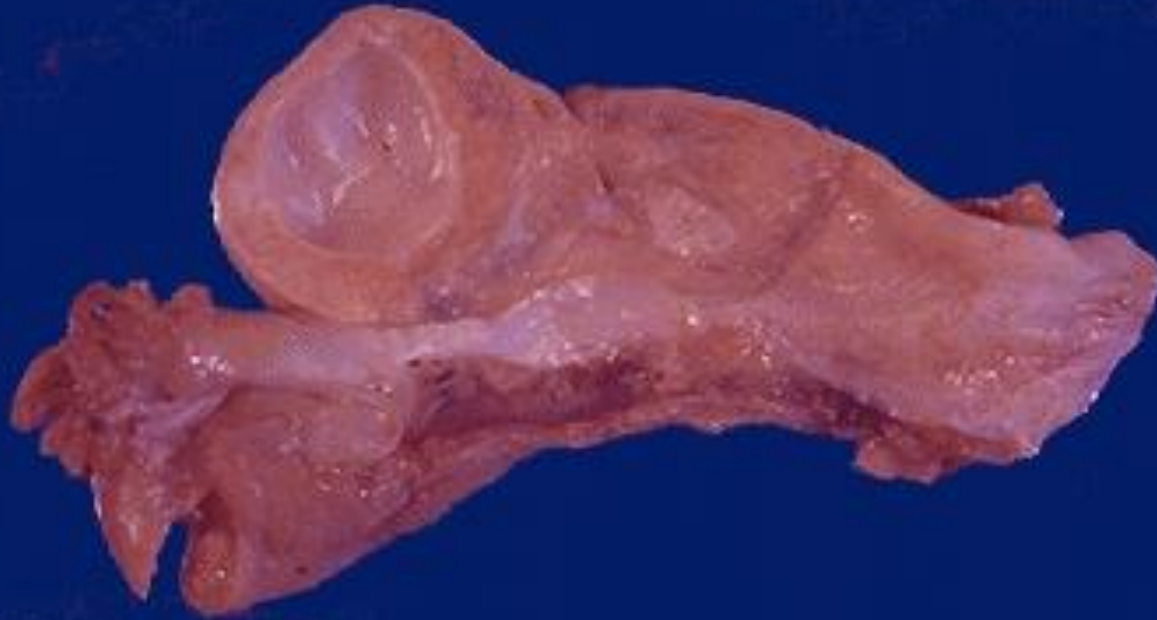
Аденокарцинома матки: участок низкой дифференцировки. ГЭ, x10



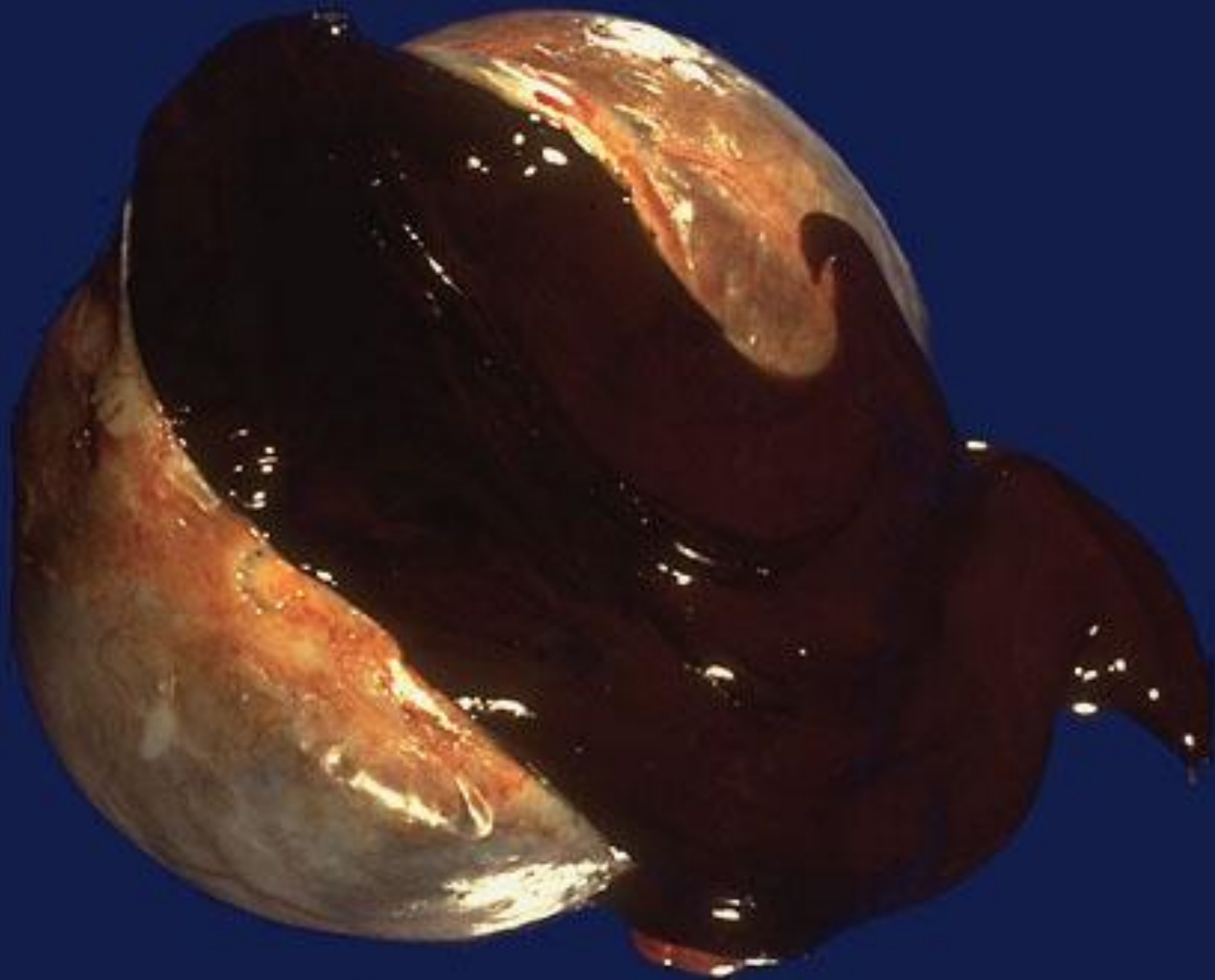
Лейомиома матки



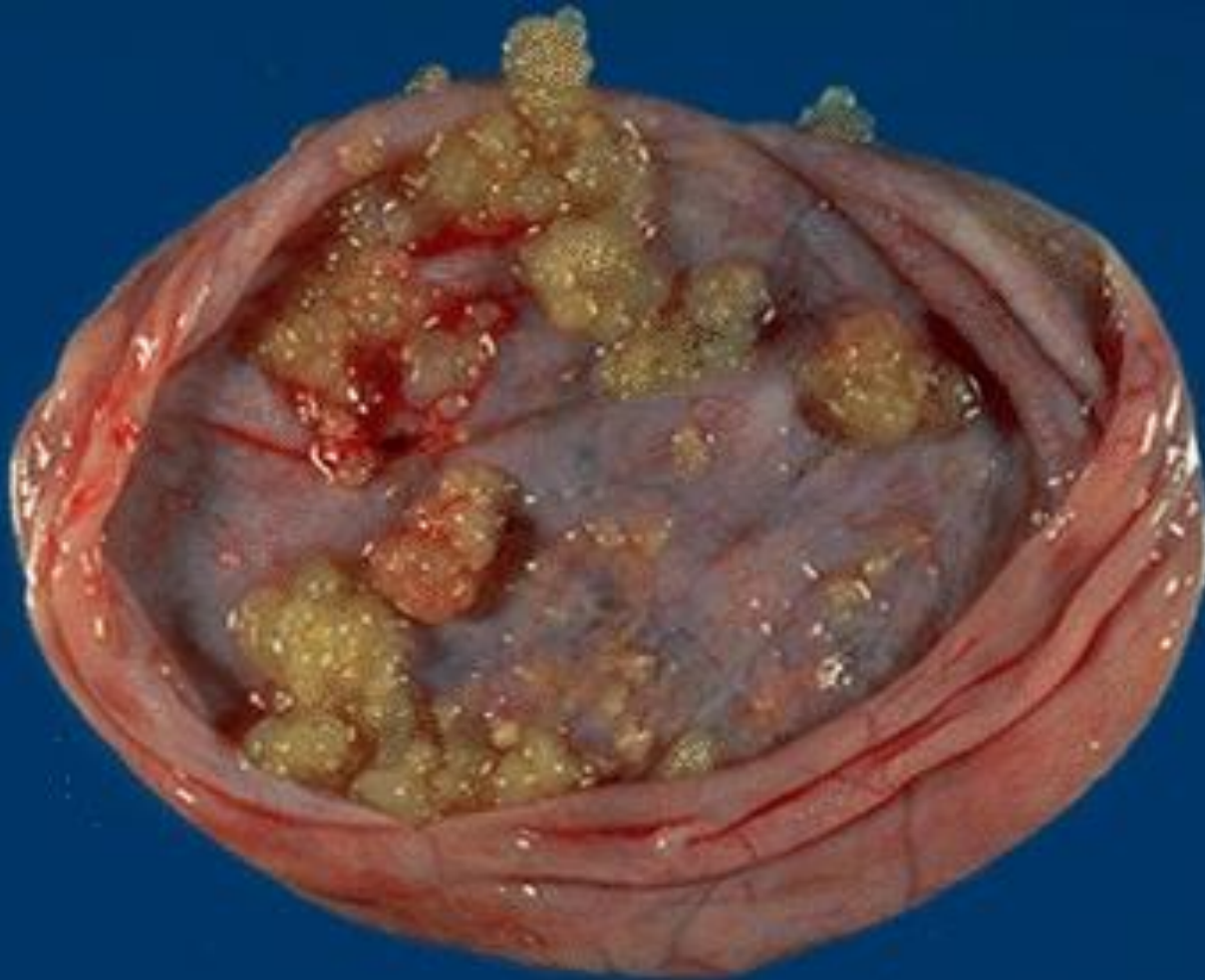
Фолликулярная киста яичника



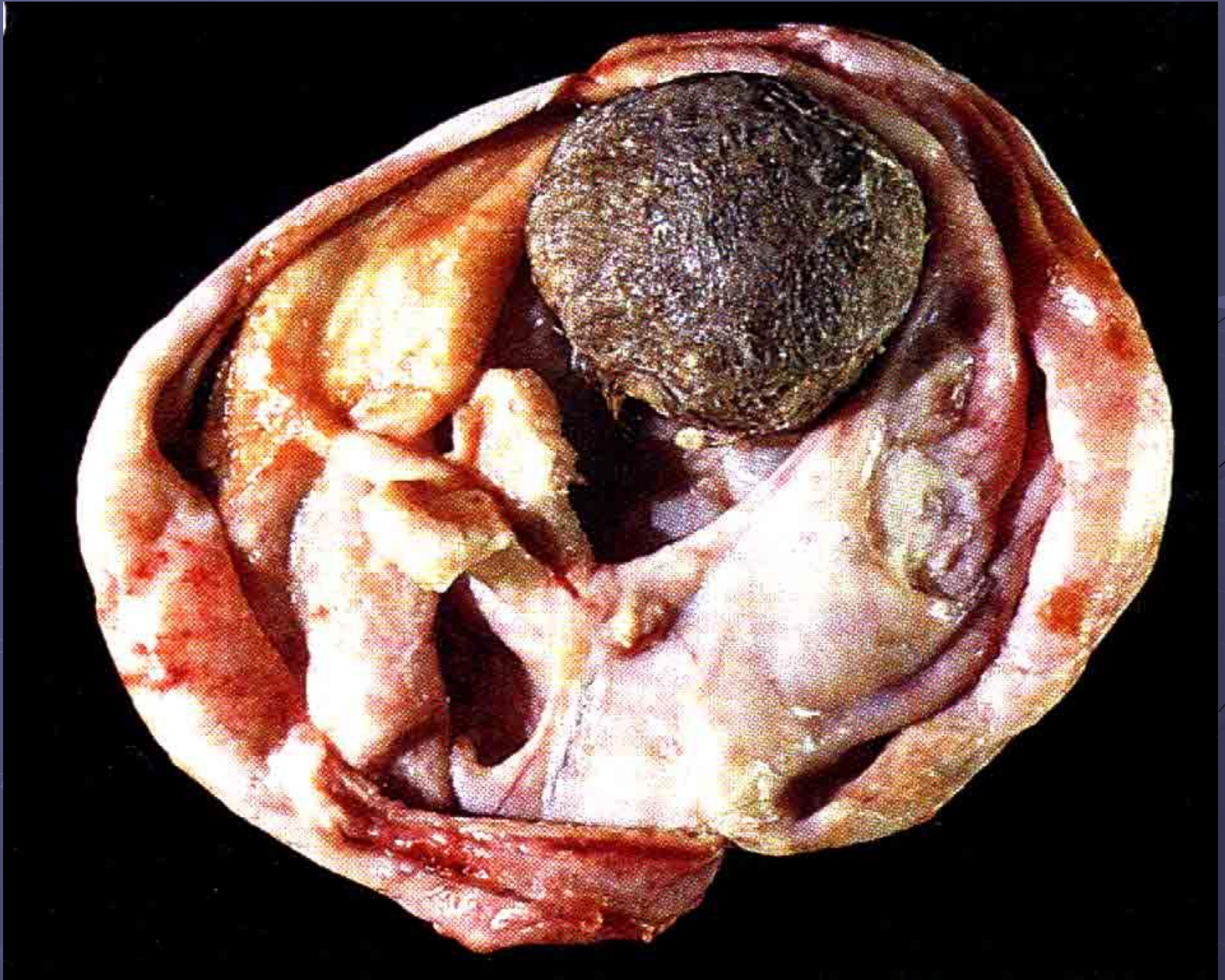
Шоколадная киста



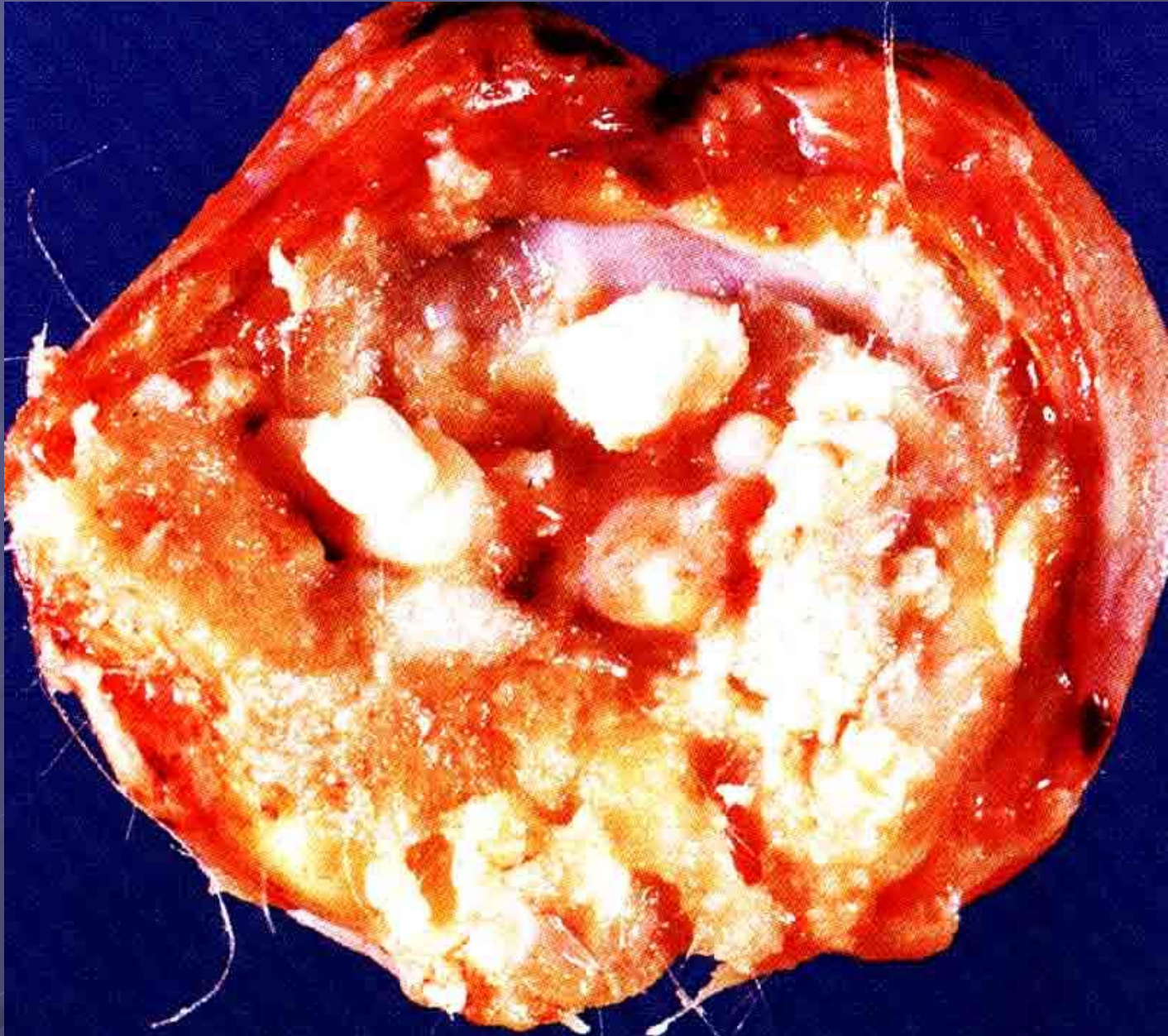Пограничная серозная цистаденома



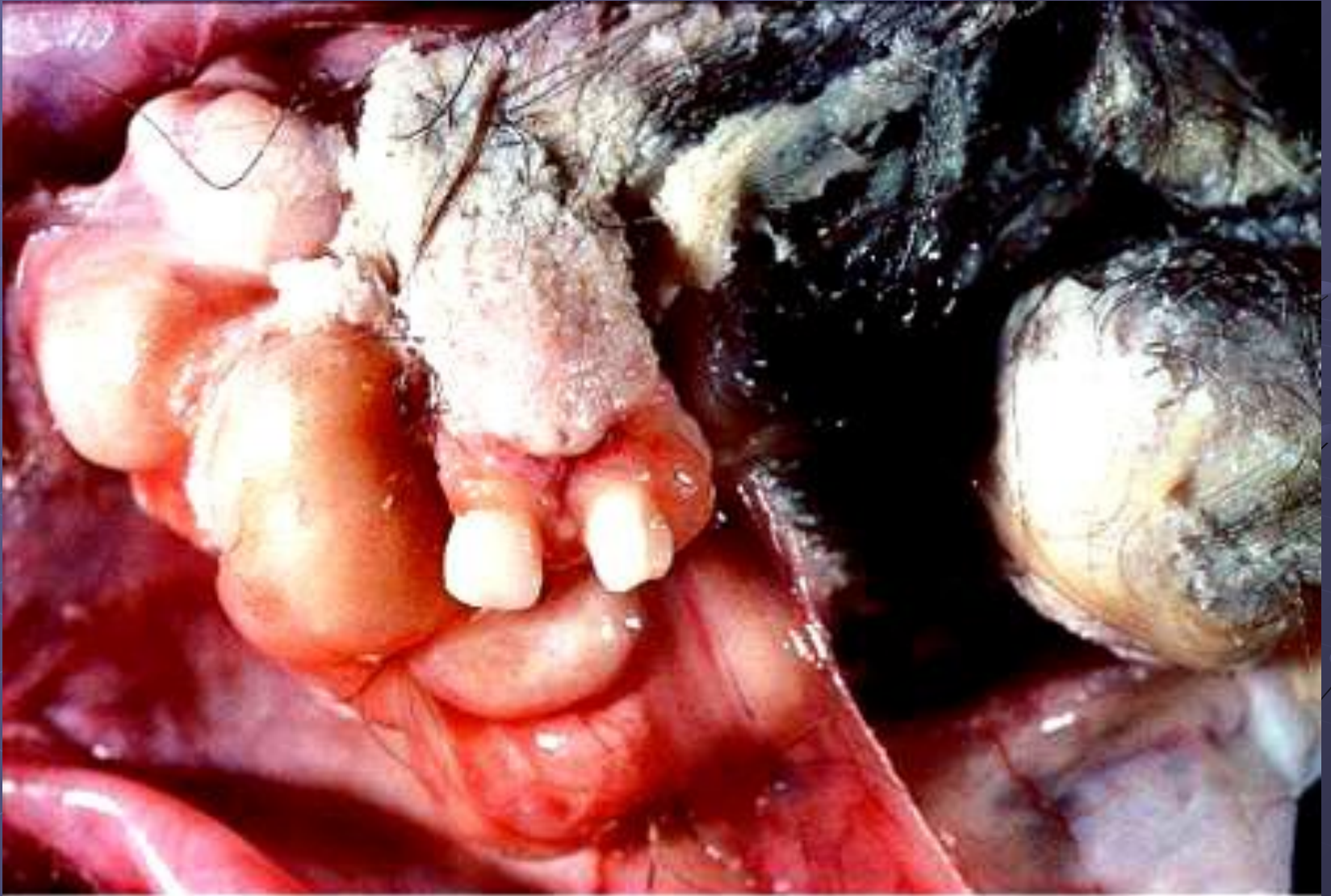
Тератома



Тератома

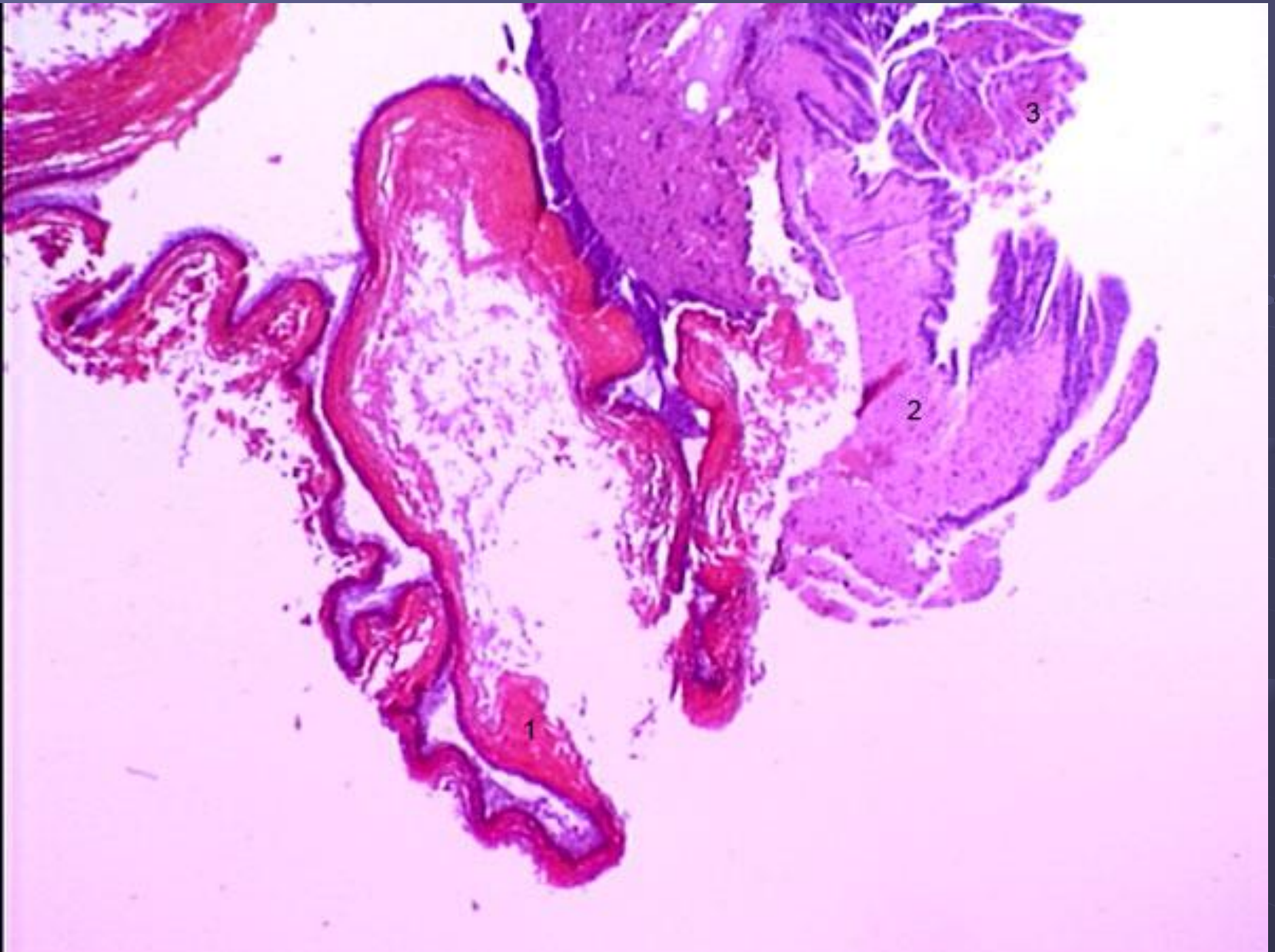


Тератома

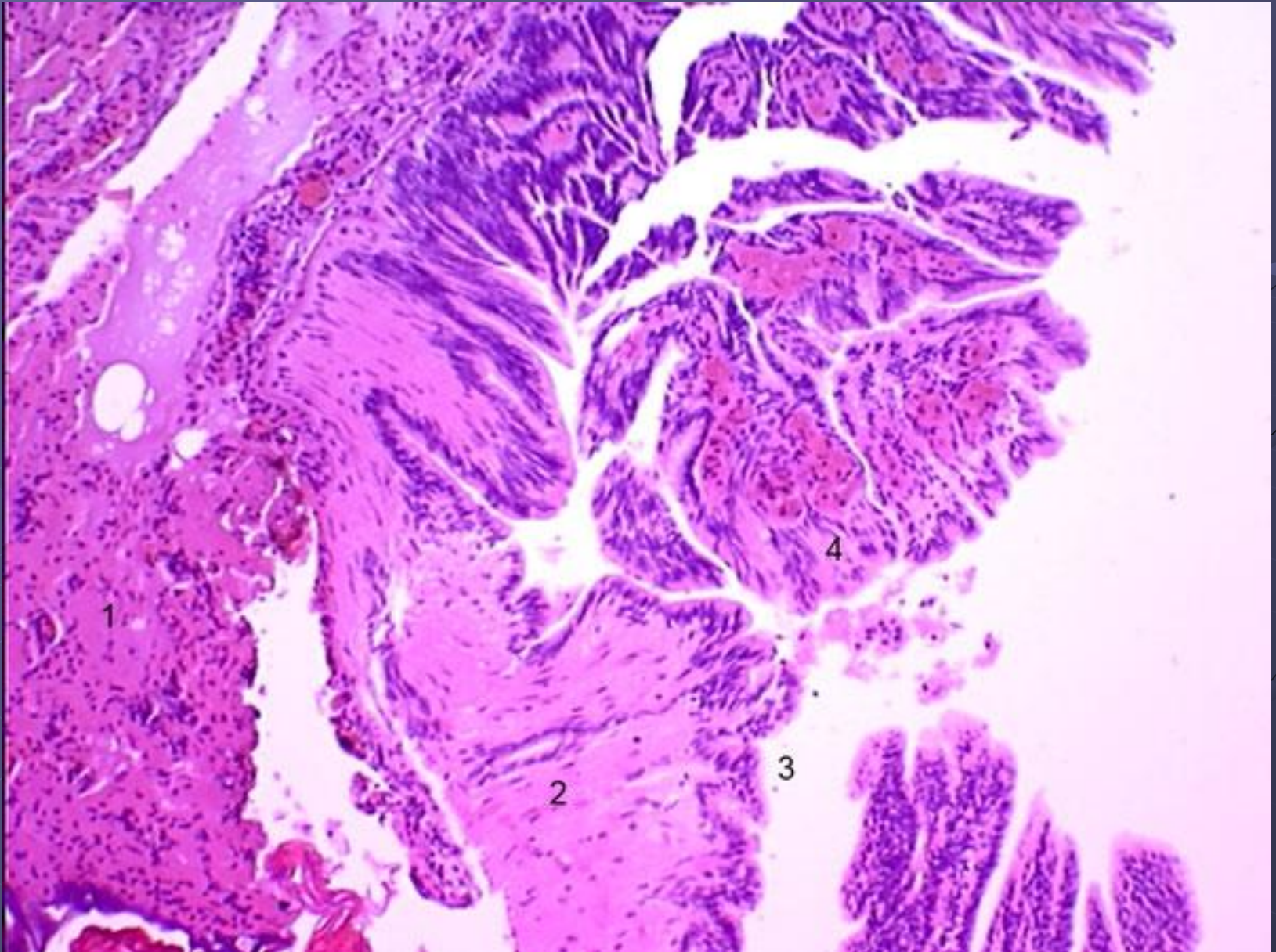


© Elsevier Inc 2004 Rosai and Ackerman's Surgical Pathology 9e

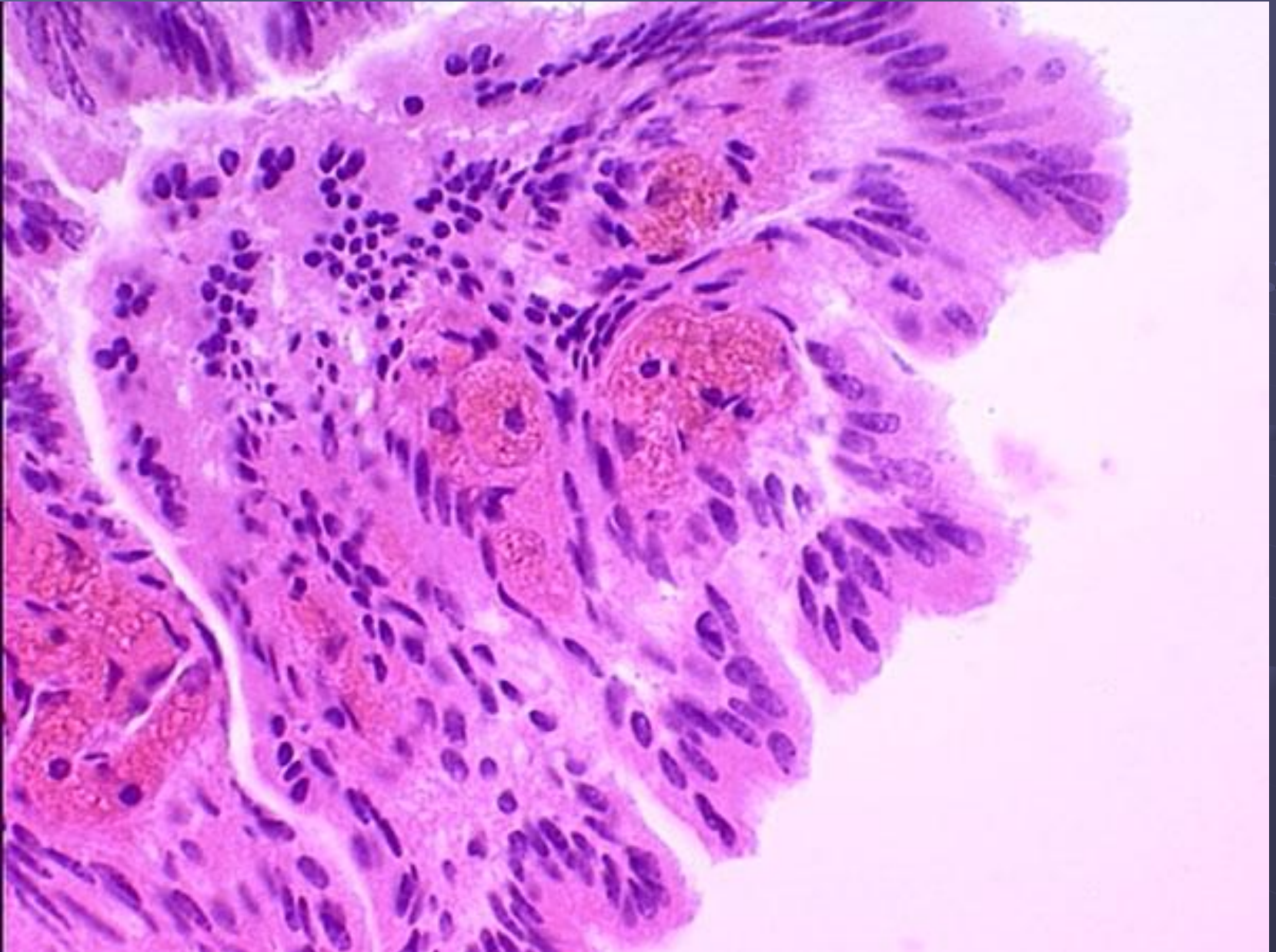
Тератома: 1 – плоский эпителий, 2 – ткань головного мозга, 3 – сосудистое сплетение. ГЭ, х4



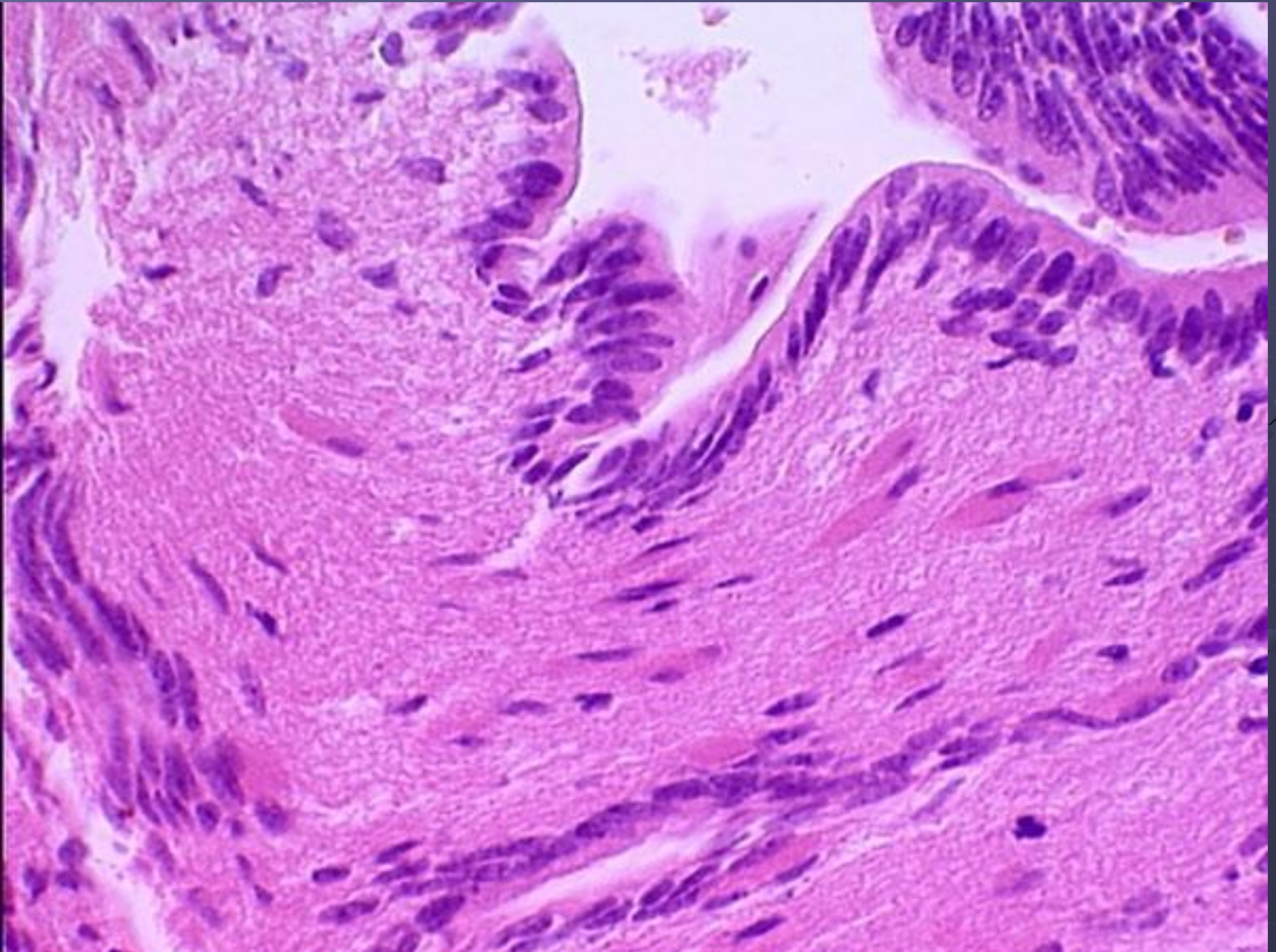
Тератома: 1 – соединительная ткань, 2 – ткань головного мозга, 3 – эпендима, 4 – сосудистое сплетение. ГЭ, х10



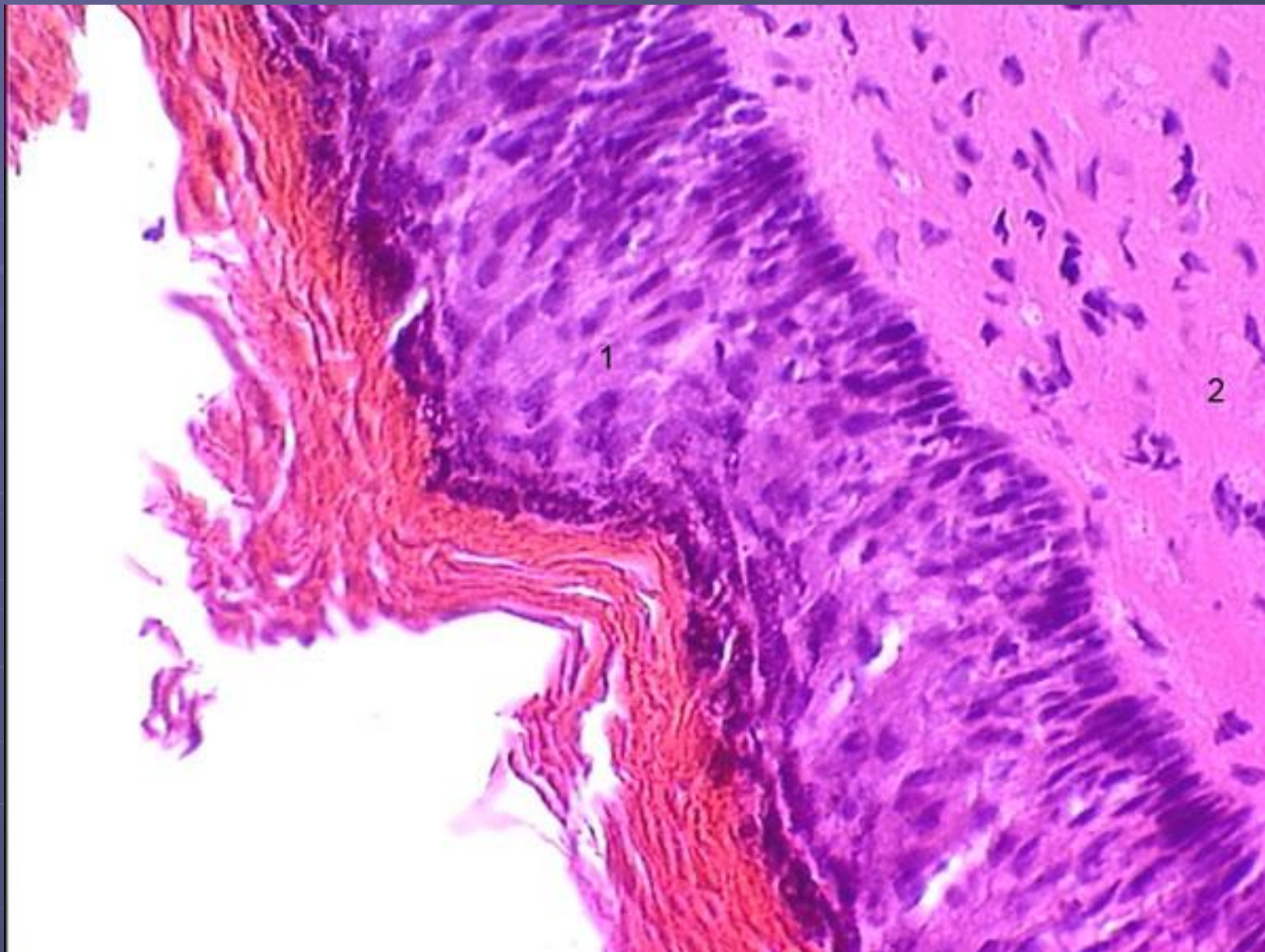
Тератома: сосудистое сплетение. ГЭ, х40



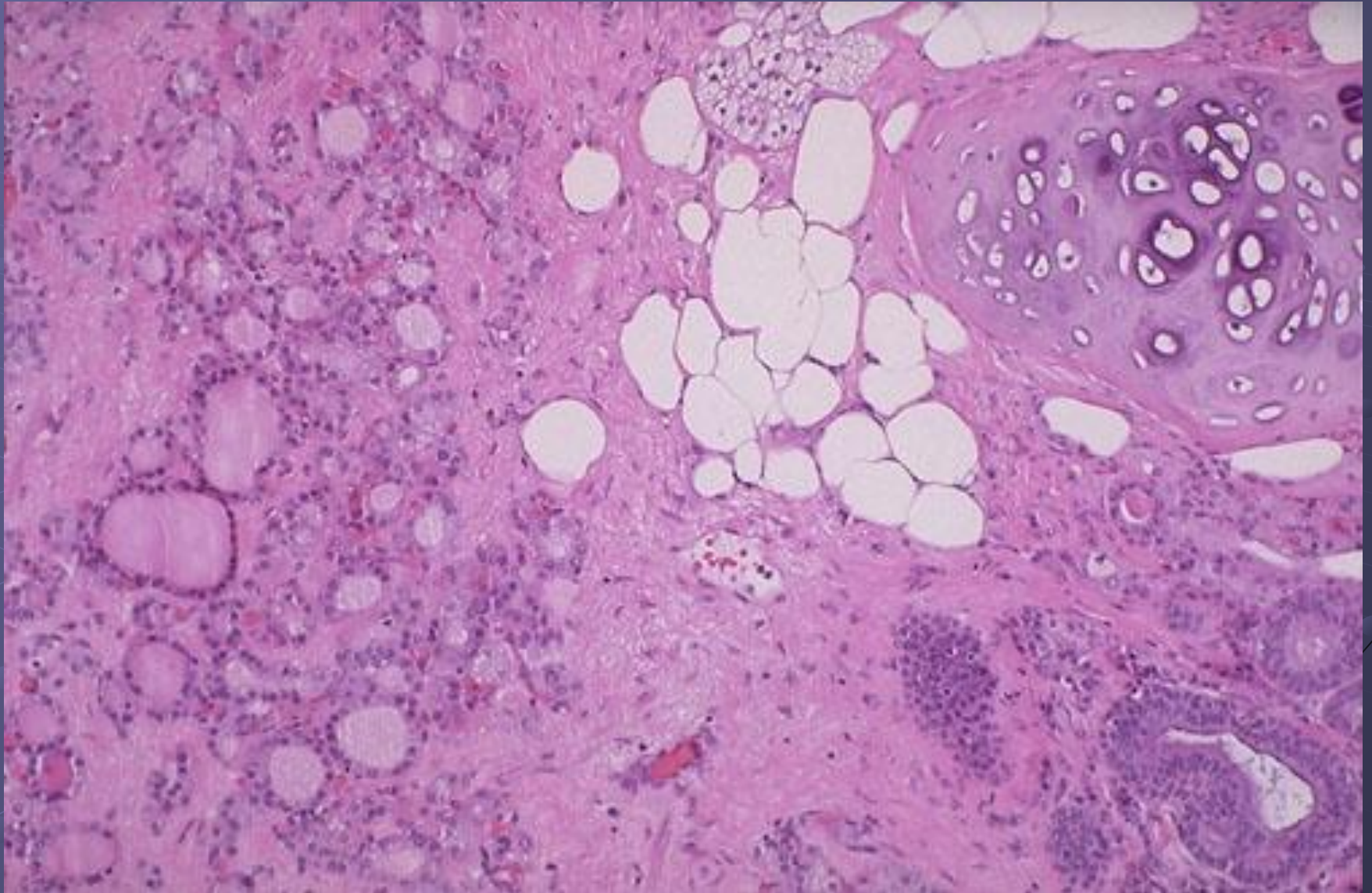
Тератома: ткань головного мозга. ГЭ, х40



Тератома: 1 – плоский эпителий, 2 – соединительная ткань. ГЭ, х40



Struma ovary



Незрелая тератома

