

Гипертоническая болезнь (первичная, или эссенциальная гипертензия) – хроническое заболевание, основным клиническим проявлением которого является длительное и стойкое повышение артериального давления (гипертензия).

Факторы риска:

- Хроническое психоэмоциональное перенапряжение
- Малоподвижный образ жизни
- Тучность
- Курение
- Избыточное потребление поваренной соли

1 Гипертоническая болезнь;

2 Симптоматические артериальные гипертензии

а) *заболевания ЦНС (нейрогенные гипертензии):*

энцефалиты;

повышение внутричерепного давления, связанное с черепно-мозговой травмой, опухолью, абсцессом;

поражения гипоталамуса и ствола головного мозга;

б) *заболевания эндокринной системы: (эндокринные гипертензии):*

опухоли надпочечников (кортикостерома, альдостерома – аденома при первичном альдостеронизме (синдроме Кона), феохромоцитоме, раке коры надпочечников);

опухоли гипофиза (базофильная аденома);

гипертиреоз (диффузный токсический зоб или болезнь

Базедова, фолликулярная аденома щитовидной железы, рак щитовидной железы);

болезнь Иценко-Кушинга;

в) заболевания почек и мочевыводящих путей (почечные гипертензии):

почечные гипертензии, связанные с заболеваниями почек (*нефрогенные гипертензии*). Основные причины: острый и хронический гломерулонефрит, хронический пиелонефрит, амилоидоз почек, поликистоз почек, диабетическая и печёночные нефропатии, опухоли почек, врождённые аномалии;

почечные гипертензии, связанные с патологией почечных сосудов (*реноваскулярные гипертензии*): атеросклерозом, фиброзно-мышечной дисплазией, сужениями и аномалиями почечных артерий;

г) заболевания сосудов:

атеросклероз дуги и коарктация аорты на разных уровнях;
сужение крупных артерий (подключичной, сонной, позвоночной);

системные васкулиты;

Стадии доброкачественной гипертензии:

1. Доклиническая:

- эпизодический временный подъем артериального давления (транзиторная гипертензия),
- умеренная компенсаторная гипертрофия левого желудочка сердца.

2. Распространенных изменений артерий:

- изменения артериол в виде: плазматического пропитывания, гиалиноза и артериолосклероза,
- Изменения артерий эластического, мышечно-эластического и мышечного типов в виде эластофиброза за счет гиперплазии и мультипликации эластической мембраны, склероза и циркулярного, стенозирующего атеросклероза,
- выраженная гипертрофия миокарда (бычье сердце) с развитием диффузного мелкоочагового кардиосклероза с признаками проявления сердечной декомпенсации.

3. Стадия изменений органов в связи с изменением артерий и нарушением внутриорганного кровообращения:

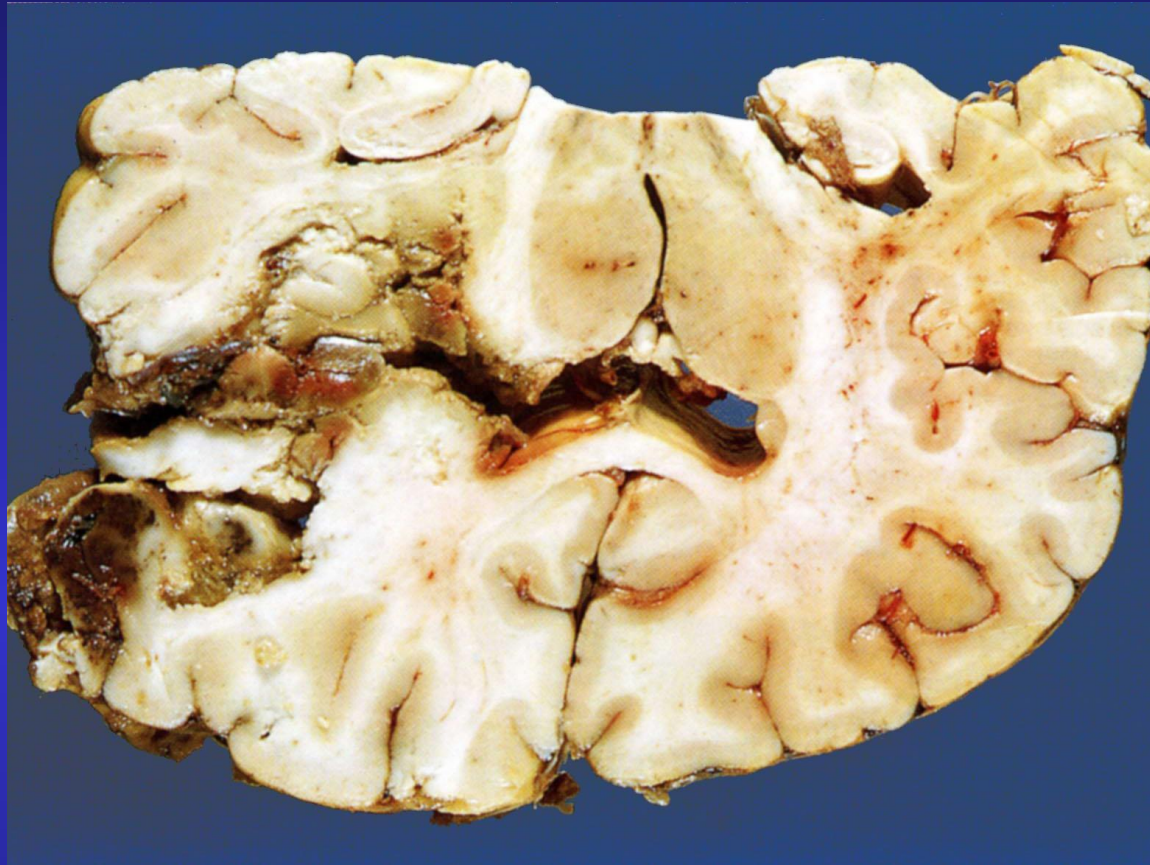
- вторичные изменения органов, которые развиваются медленно, сопровождаются атрофией паренхимы и склерозом стромы, а во время кризов - кровоизлияниями, инфарктами.

Клинико-морфологические формы гипертонической болезни:

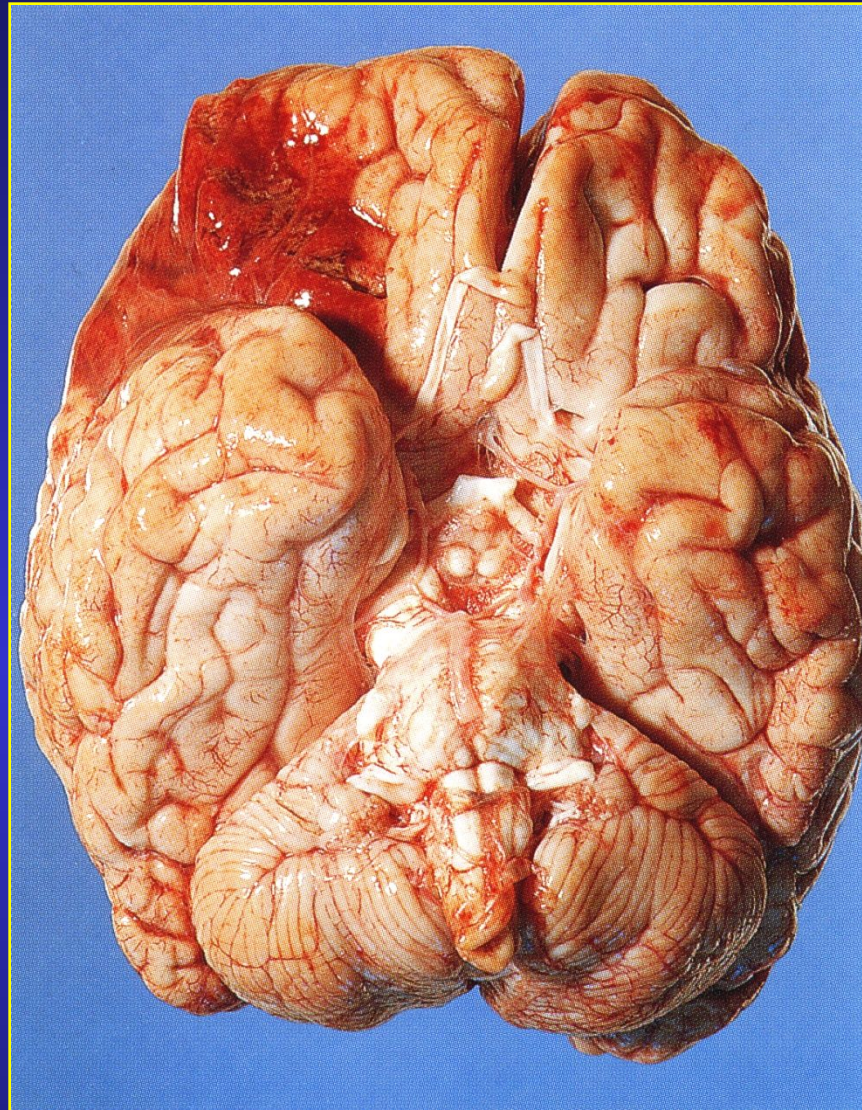
- 1) Сердечная,
- 2) Мозговая,
- 3) Почечная.

Классификация цереброваскулярных заболеваний

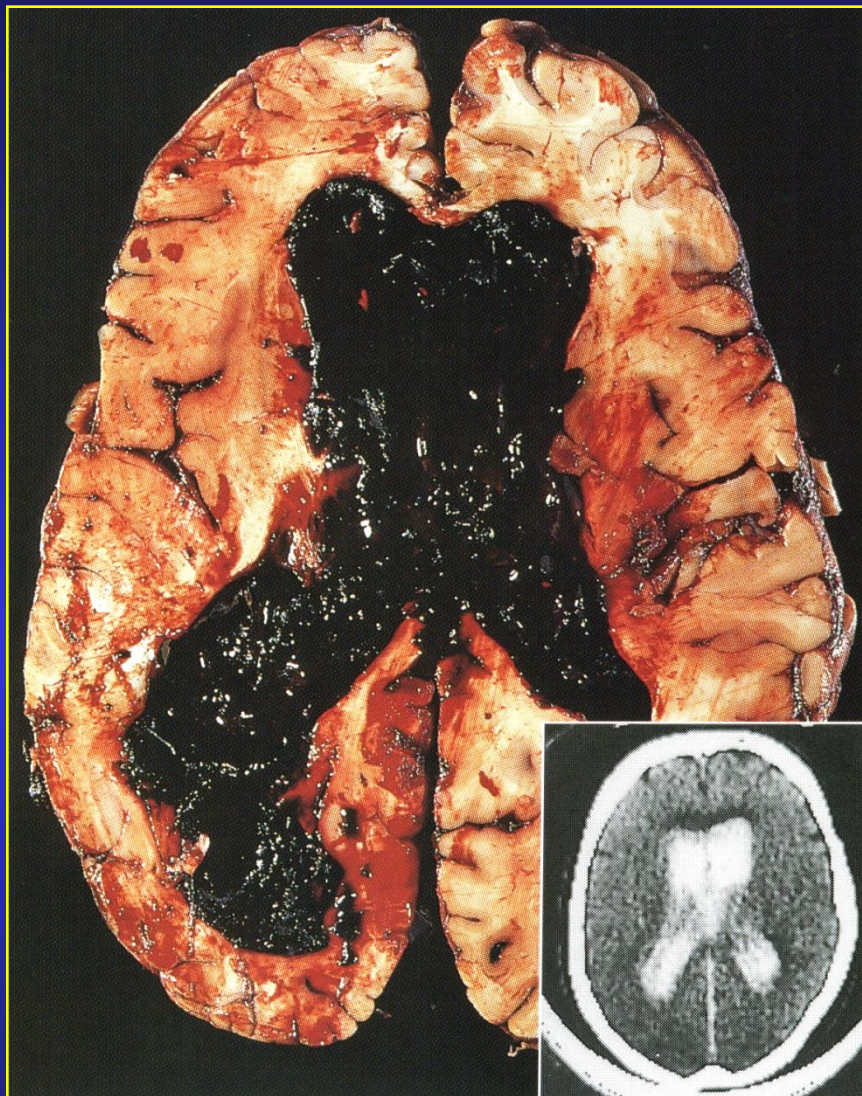
- **Заболевания головного мозга, связанные с ишемическими повреждениями (ишемическая энцефалопатия, ишемический и геморрагический инфаркты головного мозга);**
- **Внутричерепные кровоизлияния (внутри мозговые – гипертензионные, субарахноидальные – аневризматические, смешанные – паренхиматозные и субарахноидальные – артериовенозные пороки);**
- **Гипертензионные цереброваскулярные заболевания (лакунарные изменения, субкортикальная лейкоэнцефалопатия, гипертензионная энцефалопатия).**



Геморрагический инфаркт в области кровоснабжения правой средней мозговой артерии



**Острый инфаркт в области кровоснабжения
правой средней мозговой артерии**



Внутри мозговое кровоизлияние при гипертонической болезни

Осложнения инсультов

- Параличи
- Отек головного мозга
- Дислокация головного мозга с вклинениями
- Прорыв крови в полости желудочков