

ГИПОДЕРМАТОЗ КРУПНОГО РОГАТОГО СКОТА

Гиподерматоз
(hypodermatosis) –
хроническое заболевание
крупного рогатого скота,
которое вызывается
личинками подкожных
оводов рода *Hypoderma*,
сем. *Hypodermatidae* и
характеризуется
воспалительными
процессами в местах
паразитирования,
интоксикацией организма
и снижением
продуктивности
животных.

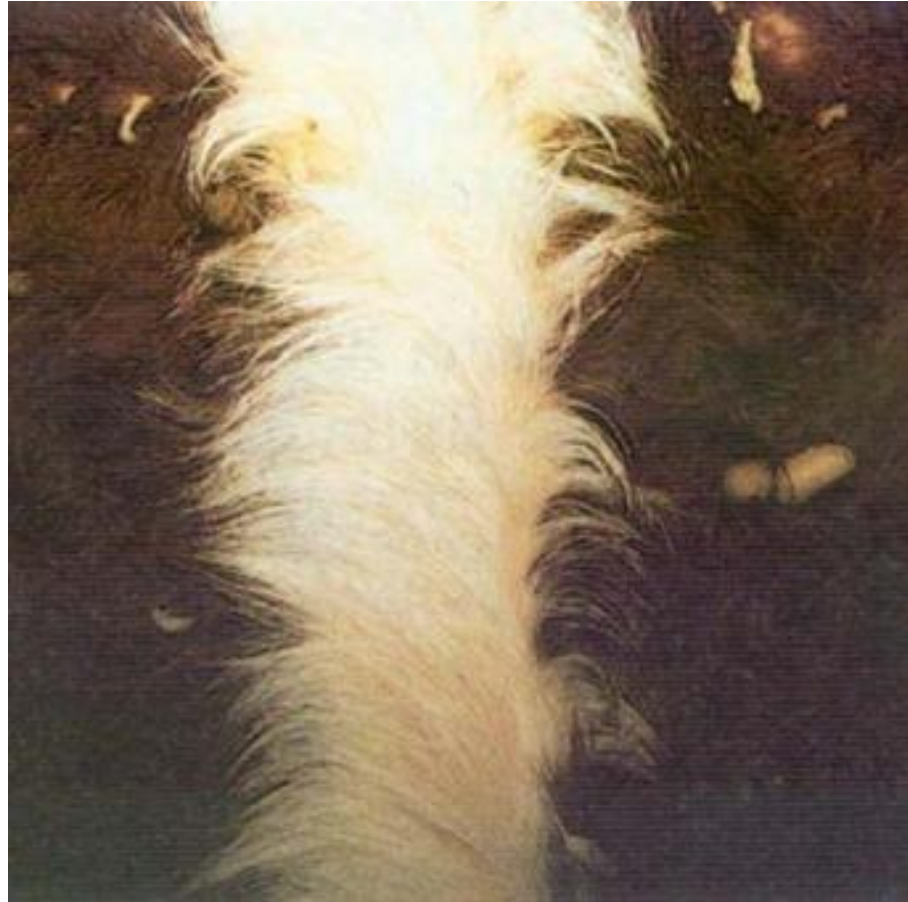

Имаго – насекомое около 2 см длины, состоит из головы, груди и брюшка. Тело покрыто густыми волосками. Выход взрослых оводов из куколок происходит в течение нескольких секунд, после чего насекомое может летать.

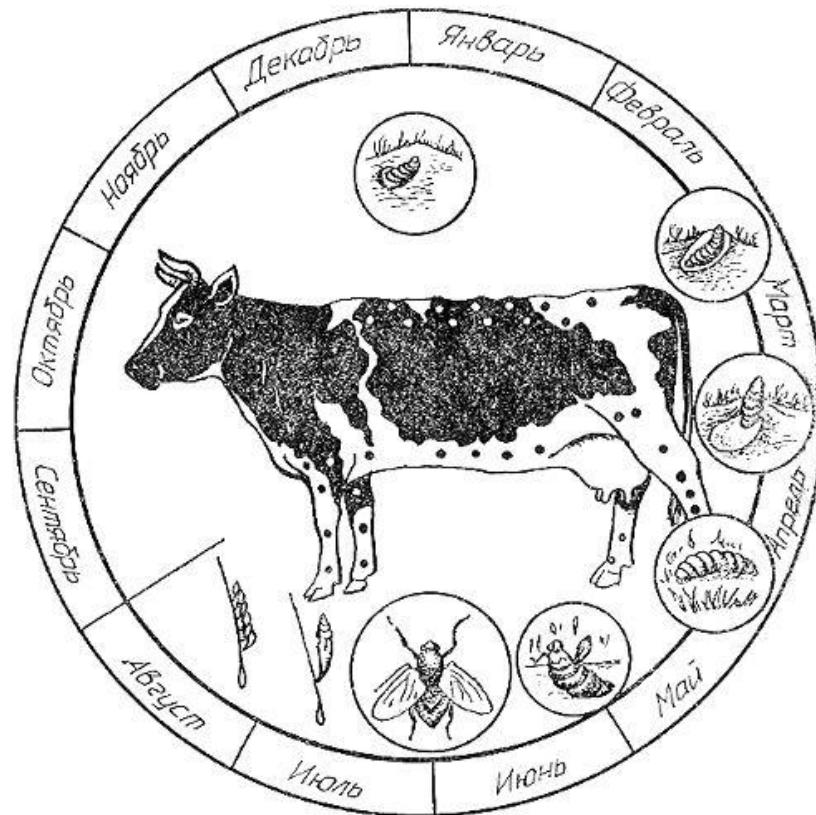
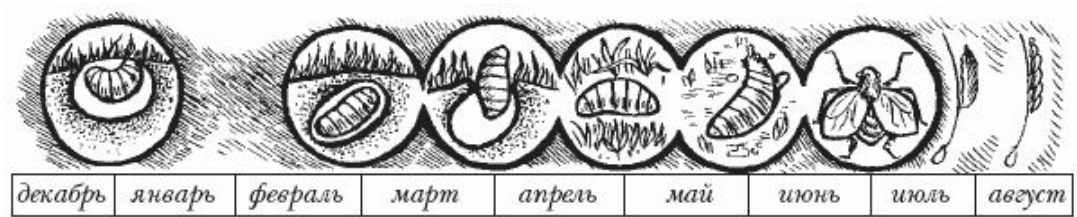


-Гиподерматоз чаще наблюдается среди крупного рогатого скота, однако личинки подкожных оводов могут паразитировать также в организме лошадей, овец, коз, других животных и человека.

-Лет оводов и яйцекладка начинается с наступлением теплых солнечных дней.



Жизненный цикл



Симптомы

- Приближение оводов вызывает страх у животных.
- Приросты живой массы животных снижаются
- Уменьшаются удои молока у коров
- На спине появляются шишки (желваки)



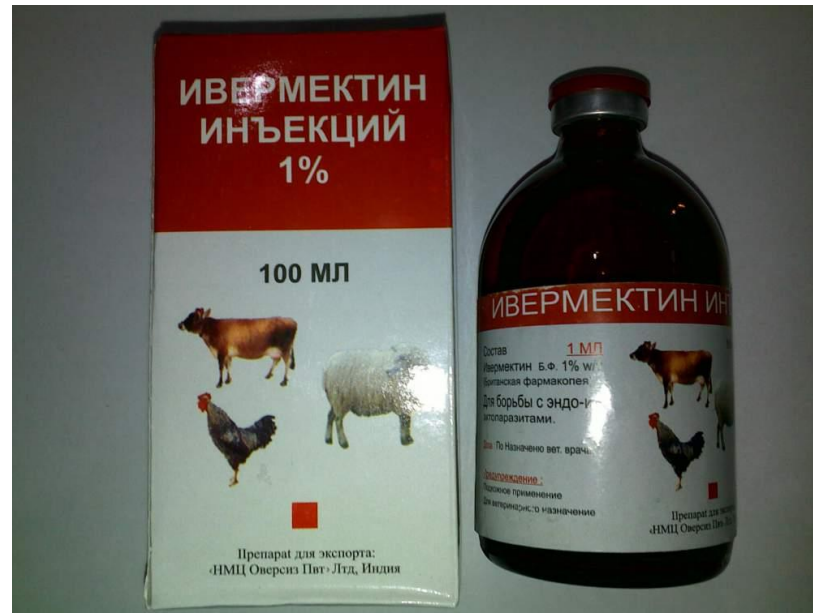Диагноз

- + Диагноз на гиподерматоз ставят по наличию желваков в области спины, поясничной части и крестца.
- + Обследование проводят с марта до сентября



Лечение

- + Применяют фармацин, ивермектим 1% – 0,2 мл на голову внутрикожно с помощью безигольного инъектора
- + Невугон – 24 мл на голову методом поливания
- + Ивомек, ивермектин – 1 мл/50 кг массы животного, гиподектин, гиподектин-хлорофос и другие препара_{ты}



Профилактика

- + Не допускается выгон на пастбища пораженных личинками
- + Нельзя завозить в хозяйства животных из неблагополучных регионов без обработки их инсектицидами
- + Ранняя химиопрофилактика проводится в период с 15 сентября по 15 ноября для уничтожения личинок 1 стадии
- + Для 2 и 3 стадии проводят обработку инсектицидами в неблагополучных хозяйствах и населенных пунктах животных старше 6-месячного возраста в период с 1 марта (южная зона) или с 15 марта (центральная и северная зона) до сентября включительно.



СПАСИБО