


ГИСТОФУНКЦИОНАЛЬНАЯ ХАРАКТЕРИСТИКА ЖЕЛЧНОГО ПУЗЫРЯ И ЖЕЛЧЕВЫВОДЯЩИХ ПУТЕЙ



ПОДГОТОВИЛА: СМАГУЛОВА АИДА
СТУДЕНТКА 343-ОМ ГРУППЫ
ПРОВЕРИЛ: БАРЫШЕВ Б.Б.

АСТАНА, 2016

План:

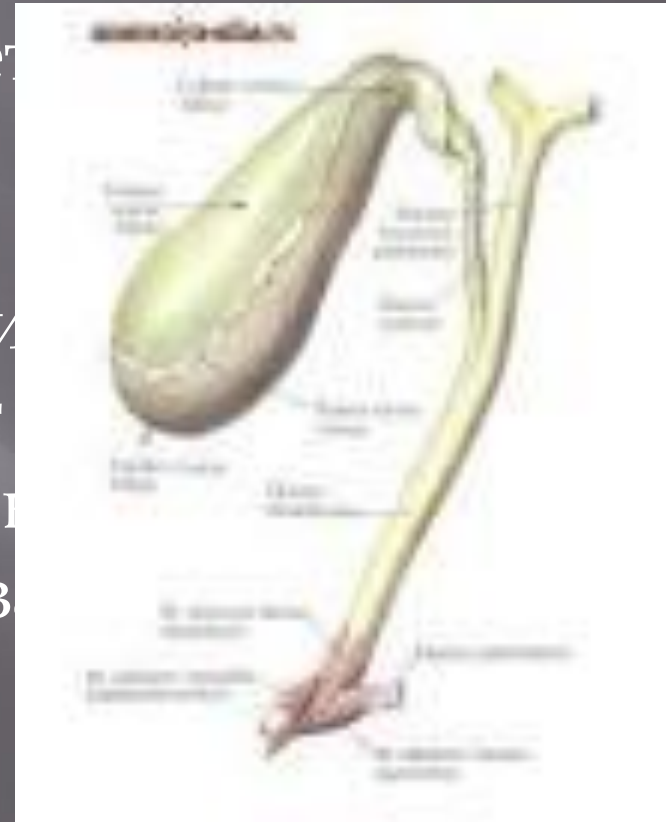
- ▣ Введение
- ▣ Анатомия желчного пузыря
- ▣ Гистология желчного пузыря
 - ▣ А) Слизистая оболочка
 - ▣ Б) Мышечная оболочка
 - ▣ В) Адвентициальная оболочка
- ▣ Желчевыводящие пути
 - ▣ А) Слизистая оболочка
 - ▣ Б) Мышечная оболочка
 - ▣ В) Адвентициальная оболочка
- ▣ Научный факт
- ▣ Заключение
- ▣ Список использованной литературы
- ▣ Приложение

Введение

- ▣ В данной работе представлена гистофункциональная характеристика желчного пузыря и желчевыводящих путей. Изучение структур стенки, а также возрастных и конституциональных особенностей строения стенки желчного пузыря является актуальным, поскольку новые данные, возможно, позволят выявить дополнительные факторы, влияющие на патогенез заболеваний данного органа.

Желчный пузырь

(*vesica biliaris*) представляет собой тонкостенный орган (толщина стенки 1,5-2 мм) вмещающий 40-70 мл желчи. Назначение органа состоит не только в хранении, но и в концентрировании желчи за счет активного транспорта Na и Cl эпителиальными клетками слизистой оболочки.

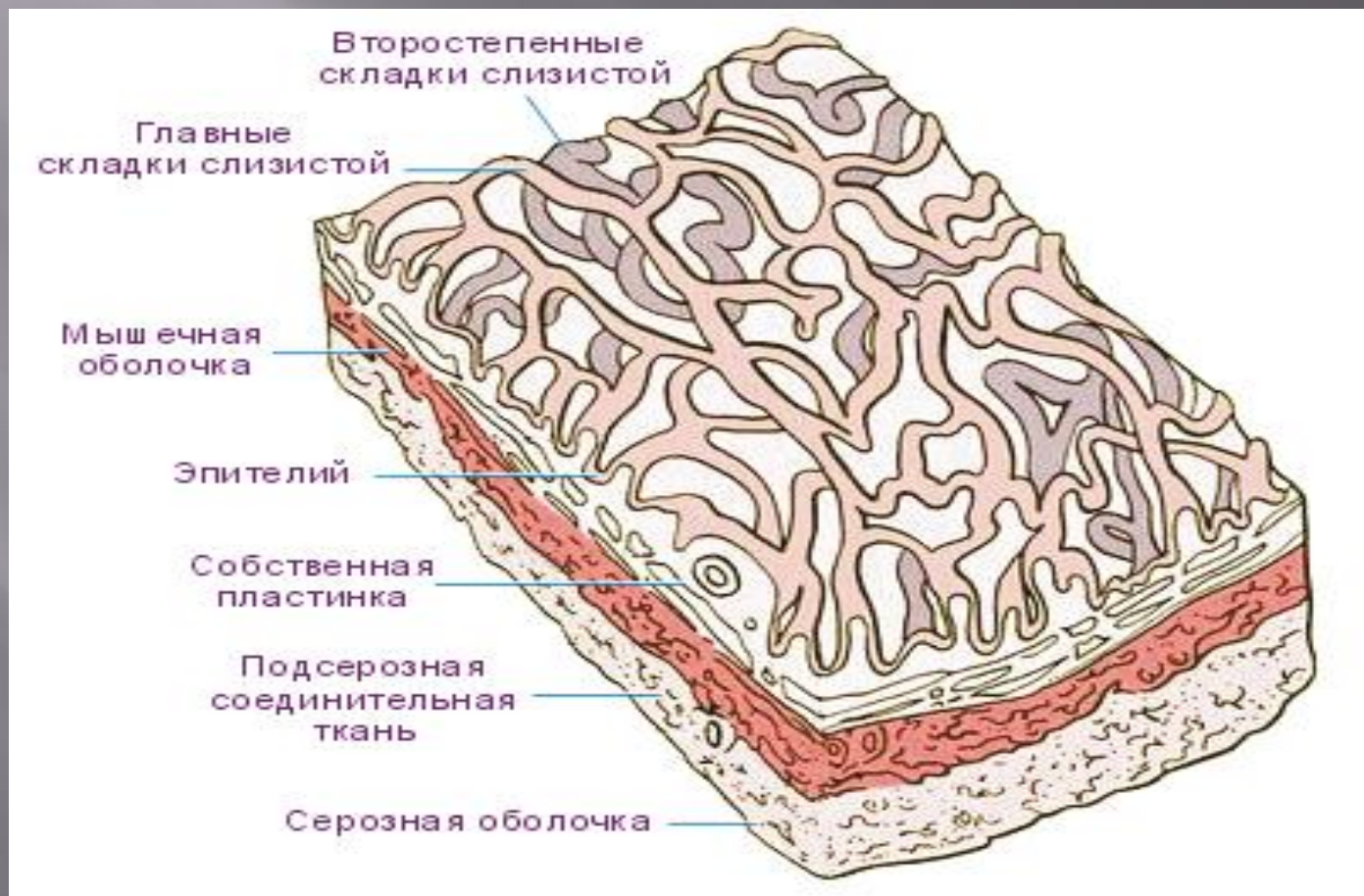

Анатомия желчного пузыря

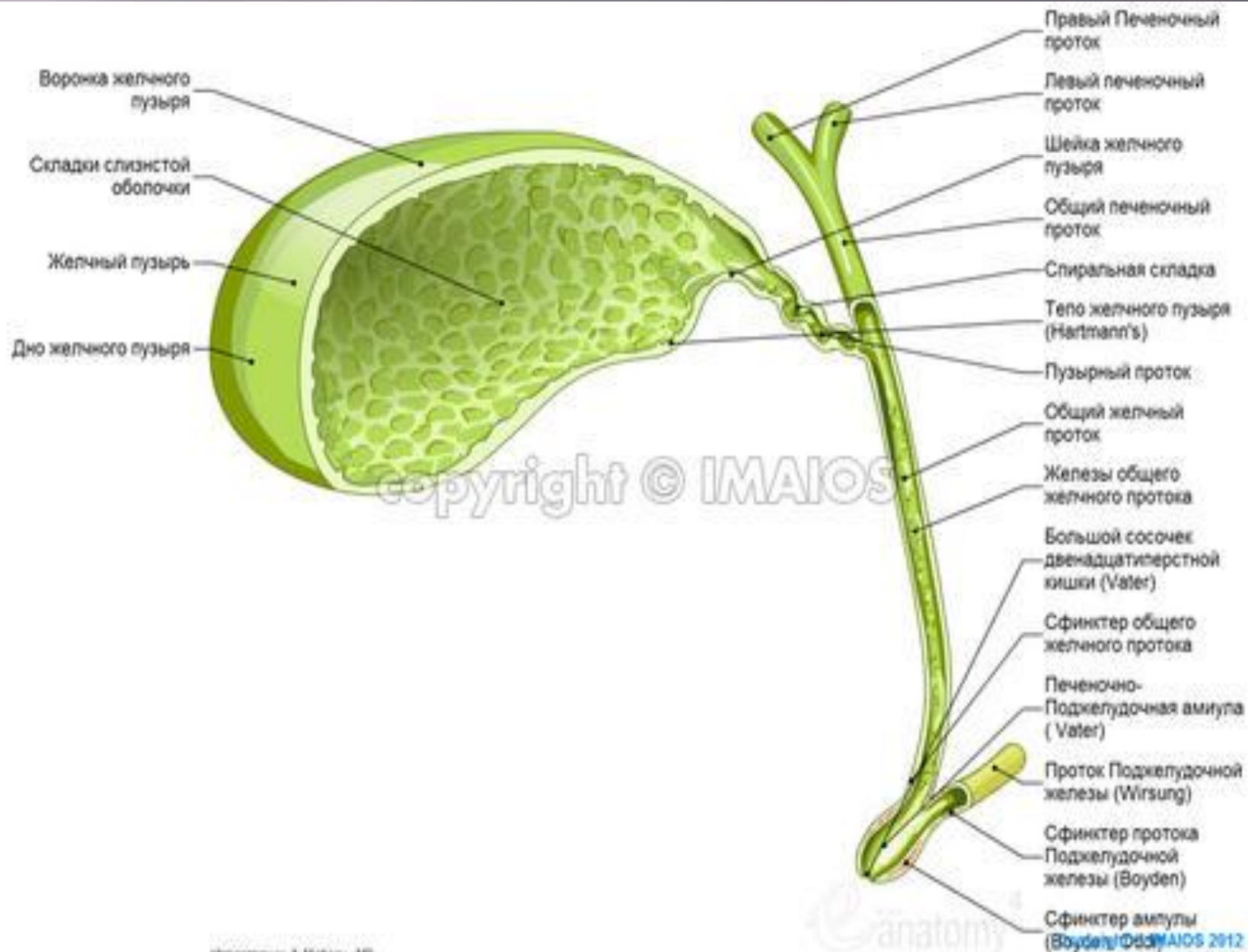
- Желчный пузырь имеет грушевидную или коническую форму, находится на нижней поверхности печени, между правой и квадратной ее долями. Длина желчного пузыря колеблется от 5 до 14 см, ширина — от 2 до 4 см, емкость — от 30 до 70 мл; при патологических состояниях форма, величина и емкость желчного пузыря могут значительно изменяться. В желчном пузыре различают дно, тело и шейку, которая переходит в пузырный проток. Расположение желчного пузыря зависит от возраста и телосложения. Обычно он проецируется на переднюю брюшную стенку в месте пересечения правой парастеральной линии с линией, соединяющей концы десятых ребер, а по отношению к позвоночнику — на уровне I—II.

Стенка желчного пузыря состоит из 3 оболочек:

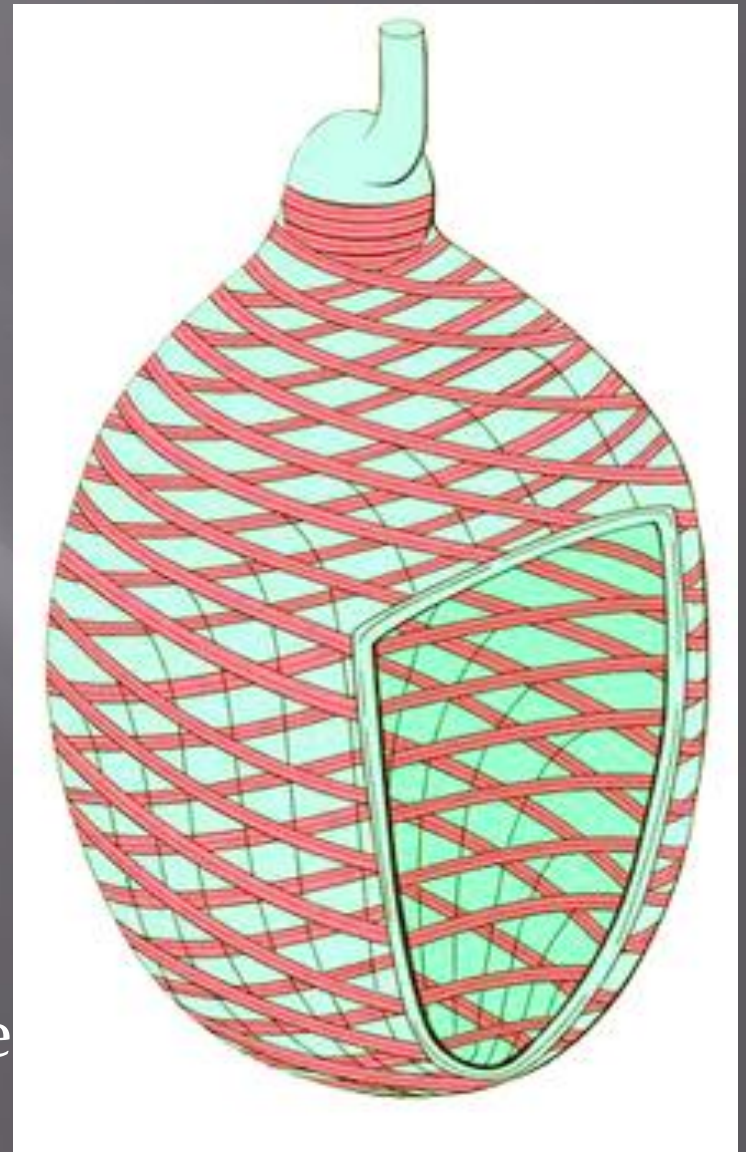
- ▣ Слизистая
- ▣ Мышечная
- ▣ Адвентициальная



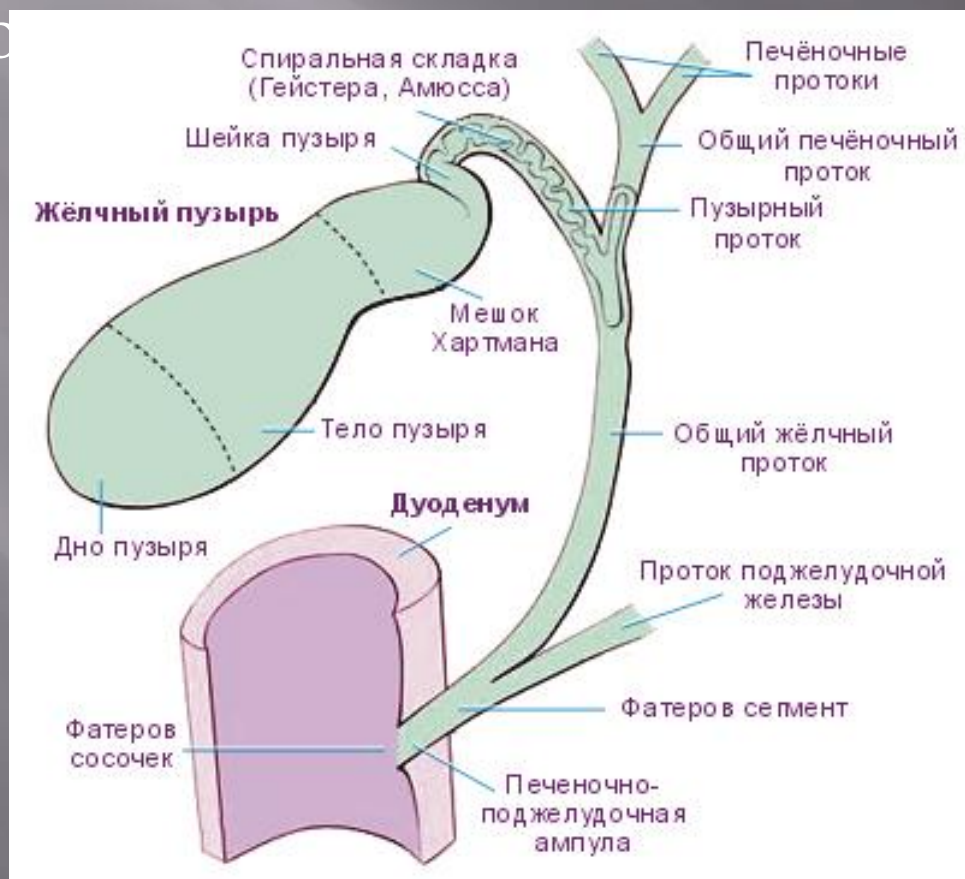
Слизистая оболочка образует многочисленные складки. Она выстлана высокими призматическими эпителиальными клетками, имеющими каемку. Под эпителием располагается собственная пластинка слизистой оболочки, содержащая большое количество эластических волокон. В области шейки пузыря в ней находятся альвеолярно-трубчатые железы, выделяющие слизь. Эпителии слизистой оболочки обладает способностью всасывать воду и некоторые другие вещества из желчи, заполняющей полость пузыря. Поэтому пузырная желчь всегда более густой консистенции и более темного цвета, чем желчь, изливающаяся непосредственно из печени

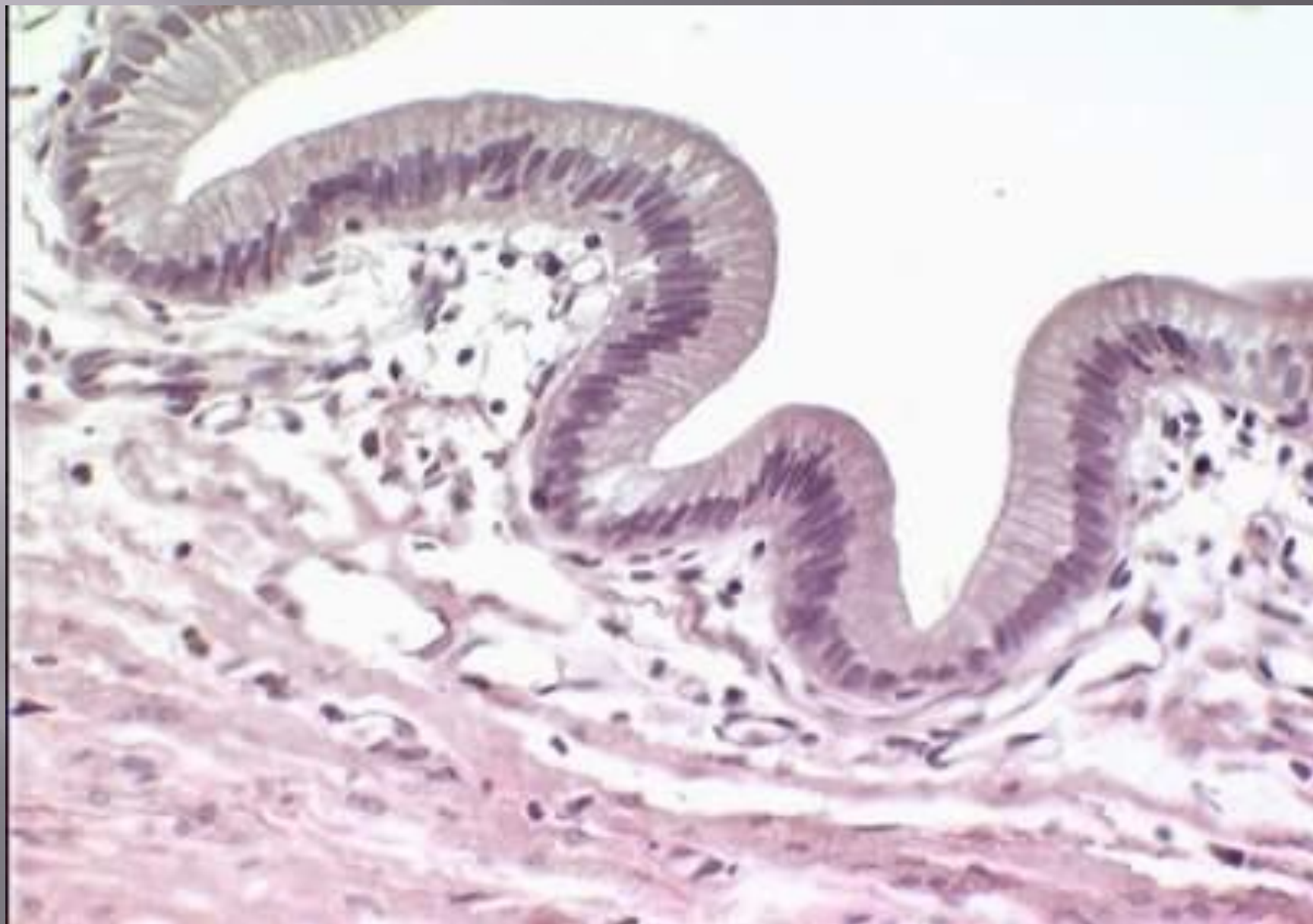

Мышечная оболочка желчного пузыря состоит из пучков гладких миоцитов, расположенных в виде сети, в которой преобладает их циркулярное направление. В области шейки пузыря циркулярные пучки мышечных клеток особенно сильно развиты. Вместе с мышечным слоем пузырного протока они образуют сфинктер. Между пучками мышечных клеток всегда имеются хорошо выраженные прослойки рыхлой соединительной ткани.



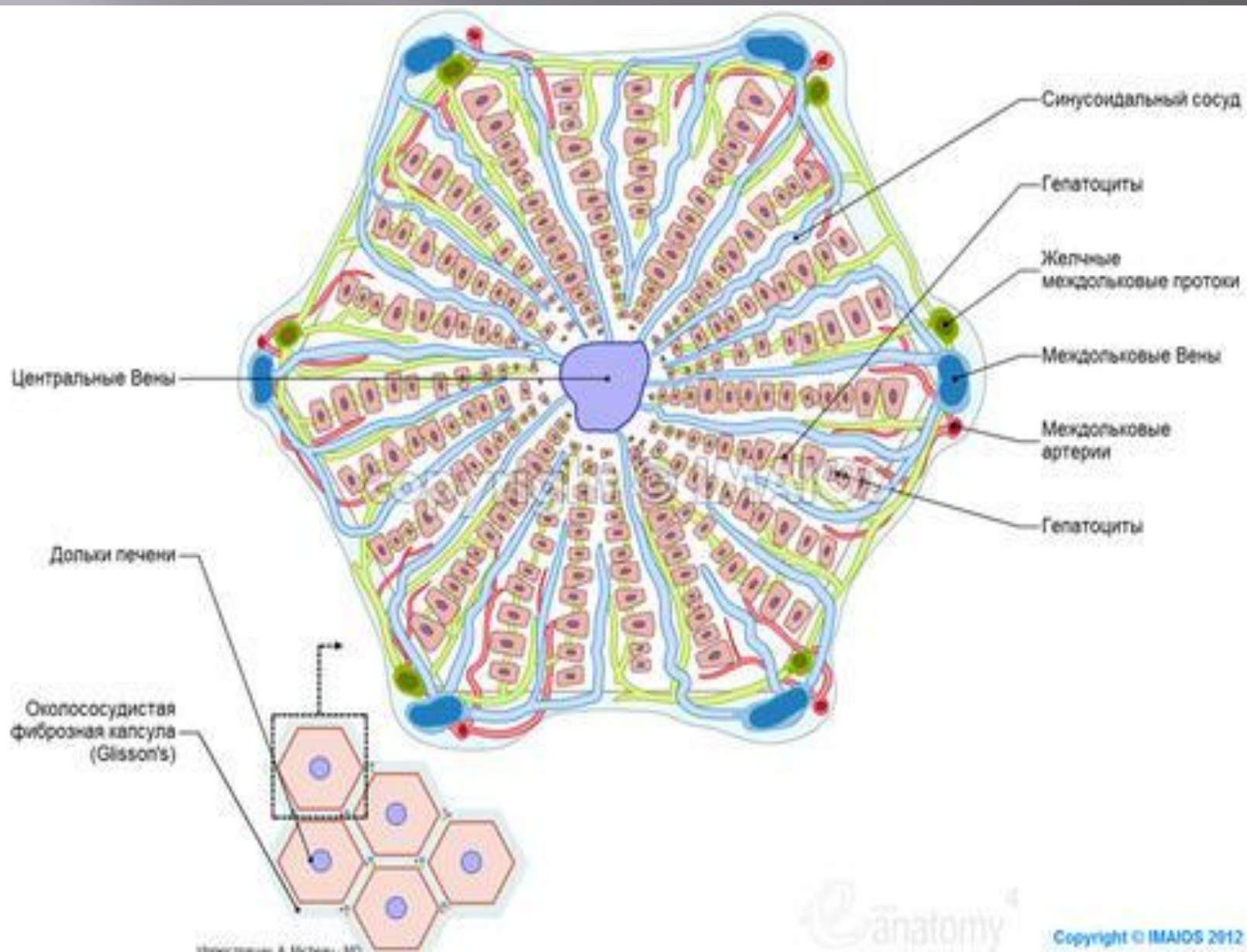
Адвентициальная оболочка желчного пузыря состоит из плотной волокнистой соединительной ткани, в которой содержится много толстых эластических волокон, образуя





Желчевыводящие пути

Это тонкие каналы между соседними гепатоцитами. Желчные капилляры слепо начинаются в центральной части классической дольки и идут на ее периферию, где впадают в холангиолы-короткие трубочки на периферии классических долек, принимающие желчь из желчных капилляров и передающие ее желчным протокам

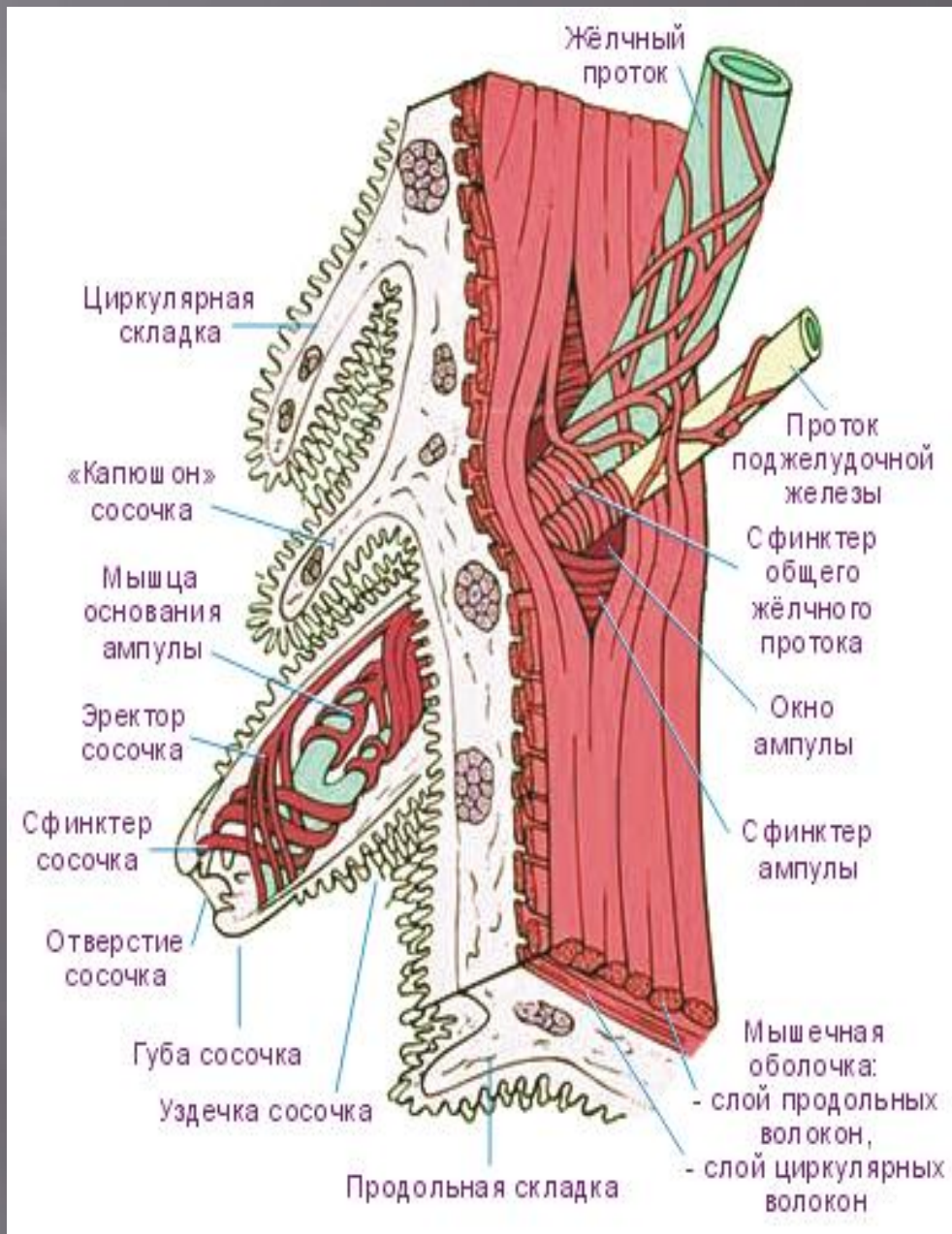


К ним относятся **внутрипеченочные** и **внепеченочные** желчные протоки. К внутрипеченочным принадлежат междольковые желчные протоки, а к внепеченочным – правый и левый печеночные протоки. Междольковые желчные протоки вместе с разветвлениями воротной вены и печеночной артерии образуют в печени триады.

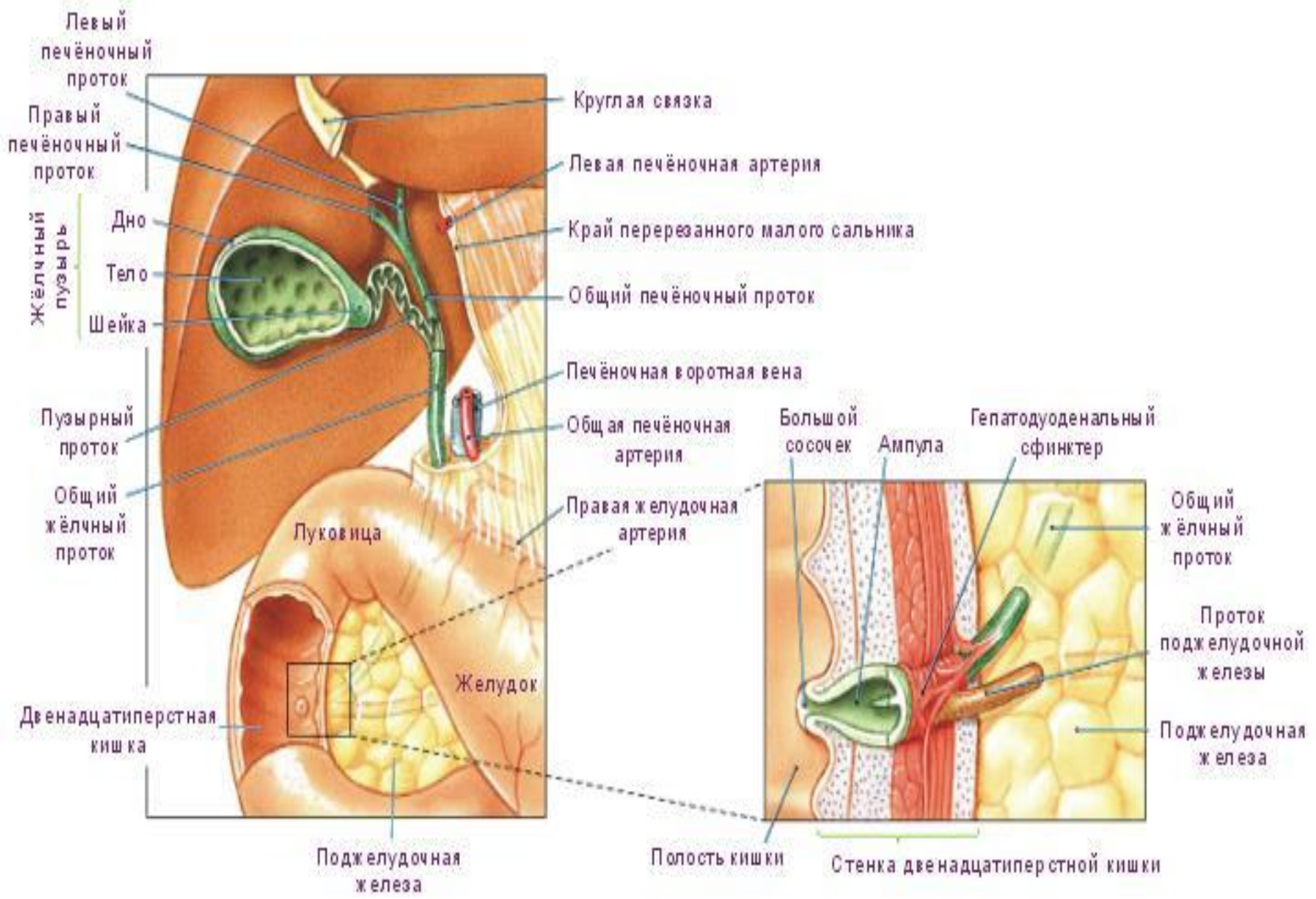
Стенка междольковых протоков состоит из однослойного кубического, а в более крупных протоках – из цилиндрического эпителия, снабженного каемкой, и тонкого слоя рыхлой соединительной ткани. В апикальных отделах эпителиальных клеток протоков нередко встречаются в виде зерен или капель составные части желчи. На этом основании предполагают, что междольковые желчные протоки выполняют секреторную функцию. Печеночные, пузырный и общий желчные протоки имеют примерно одинаковое строение. Это сравнительно тонкие трубки диаметром около 3,5-5 мм, стенка которых образована тремя оболочками.

Слизистая оболочка состоит из однослойного высокого призматического эпителия и хорошо развитого слоя соединительной ткани (собственная пластинка). Для эпителия этих протоков характерно наличие в его клетках лизосом и включений желчных пигментов. В эпителии нередко встречаются бокаловидные клетки. Количество их резко увеличивается при заболевании желчных путей. Собственная пластинка желчных протоков отличается богатством эластических волокон, расположенных продольно и циркулярно. В небольшом количестве в ней имеются слизистые железы.

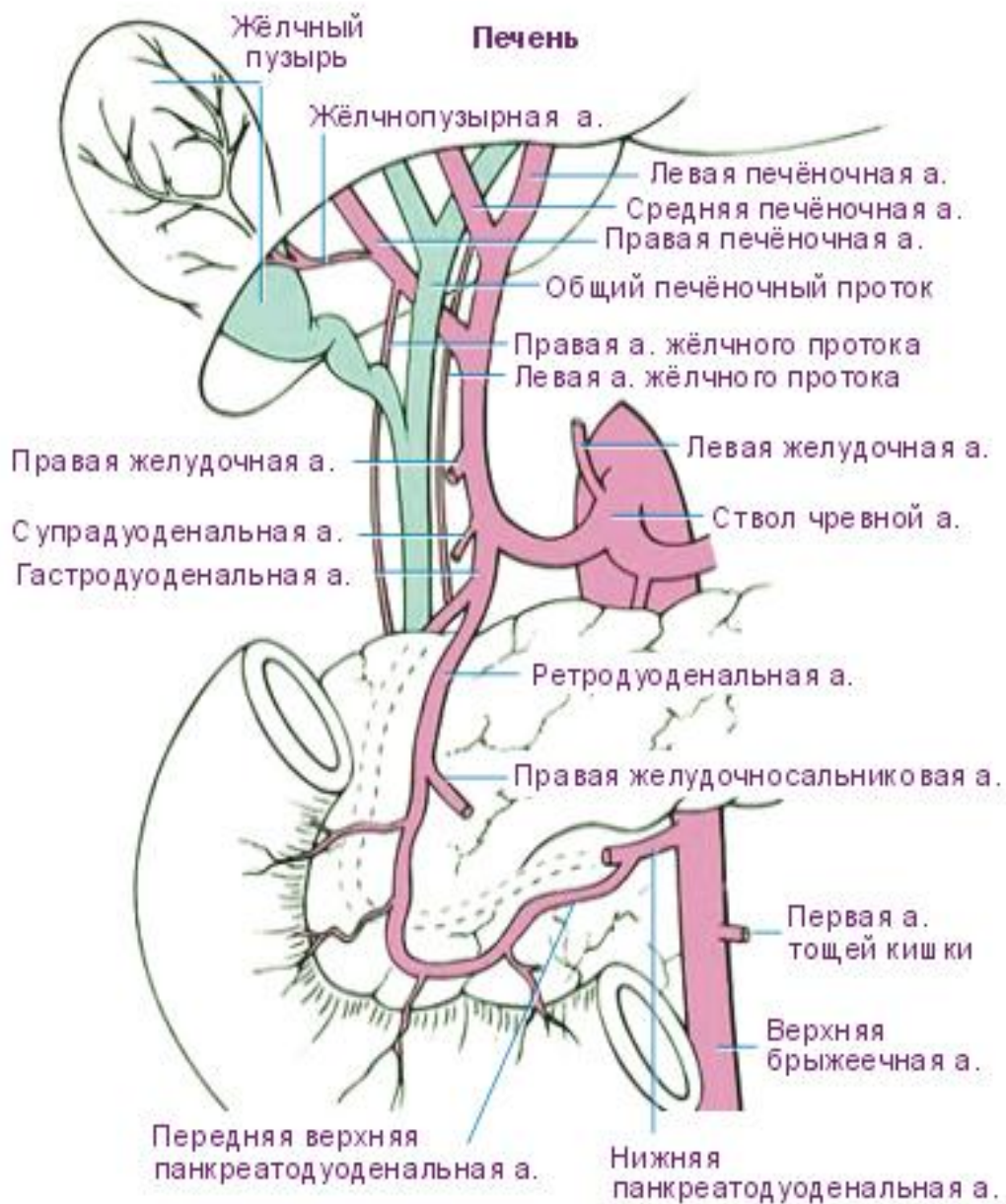
Мышечная оболочка тонкая, состоит из спирально расположенных пучков гладких миоцитов, между которыми много соединительной ткани.



Мышечная оболочка хорошо выражена лишь в определенных участках протоков – в стенке пузырного протока при переходе его в пузырь и в стенка общего желчного протока при впадении его в двенадцатиперстную кишку. В этих местах пучки гладких миоцитов располагаются главным образом циркулярно. Они образуют сфинктеры, которые регулируют поступление желчи в кишечник



Адвентициальная оболочка состоит из рыхлой соединительной ткани.



Научный факт

- В одном из российских университетов, а точнее в Красноярском государственном медицинском университете имени профессора В.Ф.Войно-Ясенецкого и ГУ НИИ медицинских проблем Севера СО РАМН под руководством Ю. А.Шеховцовой и Н.С.Горбуновым было проведено исследование по оценке морфологического строения стенки желчного пузыря.
- В результате проведенного исследования установлено, что у живых лиц II периода зрелого возраста, имеющих камни в желчном пузыре, наиболее часто (в 73,5%) встречается расширенная вверх форма живота, что в 4,4 раза чаще, чем в группе сравнения аналогичной возрастной структуры. Расширенная вниз форма живота наблюдается в 14,7% случаев, что реже, чем в группе сравнения в 4,8 раза. Овоидная форма живота при наличии камней встречается в 1,1 раза чаще, чем в группе сравнения. Установлено, что частота встречаемости камней в желчном пузыре возрастает с увеличением индекса фаса живота. Причем данные особенности характерны как для мужчин, так и для женщин.

**Толщина (в мкм) оболочек стенки желчного пузыря
взрослых с разной формой живота**

| Оболочки | Форма живота | | |
|----------------------------|--|----------------------------|---|
| | расширенная вниз (n=40) | овоидная (n=20) | расширенная вверх (n=40) |
| общая толщина | 2381,15±330,91 | 1704,0±155,07 | 1464,75±180,03 |
| - серозная/адвентициальная | 2187,82±333,39 | 1505,0±150,03 | 1186,38±179,29 |
| - мышечная | 134,39±13,36 | 142,0±11,23 | 210,75±9,48 |
| - слизистая | 70,0±6,12 | 57,0±3,63 | 67,63±3,30 |

- Наибольшая толщина стенки желчного пузыря, равная 2381,15±330,91 мкм, наблюдается у взрослых с расширенной вниз формой живота. У взрослых с овоидной формой живота толщина стенки органа тоньше в 1,4 раза, а с расширенной вверх формой живота – тоньше в 1,6 раза. При этом при расширенной вверх форме живота стенка желчного пузыря в 1,2 раза тоньше, чем при овоидной (табл. 1).

Толщина (в мкм) оболочек висцеральной стенки желчного пузыря
взрослых с разной формой живота

| Оболочки | Форма живота | | |
|---------------|-------------------------------|--------------------|--------------------------------|
| | расширенная вниз (n=20) | овоидная (n=10) | расширенная вверх (n=20) |
| общая толщина | 4001,50±371,52 | 2363,0±38,24 | 2400,0±195,38 |
| - серозная | 3805,0±378,12 | 2142,0±35,71 | 2109,75±200,66 |
| - мышечная | 136,50±10,79 | 158,0±20,65 | 221,50±13,04 |
| - слизистая | 60,0±5,76 | 63,0±5,39 | 68,75±5,30 |

- Наибольшей толщиной, равной 4001,50±371,52 мкм, отличается висцеральная стенка желчного пузыря взрослых с расширенной вниз формой живота. Это больше толщины висцеральной стенки органа при овоидной или расширенной вверх форме живота в 1,7 раза (табл. 2).

Толщина (в мкм) оболочек висцеральной и печеночной стенок
желчного пузыря

| Оболочки | Стенки | |
|---|---------------------------|-------------------------|
| | висцеральная (n = 50) | печеночная (n = 49) |
| 1 | 2 | 3 |
| общая толщина | 3033,2±200,4 ³ | 691,3±47,1 ² |
| - серозная/адвентициальная | 2794,3±205,8 ³ | 472,8±52,7 ² |
| - мышечная | 174,8±9,5 | 159,8±12,3 |
| - слизистая | 64,1±3,3 | 68,5±4,4 |
| Примечание: M±m ^{2,3} - различия достоверны (при p<0,001) в зависимости от стенки. | | |

- Стенка желчного пузыря взрослых II периода зрелого возраста обладает топическими особенностями. Так, висцеральная стенка превосходит по толщине печеночную стенку в 4,4 раза (p<0,001). Данные отличия обусловлены преобладанием толщины серозной оболочки органа над адвентициальной в 5,9 раза (p<0,001). В то же время толщина мышечной оболочки на висцеральной стенке превосходит таковую на печеночной лишь в 1,1 раза, а слизистая оболочка, наоборот, на висцеральной стенке желчного пузыря тоньше, чем на печеночной в 1,1 раза

Толщина (в мкм) оболочек стенки желчного пузыря
с камнями в его полости

| Оболочки стенки желчного пузыря | Стенки желчного пузыря | |
|---|---------------------------|--------------------------|
| | висцеральная (n = 60) | печеночная (n = 60) |
| 1 | 2 | 3 |
| общая толщина стенки | 2768,4±169, ³ | 1477,5±76,1 ² |
| - серозная/адвентициальная | 2147,5±139,0 ³ | 934,3±58,6 ² |
| - мышечная | 580,9±85,9 | 501,0±26,6 |
| - слизистая | 40,0±1,7 | 42,2±2,1 |
| Примечание: M±m ^{2,3} - различия достоверны (при p<0,001) в зависимости от стенки желчного пузыря. | | |

Заключение

- Топические особенности заключаются в различной толщине стенок желчного пузыря, а также их отдельных оболочек. Так, висцеральная стенка желчного пузыря толще печеночной в 4,4 раза ($p < 0,001$), что преимущественно обусловлено преобладанием толщины серозной оболочки над адвентициальной в 5,9 раза ($p < 0,001$). При наличии камней висцеральная стенка желчного пузыря толще печеночной в 1,9 раза ($p < 0,01$), что также обусловлено в основном преобладанием толщины серозной оболочки над адвентициальной в 2,3 раза ($p < 0,01$).
- Конституциональные особенности характерны для висцеральной стенки желчного пузыря, которая при форме живота расширенной вниз в 1,7 раза толще ($p < 0,01$), чем при других формах живота.

Список использованной литературы

- ▣ 1. Энциклопедический словарь Брокгауза и Ефрона;
- ▣ 2. Анатомия. А.С.Синельников – 2 том.
- ▣ 3. <http://www.doktor.ru/medinfo>;
- ▣ 4. <http://medinfo.home.ml.org>.
- ▣ 5. Шеховцова, Ю. А. Морфологическая характеристика строения стенки желчного пузыря : методические рекомендации / Ю. А. Шеховцова, Н. С. Горбунов. – Красноярск : тип. КрасГМУ, 2011. – 20 с.
- ▣ 6. Ильченко, А. А. Диффузное утолщение стенки желчного пузыря. Клиническое значение / А. А. Ильченко, Ю. Н. Орлова // Эксперим. и Клинич. гастроэнтерология. – 2010. – №4. – С. 47-57.

**Спасибо за
внимание!!!**