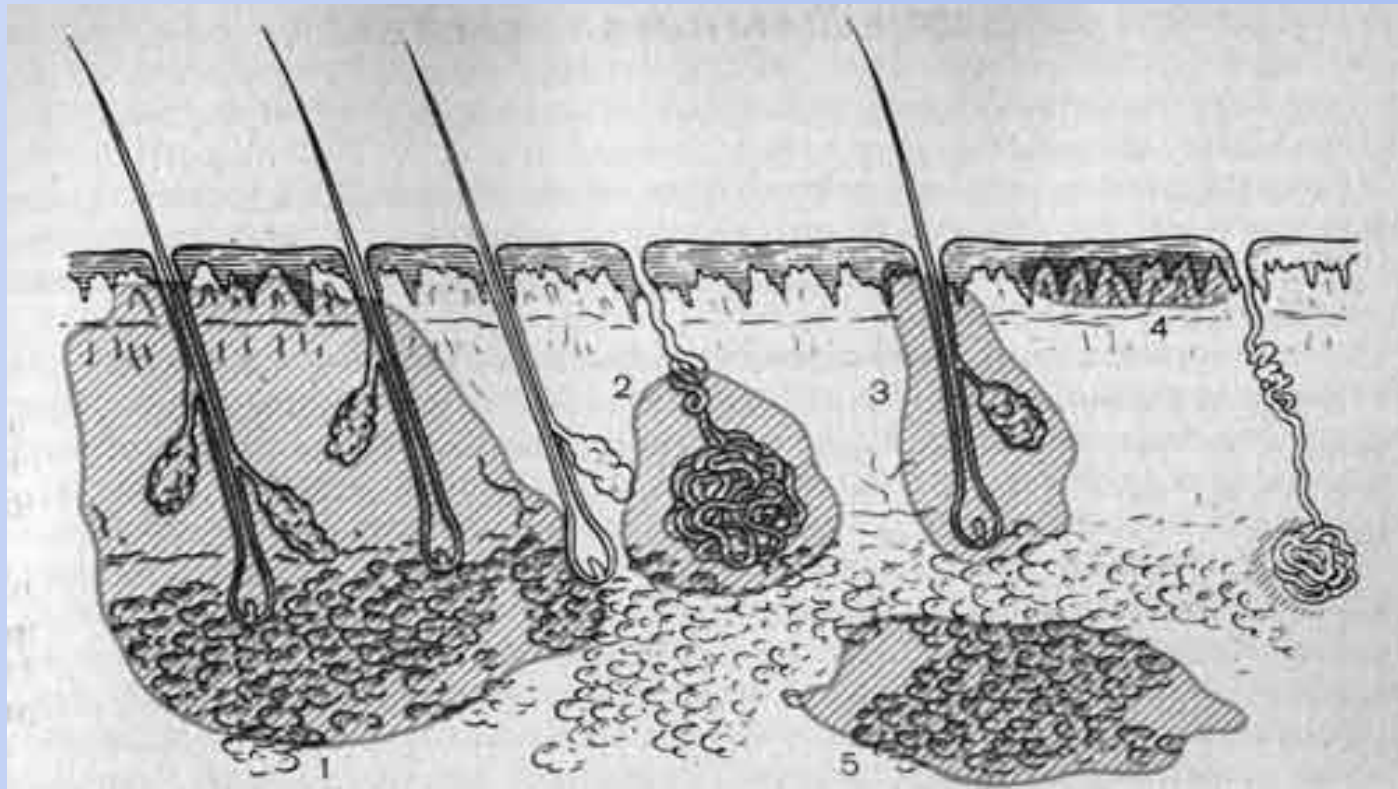


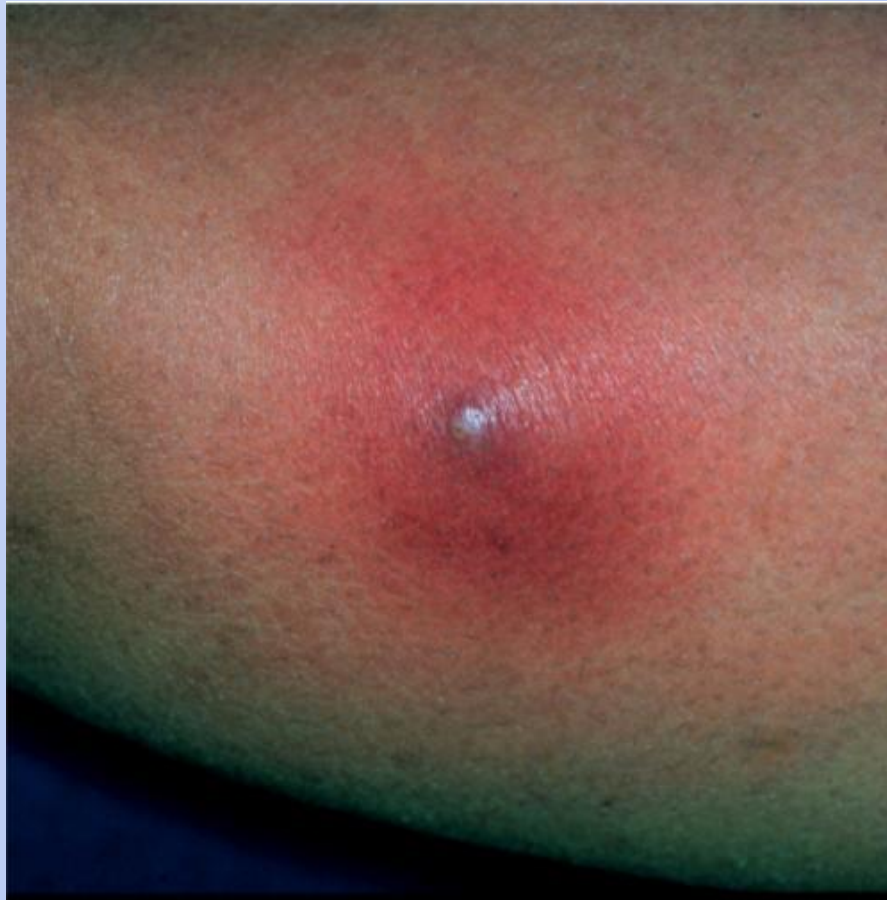ГНОЙНЫЕ ЗАБОЛЕВАНИЯ КОЖИ И ПОДКОЖНОЙ КЛЕЧАТКИ

Локализация гнойных процессов в коже и подкожной клетчатке (схема):

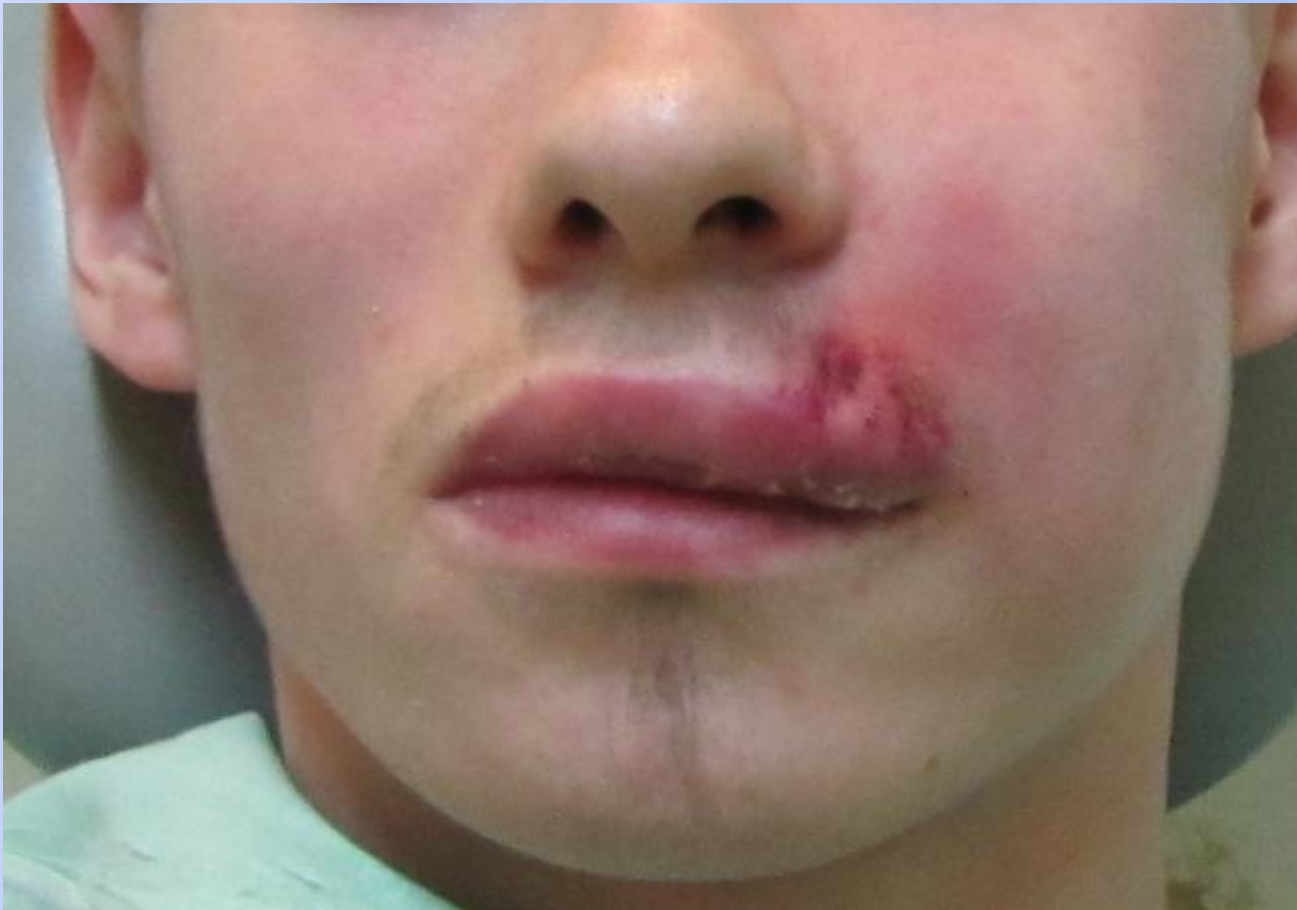- 1 — карбункул;
- 2 — гидраденит;
- 3 — фурункул;
- 4 — рожистое воспаление;
- 5 — флегмона подкожной клетчатки.



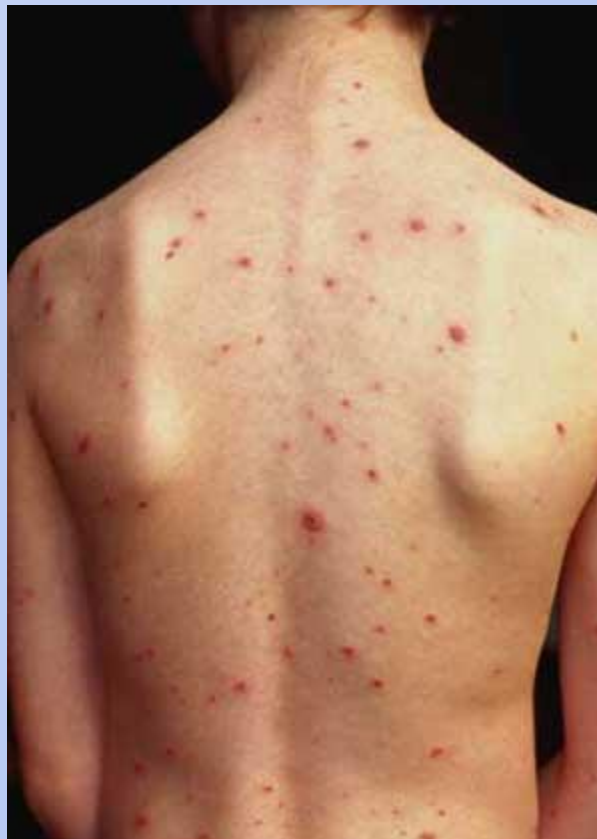ФУРУНКУЛ



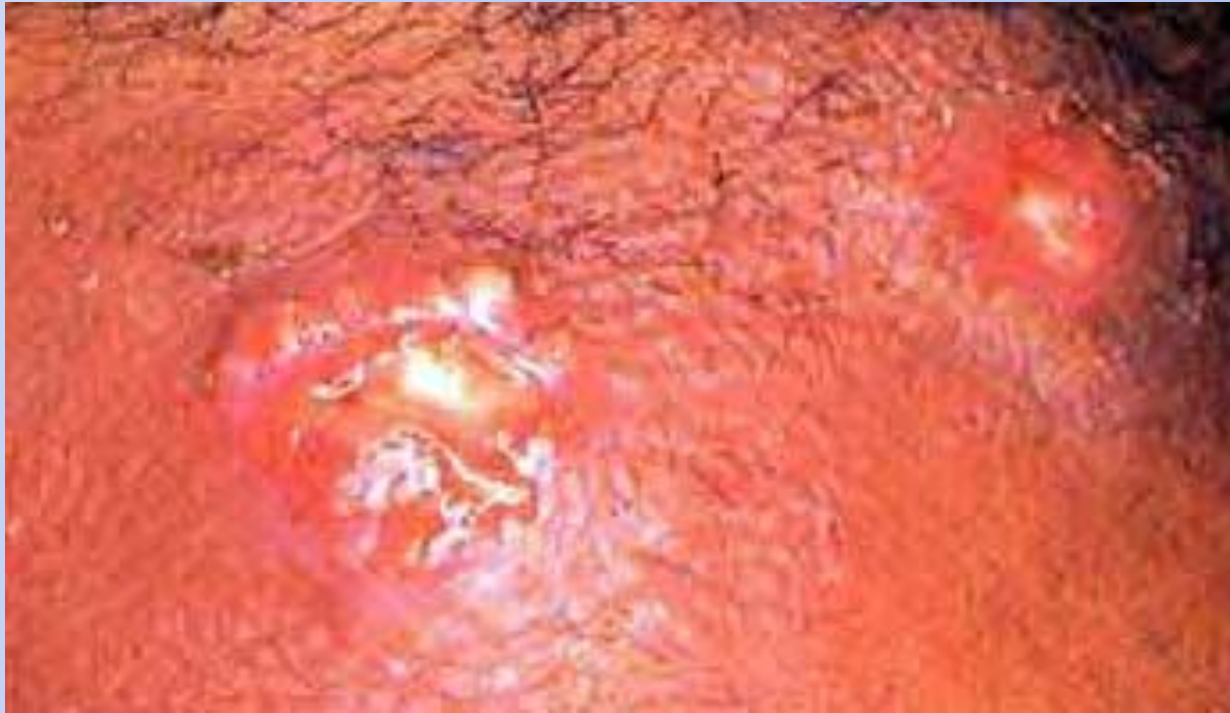Фурункул в области верхней губы

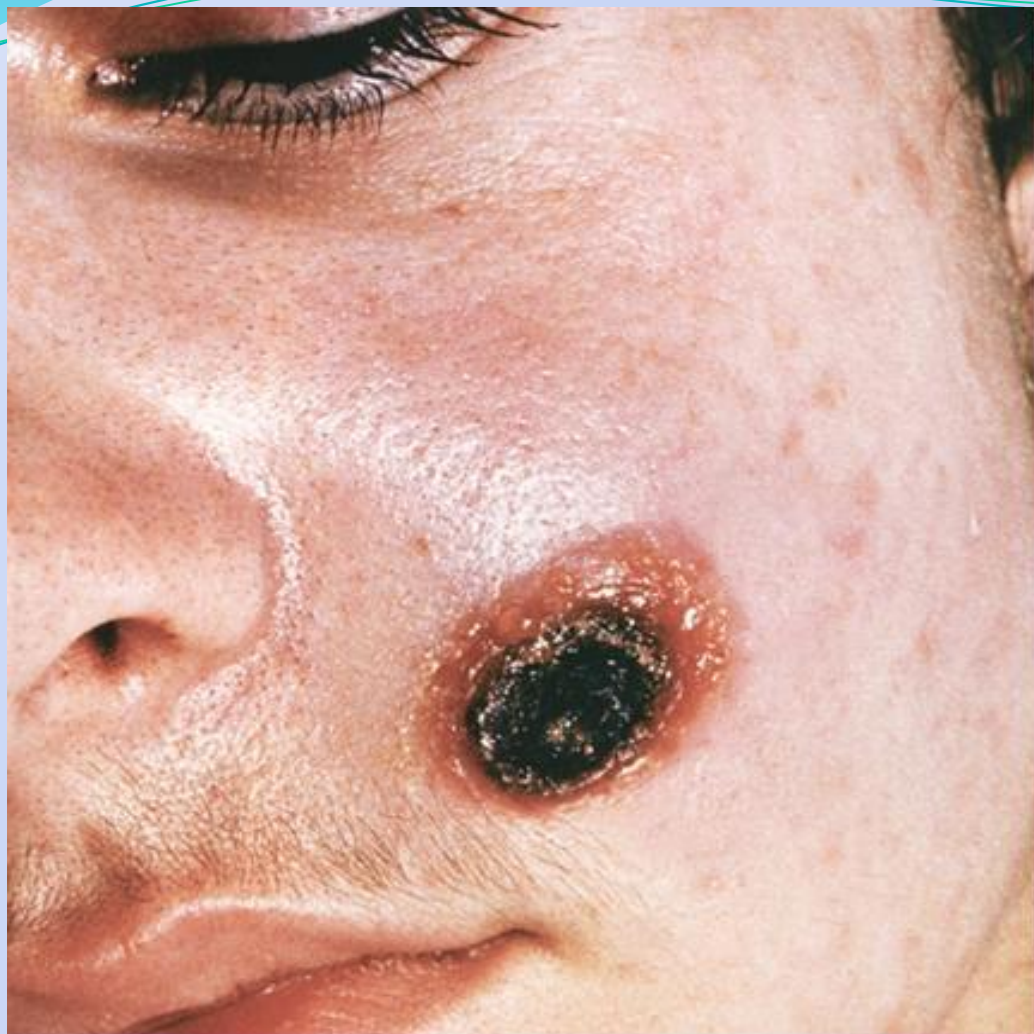

ФУРУНКУЛЕЗ



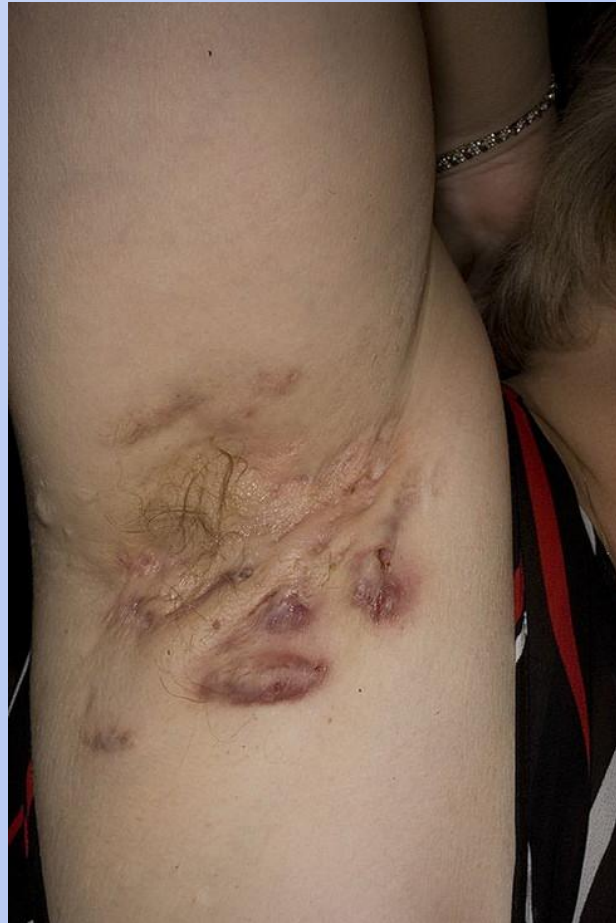КАРБУНКУЛ



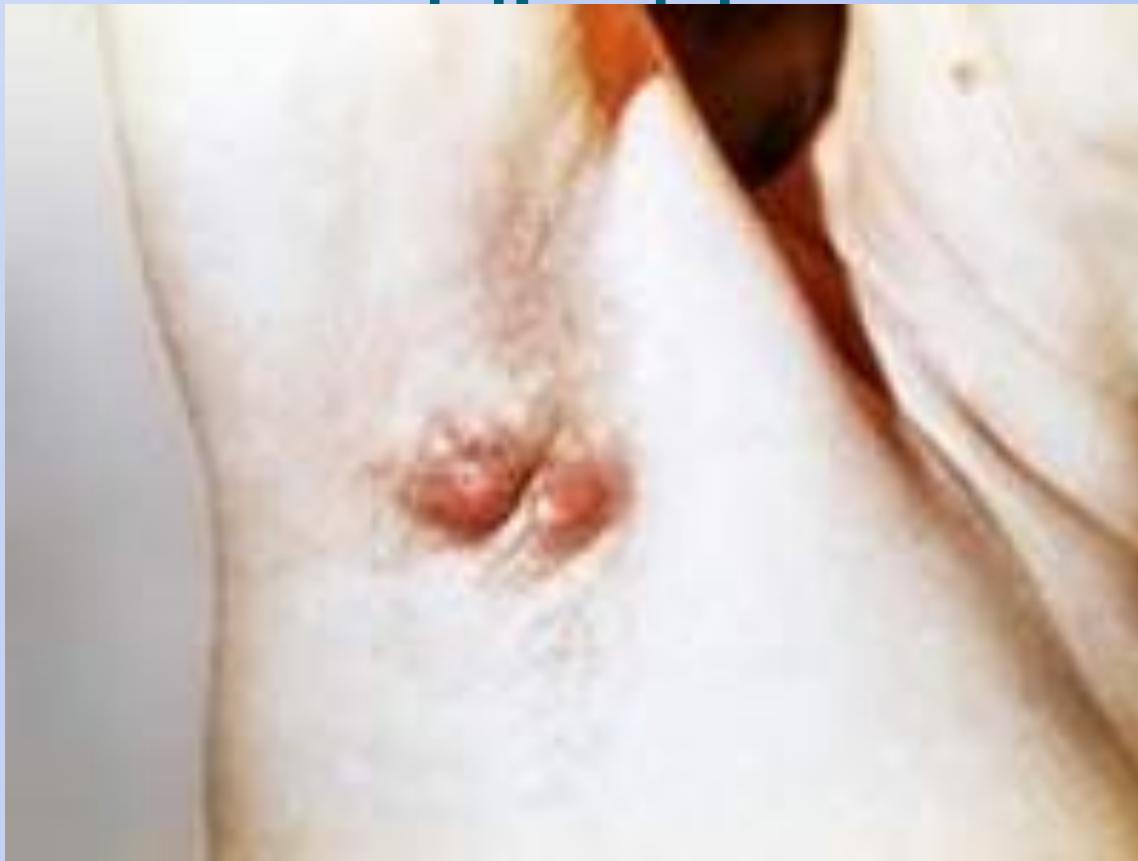

Сибиреязвенный карбункул на лице: на фоне отека подкожной клетчатки в центре карбункула струп черного цвета, окруженный зоной воспаления (красного цвета).

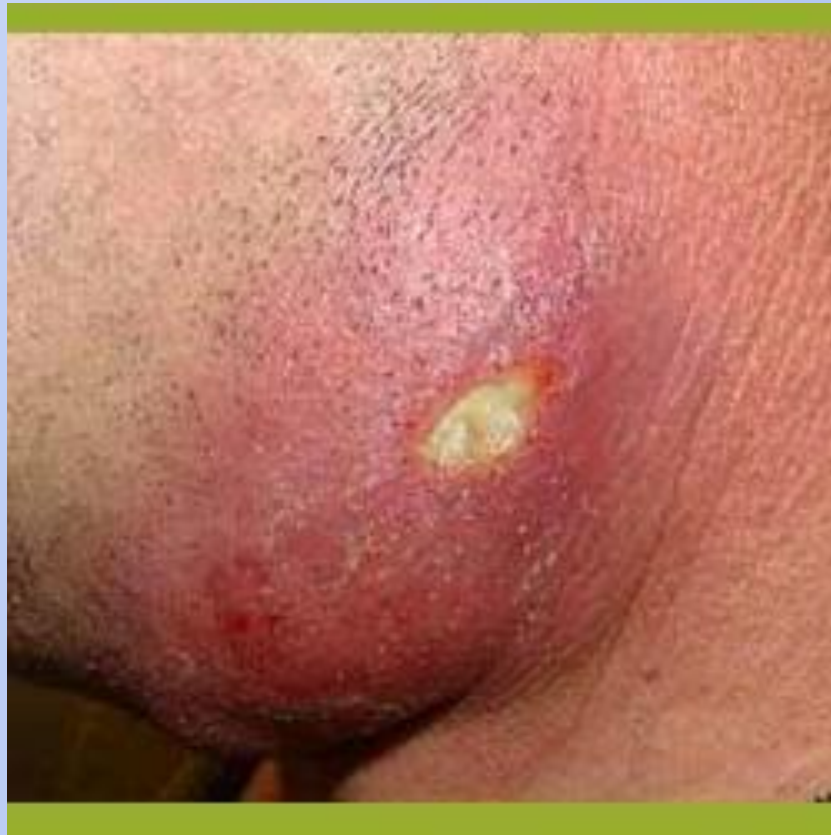ГИДРАДЕНИТ



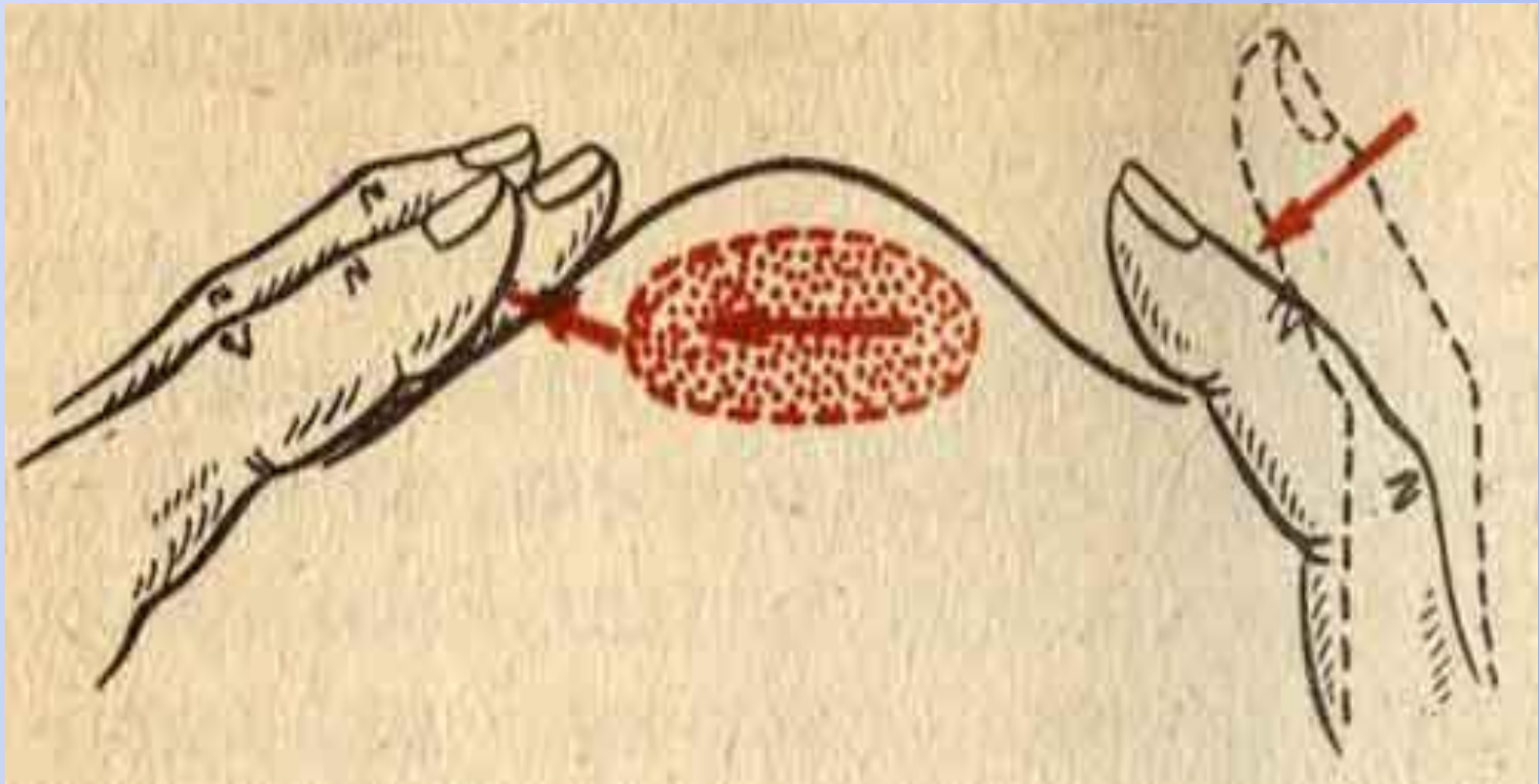
Гнойный гидраденит



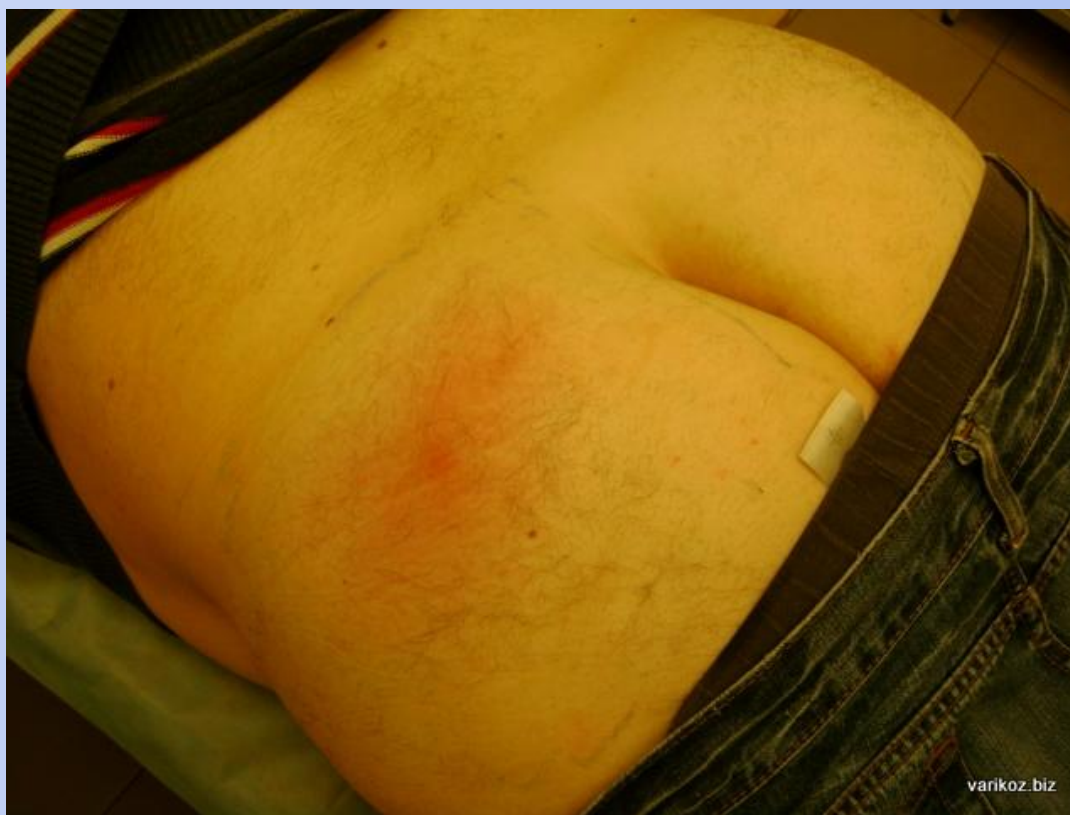АБСЦЕСС



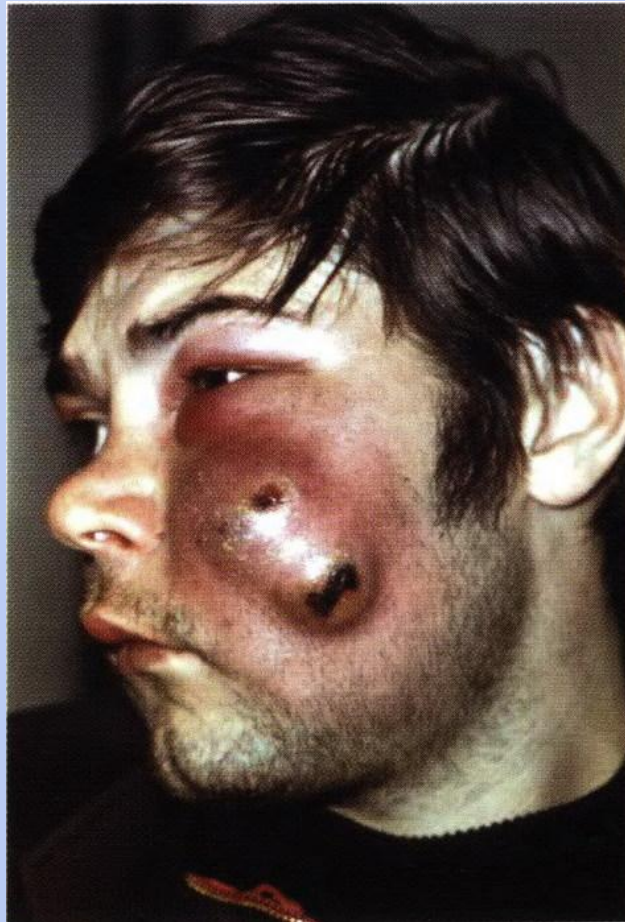Симптом флюктуации



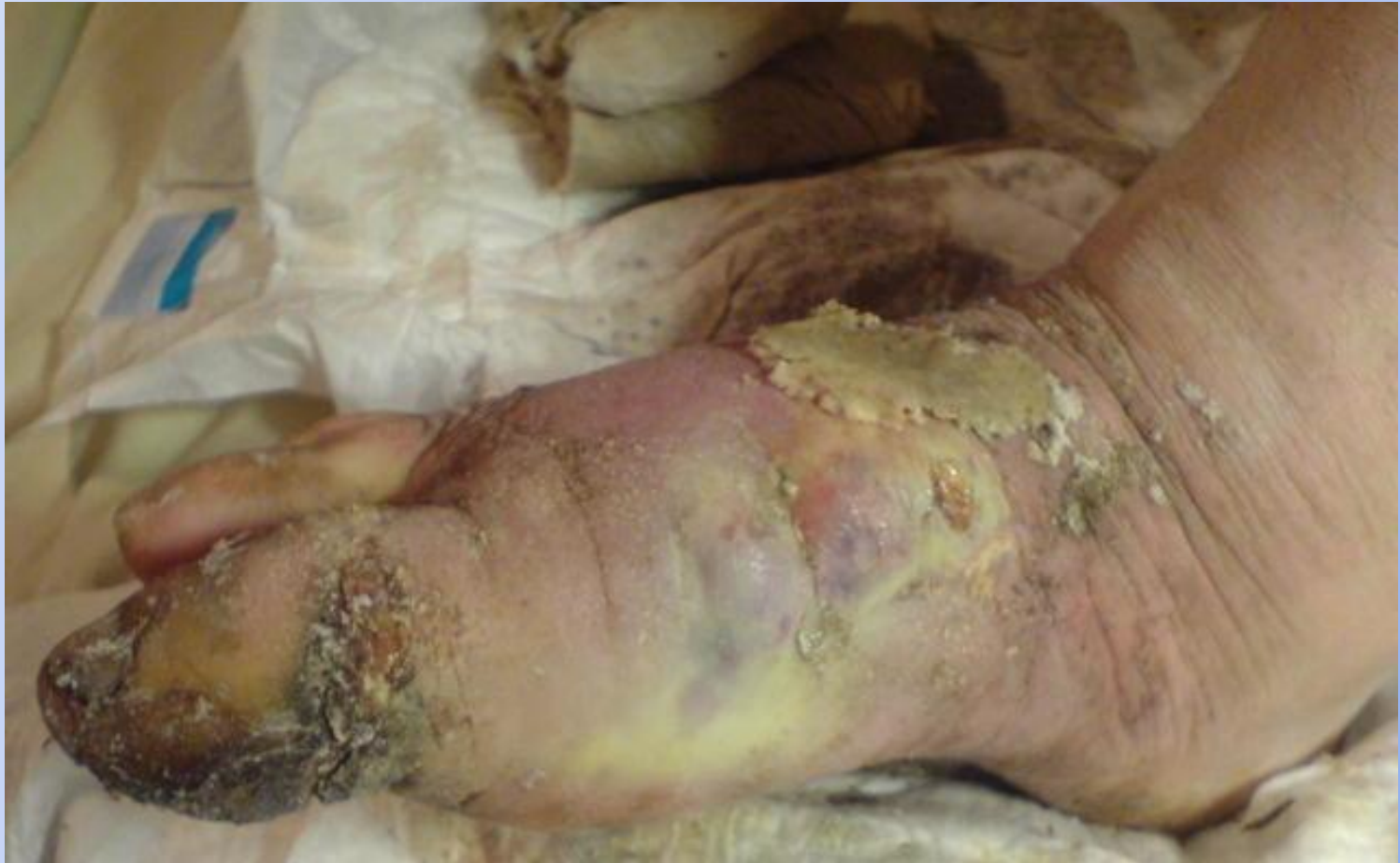ПОСТИНЪЕКЦИОННЫЙ АБСЦЕСС



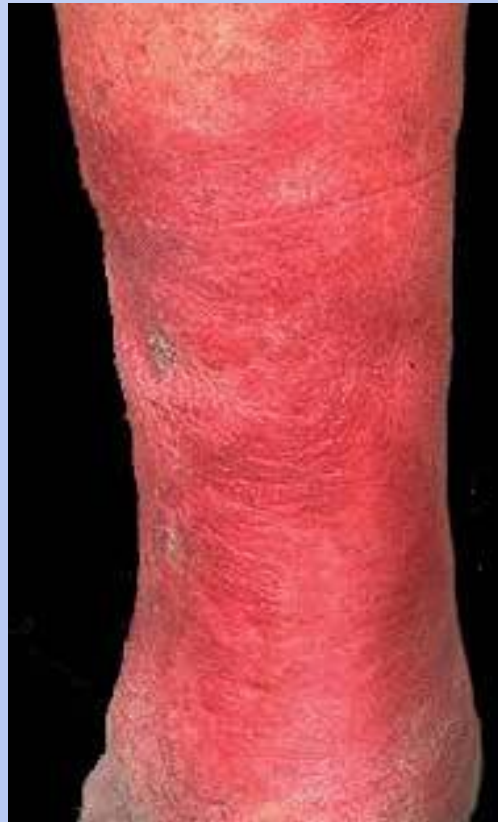ОДОНТОГЕННАЯ ФЛЕГМОНА



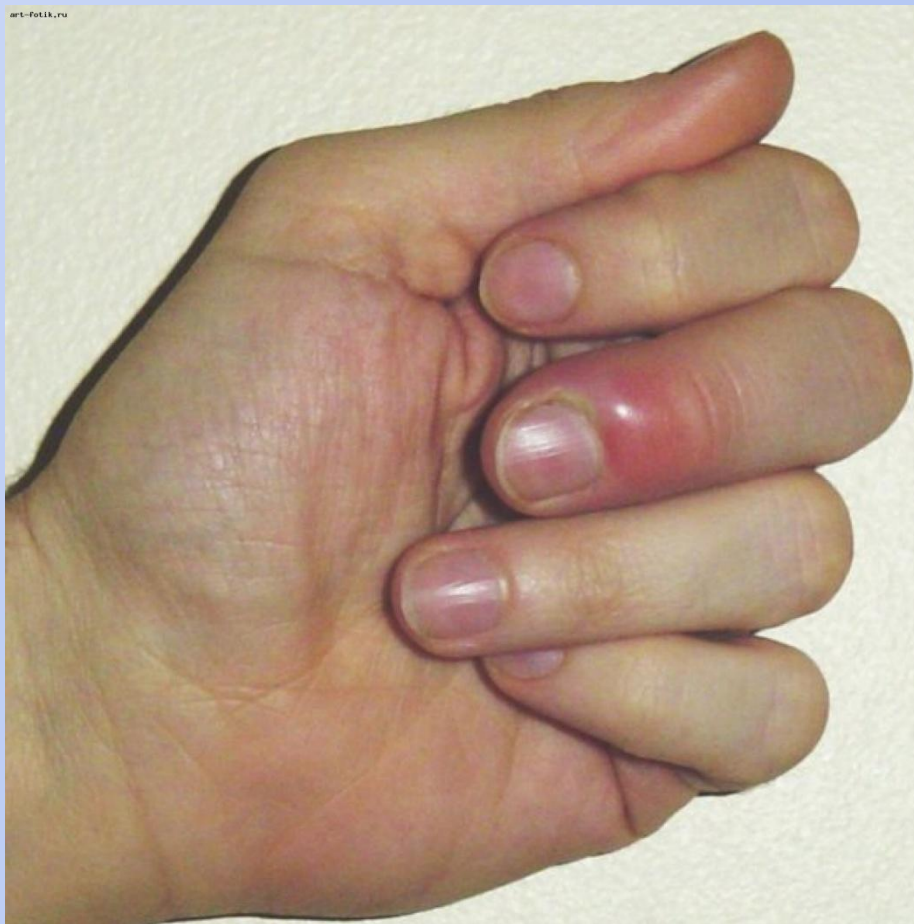ФЛЕГМОНА СТОПЫ



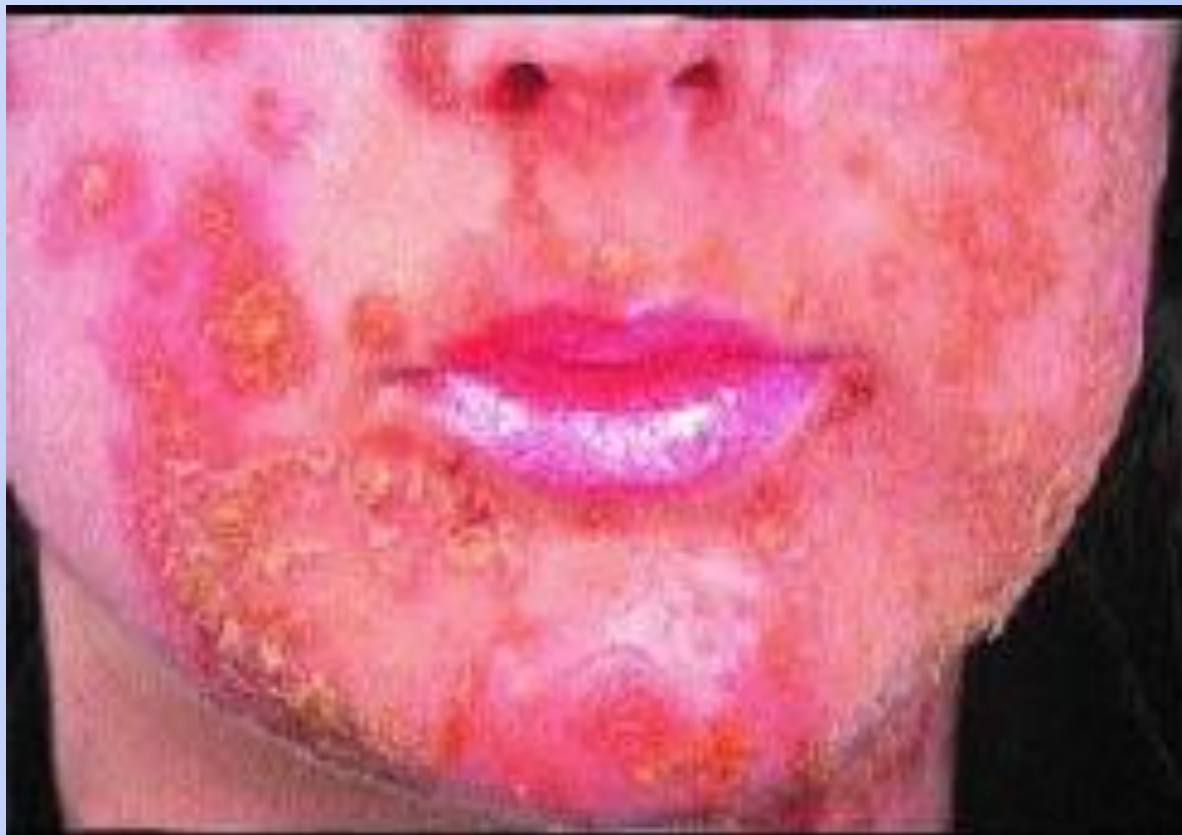РОЖИСТОЕ ВОСПАЛЕНИЕ



ПАНАРИЦИЙ



ИМПЕТИГО



ЭРИЗИПЕЛОИД

