
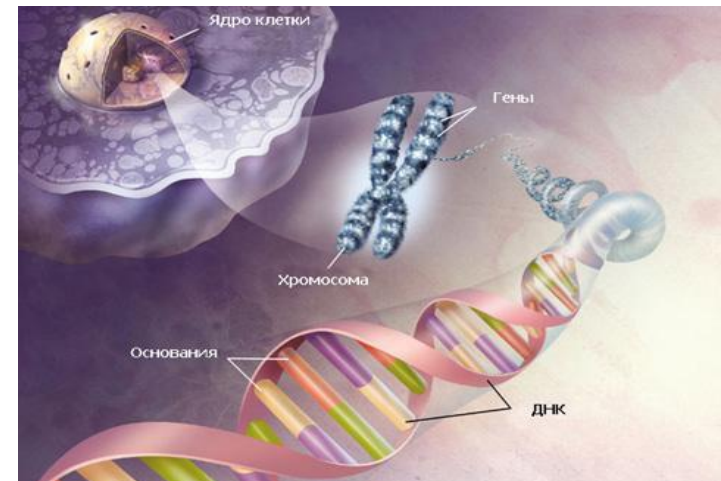


Гомоцистинурия



Гомоцистинурия

- - наследственное заболевание, при котором первичное изменение метаболизма обнаружено в обмене серосодержащих аминокислот [Carson, Neill, 1962; Mudd et al., 1964] Заболевание является аутосомно-рецессивным, частота встречаемости составляет 1:200000 населения.



Этиология

- Название - Дефектный фермент
- Гомоцистинурия I- Цистатионин-бета-синтаза
- Гомоцистинурия II -
- N5, N10-метилентетрагидрофолат-редуктаза
- Гомоцистинурия III- Низкая активность N5-метилентетрагидрофолат:
- Гомоцистинурия IV - гомоцистеин трансметилазы, обусловленная нарушением синтеза метилкобаламина.

- Впервые гомоцистинурия описана в 1962 г. Карсен и Нейлом. К настоящему времени описано более 100 больных. В основе заболевания лежит отсутствие или снижение активности фермента цистатионинсинтетазы, ему в качестве кофактора нужен витамин В12, а в качестве субстрата - фолиевая кислота.

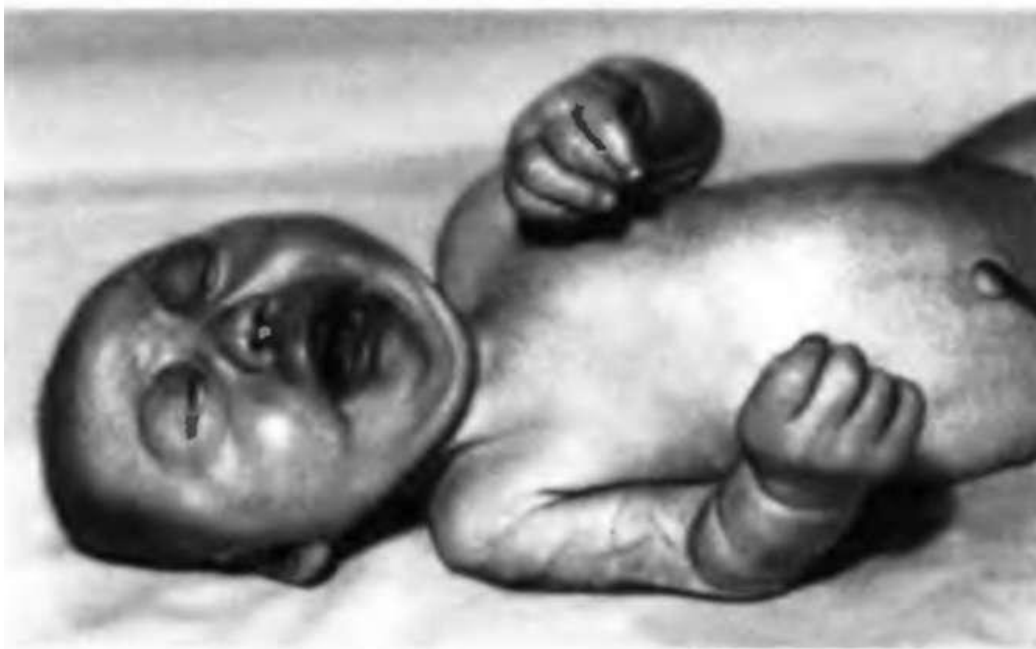Биохимия патологии

- Гомоцистинурия обусловлена энзиматическим блоком в обмене метионина. Гомоцистин образуется в результате отщепления метильной группы от молекулы метионина и обычно конденсируется с молекулой серина, превращаясь в цистатионин. Реакция конденсации контролируется ферментом цистатионин бета-синтазой (cystathionine beta-synthase; EC 4.2.1.23). Недостаточность данного фермента сопровождается нарушением содержания метионина, гомоцистина, цистатионина и отклонением в протекании ряда сопряженных реакций обмена, что приводит к поражению соединительной ткани и головного мозга (Mudd S.H., 1983; Mudd S.H., 1985).
- Субъединица цистатионин бета-синтазы состоит из 551 аминокислотного остатка с молекулярным весом 63 k-Da. Энзим цистатионин бета-синтаза представляет собой тетрамер, связывающий два субстрата (гомоцистеин и серин) и три дополнительных лиганда (коэнзим пиродоксаль 5'-фосфат, аллостерический активатор S-аденозилметионин и гем).

Классификация

- витамин В6 -чувствительная
- витамин В6-нечувствительная


Клиника

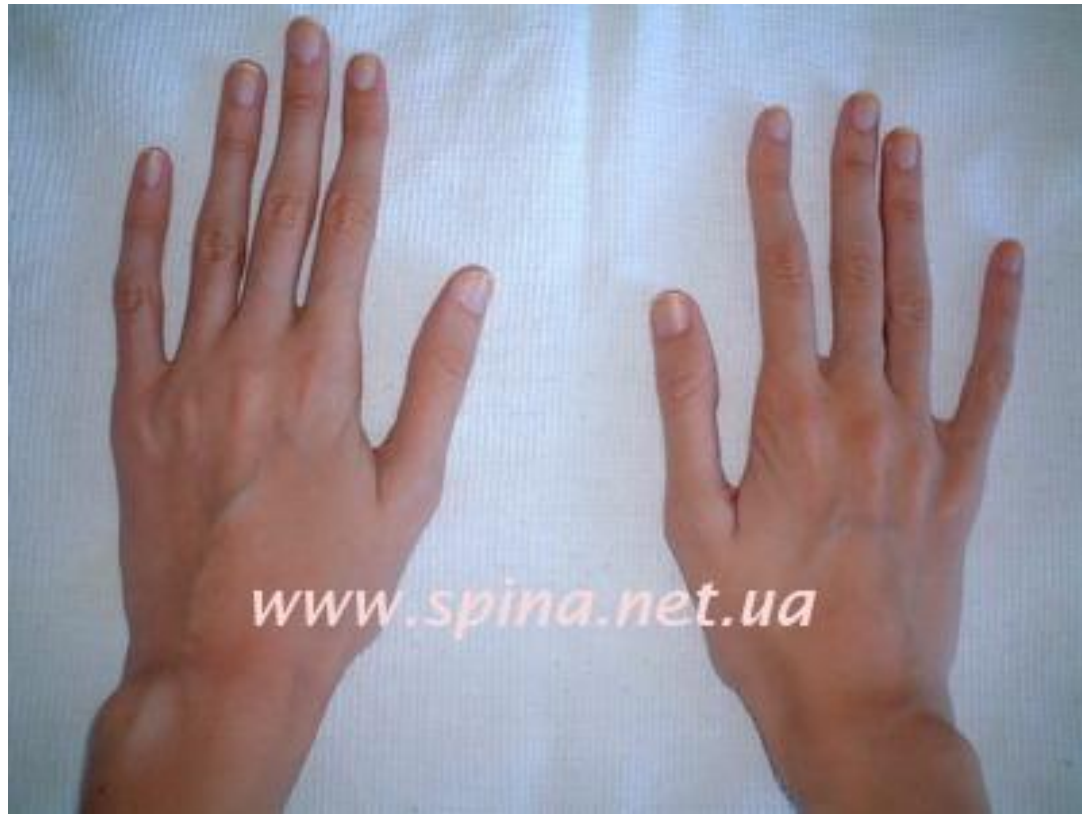


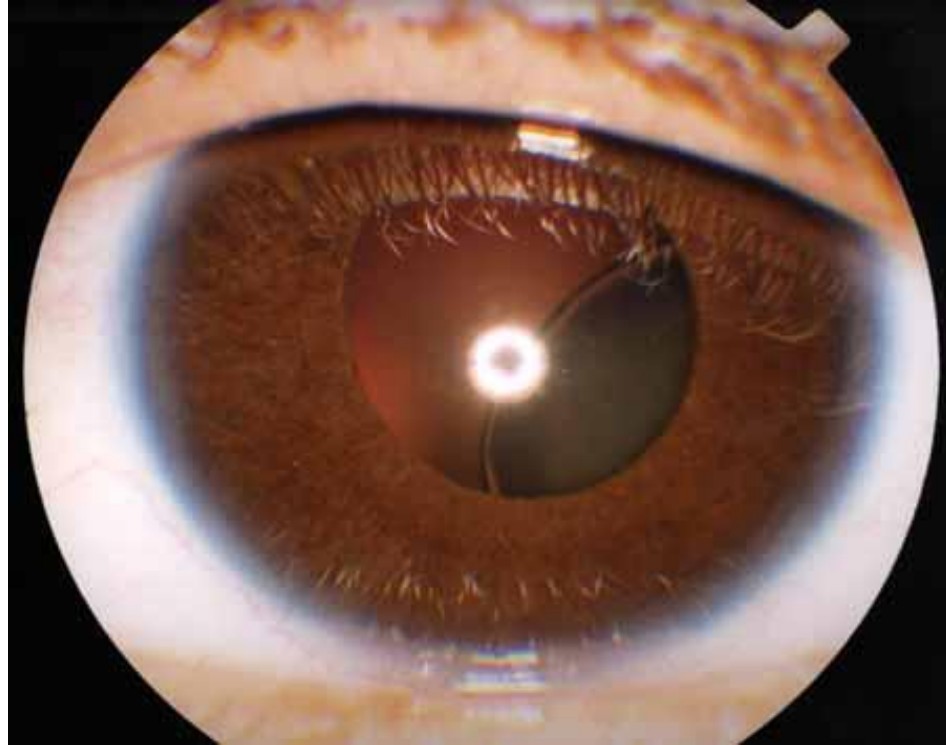
- Проявляются постепенно в течение первого года жизни ребенка в виде слабовыраженного отставания в весе и росте. При этом аппетит ребенка остается нормальным, функции желудочно-кишечного тракта не страдают, однако все попытки улучшить питание ребенка дополнительным введением белка в виде творога или кефира только усугубляют положение.
- Отмечают позднее закрытие родничка, искривление конечностей, ребенок раздражителен, плаксив, у него нарушается сон, а дефицит массы тела нарастает.

- Такие дети при рождении выглядят здоровыми.
- Диагноз устанавливают в возрасте 3-х лет, когда обнаруживают подвывих хрусталика, но в большинстве случаев яркая клиника развивается до 10 лет. Родители замечают, что во время быстрого движения головой радужки ребенка дрожат. Затем присоединяются и другие глазные симптомы: миопия, астигматизм, глаукома, катаракта, отслойка сетчатки, атрофия зрительного нерва. Аномалии скелета у таких детей проявляются особенно часто. Прежде всего, отмечается диспропорция телосложения в виде укорочения туловища, удлинения конечностей, умеренно выраженный остеопороз костей, сколиоз, искривление голени, деформации грудной клетки, высокое небо, полая стопа. У этих детей голубые глаза и специфическая эритема в форме бабочки (горящие скулы) и эритематозная пятнистость конечностей. Часто прогрессирует умственная отсталость, однако у некоторых больных интеллект не нарушен. Около 10-15% больных страдают от судорог.
- Следующим осложнением этого заболевания является тромбоэмболия сосудов различного диаметра, в частности головного мозга, которая может проявляться в любом возрасте.


- умственная отсталость
- нарушению тонуса мышц (спастичность, реже мышечная гипотония), судорожным состояниям, гиперкинезам, вегетативным расстройствам
- катаракта, глаукома
- Характерен марфаноподобный синдром — арахнодактилия, длинные конечности, костно-суставные нарушения (кифосколиозы, деформации грудной клетки, плоскостопие, склонность к переломам и анкилозированию суставов, остеопороз), подвывих хрусталика, миопия.

- Больные обычно светловолосые, голубоглазые
 - Могут отмечаться телеангиэктазии, краснота кожи в области скуловых дуг, нередко тромбозы вен, артерий среднего калибра
 - В веществе мозга определяются очаги некроза и глиоза, иногда спонгиозная дегенерация. В определенных случаях находят жировое перерождение печени.
- 






Диагностика

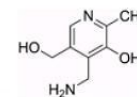
- гомоцистин в моче
 - пробу с нитропруссидом
 - бумажная хроматография аминокислот
 - определяют содержание аминокислот в плазме
 - Диагностическими тестами могут служить также отсутствие повышения содержания неорганического фосфата в моче при нагрузке метионином и его нормальное повышение при нагрузке цистином.
- 

Гомоцистинурию следует дифференцировать

- от синдрома Марфана
 - последствий внутриутробной асфиксии и нейроинфекций
 - родовой травмы
 - других нарушений объема аминокислот.
- 

Лечение

- Существует две формы данного заболевания, одна из которых поддается лечению большими дозами (50—500 мг в сутки) витамина В6, а другая требует диетического питания. Диета должна быть малобелковой с низким содержанием метионина и дополнительным введением кальция, железа и витаминов.
- Количество метионина в лечебном питании составляет 29—45 мг на 1 кг массы тела ребенка, что достигается исключением (или снижением) из рациона продуктов животного происхождения.
- К специальным продуктам относятся так называемые желатиновые конфеты, содержащие смесь аминокислот, безбелковый хлеб, сахароза, декстрин-мальтоза.



- Предлагаемые естественные продукты: желатин, молоко, кукурузные хлопья, рис, чечевица, арахисовое и кукурузное масла, картофель, другие овощи и фрукты.
 - Продукты с высоким содержанием метионина: творог, сыр, яйцо куриное, мясо говяжье, мясо кролика, мясо куриное, сельдь, треска, печень говяжья, почки говяжьи, соя, горох, мука пшеничная.
 - Продукты с низким содержанием метионина: молоко коровье, козье, женское, рис, морковь, свекла, картофель, горошек зеленый свежий и консервированный, помидоры, бананы, апельсины, мандарины
- 