

# Экземы

Выполнил: студент 606 группы

Алиев С.Р.

Преподаватель: Асс.,к.м.н. Корнеева Л.С.

Экзема (др.-греч. ἔκζεμα — высыпание на коже,  
от ἐκζέω — вскипаю)

код по МКБ-10:

L20-L30. Дерматит и экзема

L30.0. Монетовидная экзема

**Острое или хроническое рецидивирующее  
заболевание с островоспалительными симптомами,  
вызываемое различными экзогенными и  
эндогенными факторами, характеризующееся  
полиморфной сыпью и зудом.**

# Этиология и патогенез

## ● Эндогенные факторы

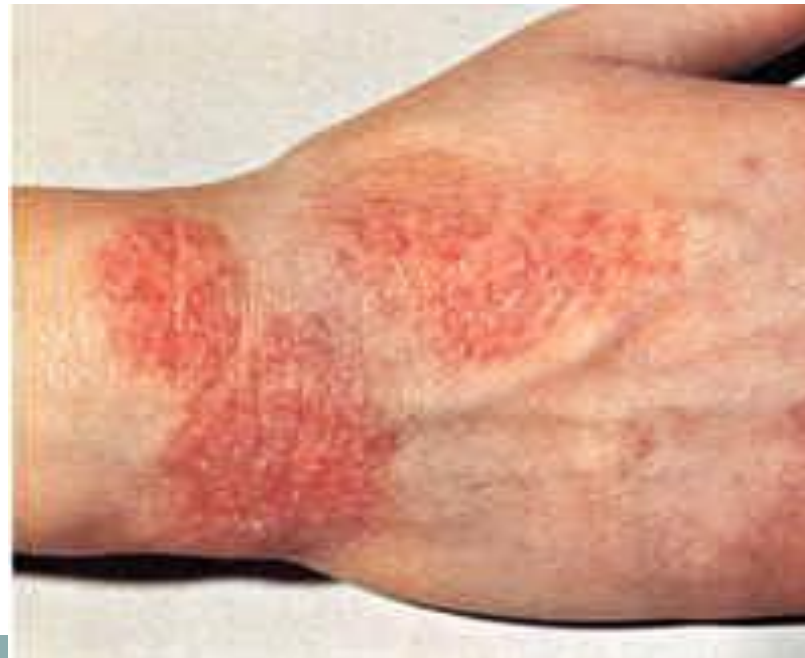- Неврогенные дисфункции
- Эндокринные дисфункции
- Желудочно-кишечные дисфункции
- Нарушения обмена веществ
- Аллергическая гиперреактивность
- Иммунная недостаточность
- Генетическая предрасположенность

## ● Экзогенные факторы

- Химические агенты(смолы, хром, никель)
- Биологические агенты(сок и пыльца растений)
- Инфекционные аллергены
- Физические факторы(воздействие тепла, холода)
- Лекарственные препараты(а/б, лейкопластыри)

- Пищевые продукты

● **Экзематозные изменения кожи являются результатом гиперчувствительности замедленного типа, вызванной контактом с различными веществами. Механизм этих реакций включает проникновение неполного антигена (гаптена) в кожу, где образуется устойчивый комплекс гаптен–белок-носитель, который связывается в эпидермисе клетками Лангерганса, уже в качестве полного антигена представляется Т-хелперам и индуцирует в коже реакцию гиперчувствительности замедленного типа, которая проявляется гиперемией, отеком, зудом.**



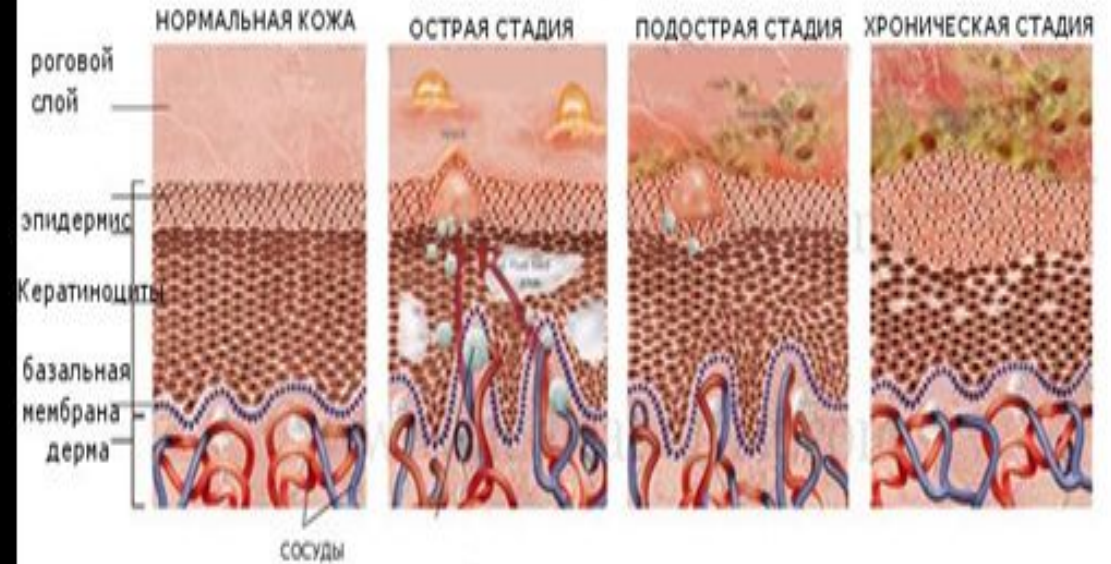
# Стадии т

- 1. Острая. Сначала возникает эритема с отеком, затем везикуляция и мокнутие, после чего образуются корки.(до 3 мес)

- 2. Подострая. Начинается с образования эритемы, затем следует лихенификация (резкое утолщение кожи с нарушением пигментации), после этого появление чешуек и эксфолиаций.(3-6 мес)

- 3. Хроническая. Формируется эритема, затем ярко выраженная лихенификация, после чего воспалительная гипер и гипопигментация.(более 6 мес)

## Стадии экземы



# Клиническая классификация ЭКЗЕМЫ



- **Истинная экзема (дисгидротическая, пруригинозная)**
- **Инфекционная экзема (микробная нуммулярная экзема, паратравматическая экзема, варикозная экзема, экзема сосков и околососкового кружка, сикозиформная экзема)**
- **Себорейная экзема**
- **Профессиональная экзема**
- **Детская экзема (первая стадия атопического дерматита)**
- **Тилотическая (роговая, мозолевидная)**

Каковы бы ни были причины экземы, заболевание

● **Эритема (покраснение кожи).**

● **Папулезная стадия.**

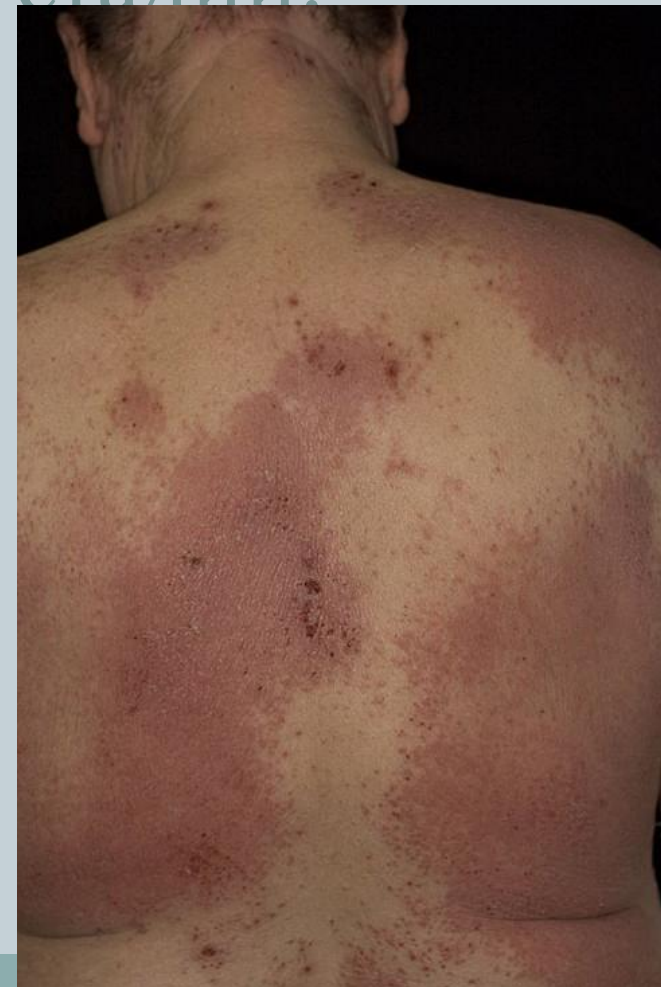● **Везикулезная стадия.**

● **Пустулезная стадия.**

● **Стадия мокнутья (мокнущая экзема).**

● **Корочковая стадия.**

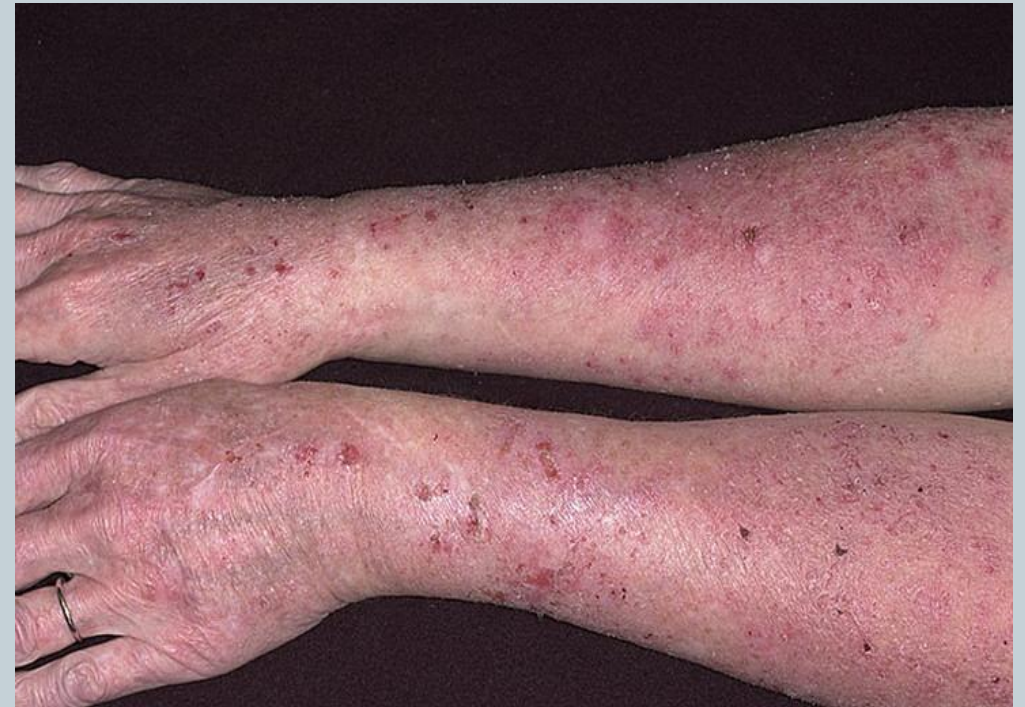● **Чешуйчатая стадия.**



# Клинические признаки истинной экземы

**излюбленная локализация – лицо,  разгибательные поверхности конечностей, туловище**

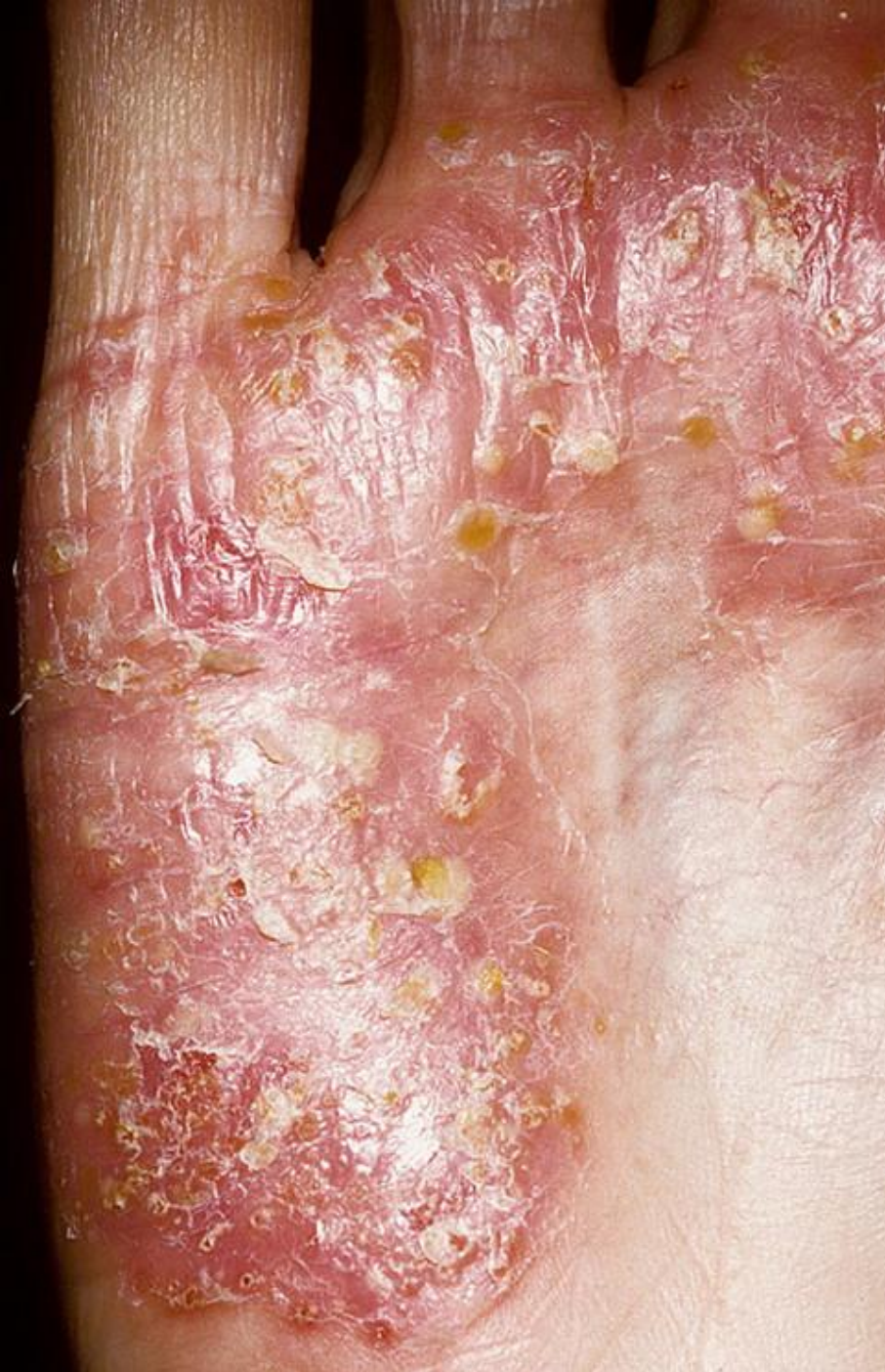- **симметричность высыпаний**
- **выраженный истинный полиморфизм морфологических элементов (эритема, папулы, везикулы, эрозии, чешуйки, корки, эксфолиации)**
- **мокнутие, напоминающее росу, за счет выделения капель жидкости из микроэрозий, напоминающих «серозные колодцы»**
- **нечеткость границ очагов поражения («архипелаг островов»)**
- **выраженный зуд приступообразного характера различной интенсивности**





# Дисгитротическая экзема

- **такой вид экземы появляется на ладонях, пальцах рук и ног. Причем характеризуется теми же симптомами, что и истинная, то есть появлением сагоподобных пузырьков и их мокнутием, однако место эрозийного поражения имеет свойство краснеть в более обширной степени, например, при поражении пальцев рука краснеет полностью. Дополняет картину мучительный зуд, который не позволяет человеку нормально жить и является отличительной чертой данного подвида.**

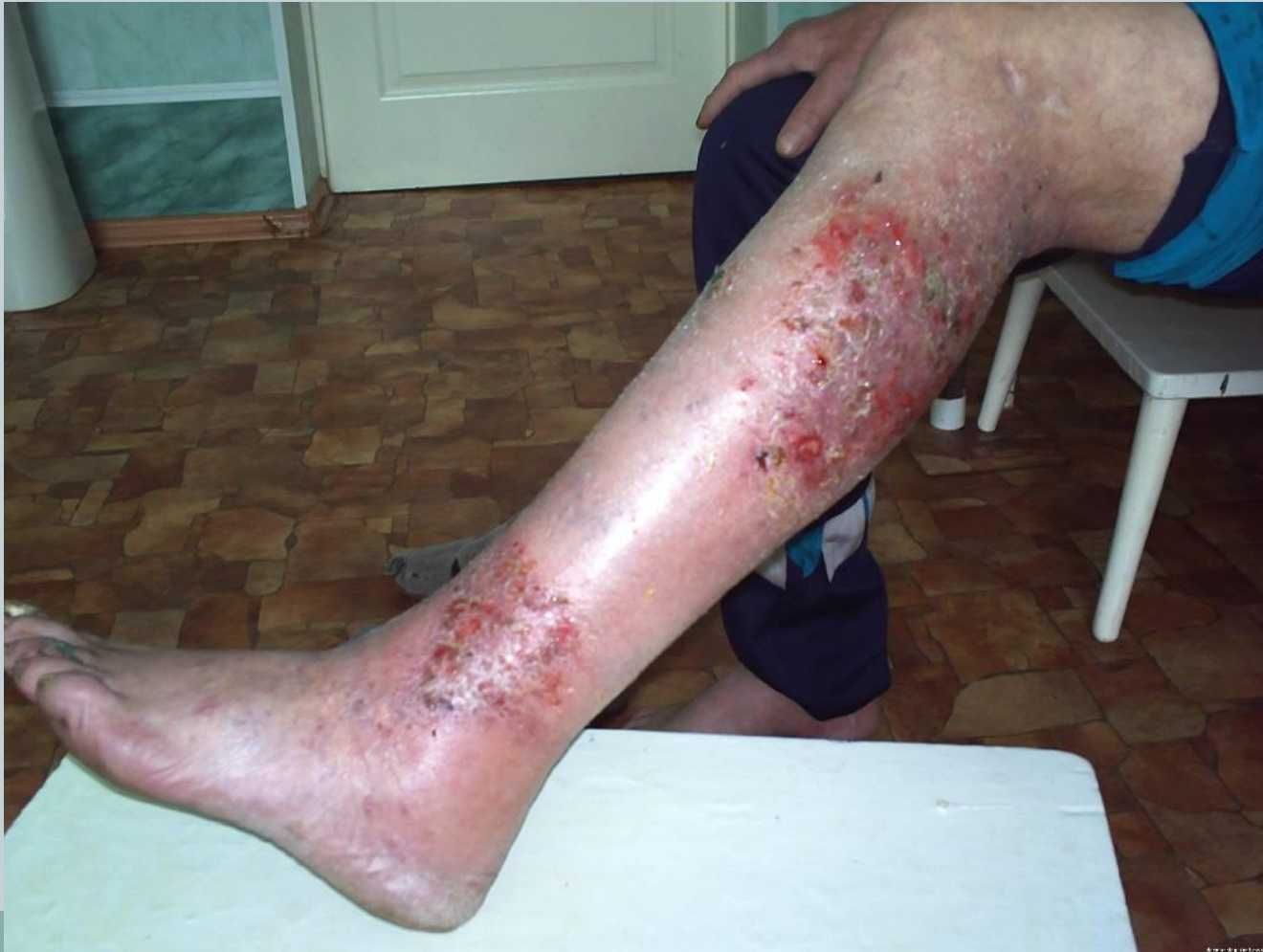

# Пруригинозная экзема



- **Сыпь локализуется на разгибательных поверхностях ног или рук и характеризуется следующими отличительными признаками: мелкие зудящие пузырьки и узелки, которые не вскрываются, без мокнутья, лихенификация кожи на фоне расчесов**

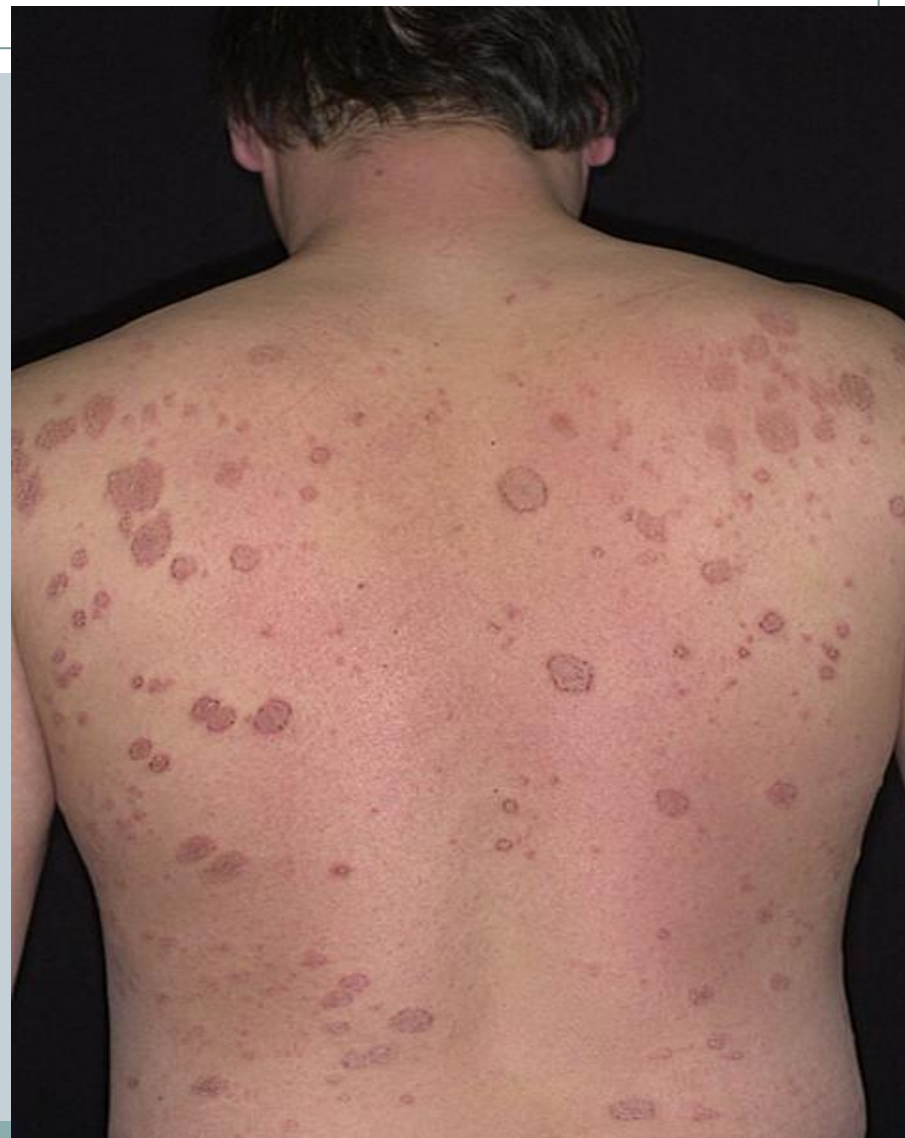# Клинические признаки инфекционной (микробной) экземы

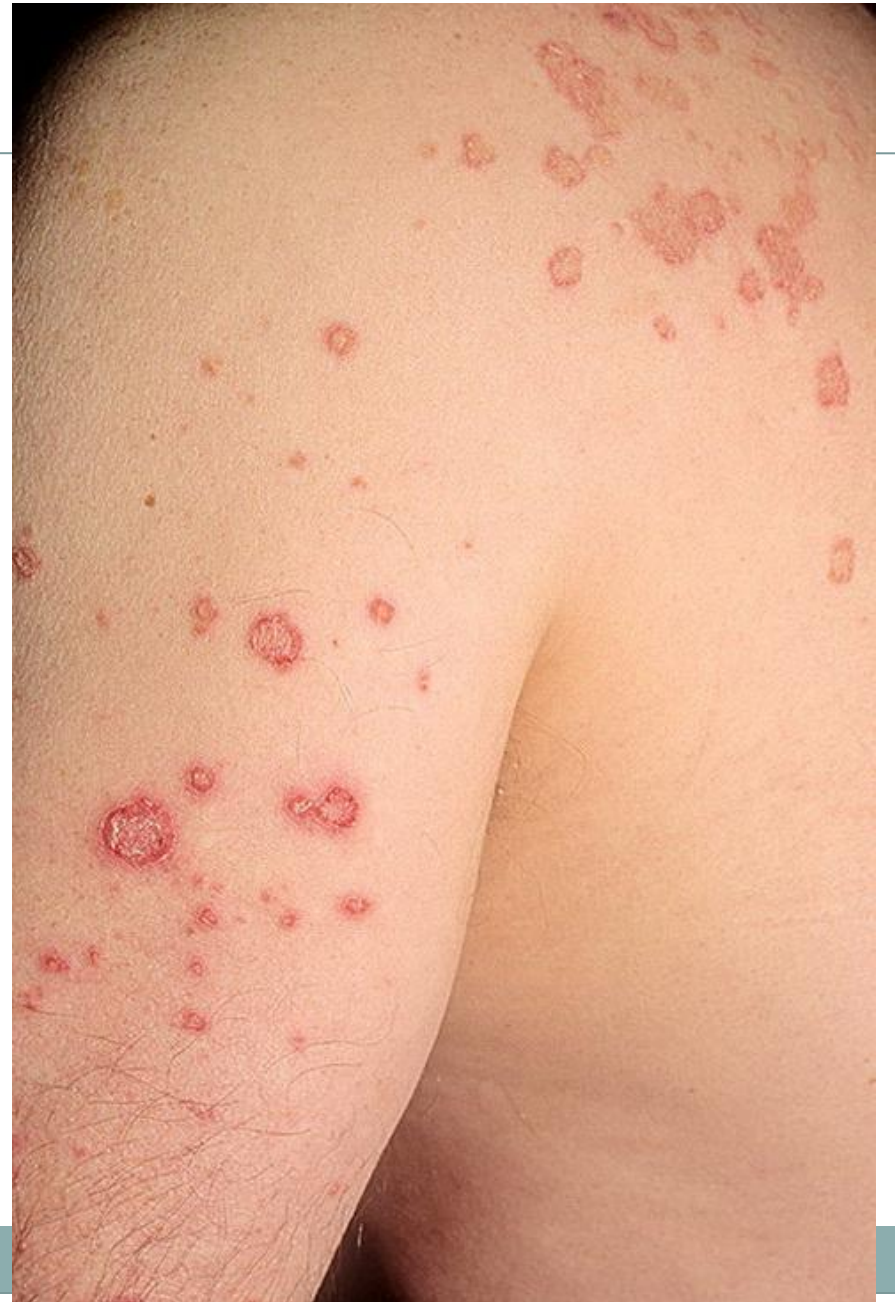
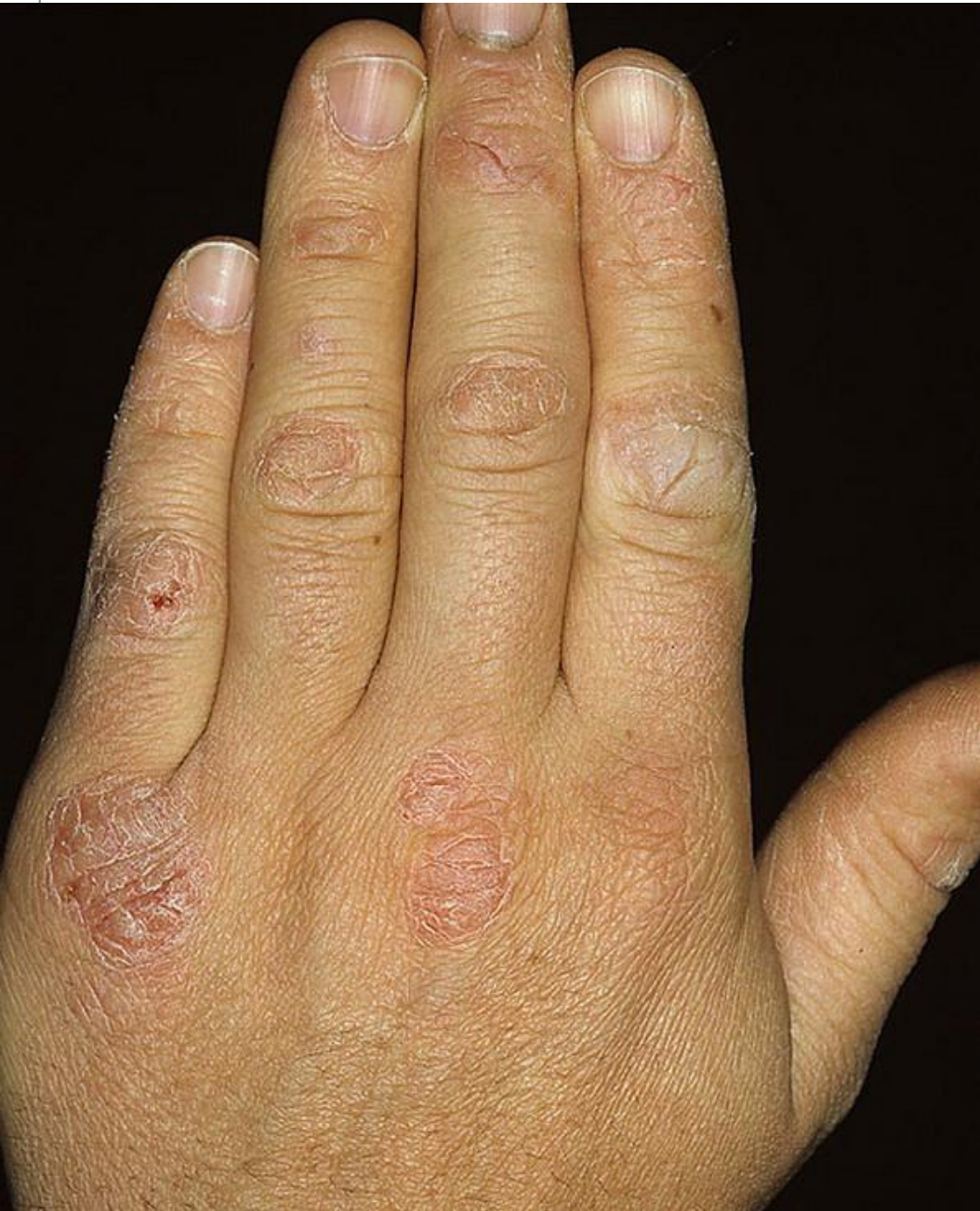
- **характерны симптомы асимметричного расположения сыпи, с преимущественной локализацией вокруг ран, ожогов, трещин и прочих повреждениях кожи. Поверхность очагов мокнущая, покрыта большим количеством корок, с отслоением эпидермиса по краям очага (отсевы), чаще на нижних конечностях.**

# Нуммулярная (монетовидная экзема)

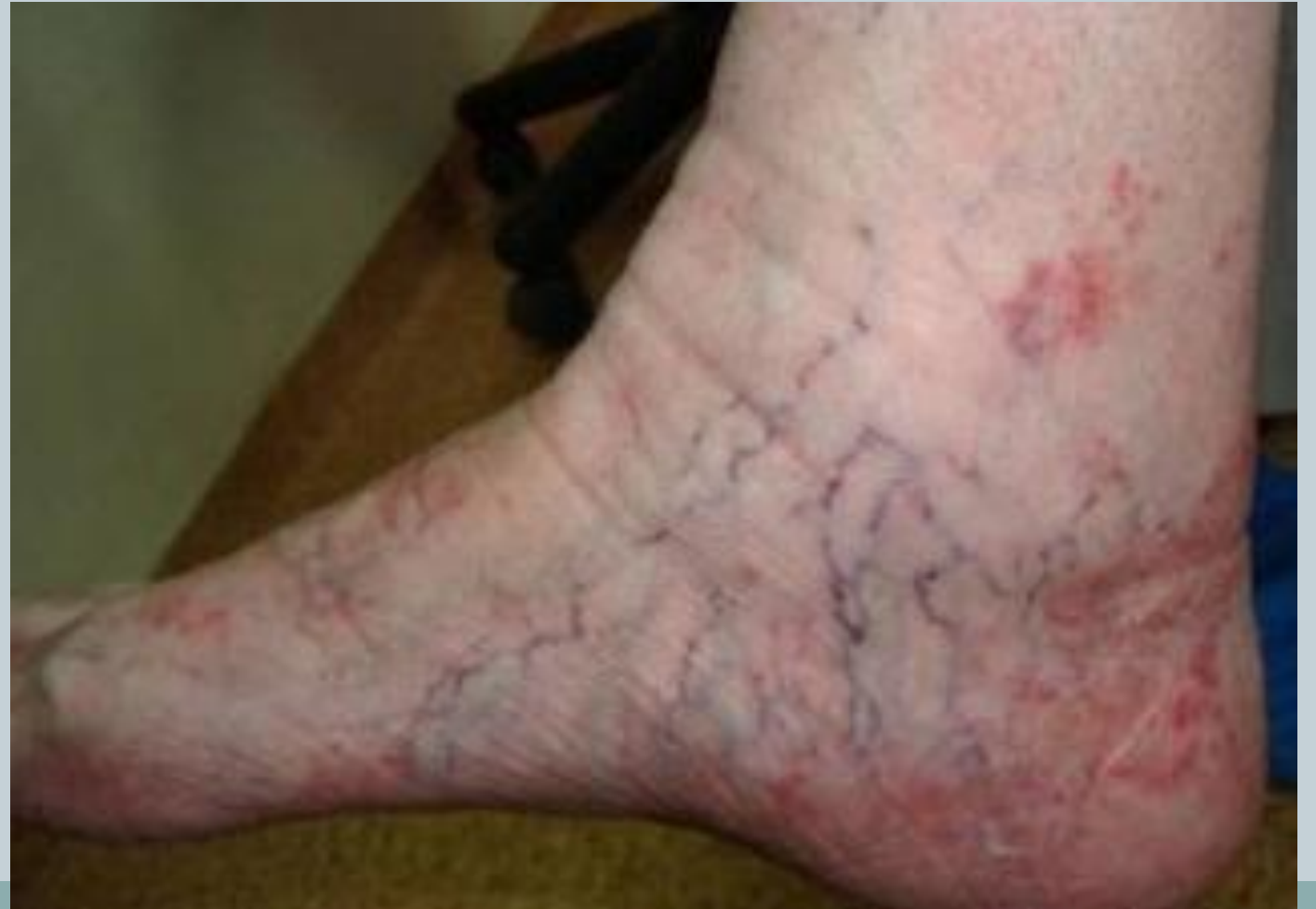- **асимметрично расположенные круглые или овальные участки покрасневшей кожи, которые четко ограничиваются от здоровой кожи, поверхность таких очагов покрыта папулами, везикулами, корками и чешуйками с участками каплевидного мокнутия. Чаще на верхних конечностях**





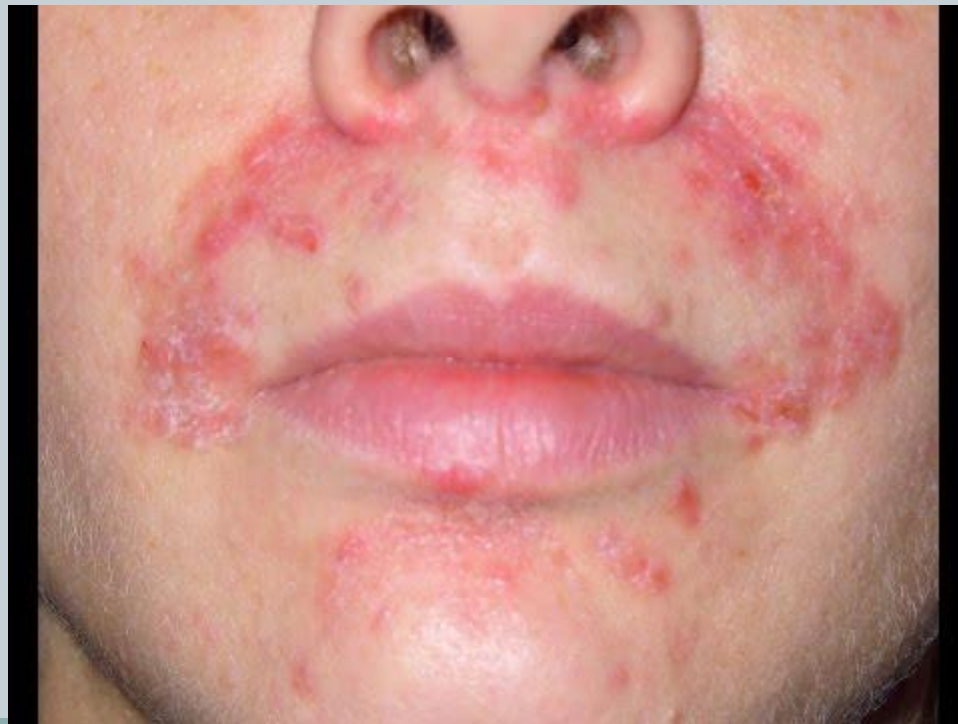# Варикозная экзема

- **Данный вид экземы развивается в случае: варикозного расширения вен, варикоза, осложненного образованием трофических язв или склерозированием кожи, симптомы напоминают классическую микробную экзему с преимущественным поражением нижней трети голеней**



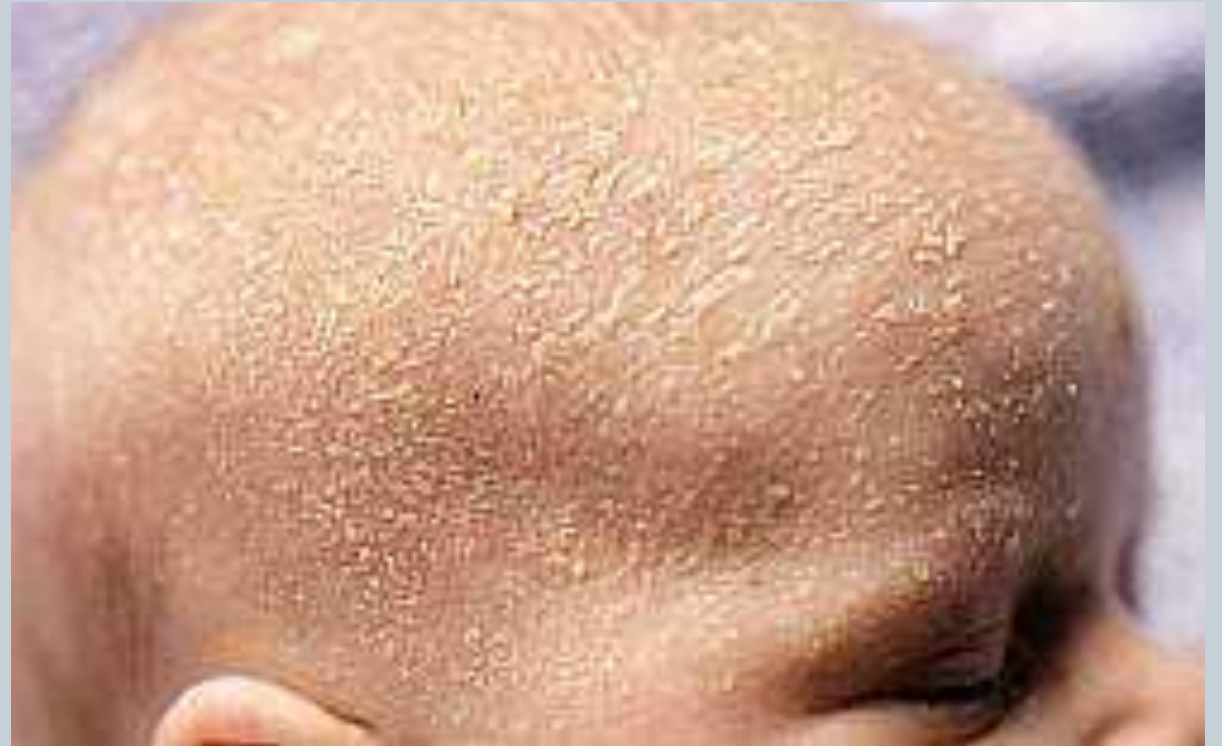## Сикозиформная экзема

● На фоне сикоза, при этом процесс выходит за пределы области оволосения, отмечаются «серозные колодцы», мокнутие и зуд. Локализация – верхняя губа, подбородок, подмышечная область, лобок.

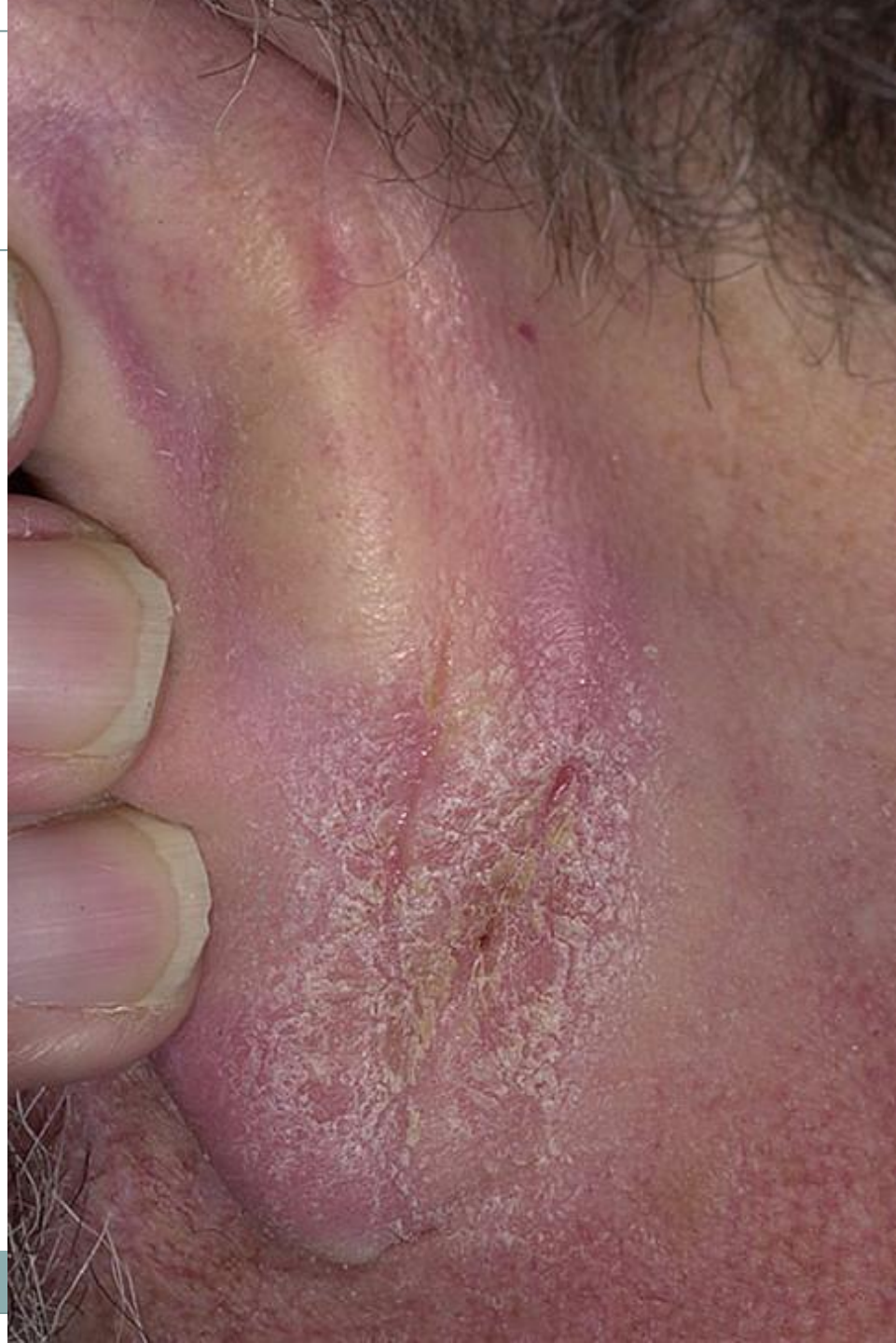
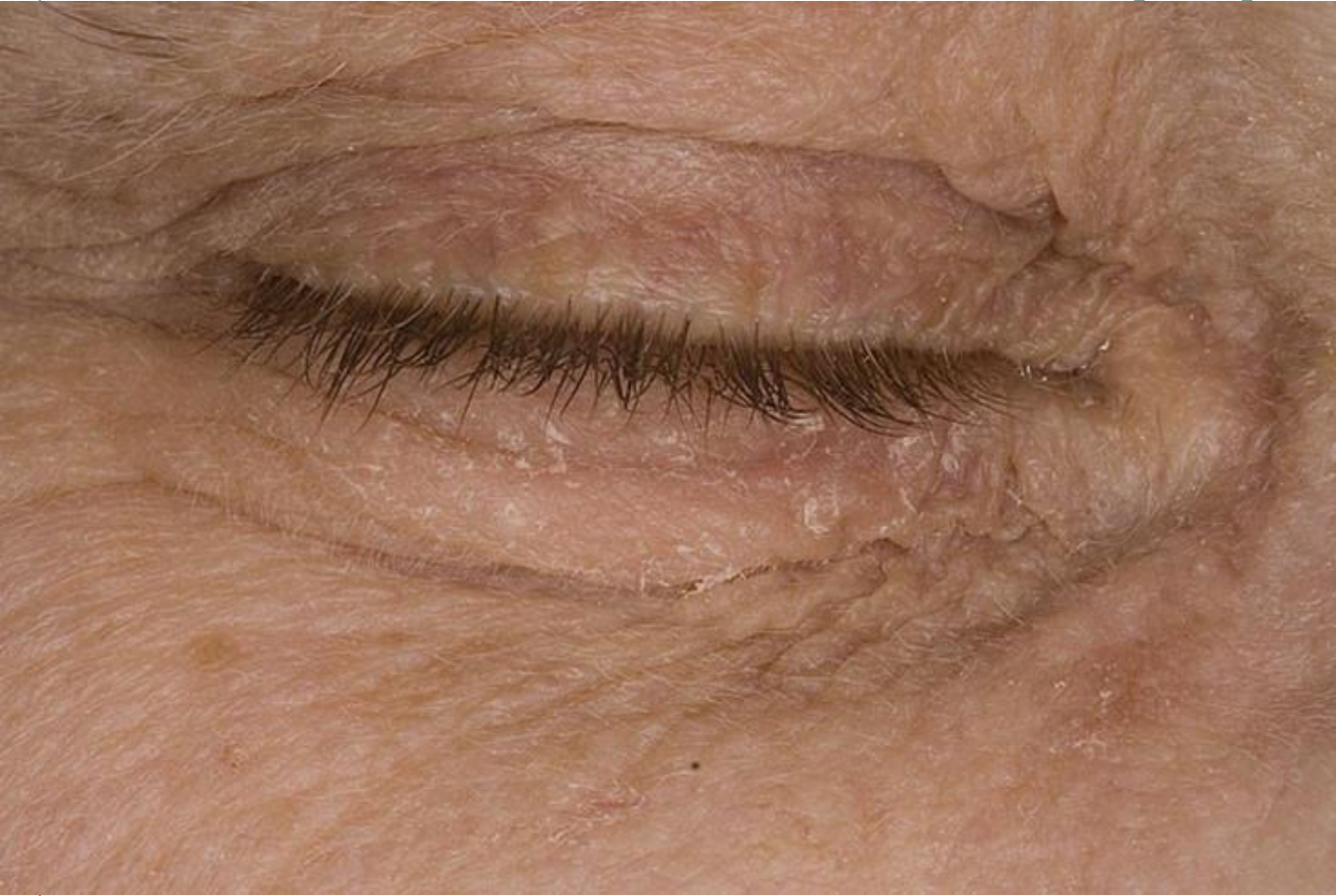
# Себорейная экзема

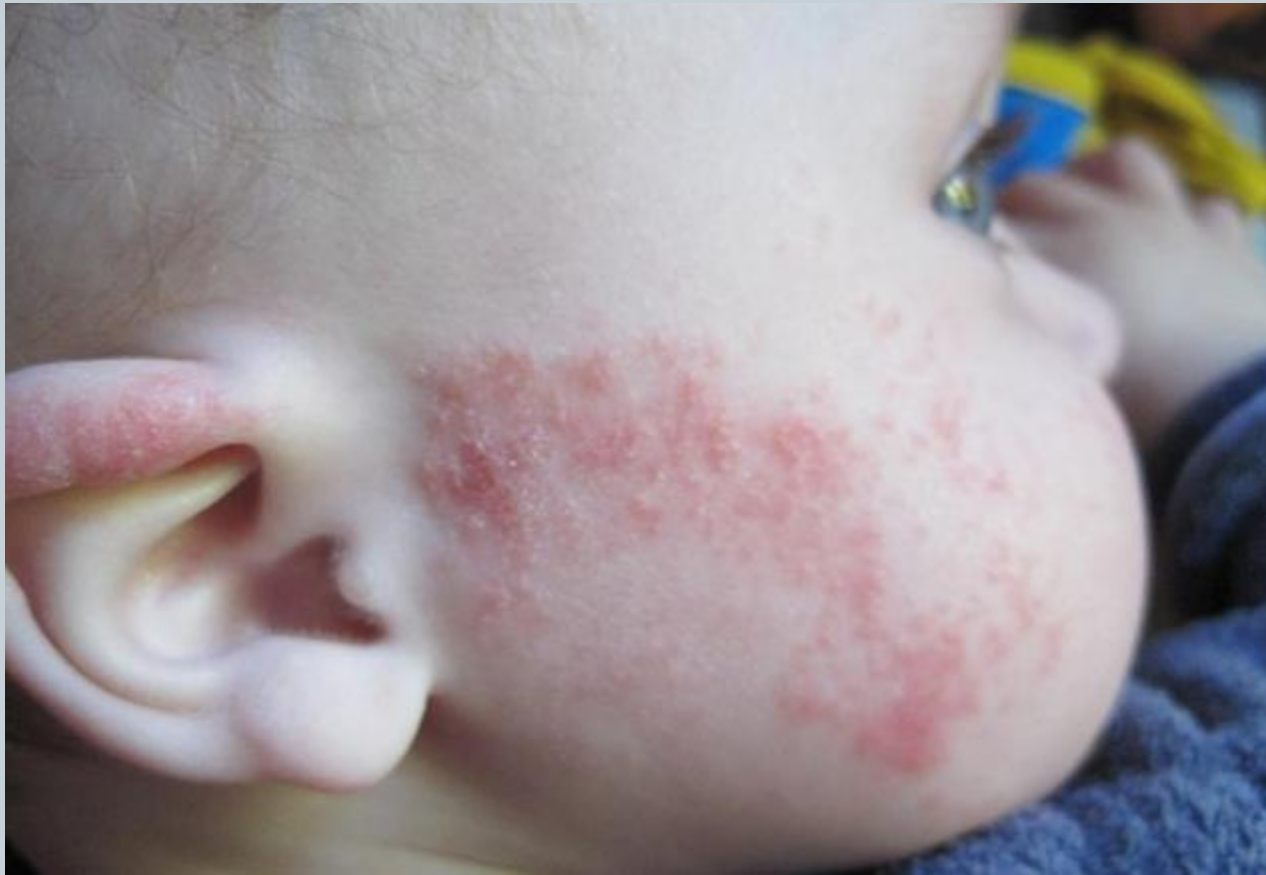- **преимущественная локализация очагов на тех участках кожи, где много сальных желез (экзема на лице, спине, груди, волосистой части головы, паховой области и т.д.), шелушащиеся маслянистые бляшки желтоватого цвета.**
- **Эти изменения редко сопровождаются зудом, часто развиваются у новорожденных в области волосистой части головы. Усиливают вероятность развития себорейной экземы нерегулярное мытье головы, жирная кожа, стресс, повышенная влажность.**







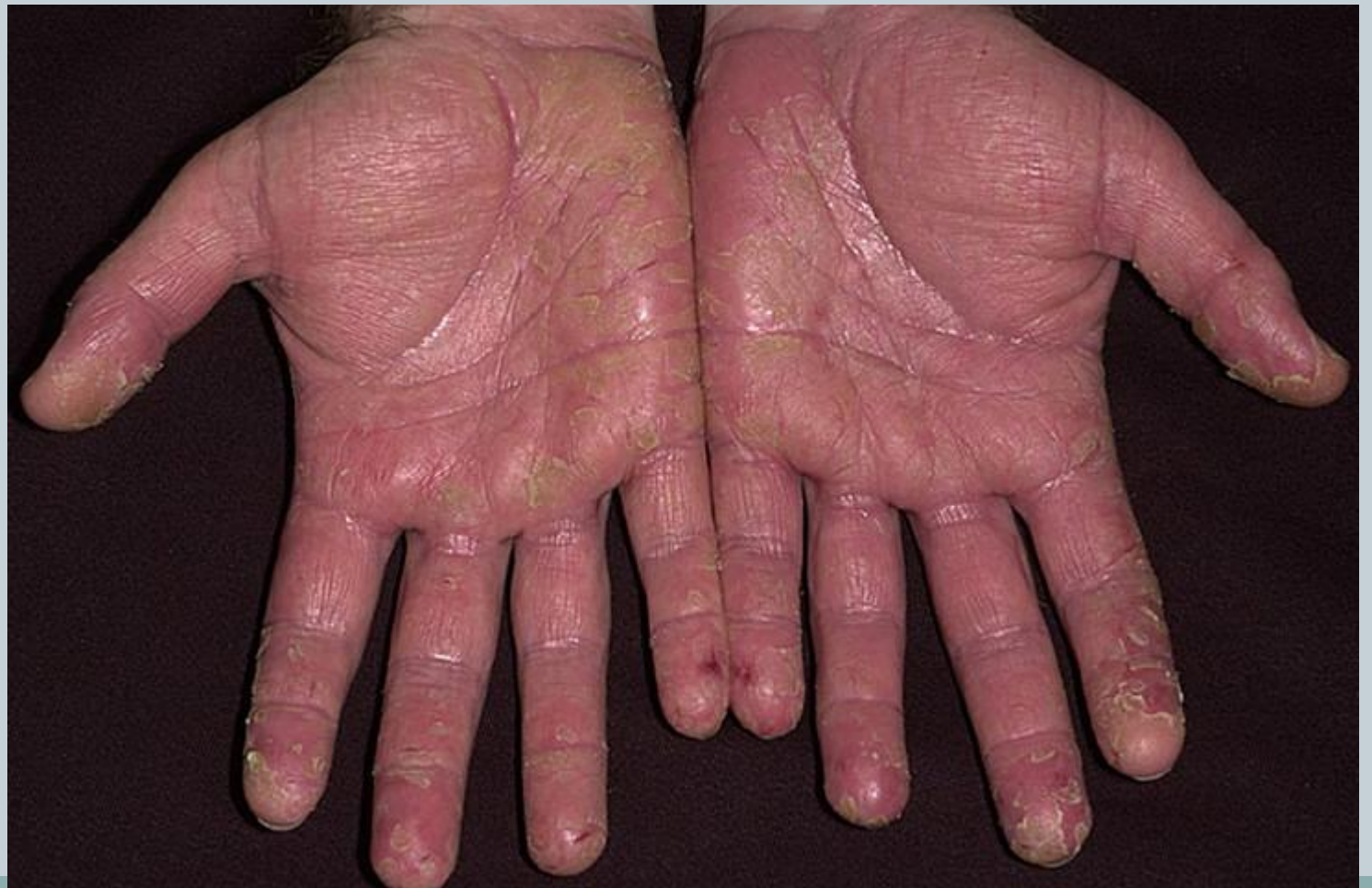# Детская экзема



- **Первые симптомы возникают обычно в возрасте от 3 до 6 месяцев. Как правило, это истинная, себорейная или микробная экзема. При экземе у детей, симптомы следующие: симметричность поражения, нечеткость границ, покрасневшая, мокнущая кожа, наличие корочек и чешуек, сначала поражения локализуются на щеках и лбу, а затем распространяется дальше на волосистую часть головы, туловище, конечности.**

# Профессиональная экзема

- **экзема на руках, лице или любом другом открытом участке тела, возникает из-за постоянного контакта с химическими веществами, такими как никель, формальдегид, различные красители, моющие средства, исчезает вне контакта с раздражителем (например, во время отпуска), картина симптомов напоминает истинную экзему**



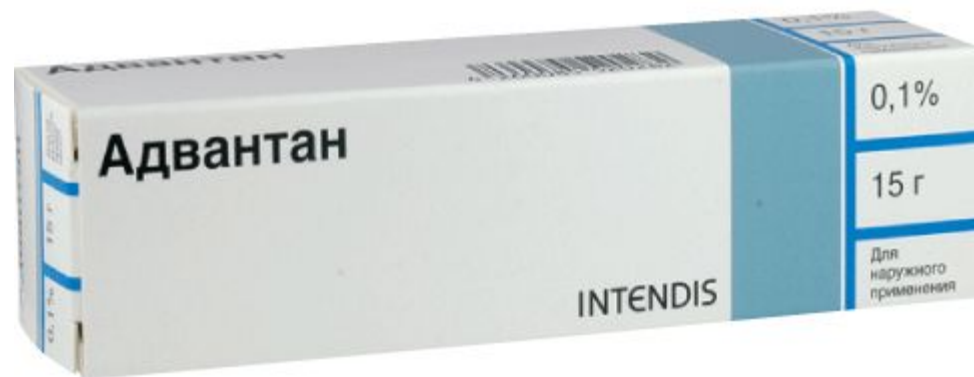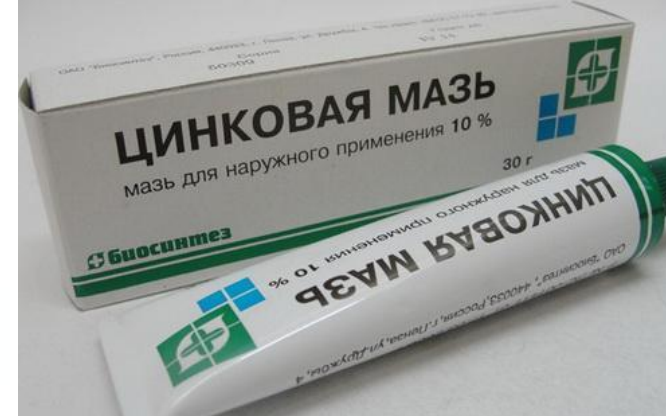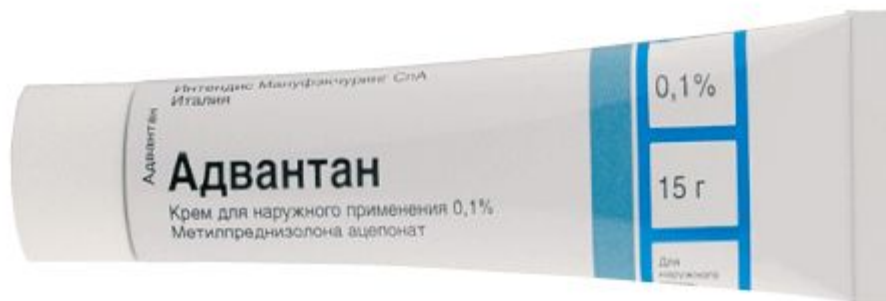# Лечение ЭКЗЕМЫ. Системная терапия



- **Устранение влияния триггерных факторов**
- **Психотропные средства: седативные препараты (пустырник, валериана), транквилизаторы – нозепам, феназепам**
- **Антигистаминные препараты ( лоратадин, цетиризин)**
- **Десенсибилизирующие средства ( тиосульфат натрия, препараты кальция)**
- **Системные глюкокортикостероиды (преднизолон)**

# Наружная терапия

- **В острую стадию при экссудации примочки (жидкость Бурова, раствор танина, цинка сульфата, из чая, корня алтея) и анилиновые красители (фукарцин, 25% р-р нитрата серебра), противомикробные растворы-резорцин, фурацилин), затем влажно-высыхающие повязки**
- **Топические глюкокортикостероиды – препараты выбора в наружной терапии экземы (гидрокортизон, флуметазон, бетаметазон, клобетазон, адвантан)**
- **После удаления чешуек и корок – пасты (ихтиоловая, нафталановая), мази (цинковая, нафталановая)**
- **Местные иммунодепрессанты (производные макролактама аскомицина – пимекролимус)**
- **При присоединении вторичной инфекции комбинированные топические стероиды с содержанием антибиотиков (гентамицин, тетрациклин)**





- **Физиотерапевтические средства: УФО, магнито-лазерная терапия, лазерная терапия узконаправленного спектра**
- **Гипербарическая оксигенация**
- **Рефлексотерапия в виде акупунктуры, лазероакупунктуры**
- **Санаторно-курортное лечение на Черноморском побережье, на Мертвом и Средиземном море (благоприятно влияет на течение болезненного процесса, на долгое время продлевает ремиссию и является одним из этапов в комплексной терапии)**

# Спасибо за внимание

