Современные методы нейровизуализации в диагностике острых нарушений мозгового кровообращения

Л.В.Губский

НИИ инсульта РГМУ,

Кафедра фундаментальной и клинической неврологии и нейрохирургии РГМУ,

Центр магнитной томографии и спектроскопии МГУ

Протоколы нейровизуализации при инсульте

- Врач Скорой помощи
- Невролог приемного отделения и блока интенсивной терапии

КТ мозга (без контрастного усиления)

КТА (КТ-ангиография)
КТ-перфузия

Ограниченный протокол МРТ исследования:
- **DWI;**
- **FLAIR;**
- **2D PC MRA.**

Полный протокол МРТ исследования при инсульте:
- **DWI** (уменьшение скорости самодиффузии воды);
- **FLAIR** (увеличение содержания связанной воды);
- **T2*WI** (деоксигемоглобин и гемосидерин);
- **MRA** (изменения сосудистого русла);
- **PWI** (состояние перфузии вещества мозга).

Лечебные мероприятия:
- Тромболизис;
- Нейропротекторы;
- Антикоагулянты;
- Гипо- и гипертензивные препараты;
- Консервативное лечение.

Диагностические задачи при тромболитической терапии

Задача	КТ	МРТ
1. Острые кровоизлияния	++	+ (T2*)
2. Перенесенные кровоизлияния	--	++ (T2*)
3. Геморрагическая трансформация	++	+ (T2*;T1)
4. Цитотоксический отек	--	++ (ДВИ)
5. Инфаркт в первые 3-6 часов	+	+ (T2)
6. Морфометрия инфаркта мозга	--	++(FLAIR)
7. Изменения сосудистого русла	++ (КТА)	++ (МРА)
8. Перфузия мозгового вещества	+ (КТП)	++ (ПВИ)
9. Выявление пенумбры	--	++

Острые внутричерепные кровоизлияния

Внутримозговая гематома (через 2 часа от развития инсульта)

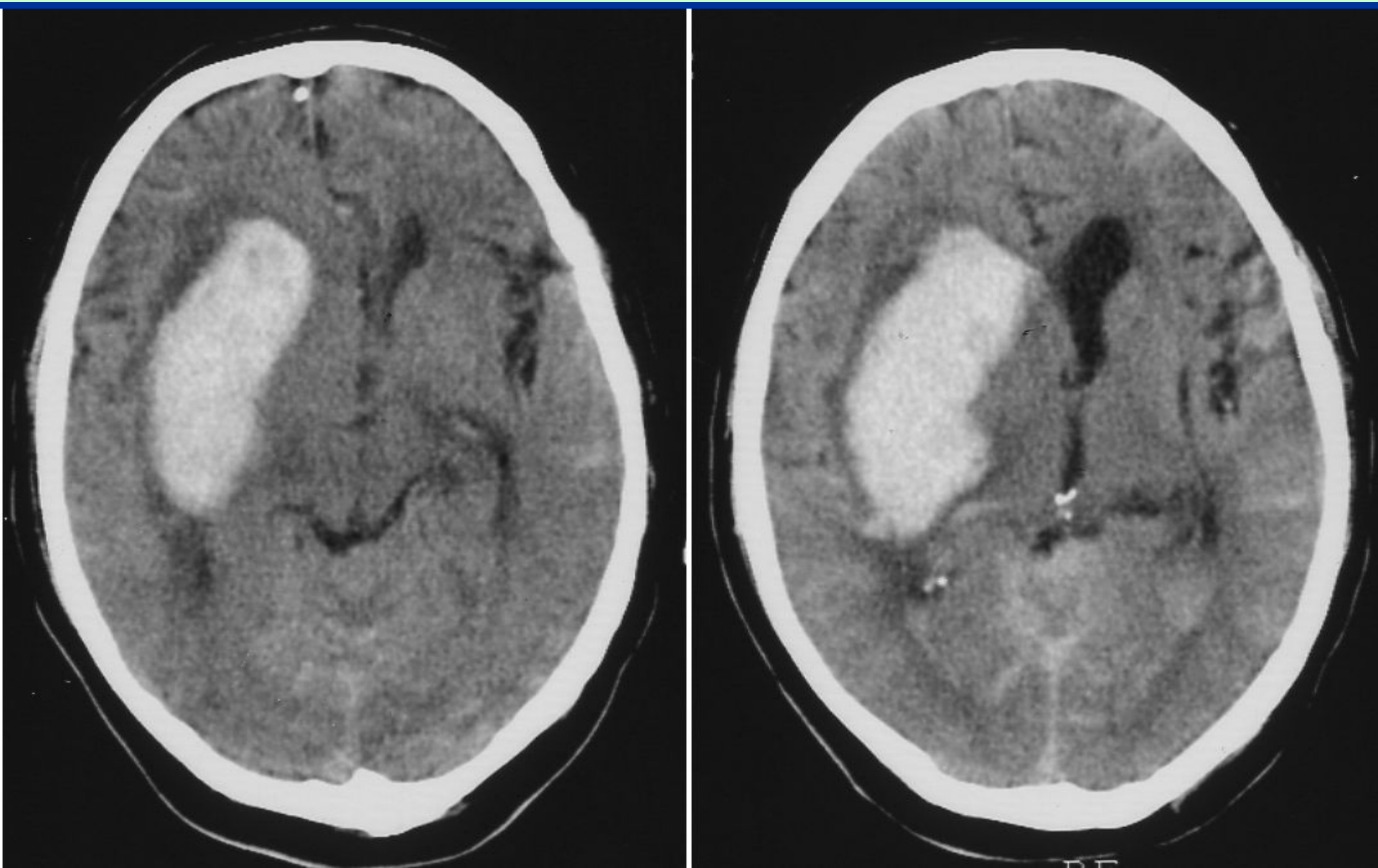

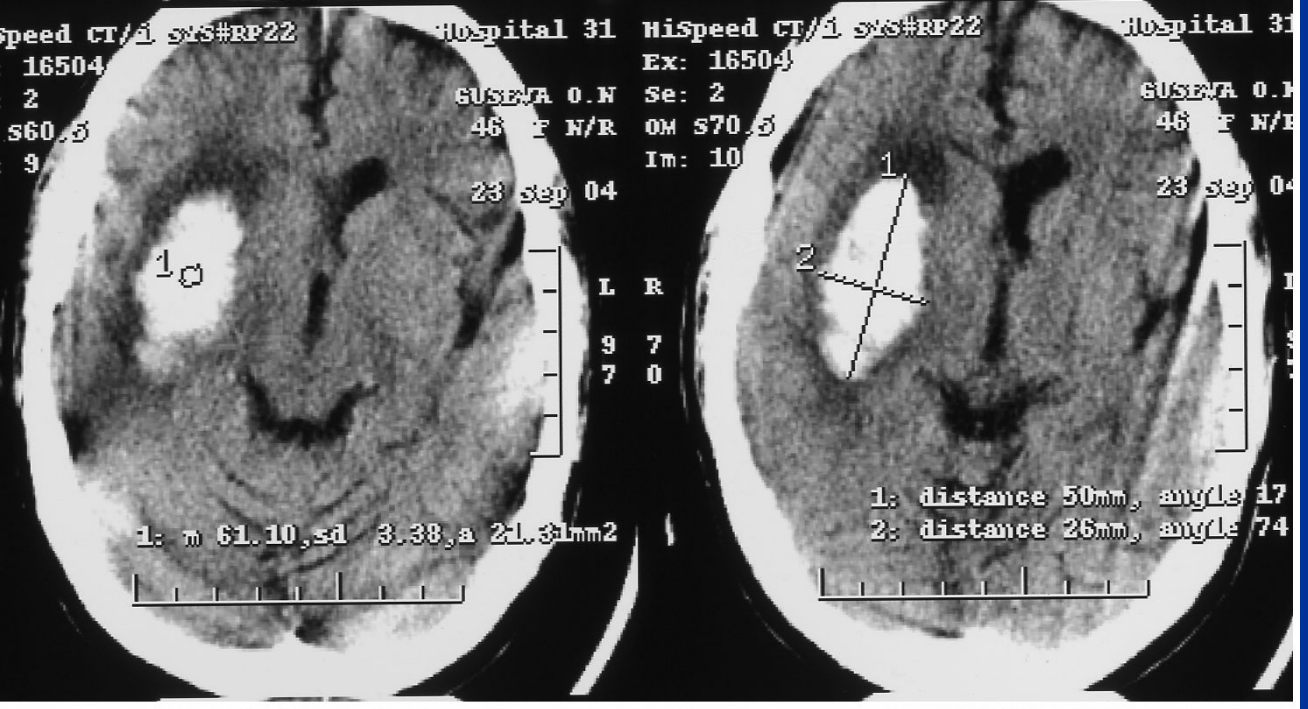

2-й день инсульта

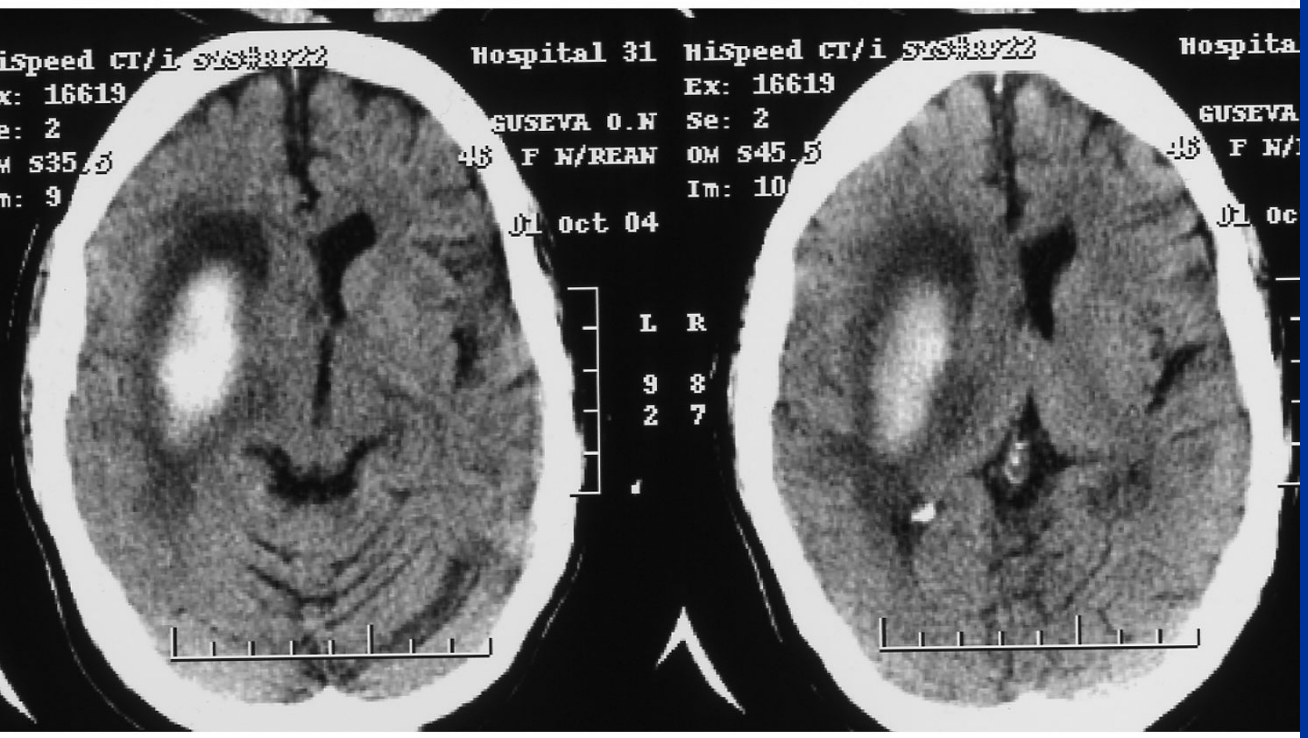

9-й день инсульта

Внутримозговое кровоизлияние (1), прорыв крови в желудочки мозга (2,4), гемотампонада на уровне межжелудочковых отверстий (3)

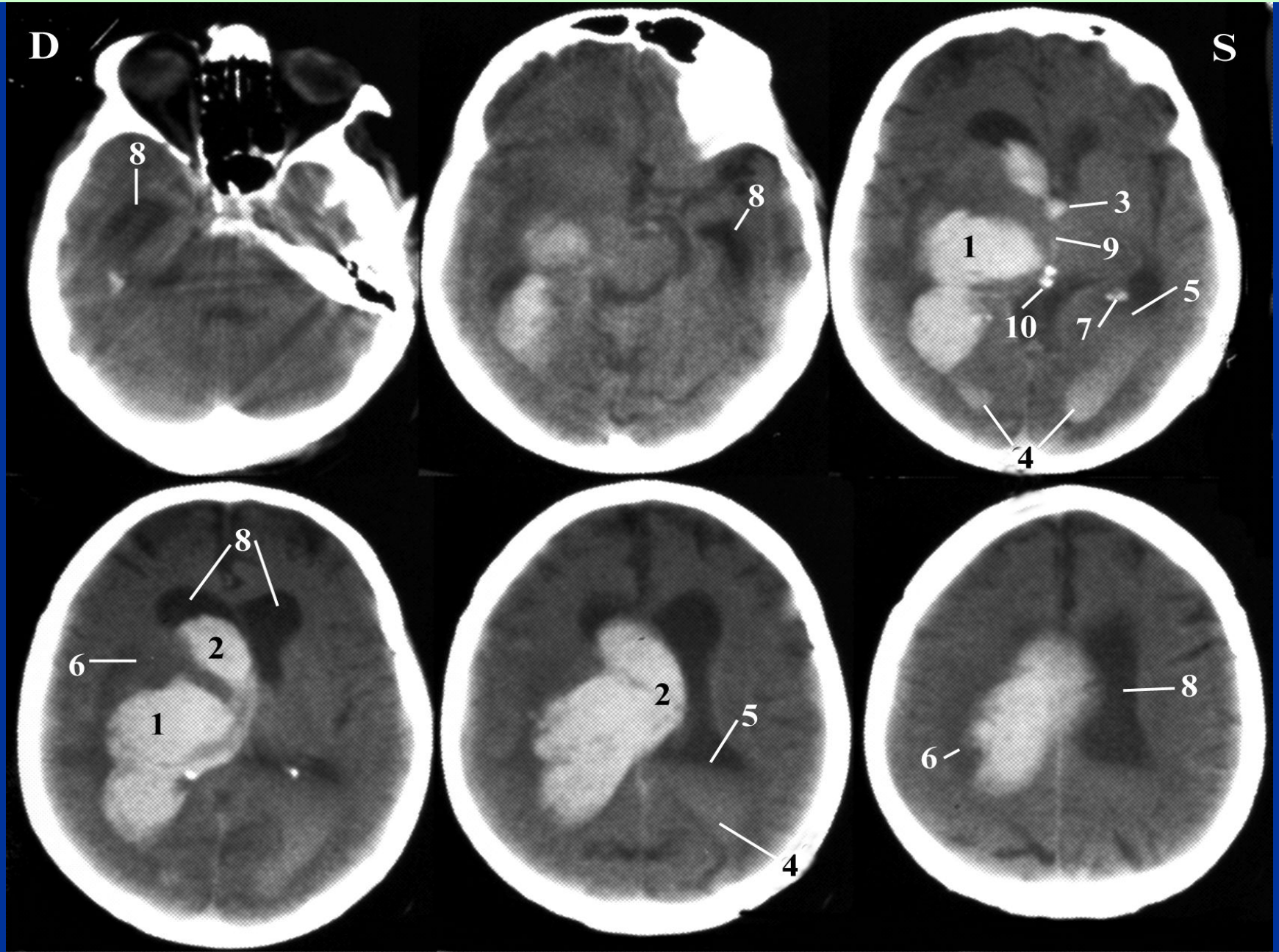

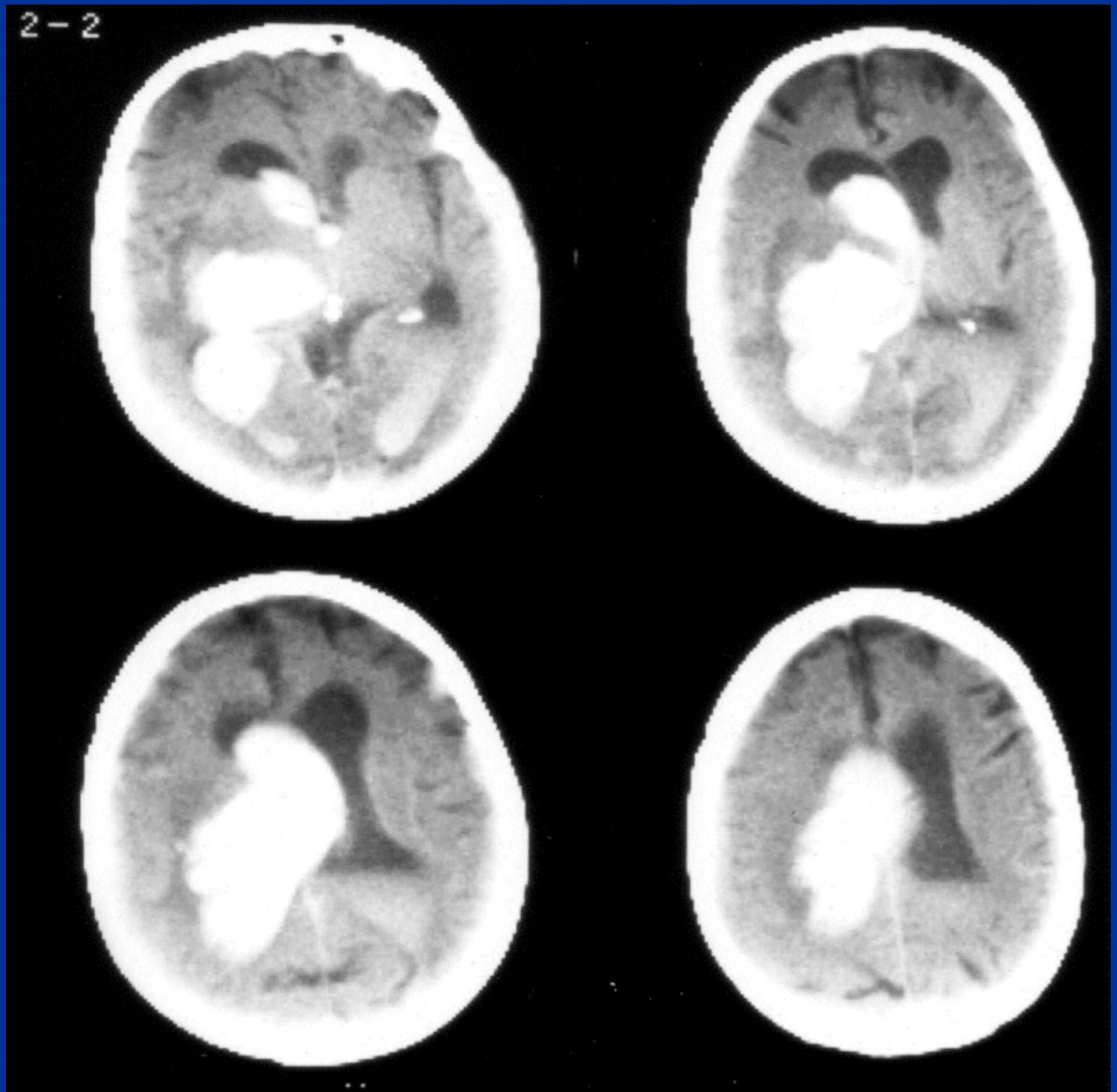
2 - 2

Кровоизлияние в мозг с прорывом крови в желудочковую систему (КТ)

Прорыв крови в межполушарную щель

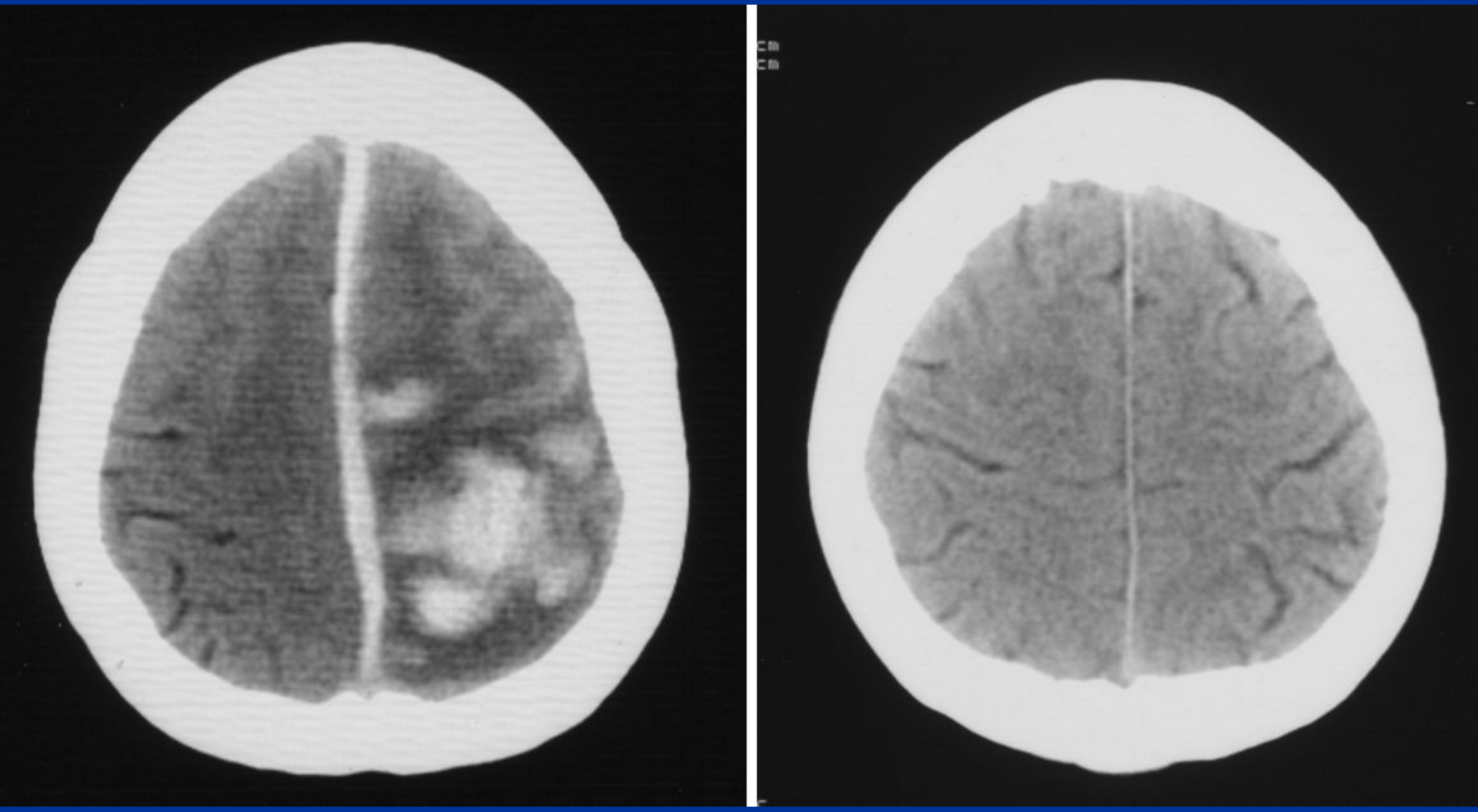

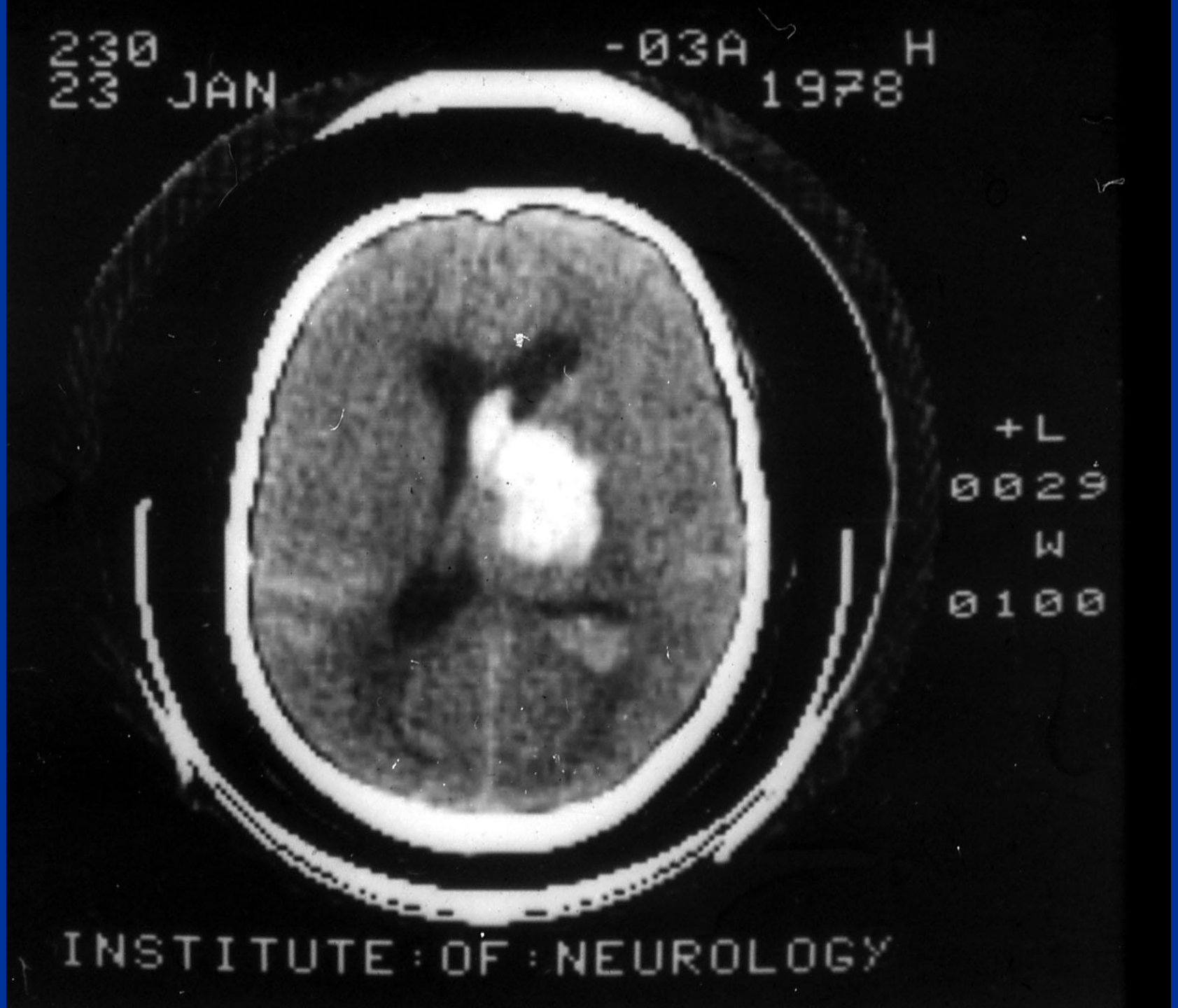
230
23 JAN
-03A
H
1978
+L
0029
W
0100
INSTITUTE:OF:NEUROLOGY

Первично-желудочковое кровоизлияние

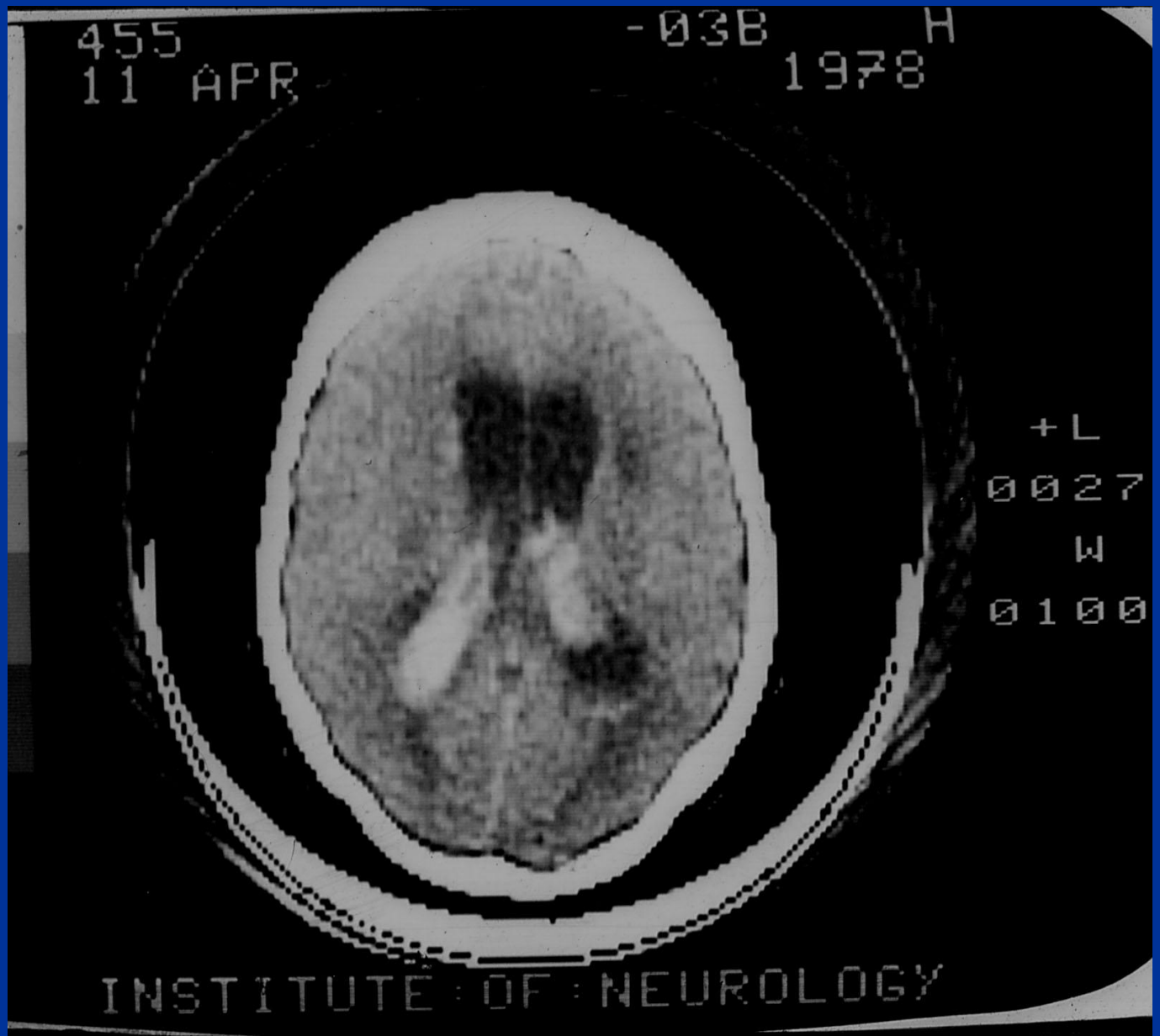

Множественные мелкие внутримозговые кровоизлияния, постишемические изменения

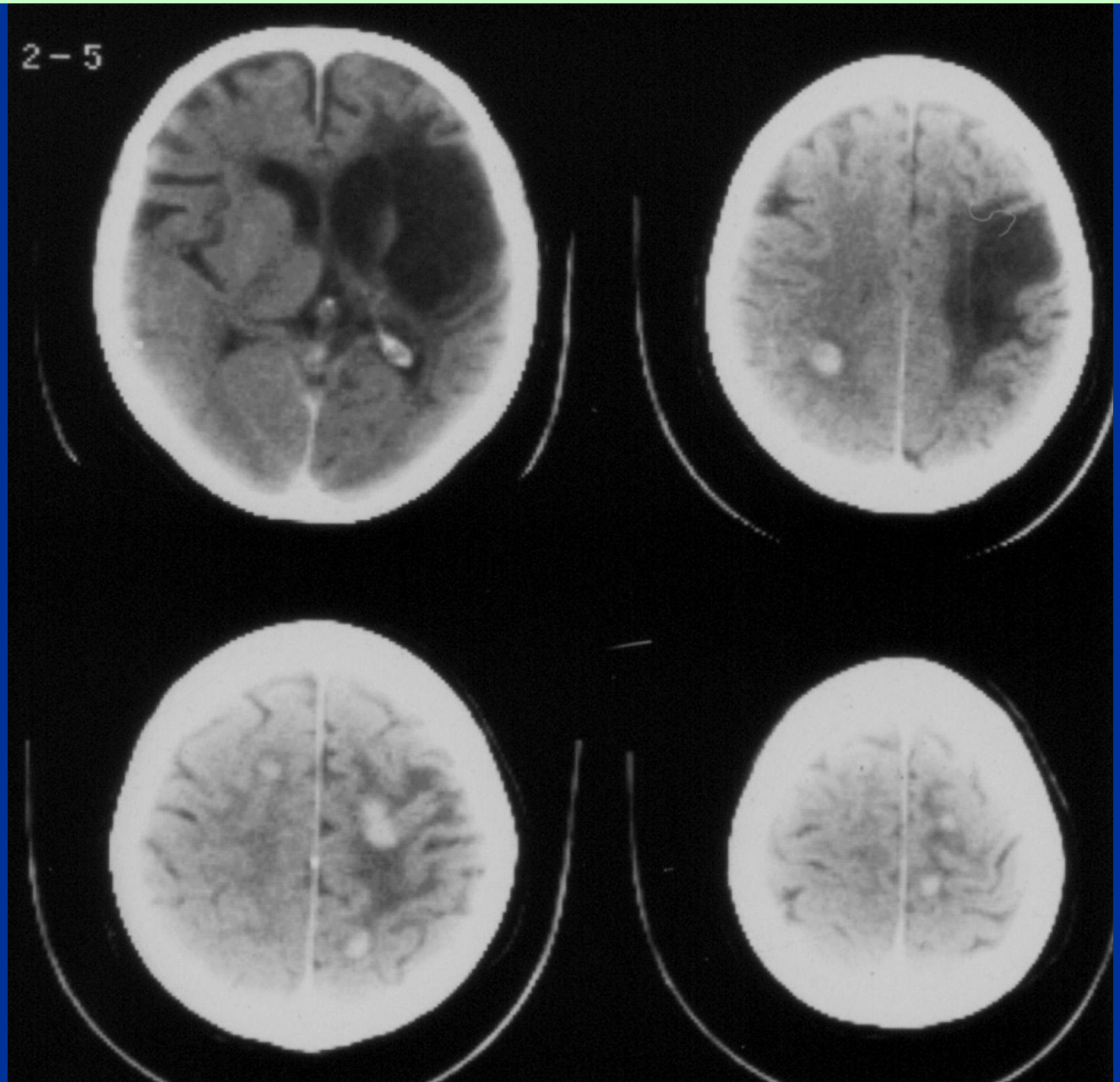

Небольшое кровоизлияние в ножку мозга

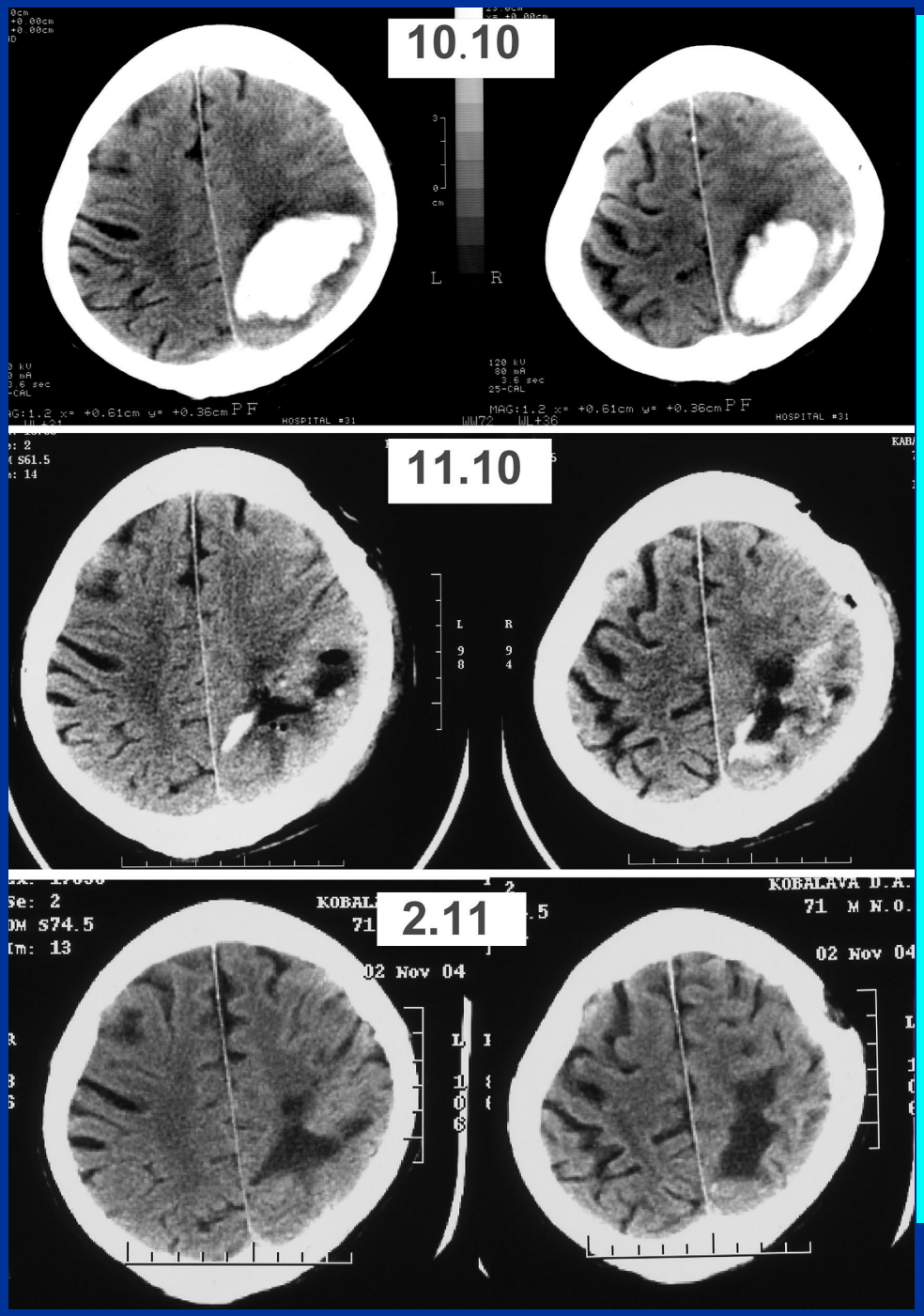

Оперативное лечение внутримозговой гематомы

(КТ, указаны сроки исследования, операция выполнена через несколько часов после первого КТ исследования).

Отсутствие рецидива кровоизлияния и нарастания перифокального отека мозга при КТ исследовании через сутки после операции (11.10), положительная динамика с регрессом объемного воздействия на структуры мозга в последующие дни (2.11).

Подострое внутримозговое кровоизлияние до (слева) и после (справа) контрастного усиления

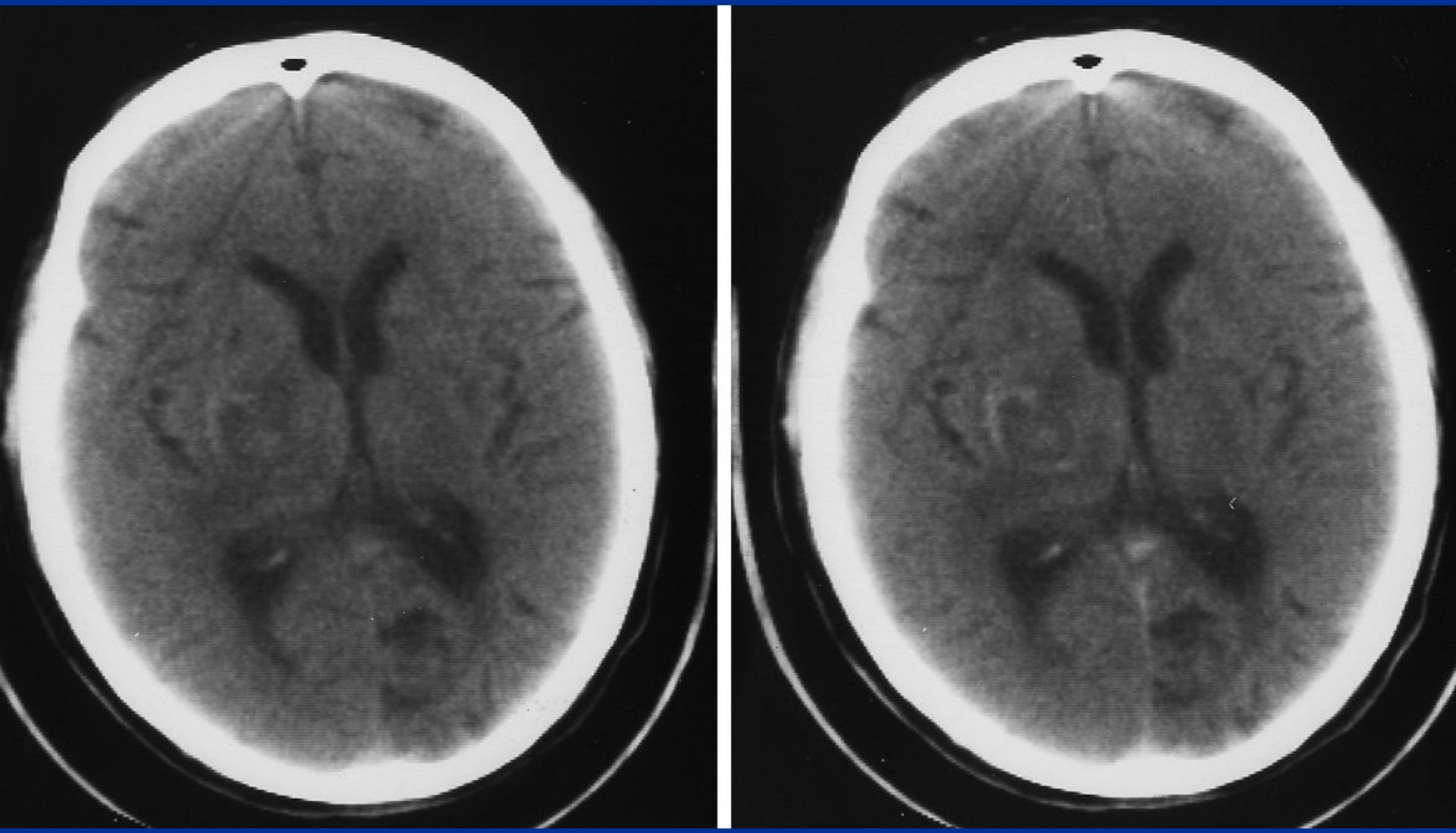

Субарахноидальные кровоизлияния (КТ)

Спонтанное базальное субарахноидальное кровоизлияние
Базальные цистерны, латеральные щели и цистерны островков заполнены гиперденсивным содержимым, соответствующим сгусткам крови

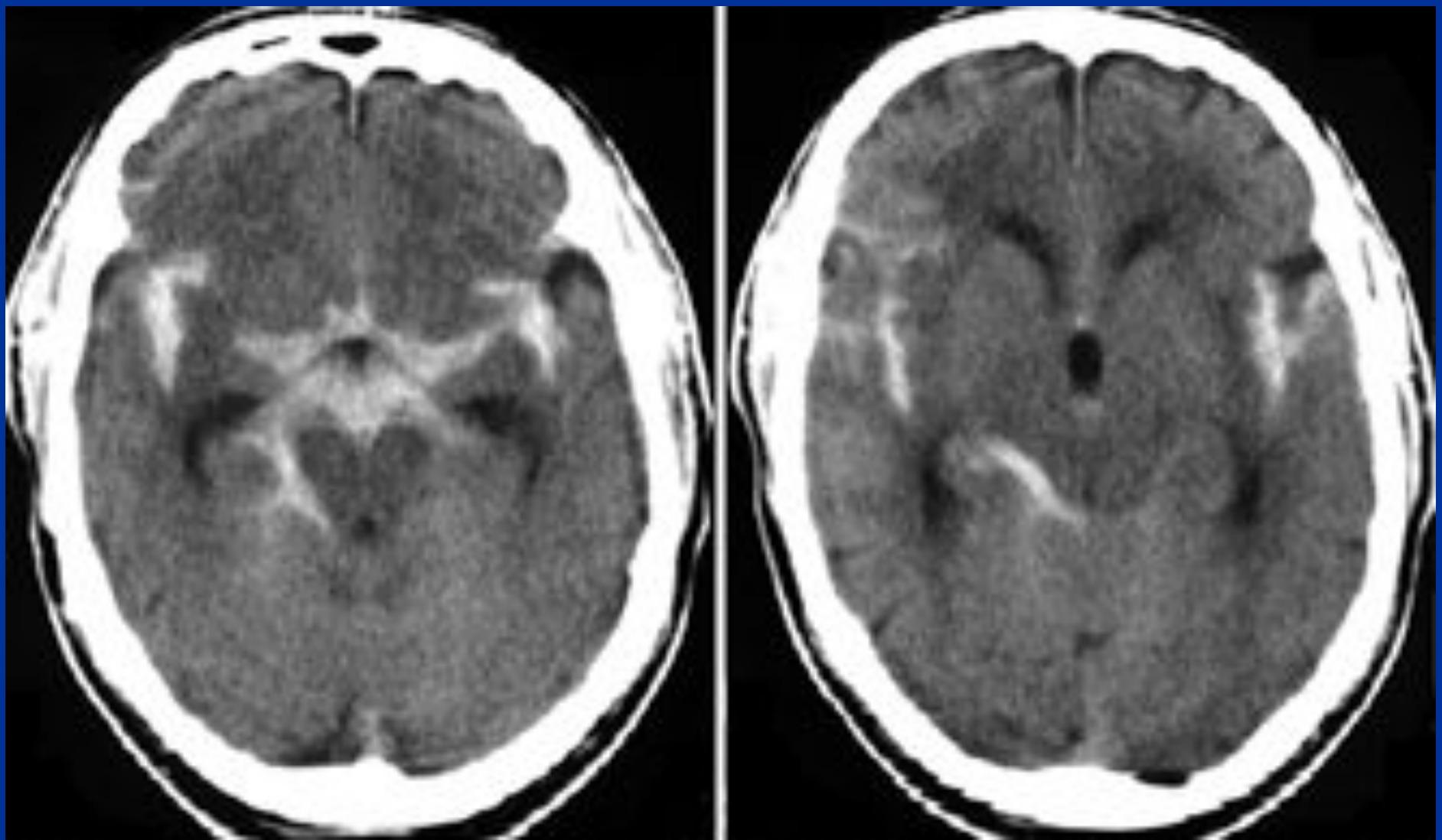

Субарахноидальное кровоизлияние

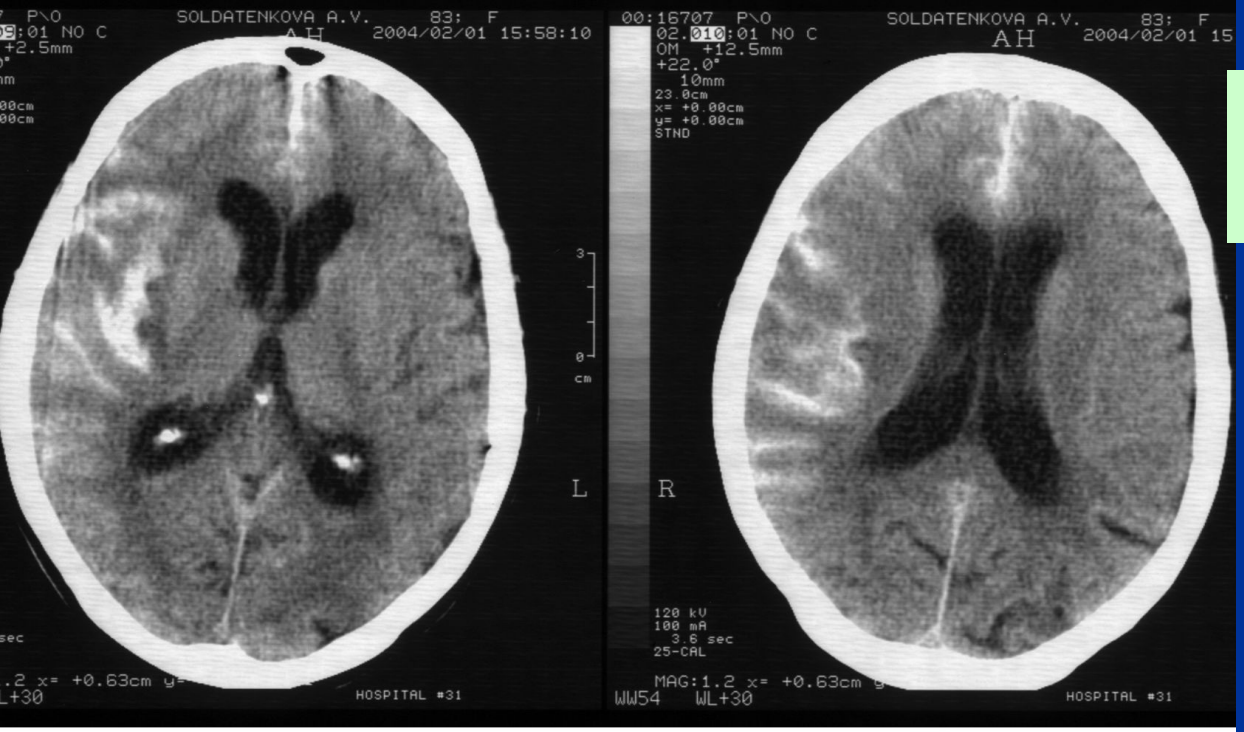

1-е сутки

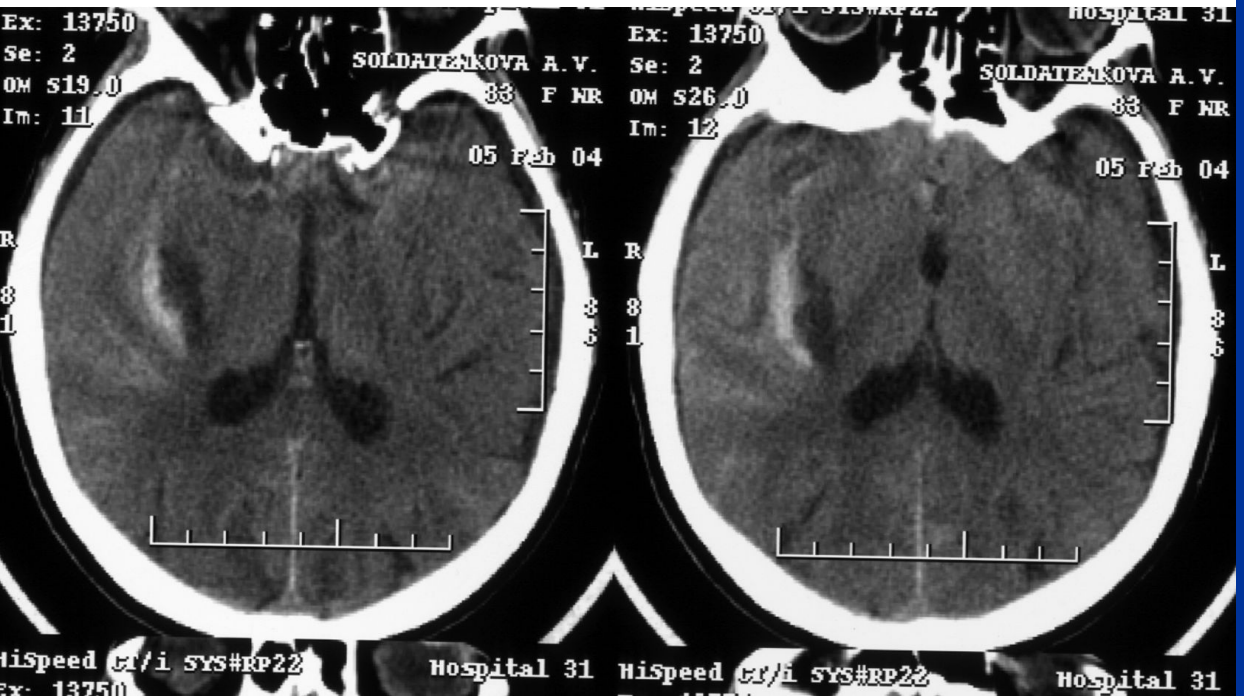

5-е сутки

Субарахноидальное кровоизлияние при разрыве аневризмы передней соединительной артерии

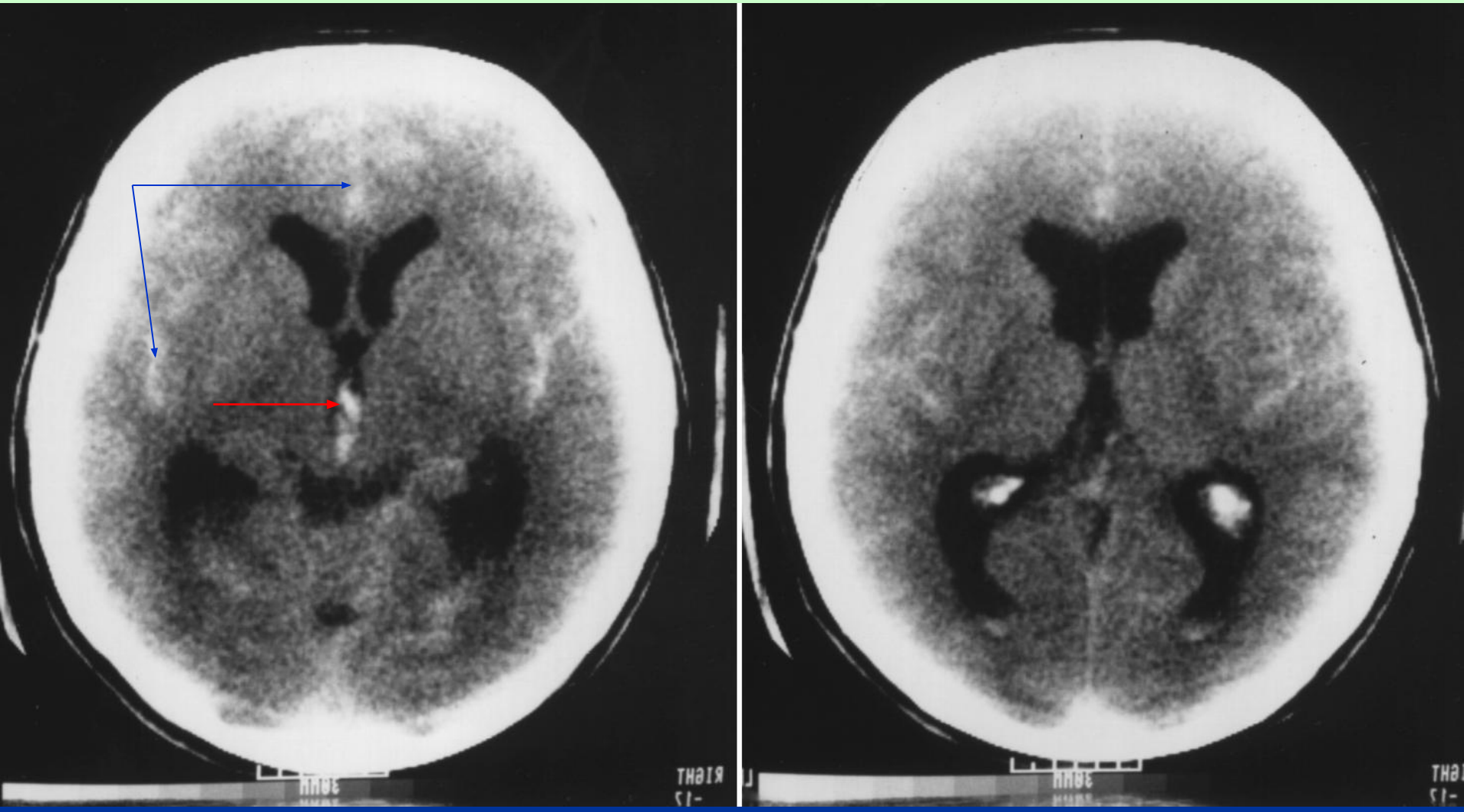

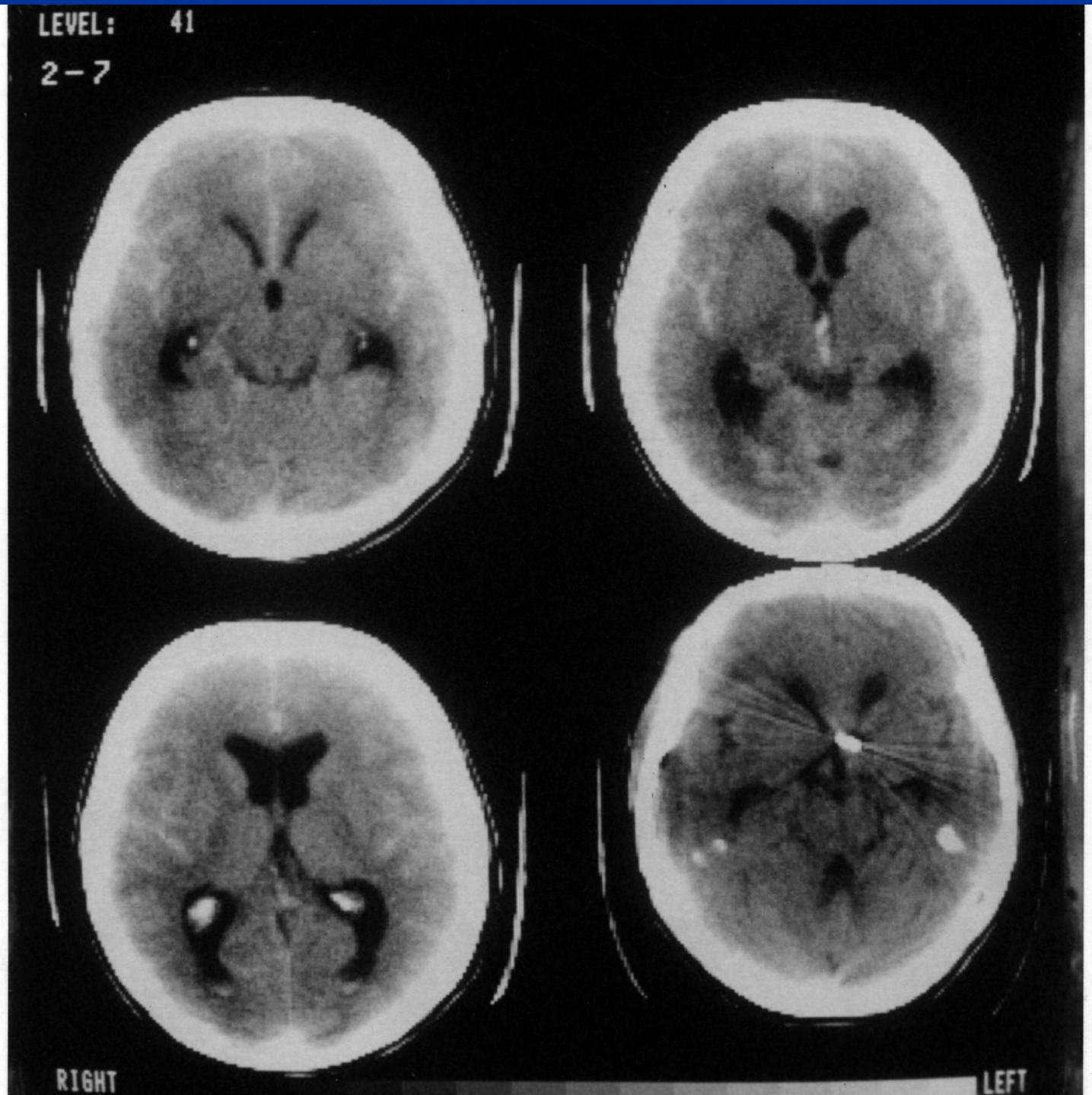
LEVEL: 41
2-7
RIGHT
LEFT

Гематома прозрачной перегородки при разрыве аневризмы передней соединительной артерии

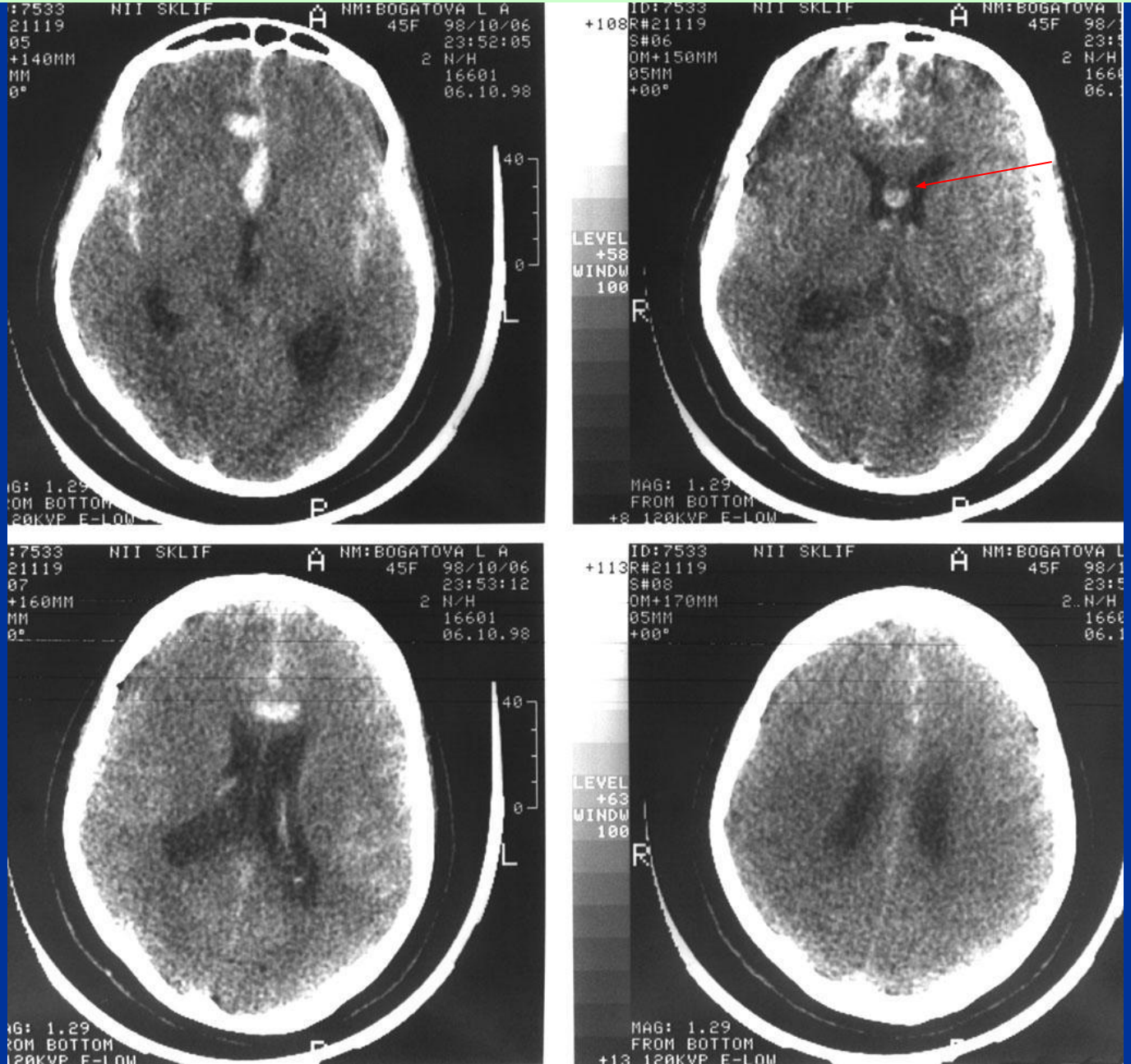

Локальное конвекситальное субарахноидальное кровоизлияние

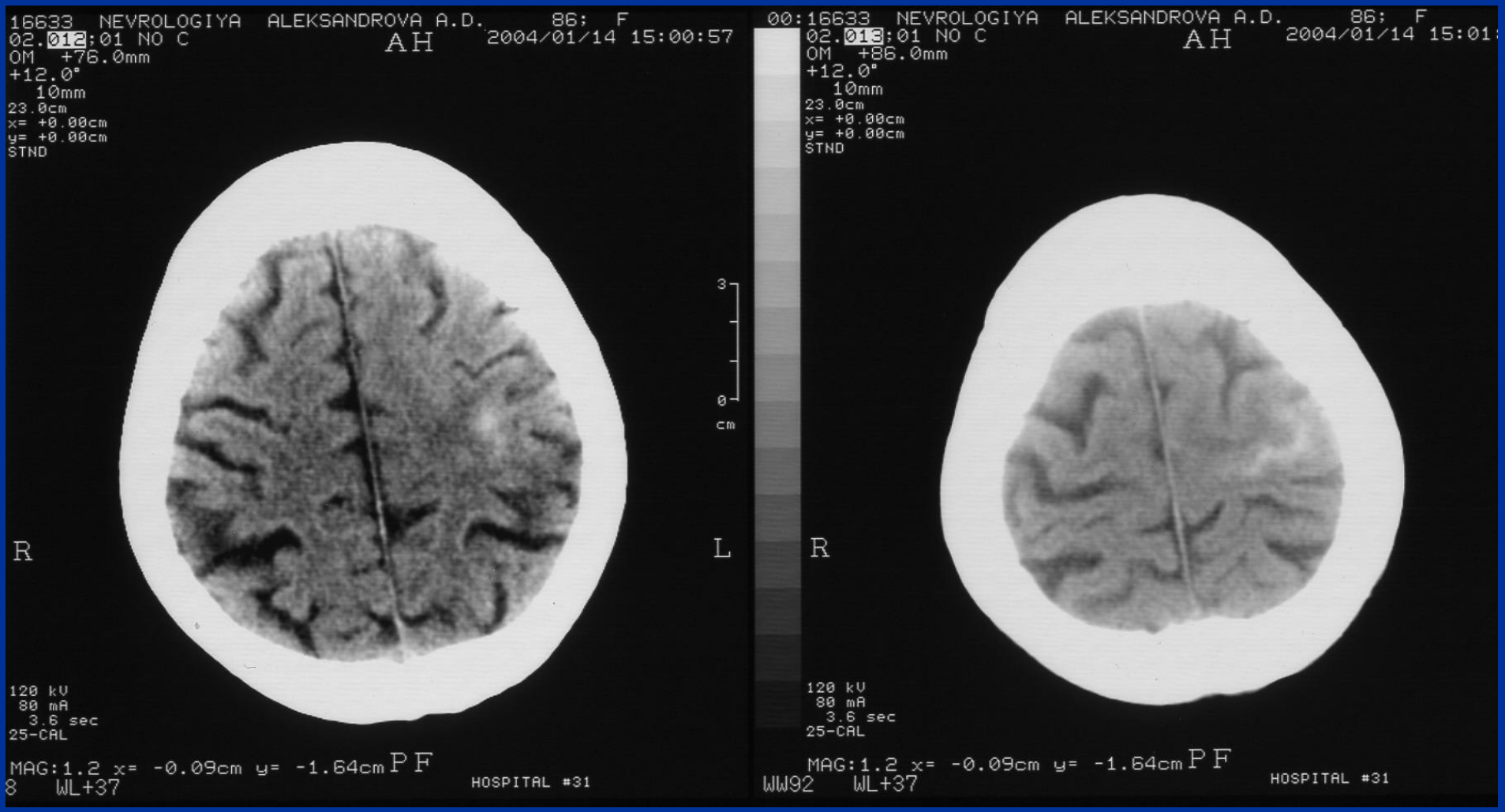

Перимезенцефальное (венозное) субарахноидальное кровоизлияние

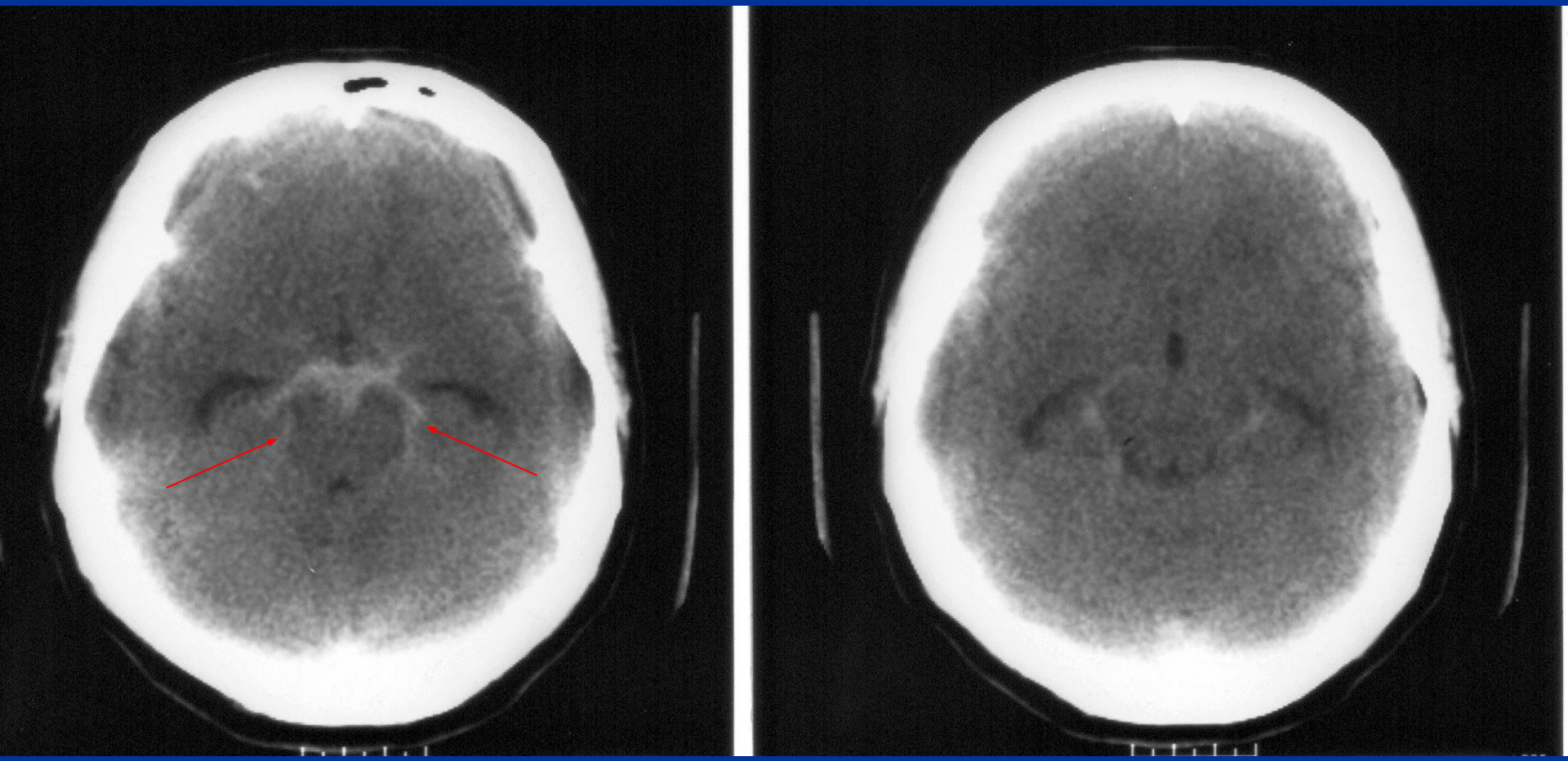

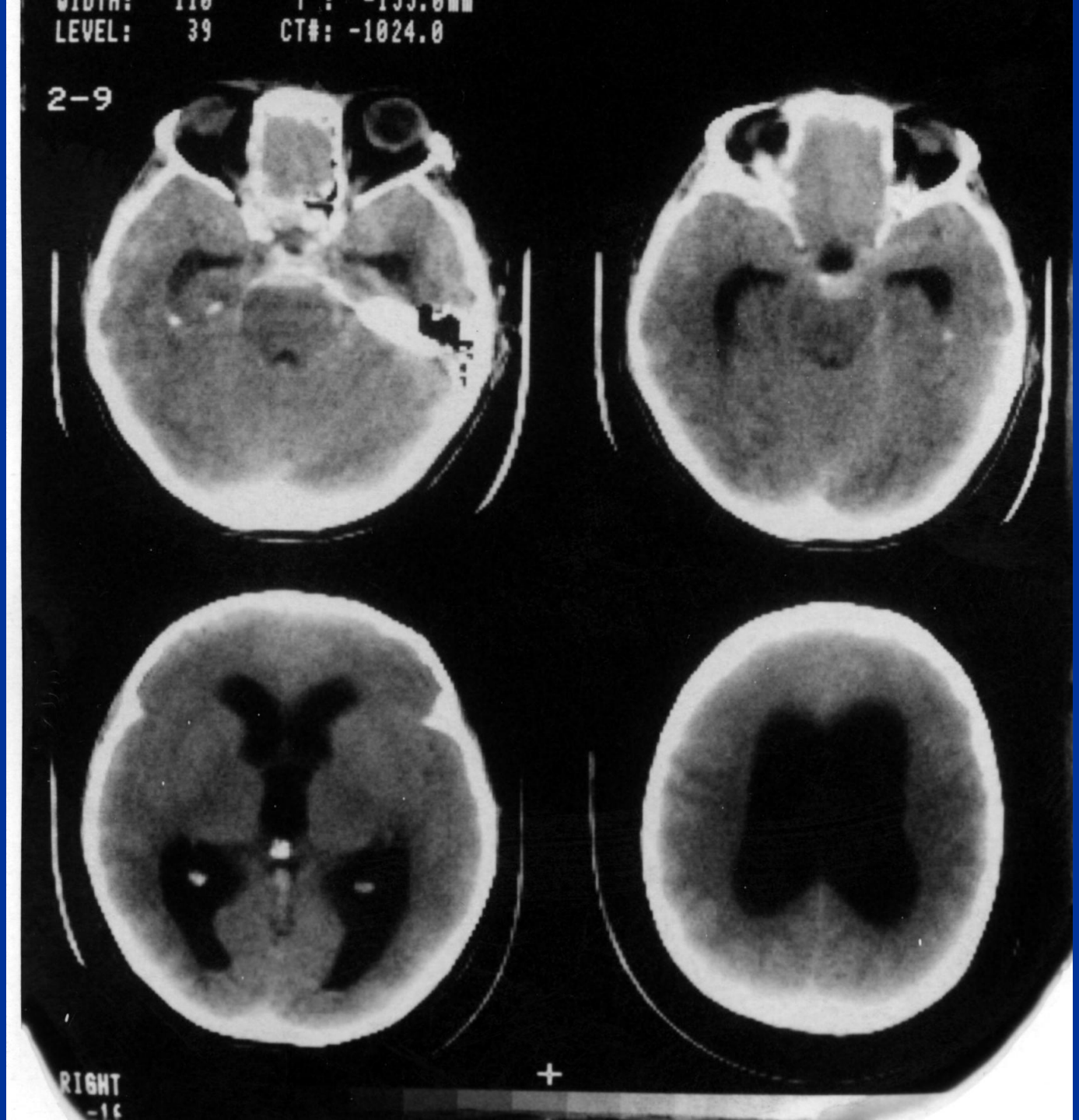
LEVEL: 39 CT#: -1024.0
2-9
RIGHT

СОСТОЯНИЕ ЖЕЛЕЗА ГЕМА
OH
DH
MH
HS
СОСТОЯНИЕ ЭРИТРОЦИТОВ
интактны
лизированы
НАЛИЧИЕ И СОСТОЯНИЕ ОТЁЧНОЙ ЖИДКОСТИ
ПЛАЗМАТИЧЕСКИЙ И ПЕРИФОКАЛЬНЫЙ ОТЁК
ВЫРАЖЕННОСТЬ ЭФФЕКТОВ МАГНИТНОЙ ВОСПРИИМЧИВОСТИ (GRE T2)
1
3
7
14
ДНИ С НАЧАЛА ЗАБОЛЕВАНИЯ

ЭВОЛЮЦИЯ ГЕМА В КРОВОИЗЛИЯНИИ

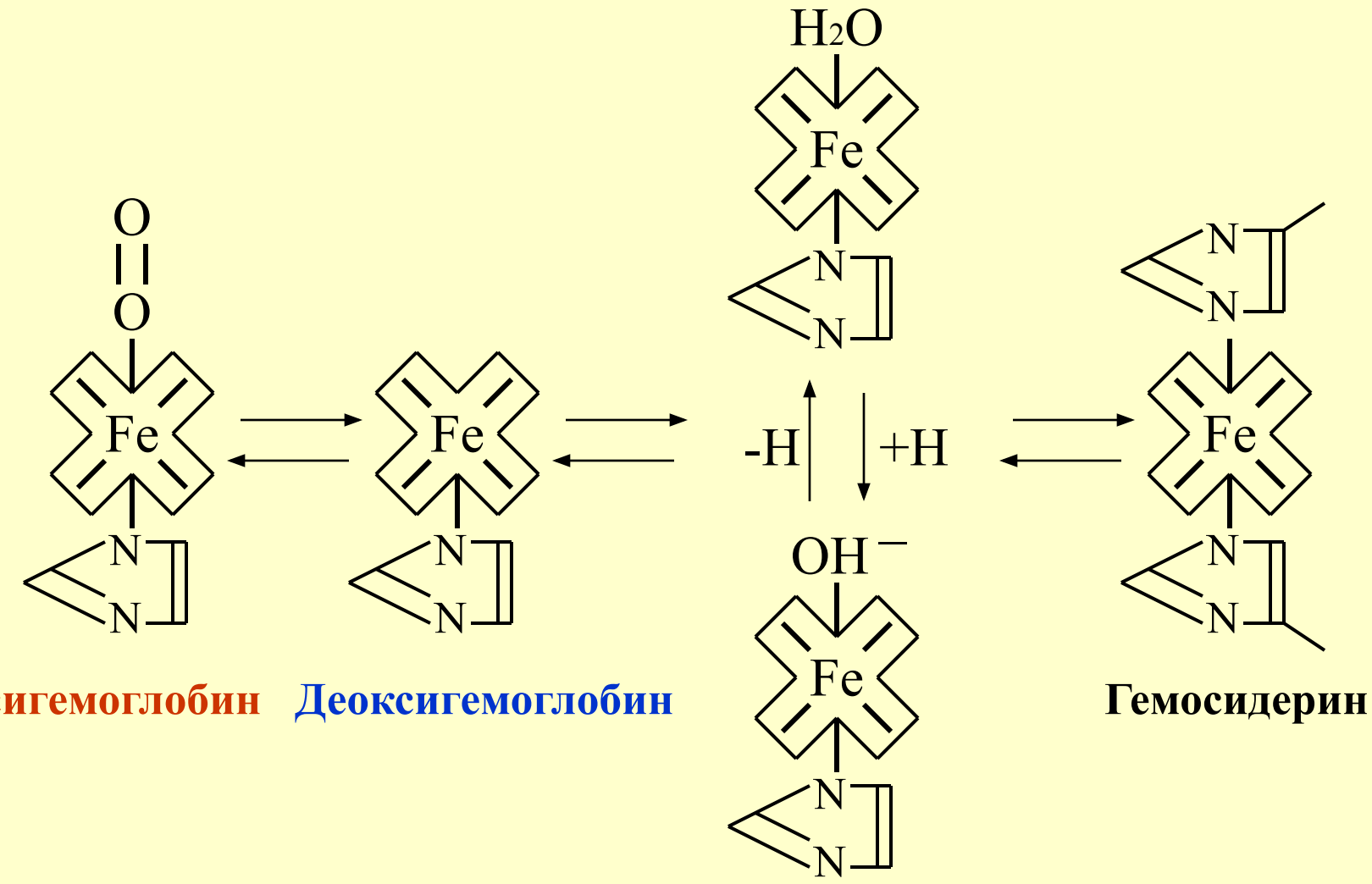

Динамика МРТ при внутримозговой гематоме (дни инсульта)

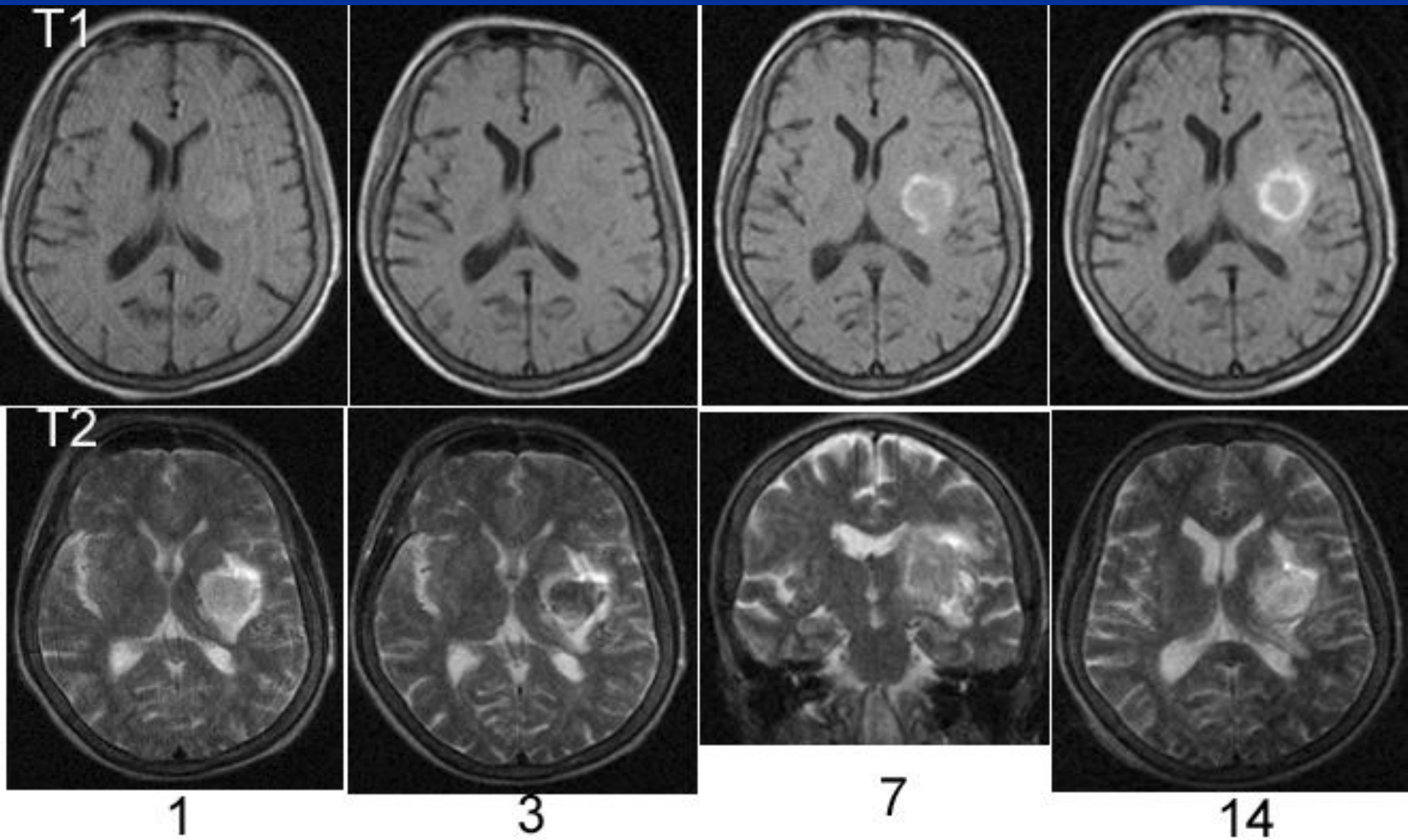

ВНУТРИМОЗГОВОЕ КРОВОИЗЛИЯНИЕ – 1 ДЕНЬ

T_1

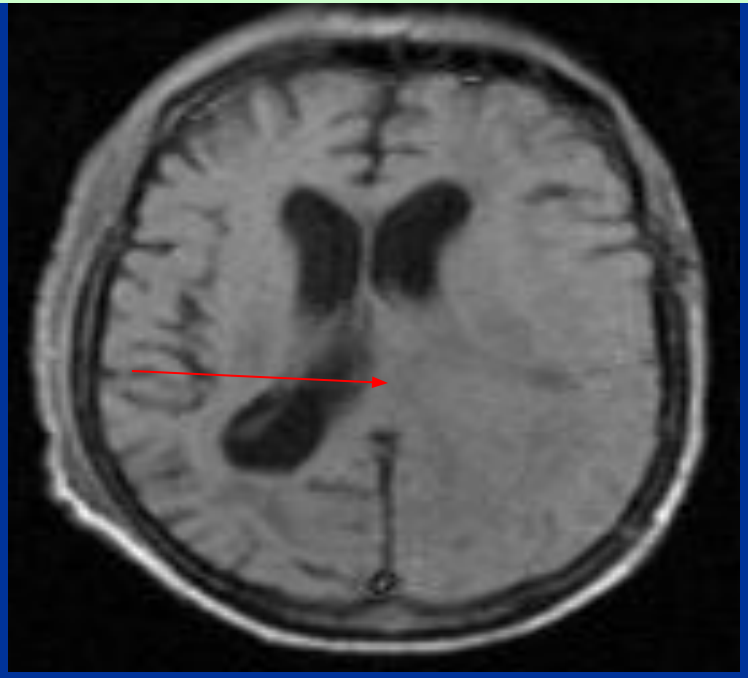

PD

T_2

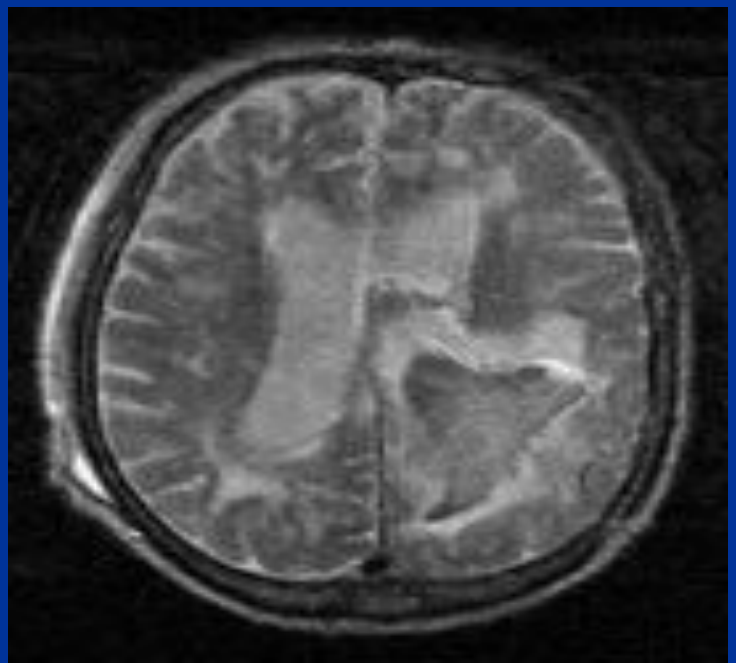

FLAIR

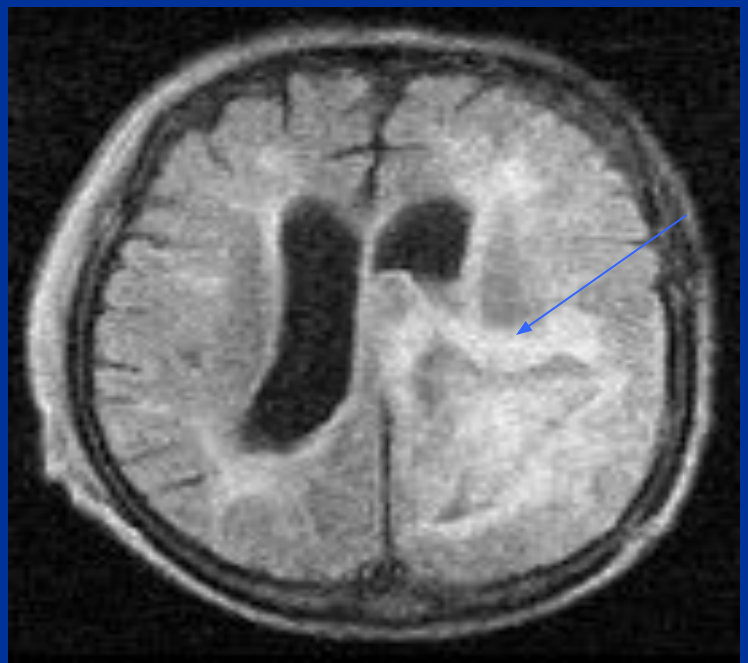

ВНУТРИМОЗГОВОЕ КРОВОИЗЛИЯНИЕ – 10 ДЕНЬ

T_1

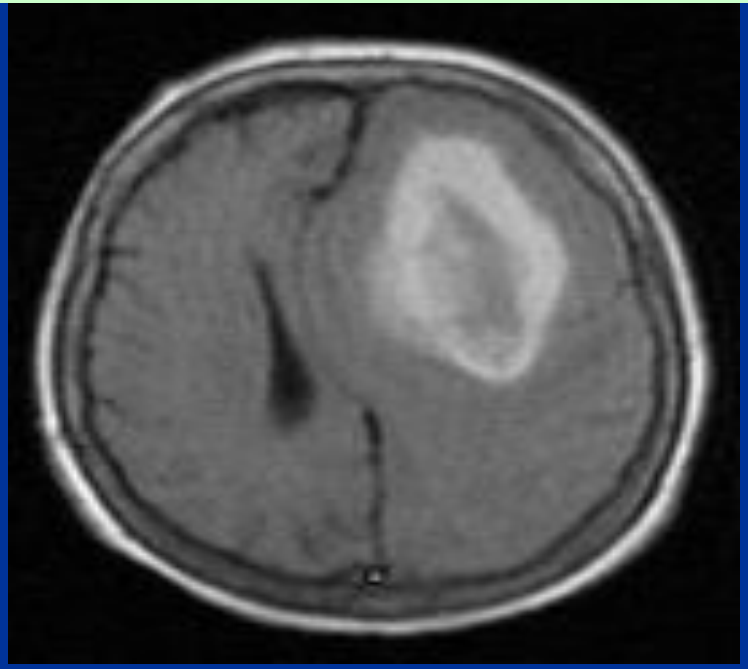

PD

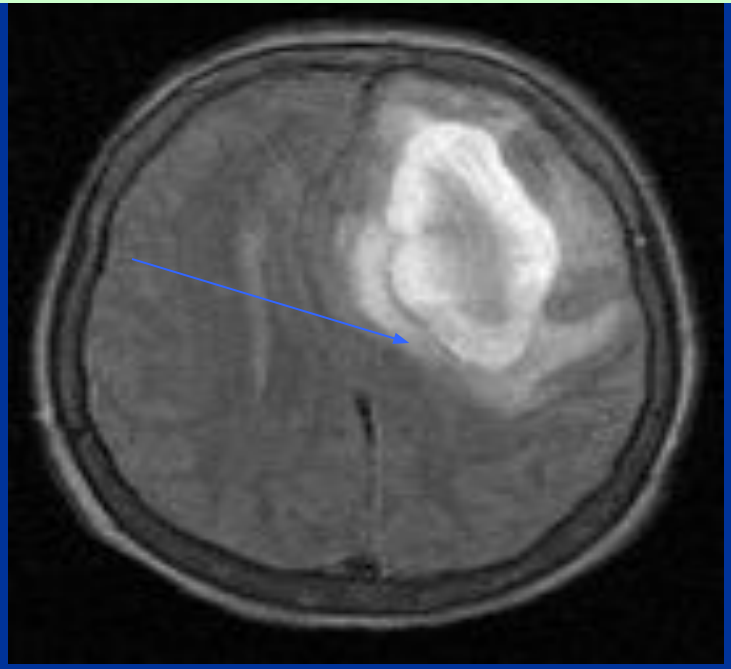

T_2

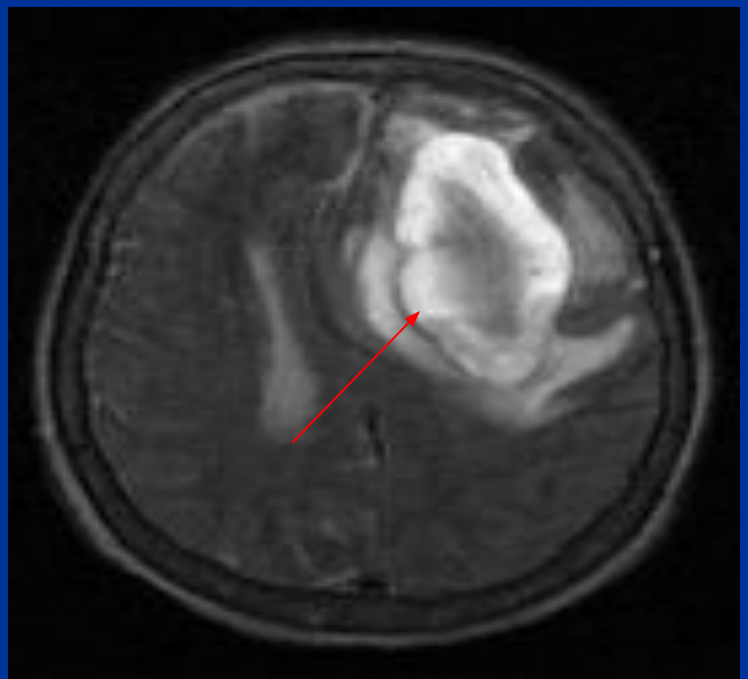

FLAIR

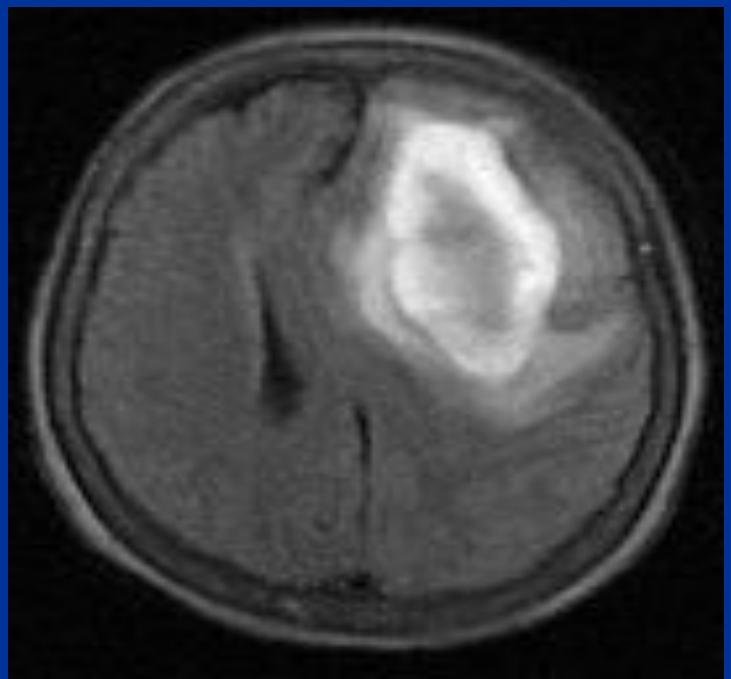

Свободная жидкость в краевой зоне при внутримозговом кровоизлиянии

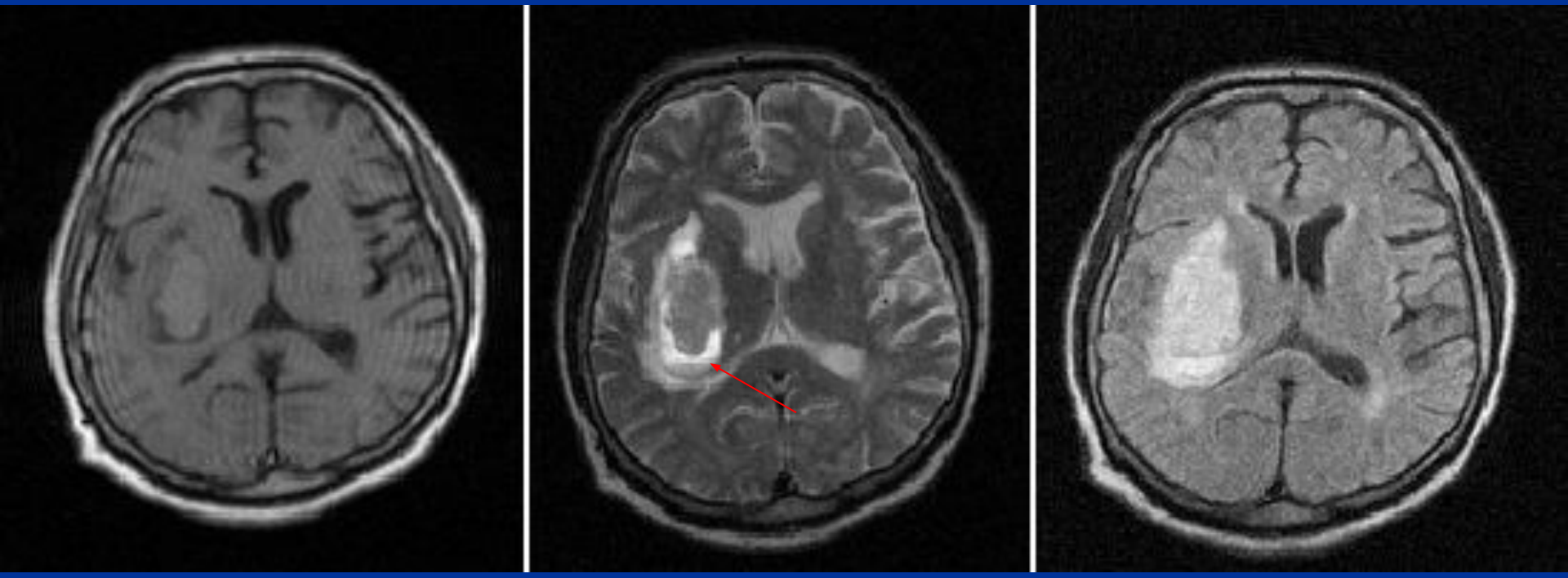

T1-WI T2-WI FLAIR

Субарахноидальное кровоизлияние (FLAIR)

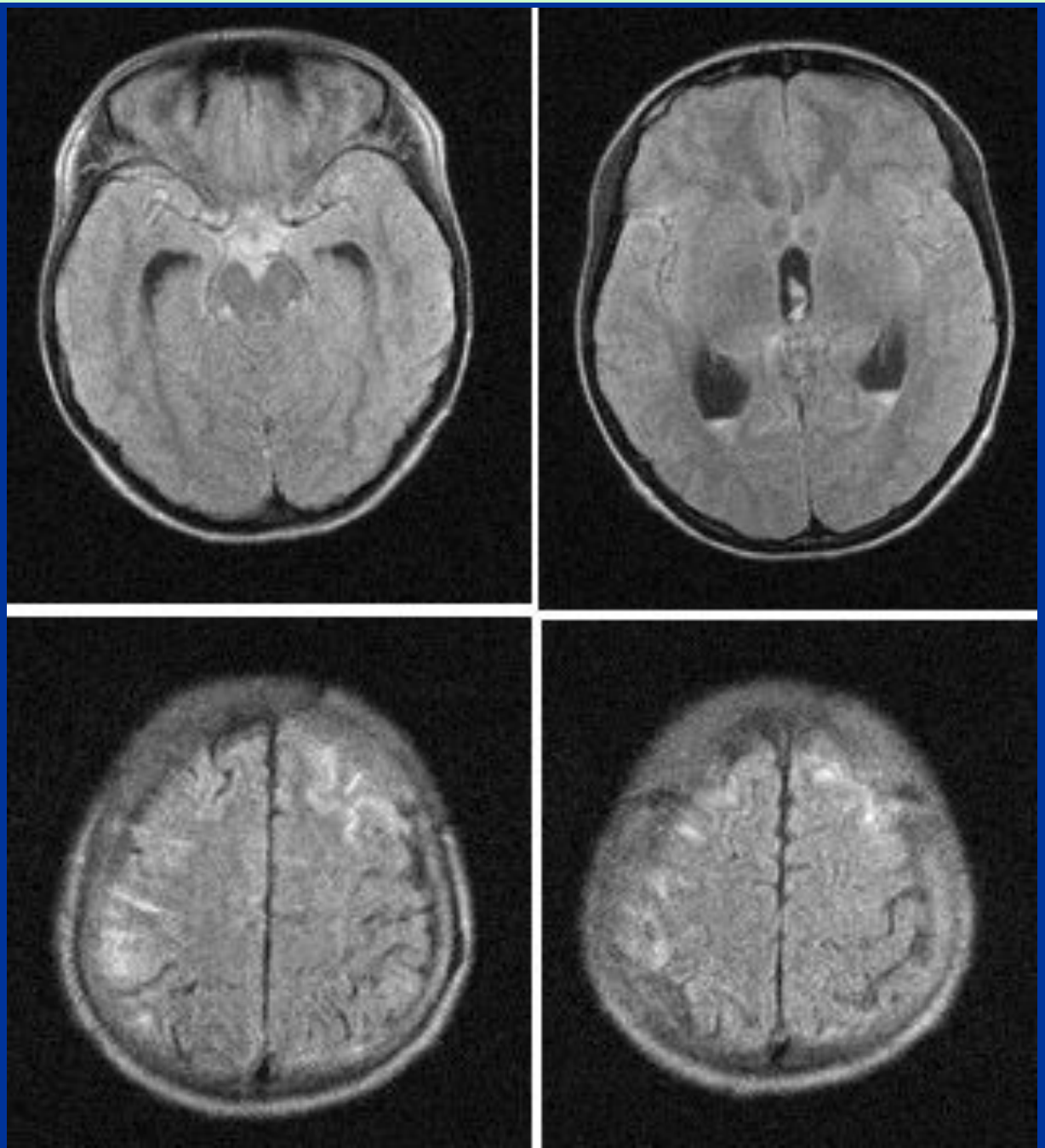

Перенесенные кровоизлияния

Клинико - диагностические задачи для методики T2*-W GRE

1. Геморрагические нарушения мозгового кровообращения
2. Гемосидероз оболочек
3. Кавернозная ангиома
4. Церебральные микроангиопатии с мелкими кровоизлияниями
5. Кальцификаты ?

Внутримозговая гематома в первые часы инсульта

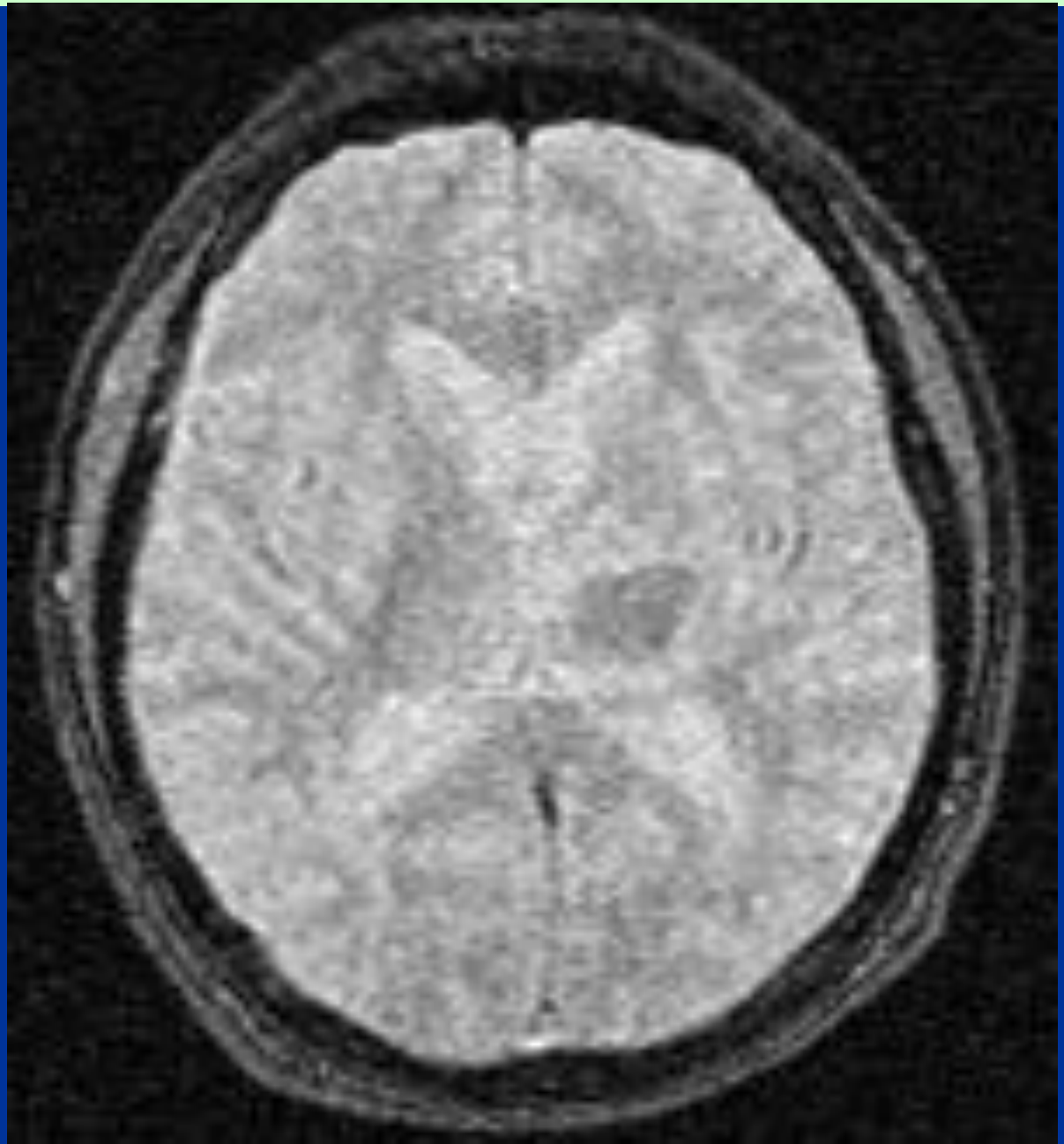

T2*-W

Томограф

0,15 Тесла

Гемосидерин в зоне постинсультных изменений мозга

T2 - W ; TSE

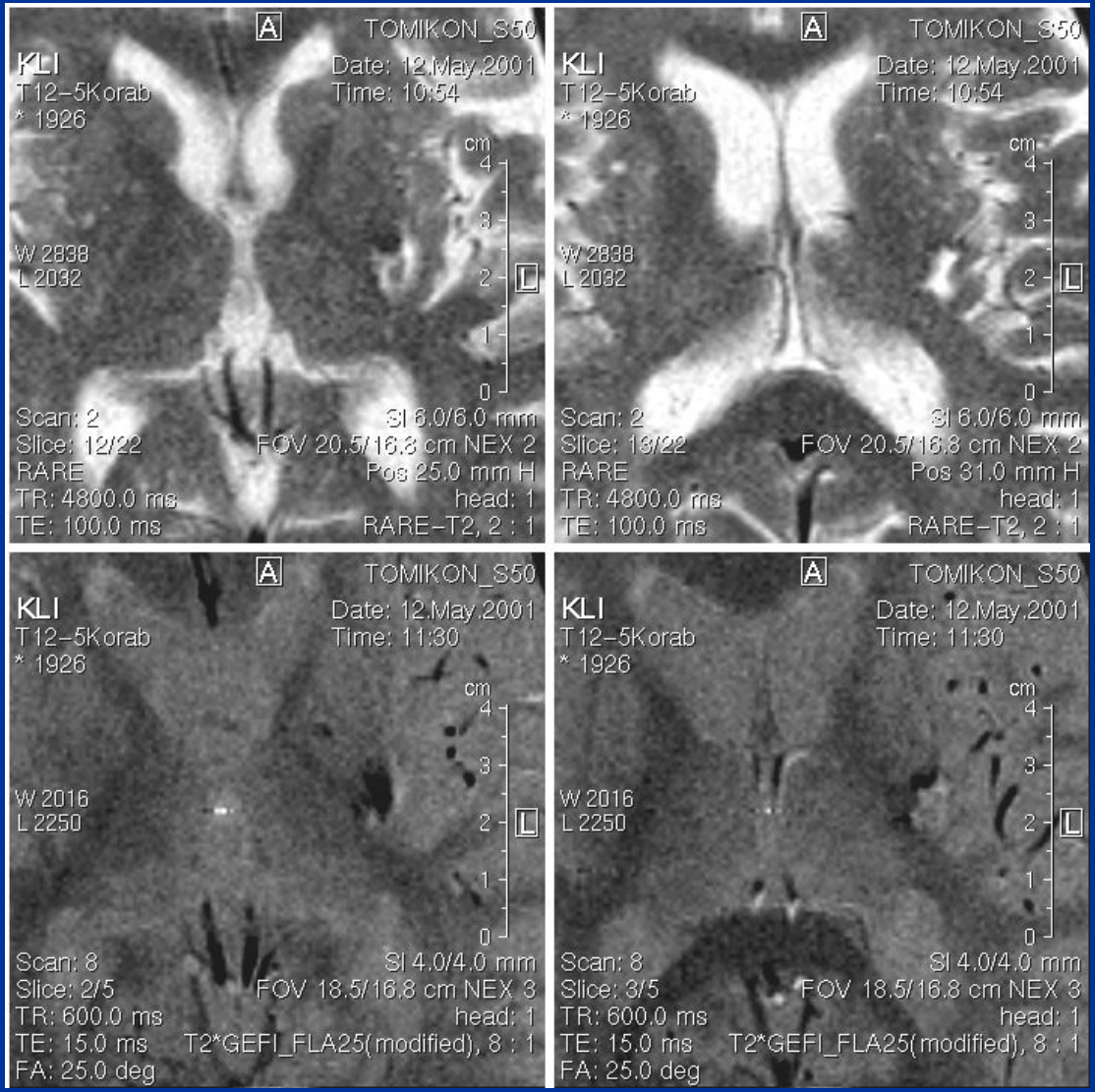

T2* - W; GRE

Кавернозная ангиома

(МРТ изображения получены на томографе 0,5 Тесла, соответственно слева-направо: Т1-, Т2- и Т2*-взвешенные изображения)

Гемосидерин, находящийся в периферических отделах зоны поражения, наиболее четко выявляется на Т2*- взвешенных изображениях

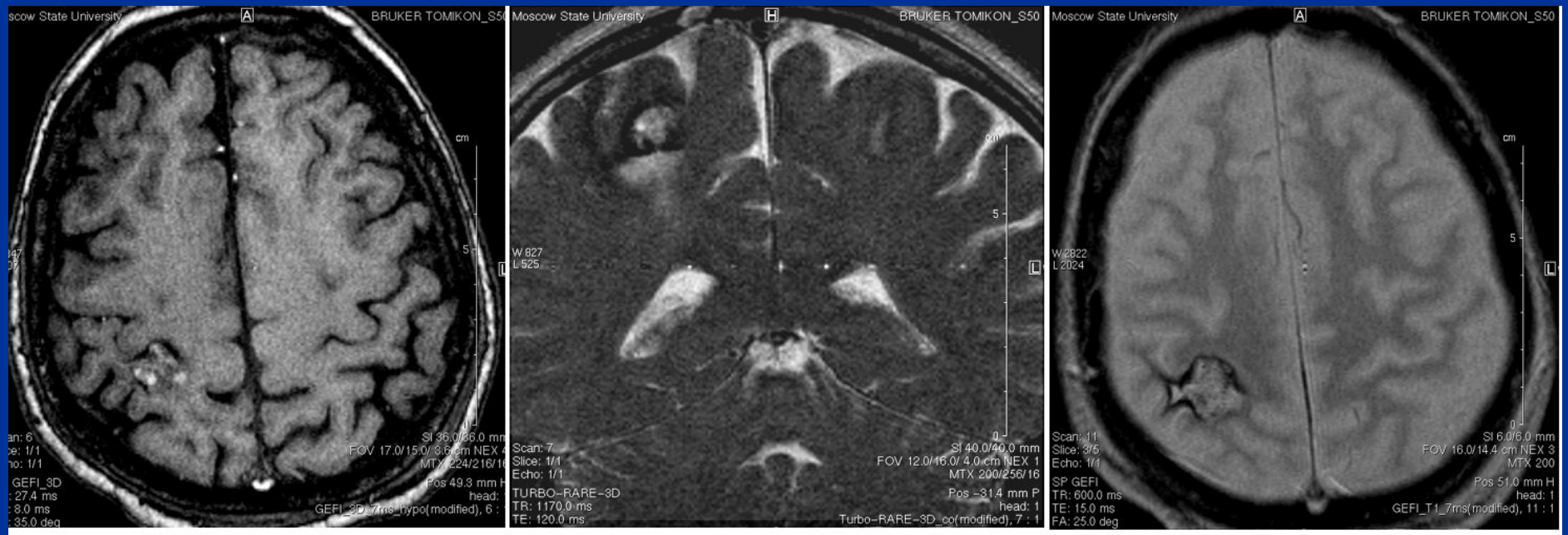

Т1 Т2 Т2*

Кавернозная ангиома

T2* - W; GRE

MRA; 3D - TOF

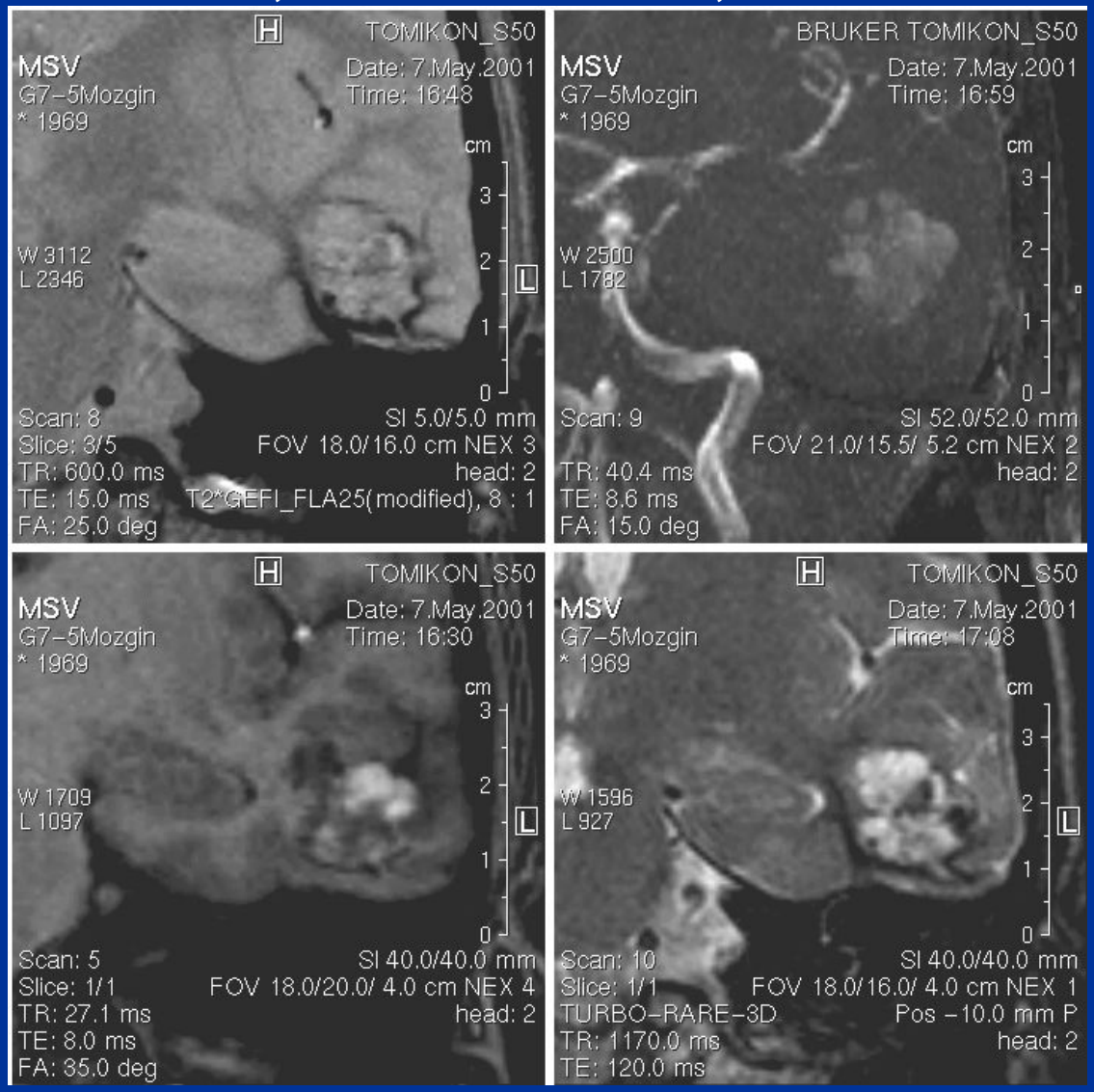

T1 - W; GRE - 3D

T2 - W; TSE -3D

Выявление гемосидерина при кавернозной ангиоме

Оптимизация режима, чувствительного к парамагнитному эффекту гемосидерина. Отложение гемосидерина указывает на ранее перенесенные кровоизлияния.

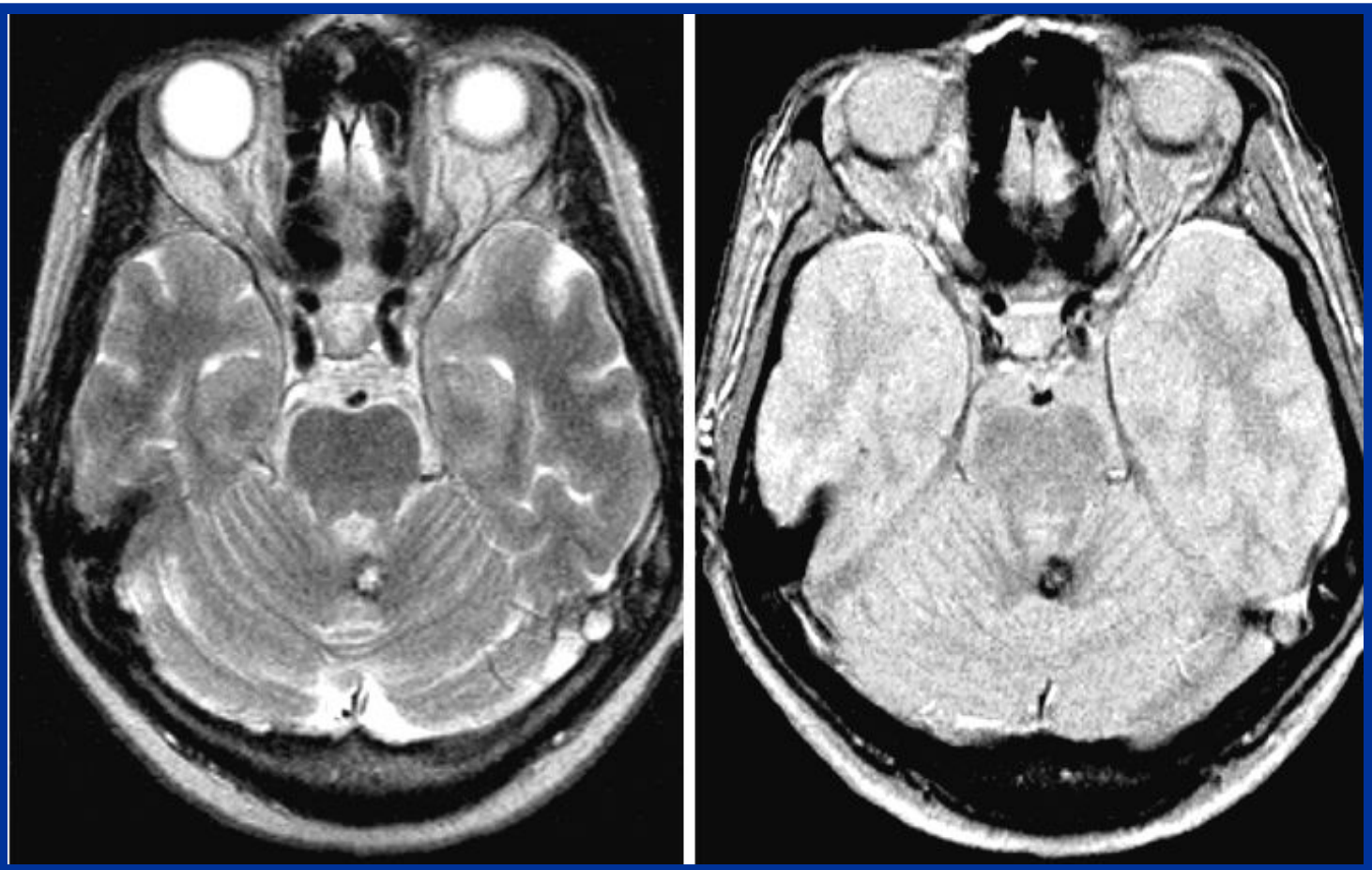

T2 WI

T2* WI (GE-T2) (FA=25^0,TR=600 мс,TE=15 мс)

Мелкая кавернозная ангиома червя мозжечка (T2* - W; GRE)

Мелкая кавернозная ангиома червя мозжечка

T2 - W ; TSE - 3D

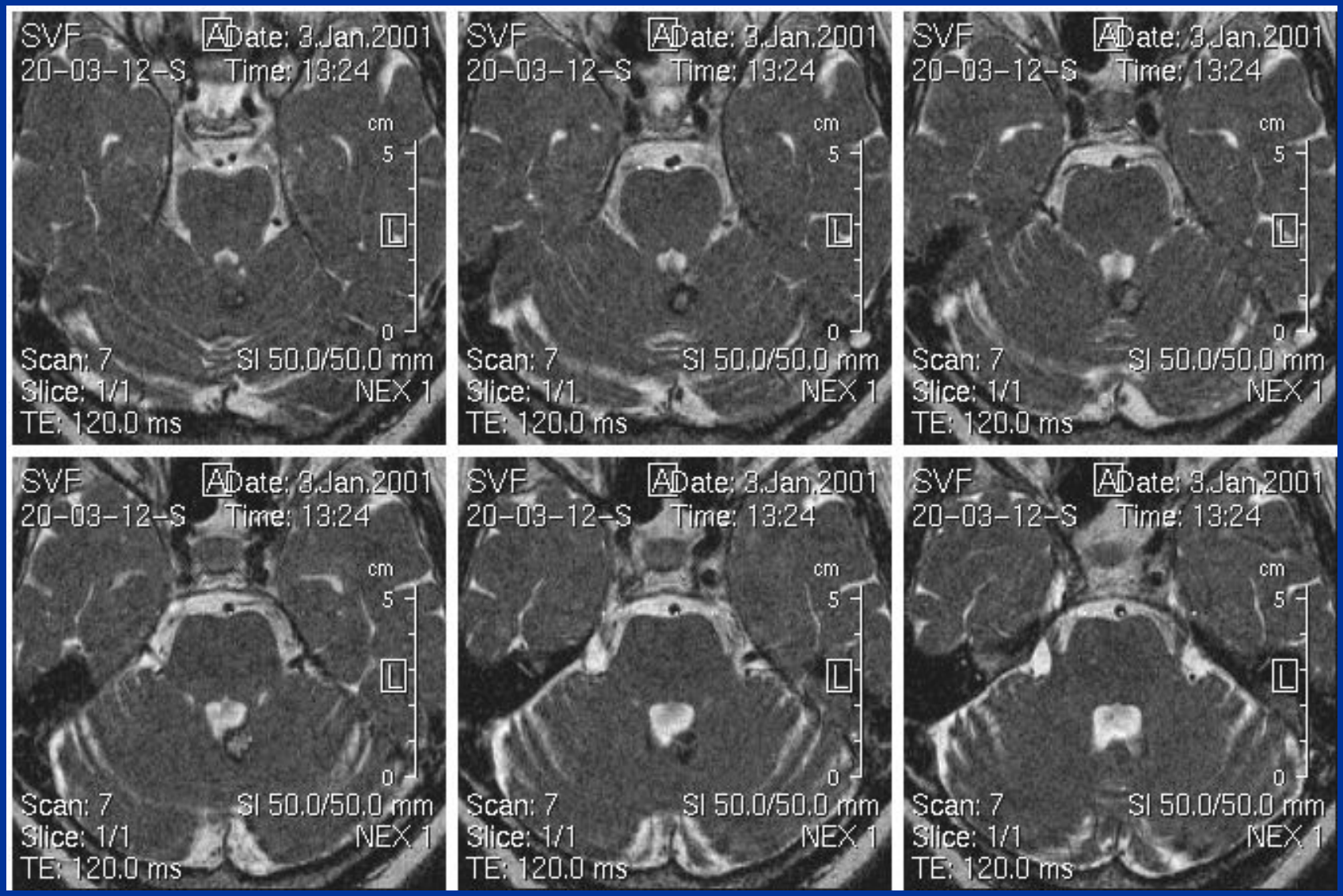

Сидероз оболочек и глиозная трансформация в веществе мозга

T2 - W; TSE | **T2* - W; GRE** | **FLAIR; TI = 1300**

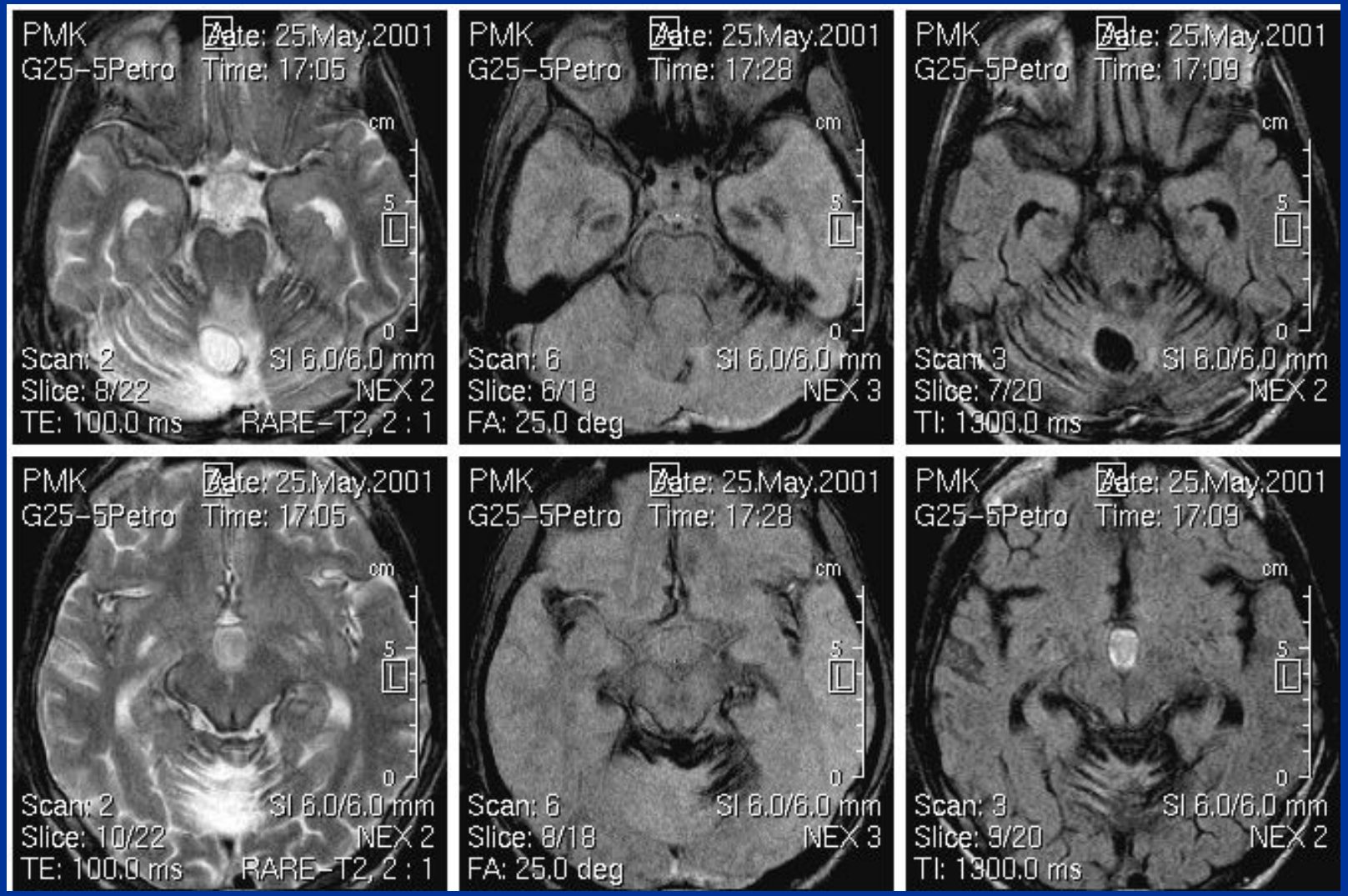

Диффузные аксональные поражения в мозолистом теле и таламусе

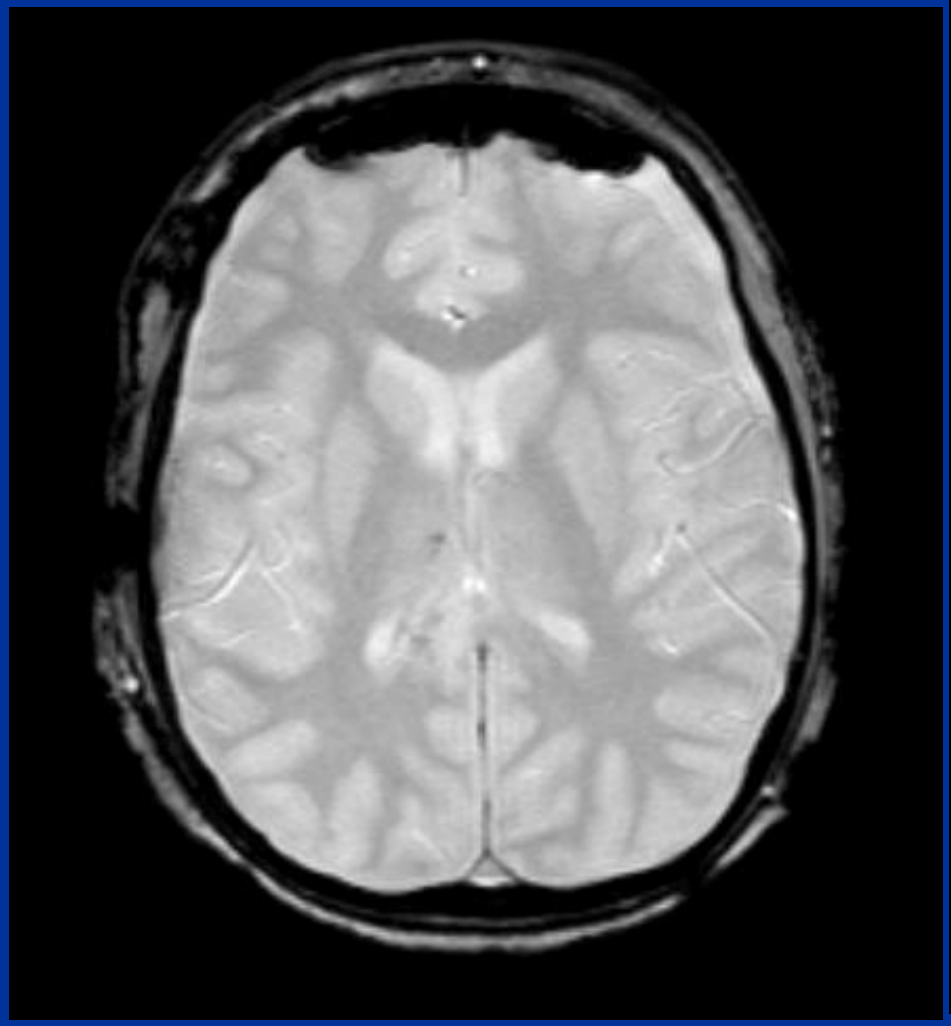

Обычный T2* W

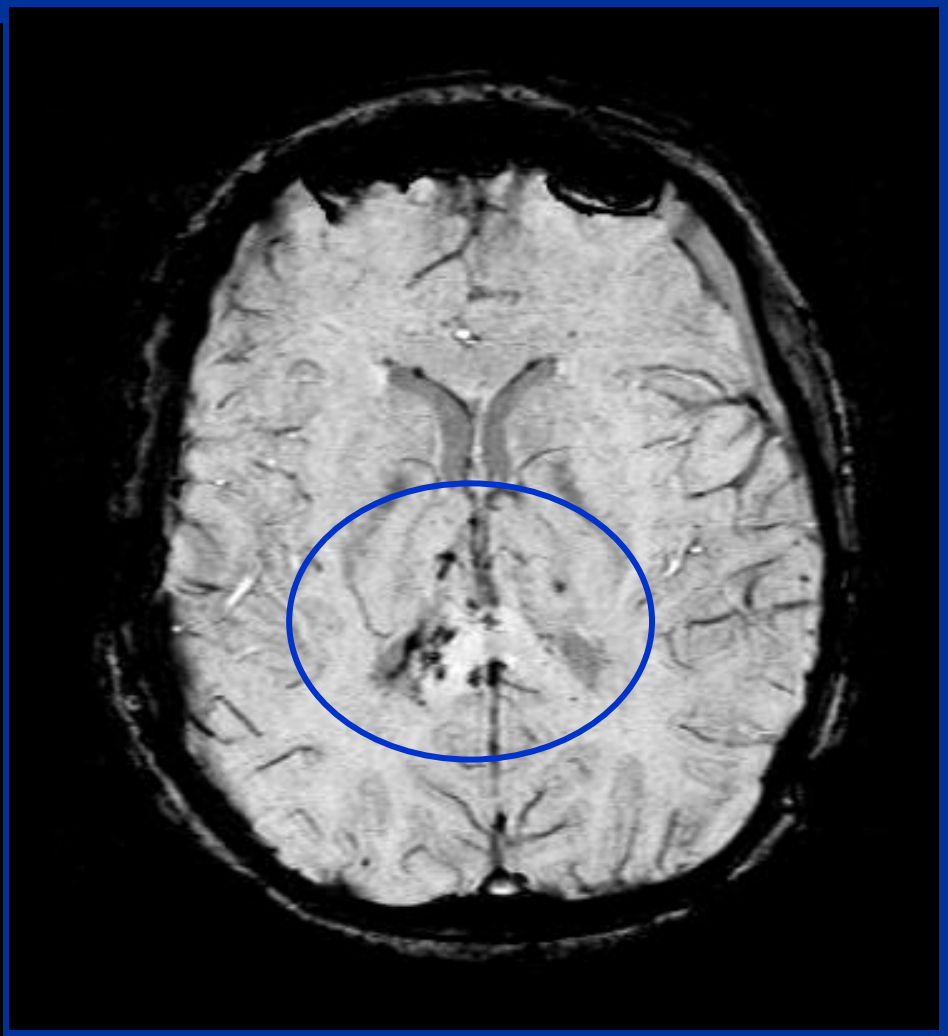

syngo SWI

Максимальная детализация

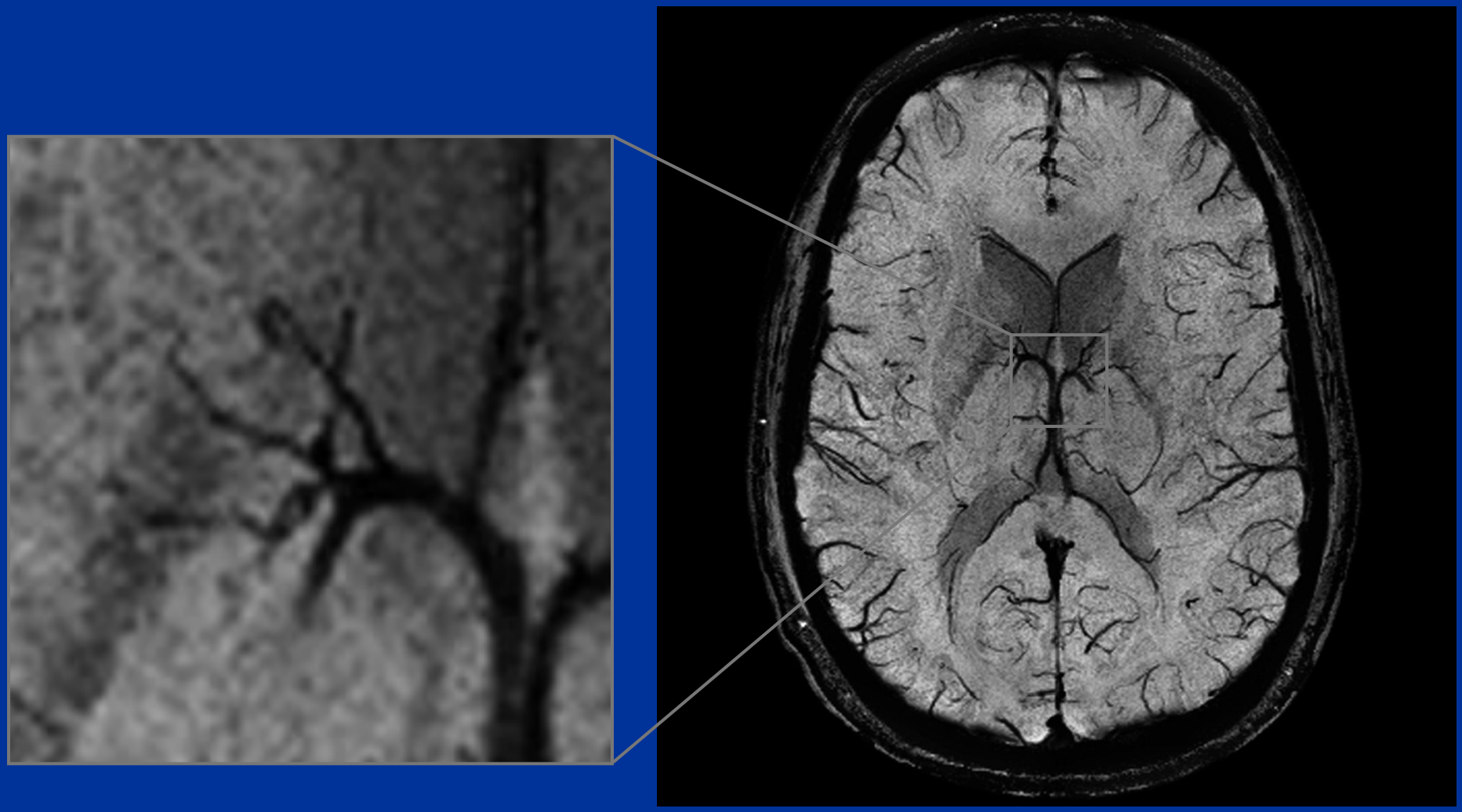

Susceptibility Weighted Imaging*

Вторичные внутримозговые кровоизлияния

Кровоизлияние в опухоль мозга

T2-W; TSE T1-W; SE T1-W; SE

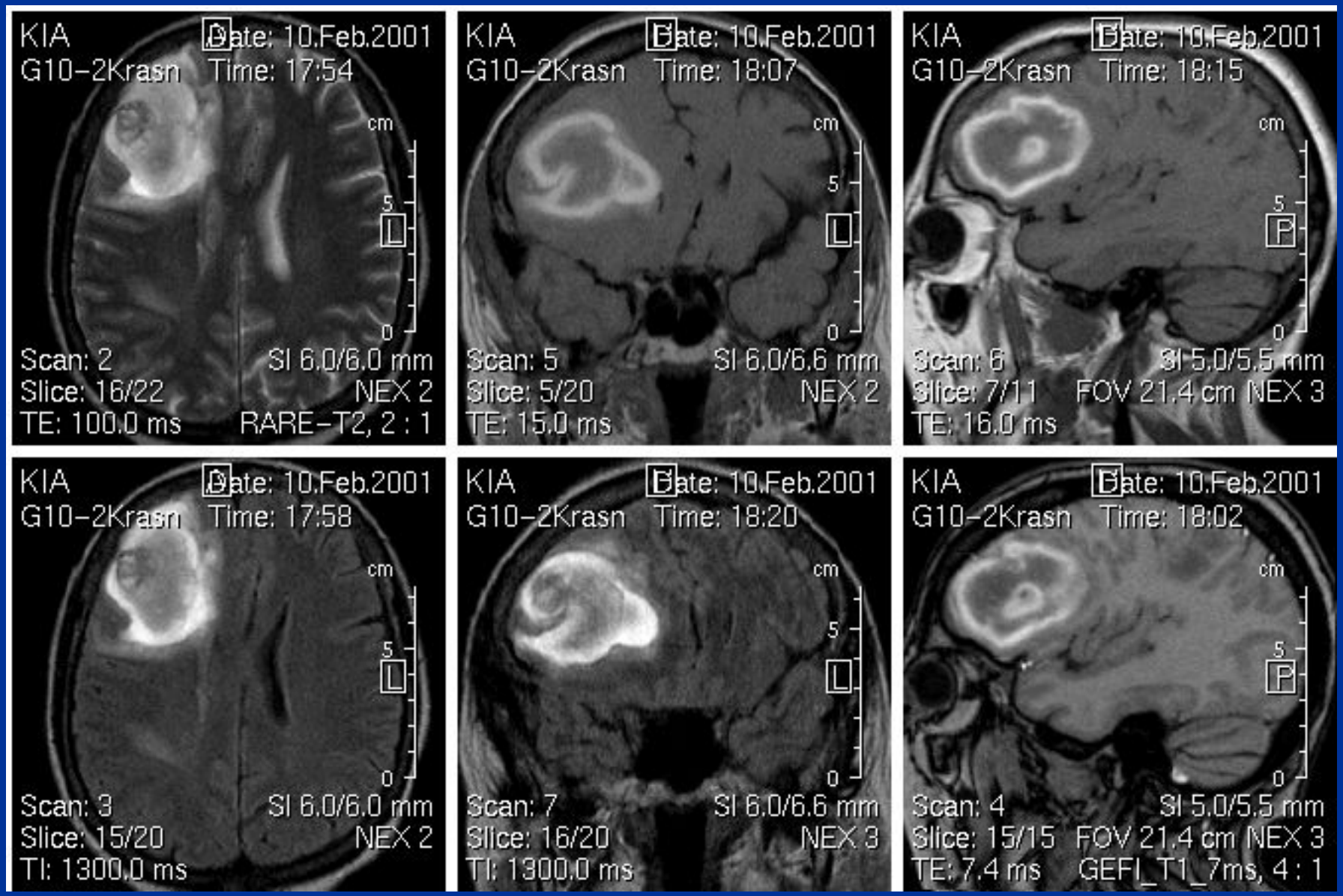

FLAIR; TI = 1300 FLAIR; TI = 1300 T1-W; GRE

Кровоизлияния в метастазы аденокарциномы

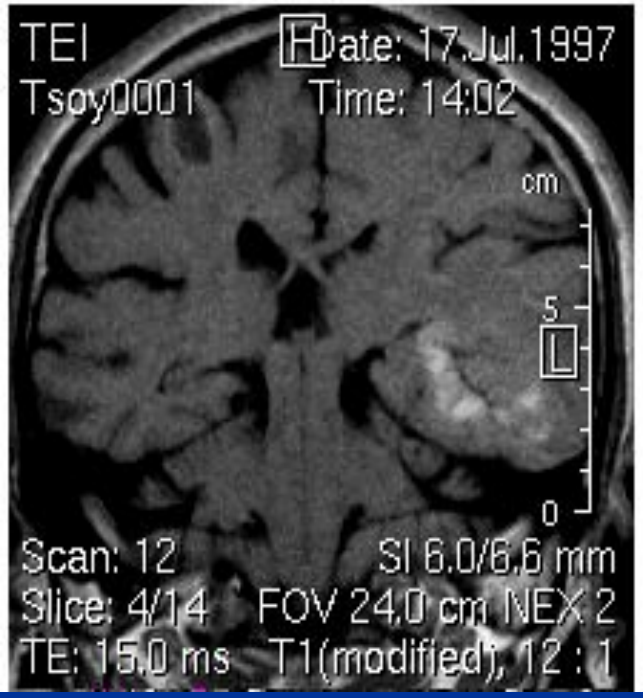

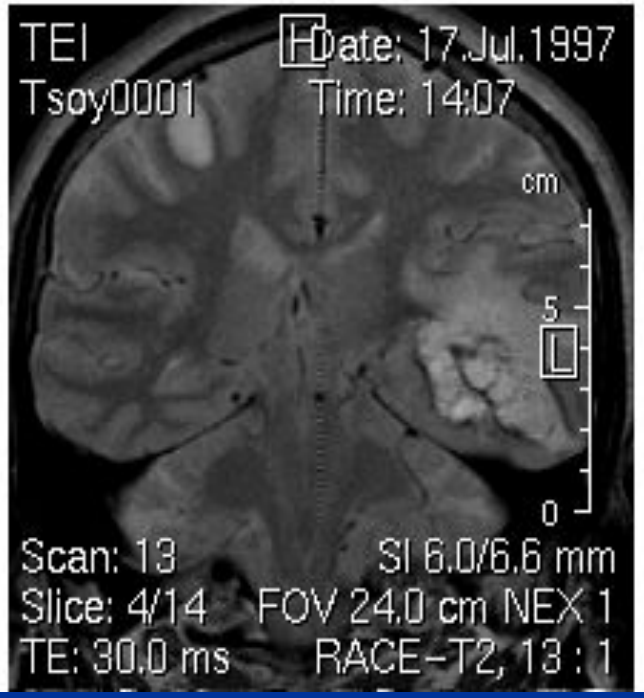

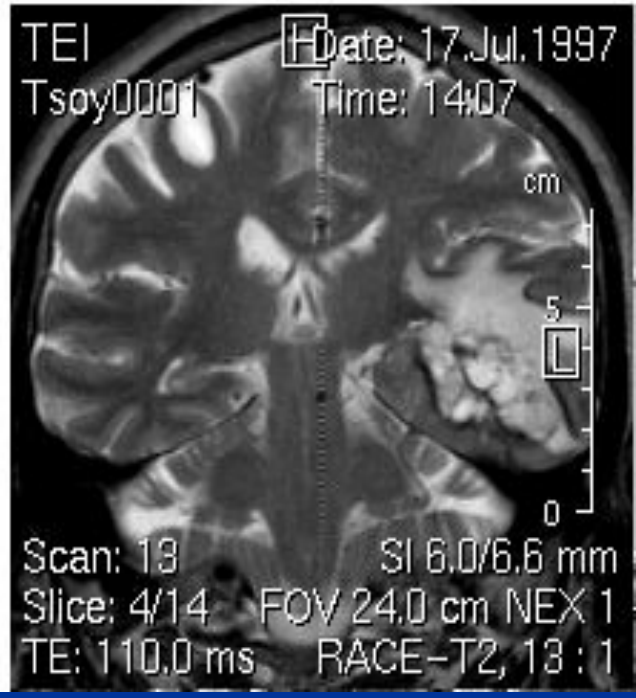

T1 - W ; SE **PD - W; TSE** **T2-W; TSE**

Кровоизлияния в метастазы аденокарциномы

T2 - W ; TSE

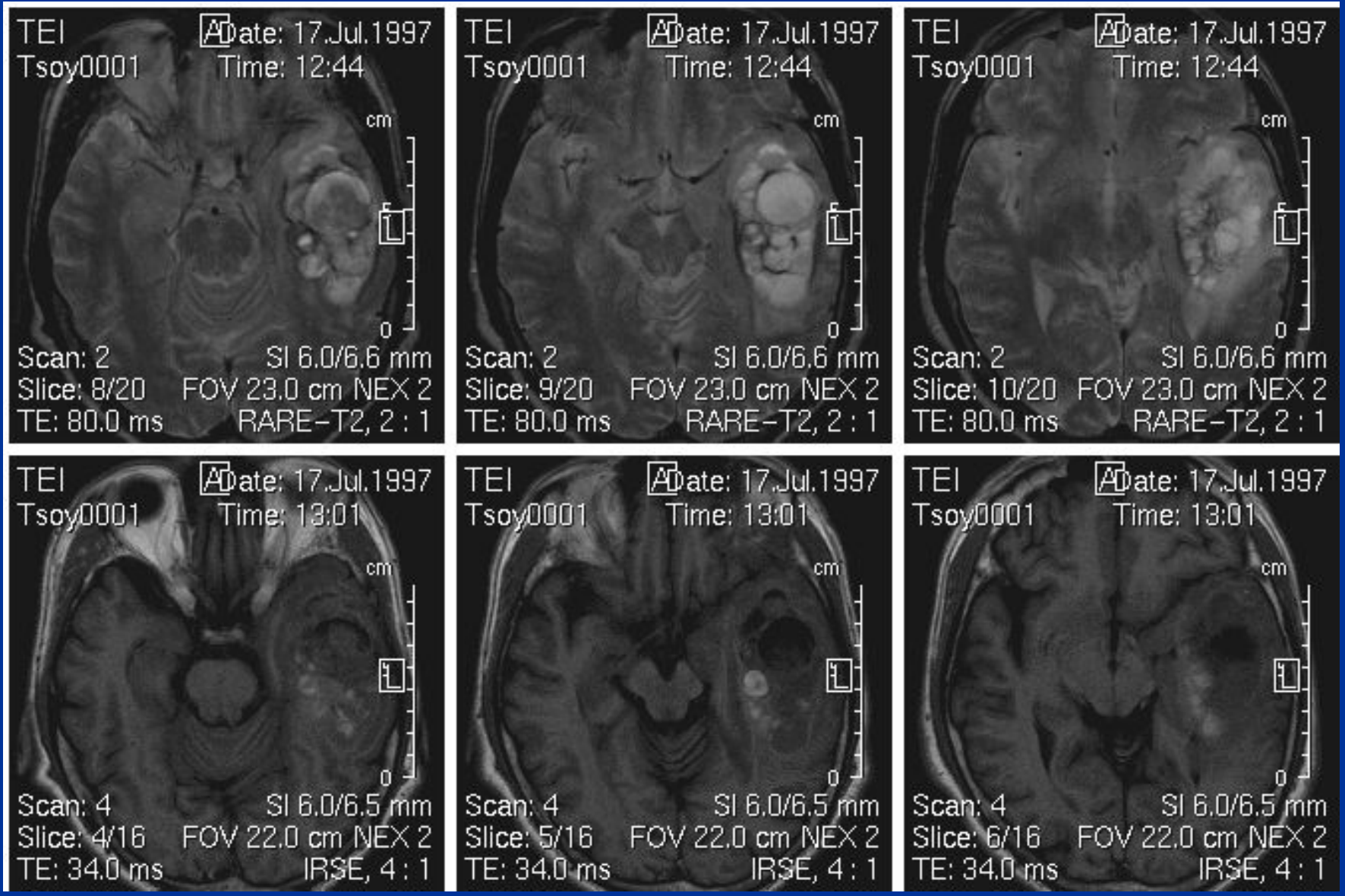

T1 – W ; SE

Болезнь Штурге-Вебера

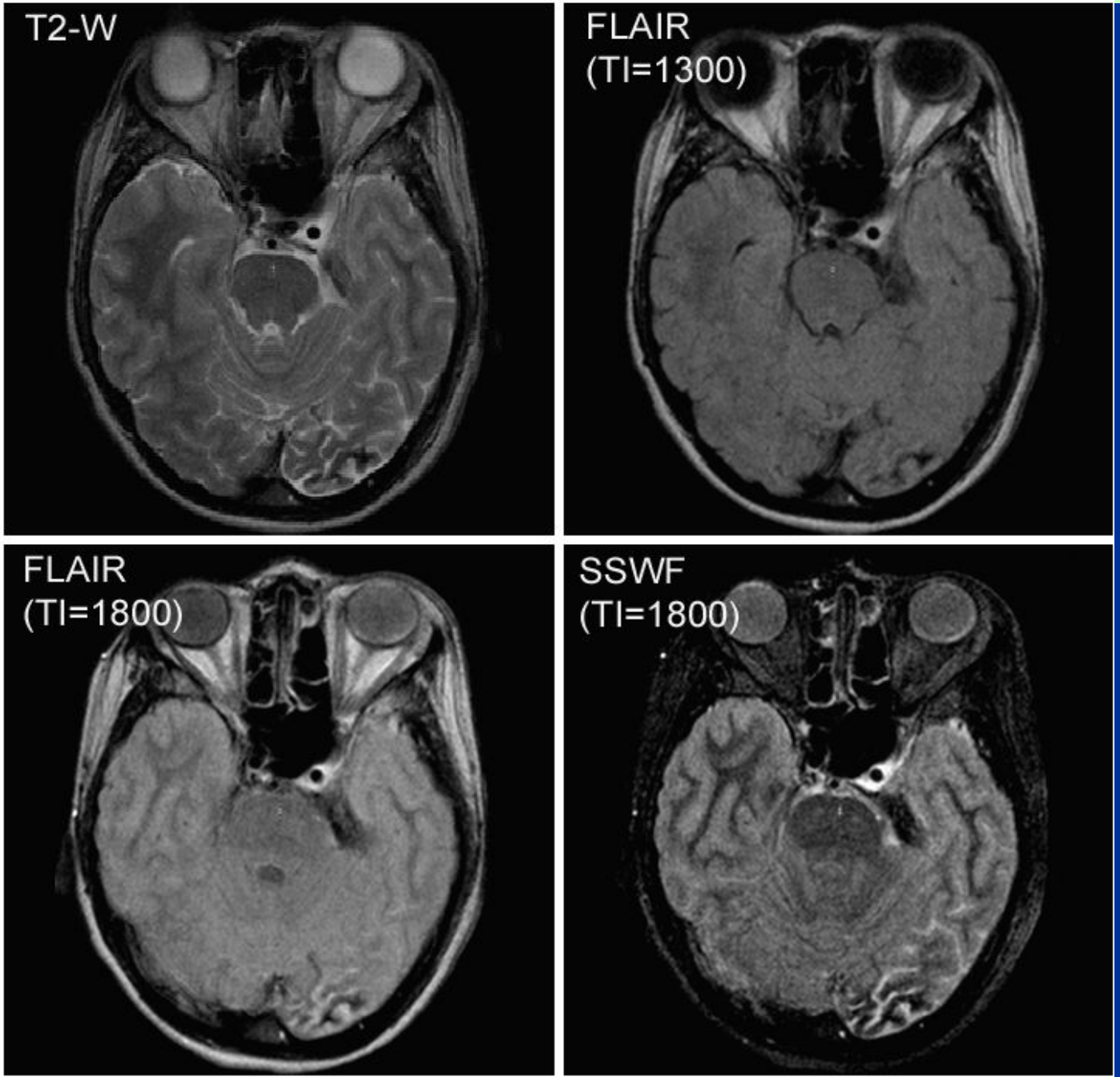

Субдуральная гематома

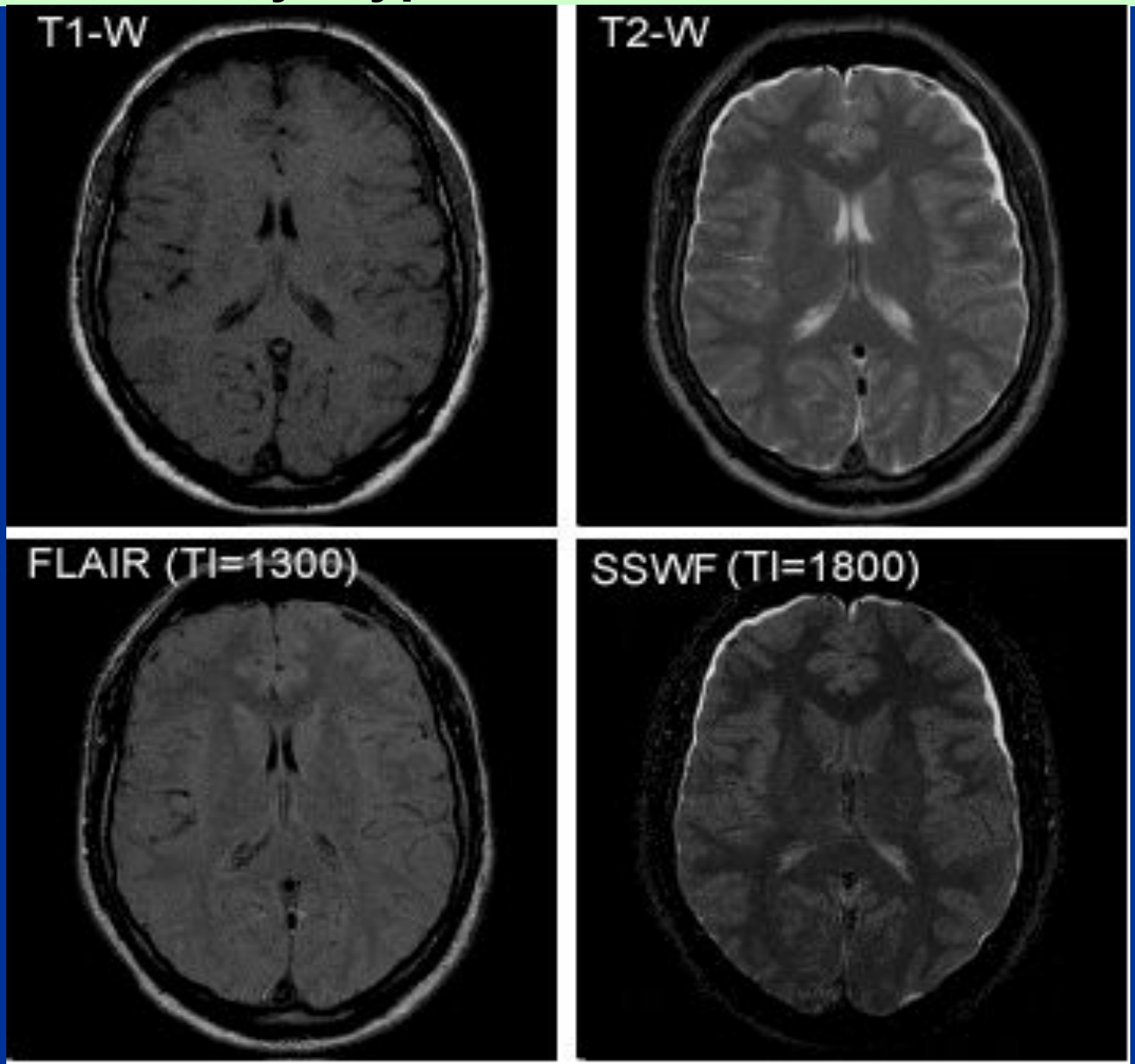

Геморрагическая трансформация инфаркта мозга

Основные типы геморрагической трансформации при инфаркте мозга

- **По типу пропитывания:**
  - **1-го типа – небольшие петехии**
  - **2-го типа – выраженные сливающиеся петехиальные кровоизлияния**

- **По типу гематомы:**
  - **1-го типа - менее 30% от площади инфаркта с умеренным объемным эффектом**
  - **2-го типа - более 30% от площади инфаркта с выраженным объемным эффектом**

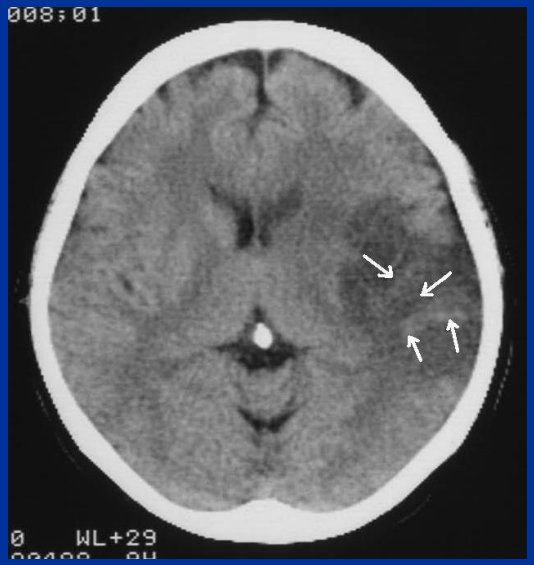

Через 7 часов

Через 2 часа 45 минут

Развитие геморрагической трансформации по типу небольших петехиий (слева) и массивных сливающихся петехиальных кровоизлияний (справа)

Через 5 часов 20 минут

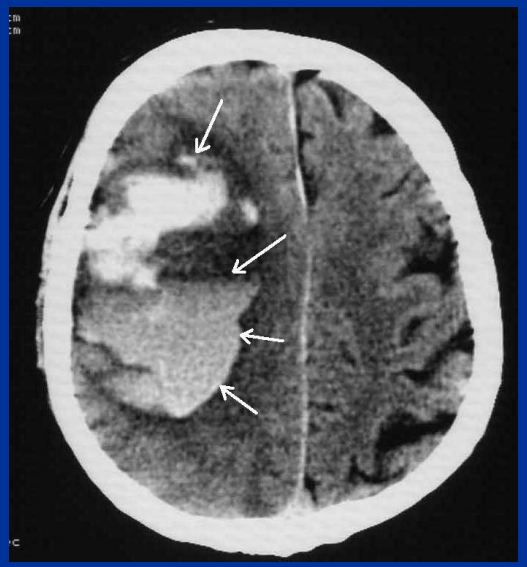

Через 4 часа 30 минут

Развитие геморрагической трансформации по типу гематомы <30% от объема инфаркта (слева) и >30% от объема инфаркта (справа)

Геморрагическая трансформация ишемического очага

Паренхиматозное кровоизлияние 2 типа

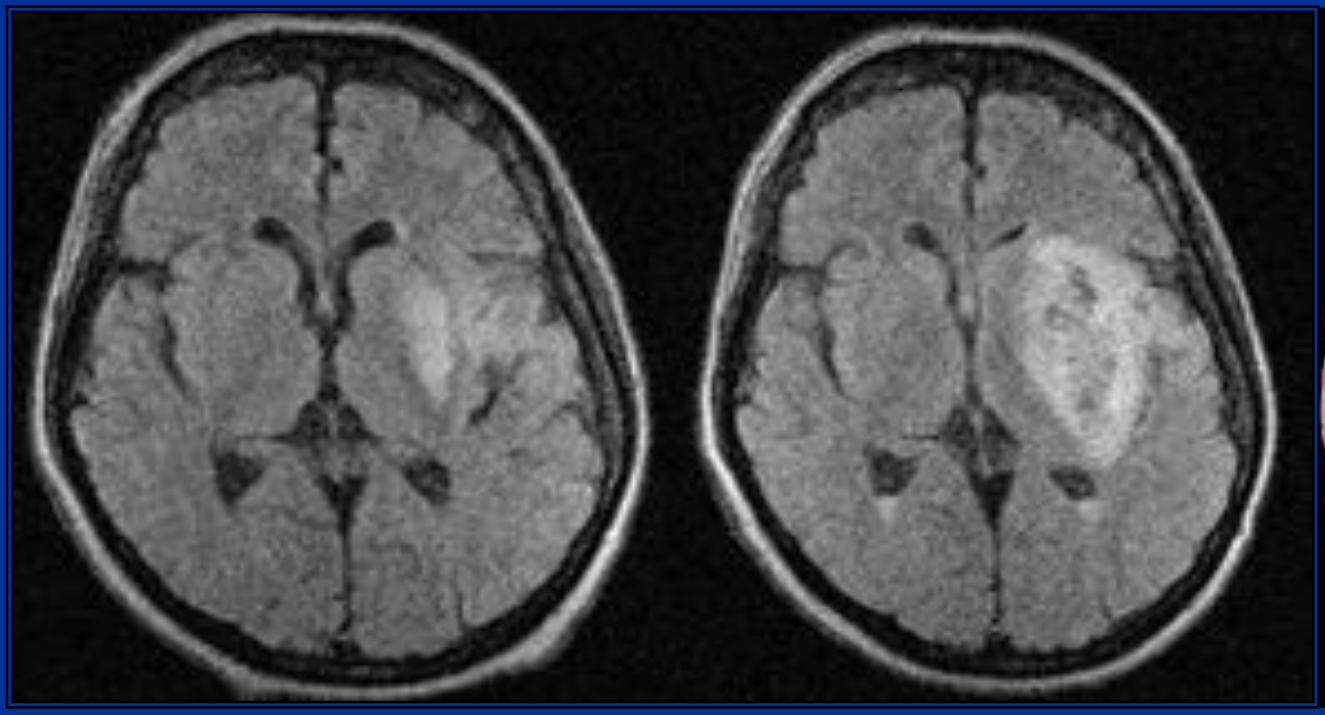

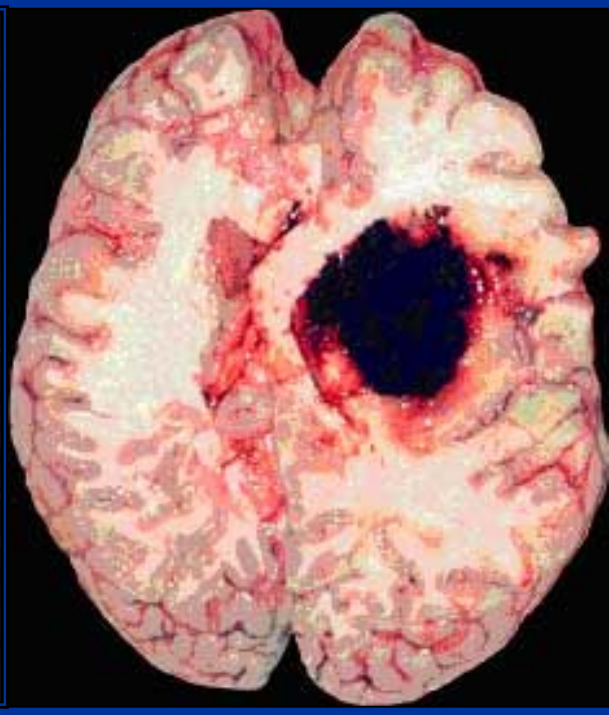

1-е сутки 3-е сутки

Геморрагическая трансформация по типу пропитывания, Т1-взвешенные изображения

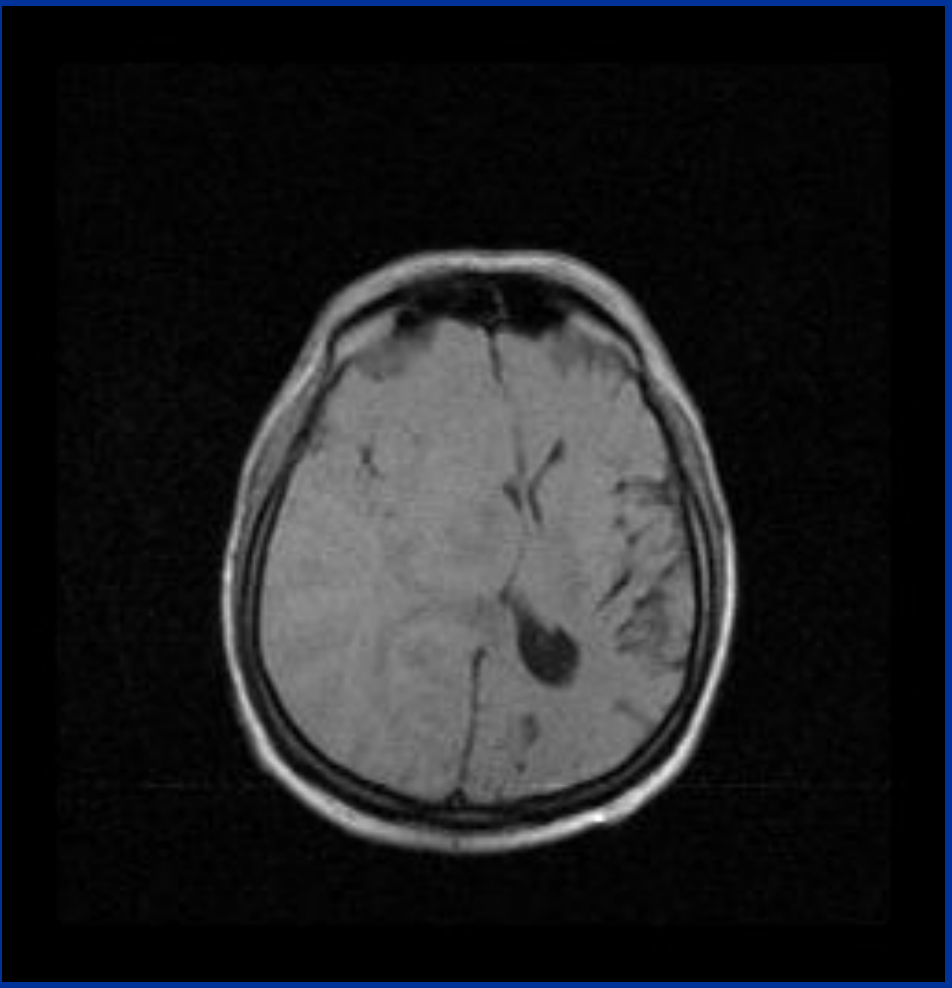

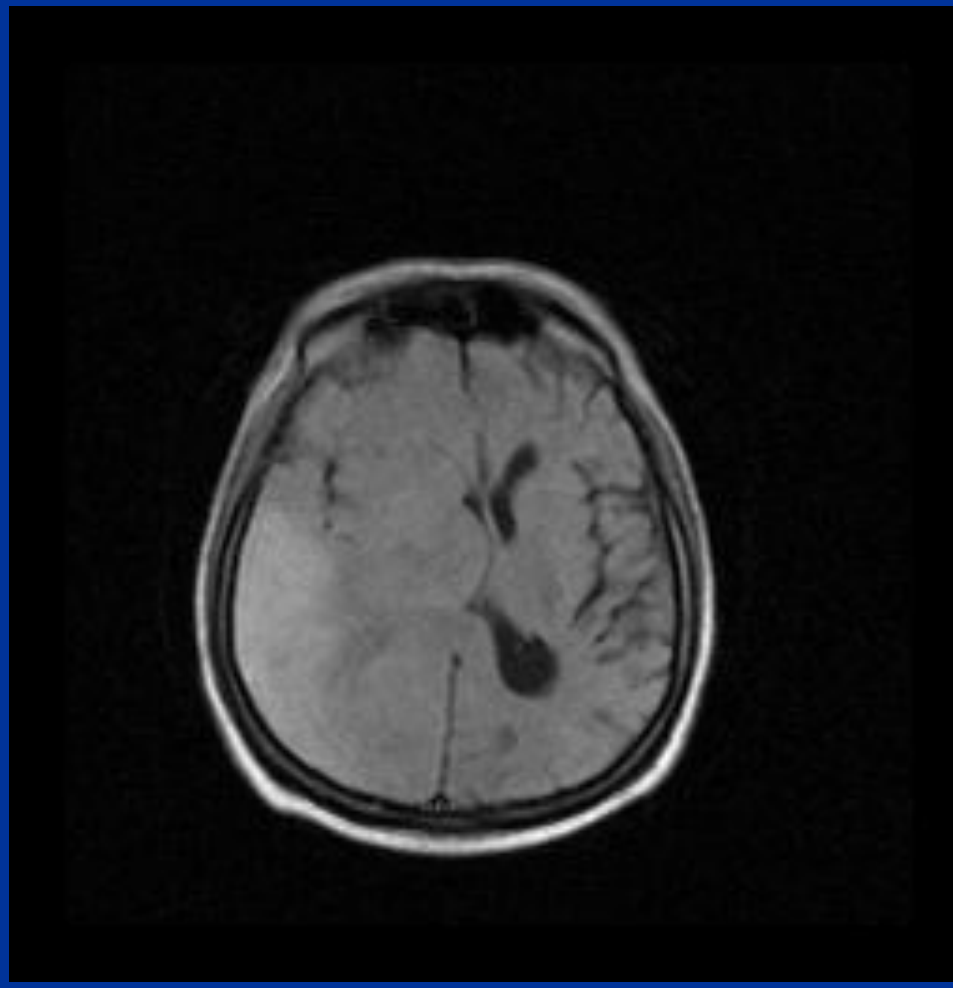

3-и сутки инсульта **10-е сутки инсульта**

Геморрагическая трансформация по типу гематомы, Т1-взвешенные изображения

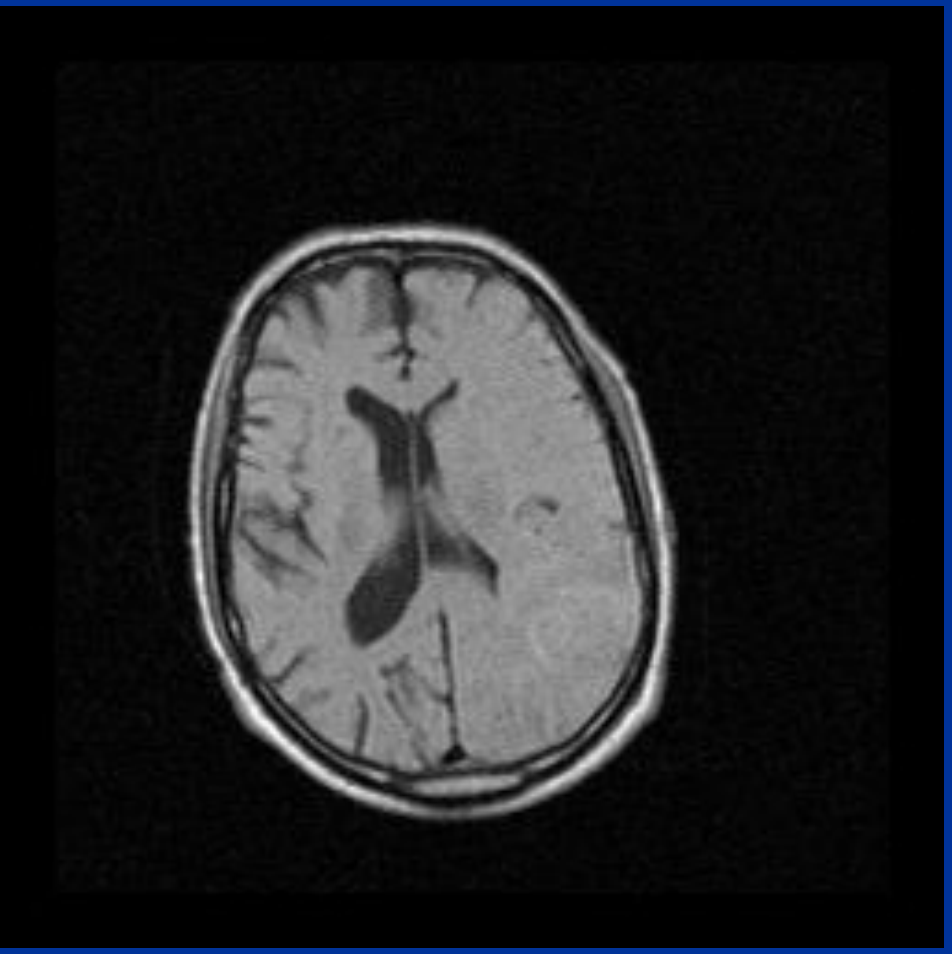

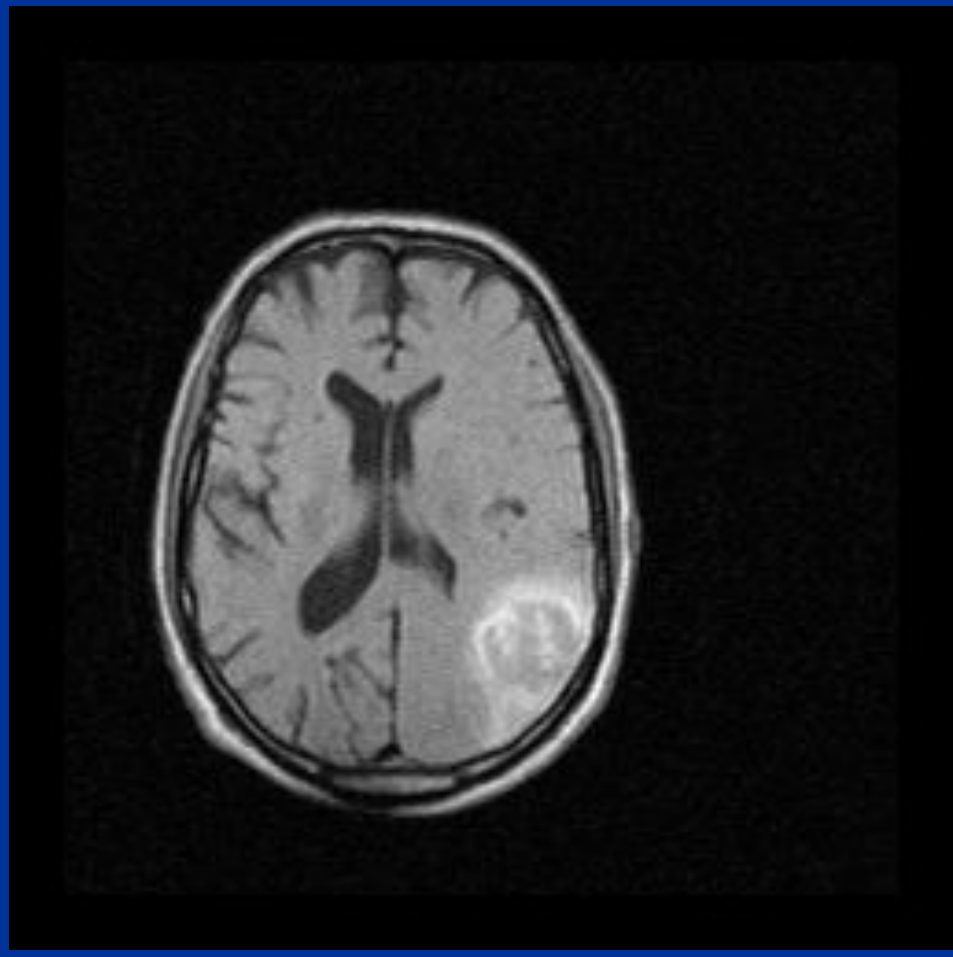

3-и сутки инсульта **10-е сутки инсульта**

Геморрагическая трансформация очага поражения (в 27% случаев)

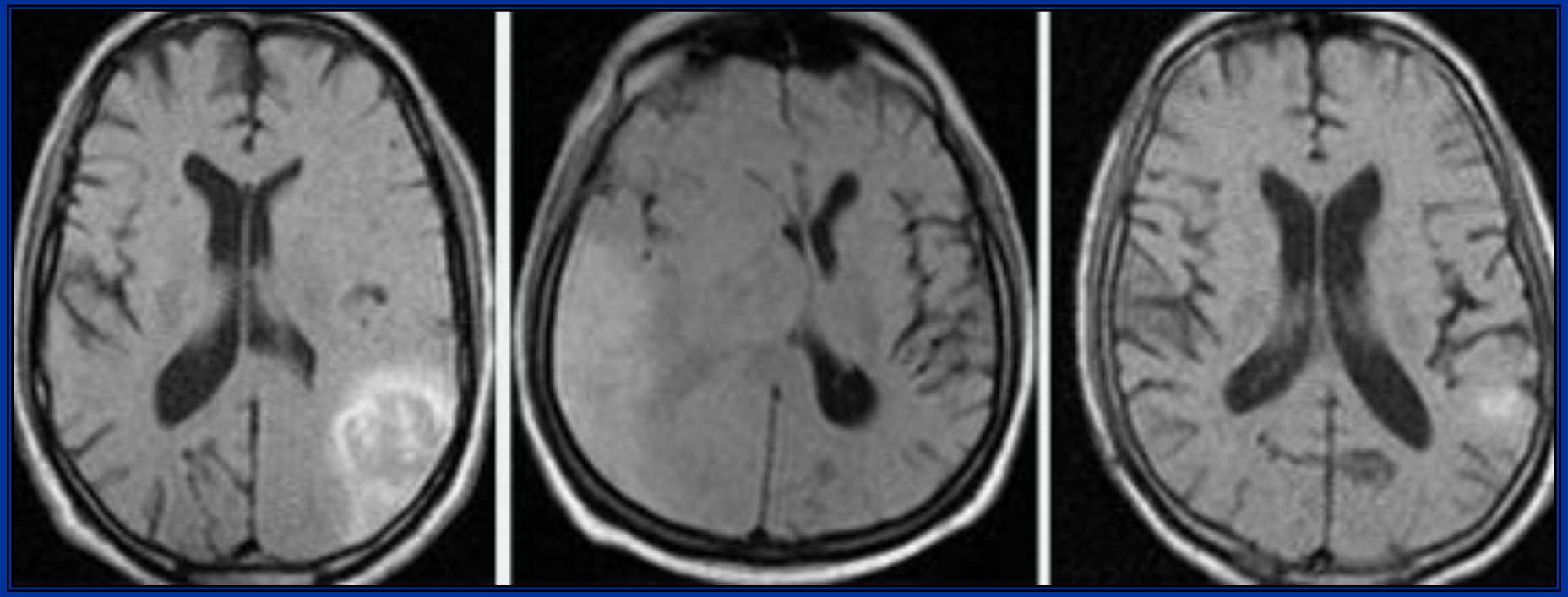

Гематома	Массивное пропитывание	Умеренное пропитывание
21%	58%	21%

От всех случаев геморрагической трансформации

Динамика изменений ТК очага поражения мозга на SE (Т1 взвешенное изображение)

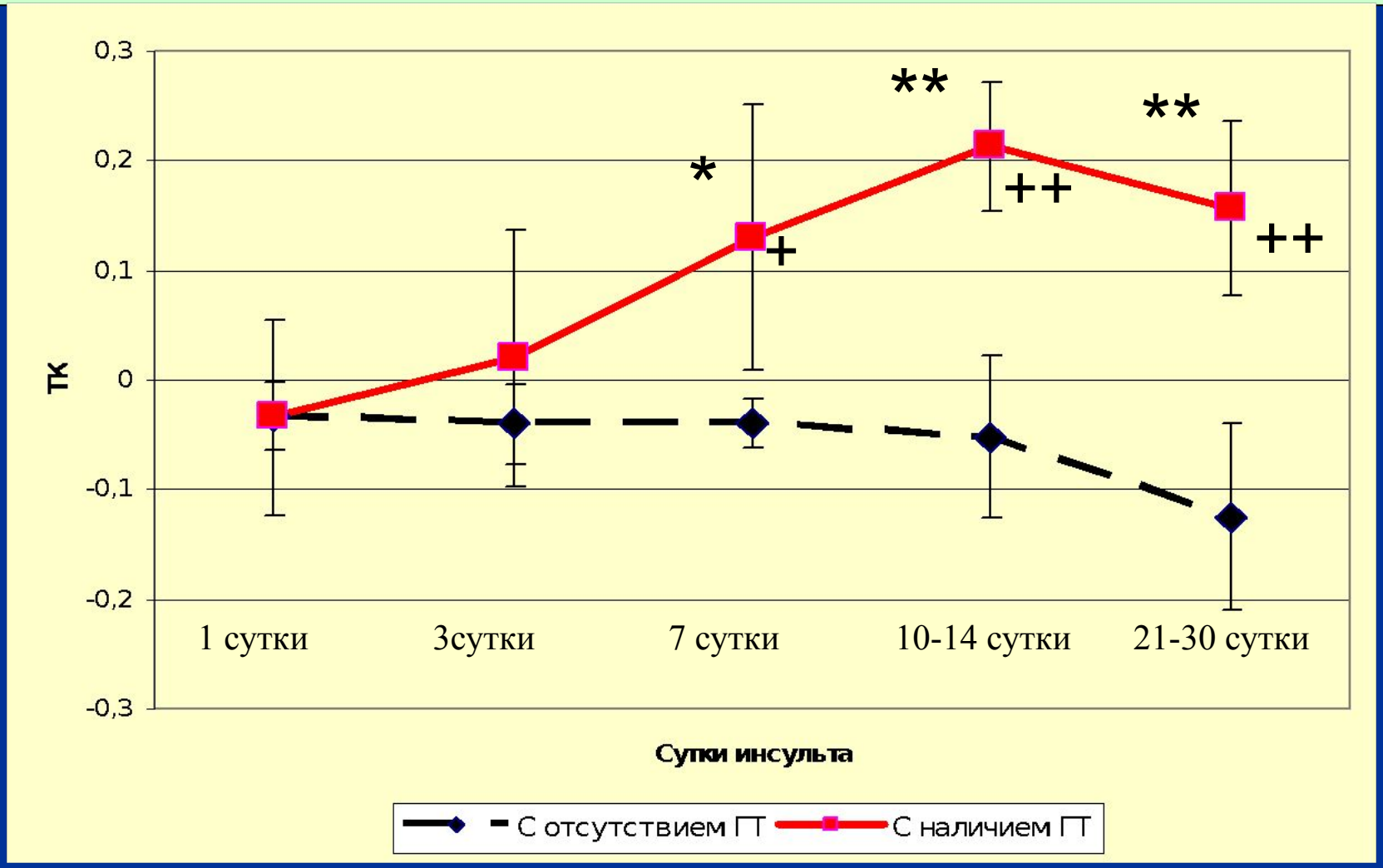

Отличается от 1 дня исследования * p<0,05 **p<0,01

Отличается от группы с отсутствием ГТ + p<0,05 ++p<0,01

Тканевой контраст инфаркта в группах наличием и отсутствием ГТ на режиме FLAIR TI=1155

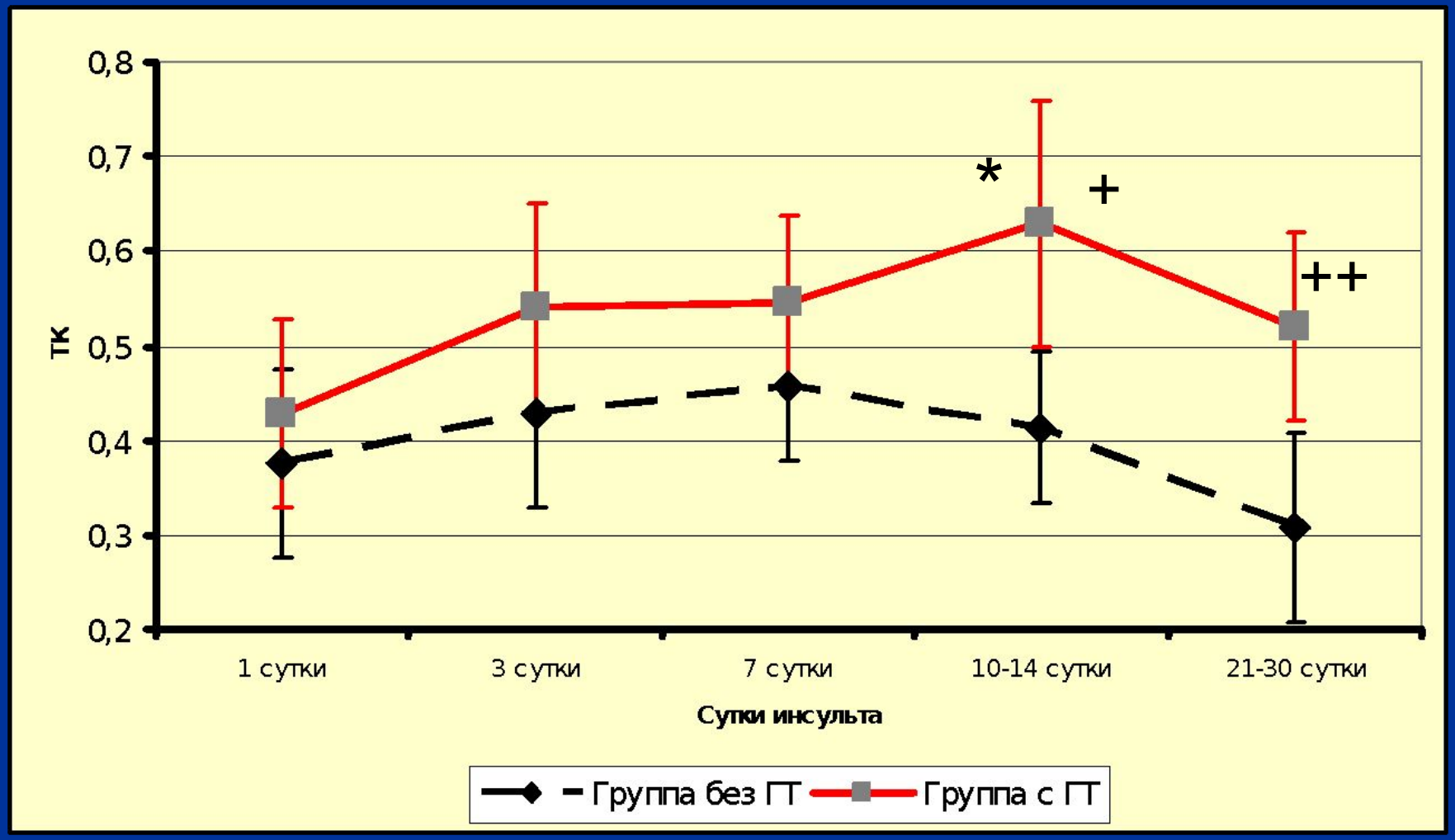

Отличается от 1 дня исследования * p<0,05 **p<0,01

Отличается от группы с отсутствием ГТ + p<0,05 ++p<0,01

Больная Ш., 81 года, смерть на 19-е сутки инсульта

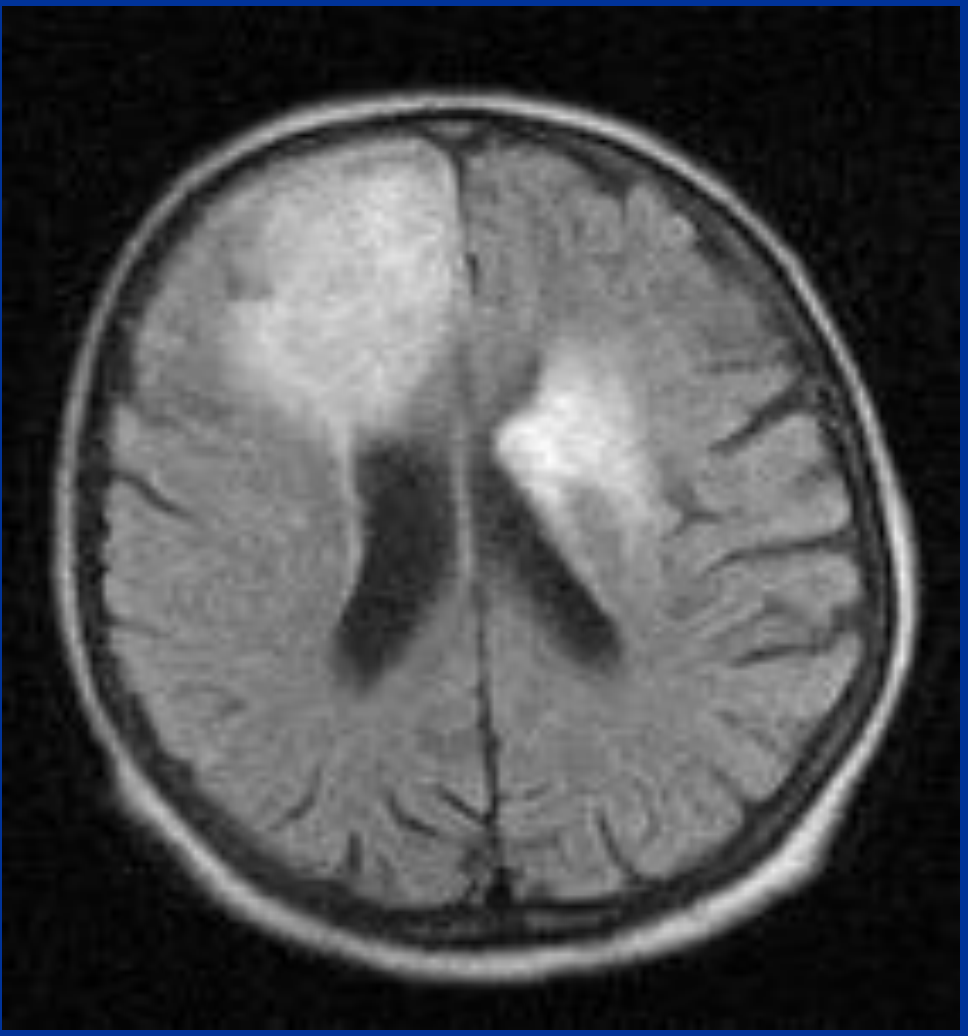

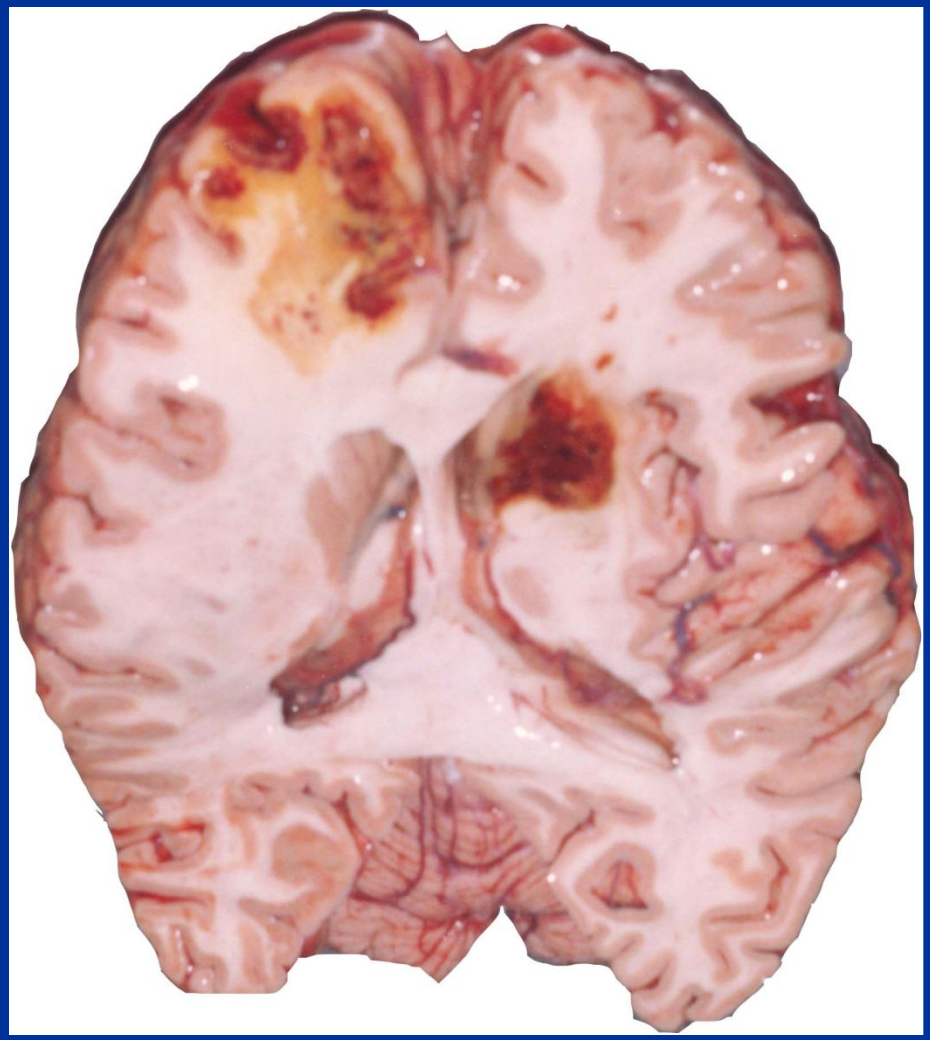

Сравнение МРТ картины и результатов патоморфологического исследования

Геморрагическая трансформация при инфаркте мозга (справа)

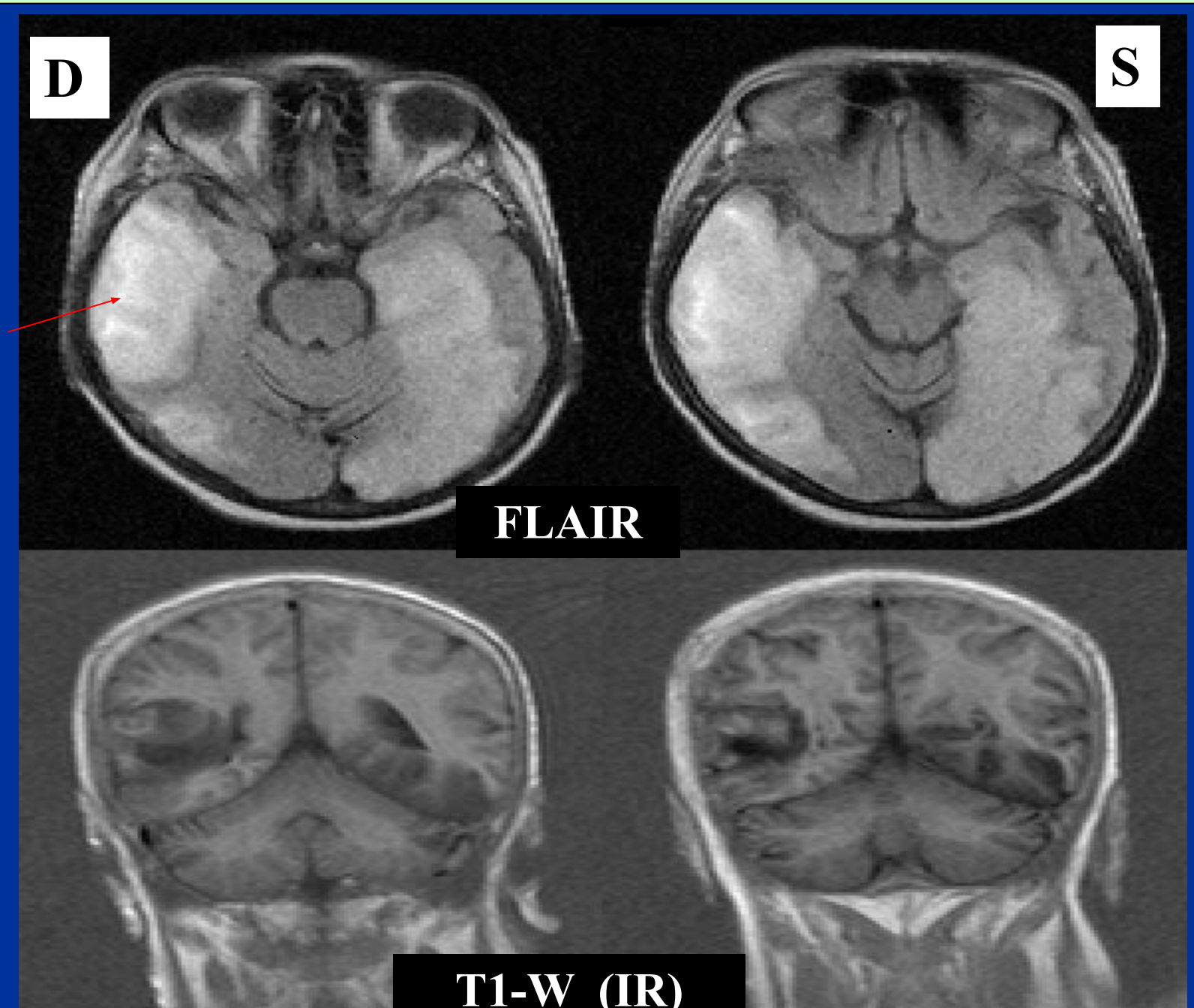

Геморрагическая трансформация при венозном инфаркте мозга (14-й день инсульта)

T1-WI

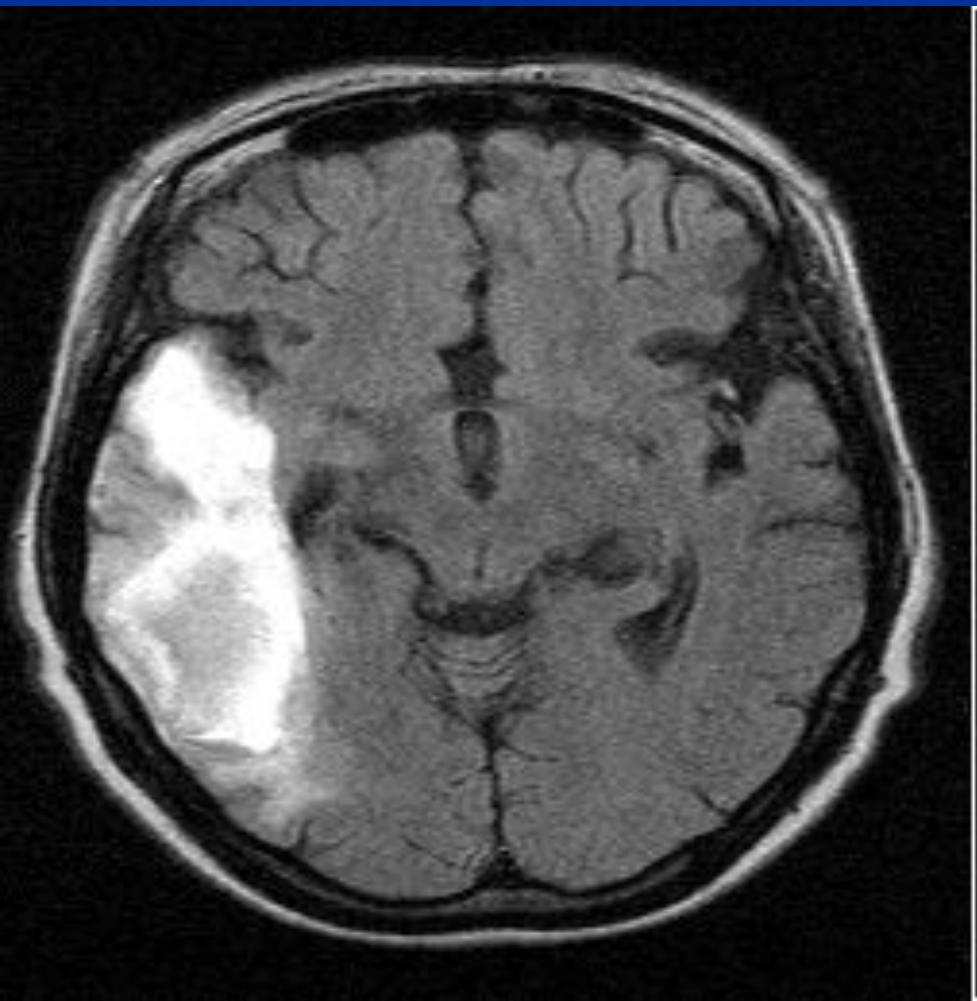

MRA

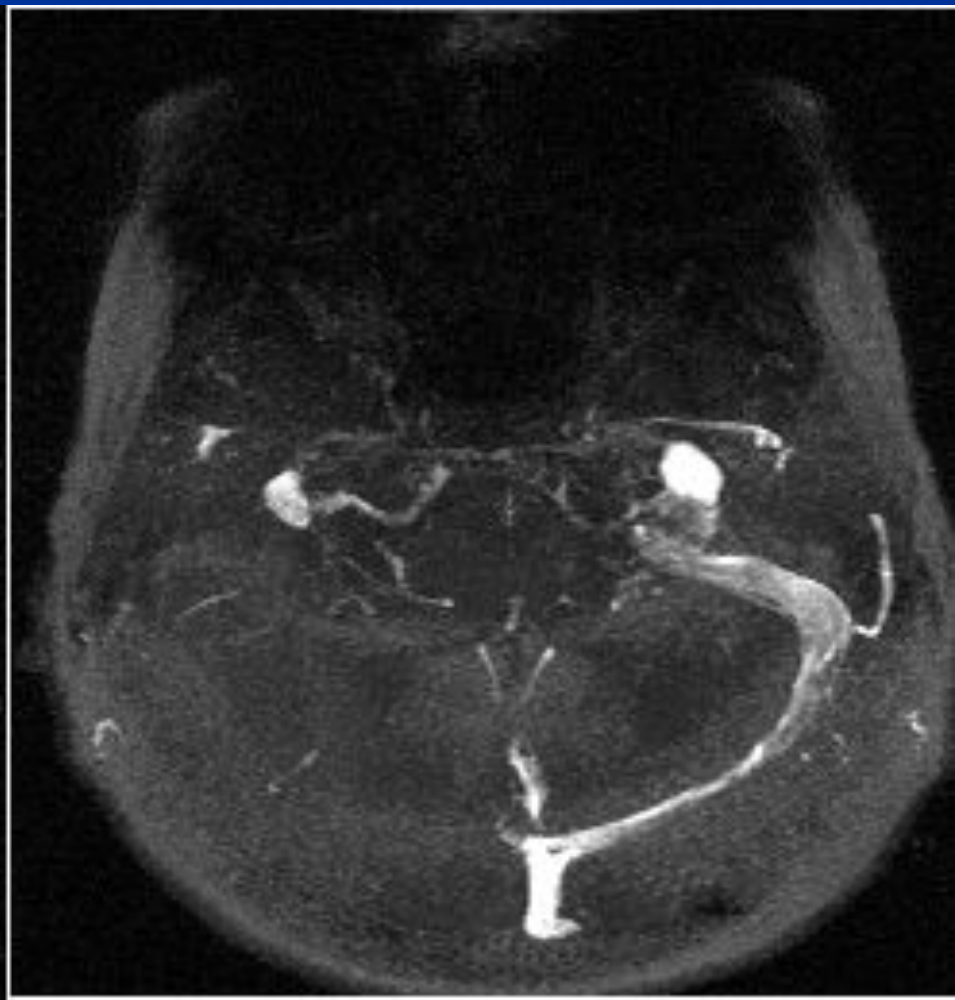

Динамика объема очага поражения мозга у больных с наличием и отсутствием ГТ

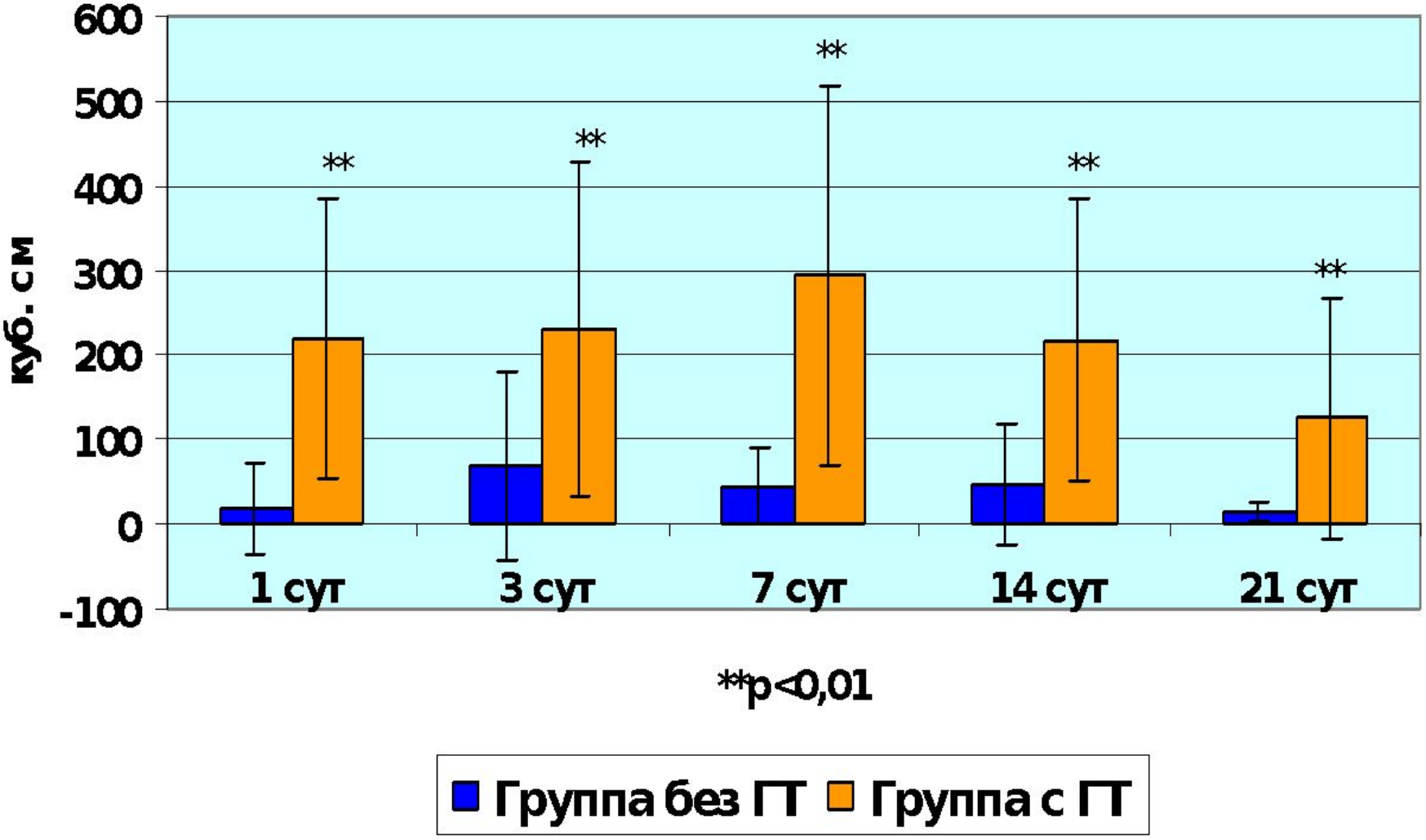

Патогенетические варианты инсульта у больных с наличием и отсутствием геморрагической трансформации

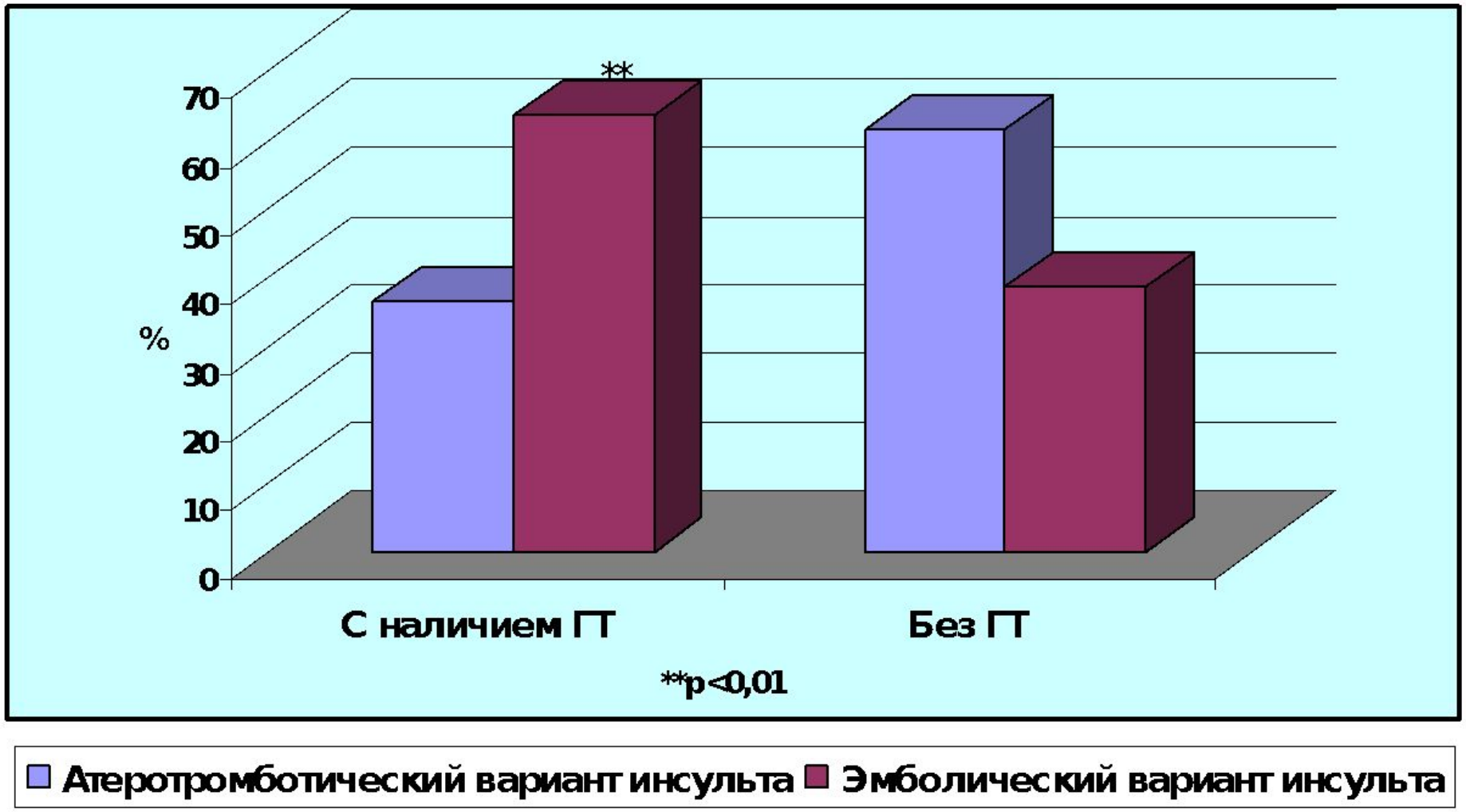

Контрастное усиление сосудов в зоне острого инфаркта мозга

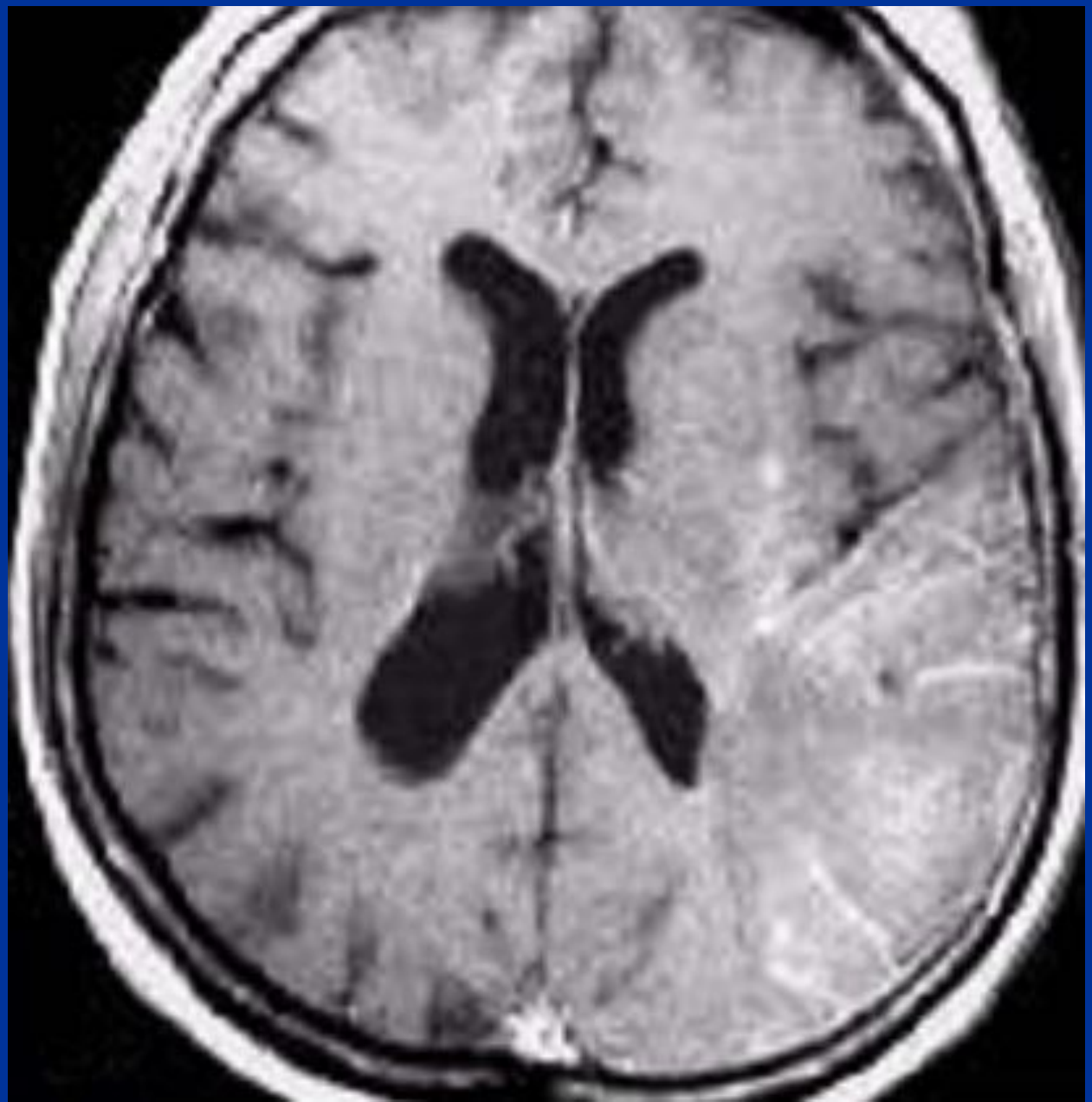

T1-W, Gd

Контрастное усиление зоны острого инфаркта мозга

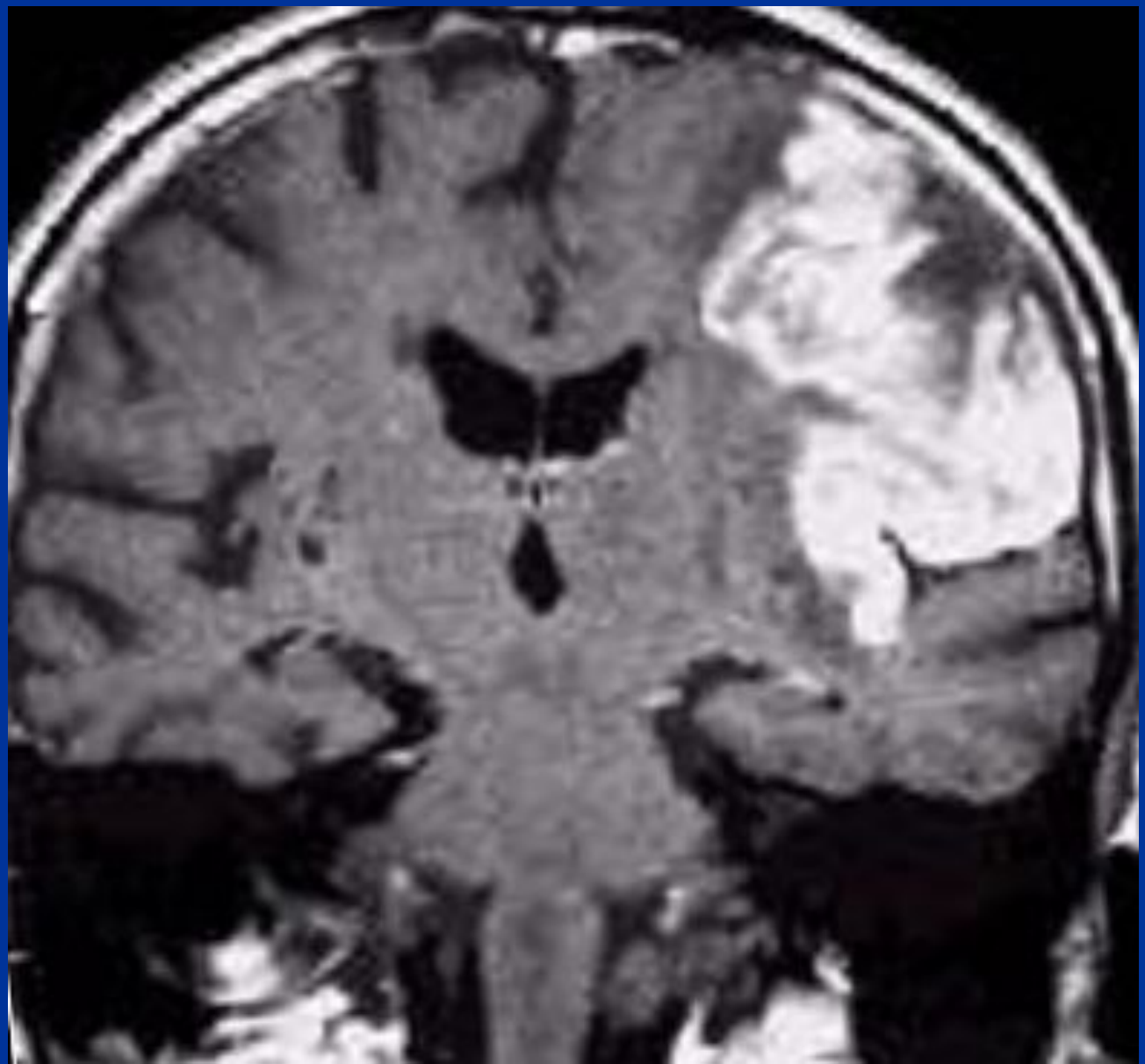

T1-W, Gd

Цитотоксический отек

Динамика тканевых изменений при инфаркте мозга

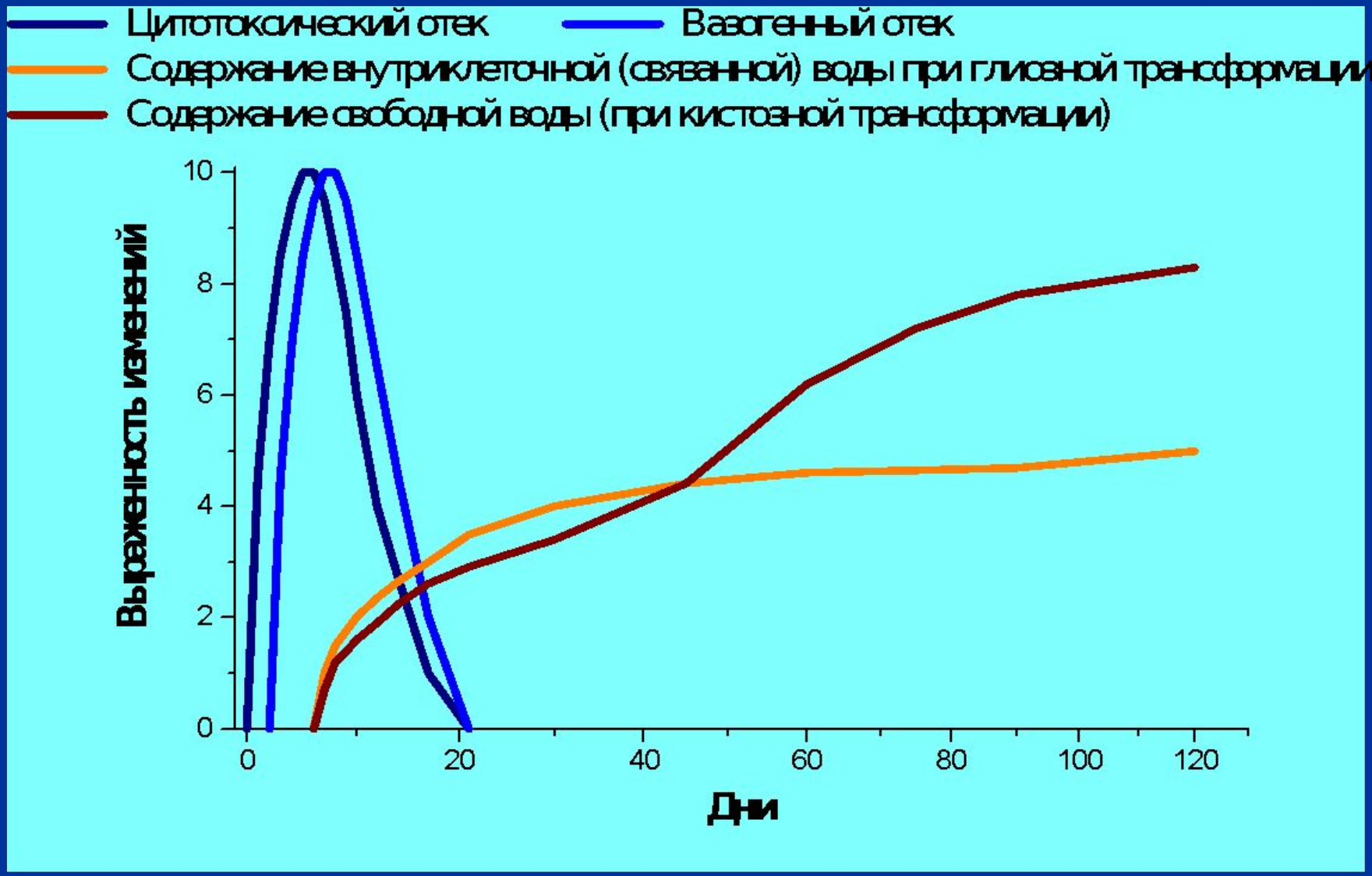

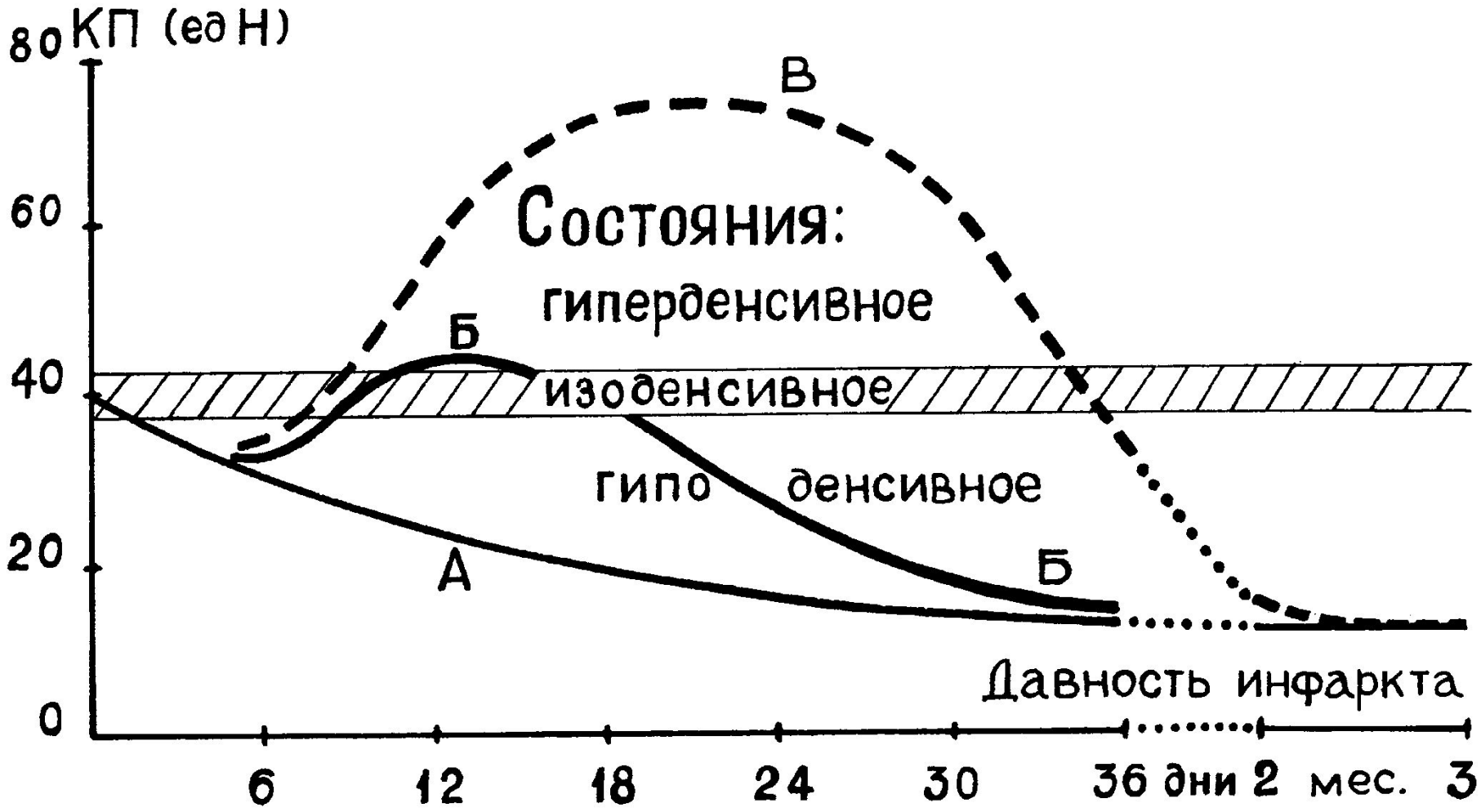
КП (ед Н)
80
60
40
20
0
В
Состояния:
гиперденсивное
Б
изоденсивное
гипо денсивное
А
Б
Давность инфаркта
6
12
18
24
30
36 дни
2 мес.
3

Раннее снижение рентгеновской плотности и положительный объемный эффект через 2 часа от развития ишемического инсульта

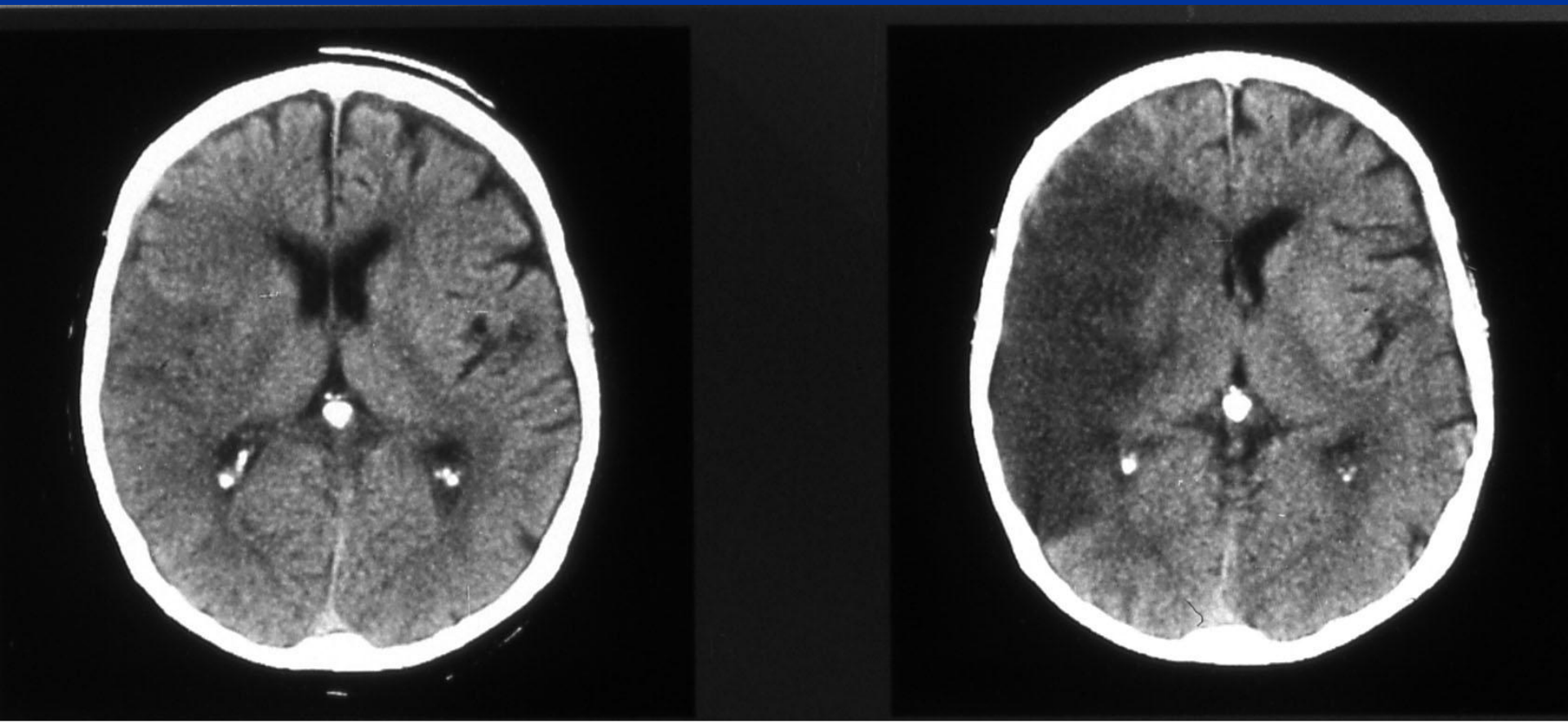

2 часа после развития инсульта

19 часов после развития инсульта

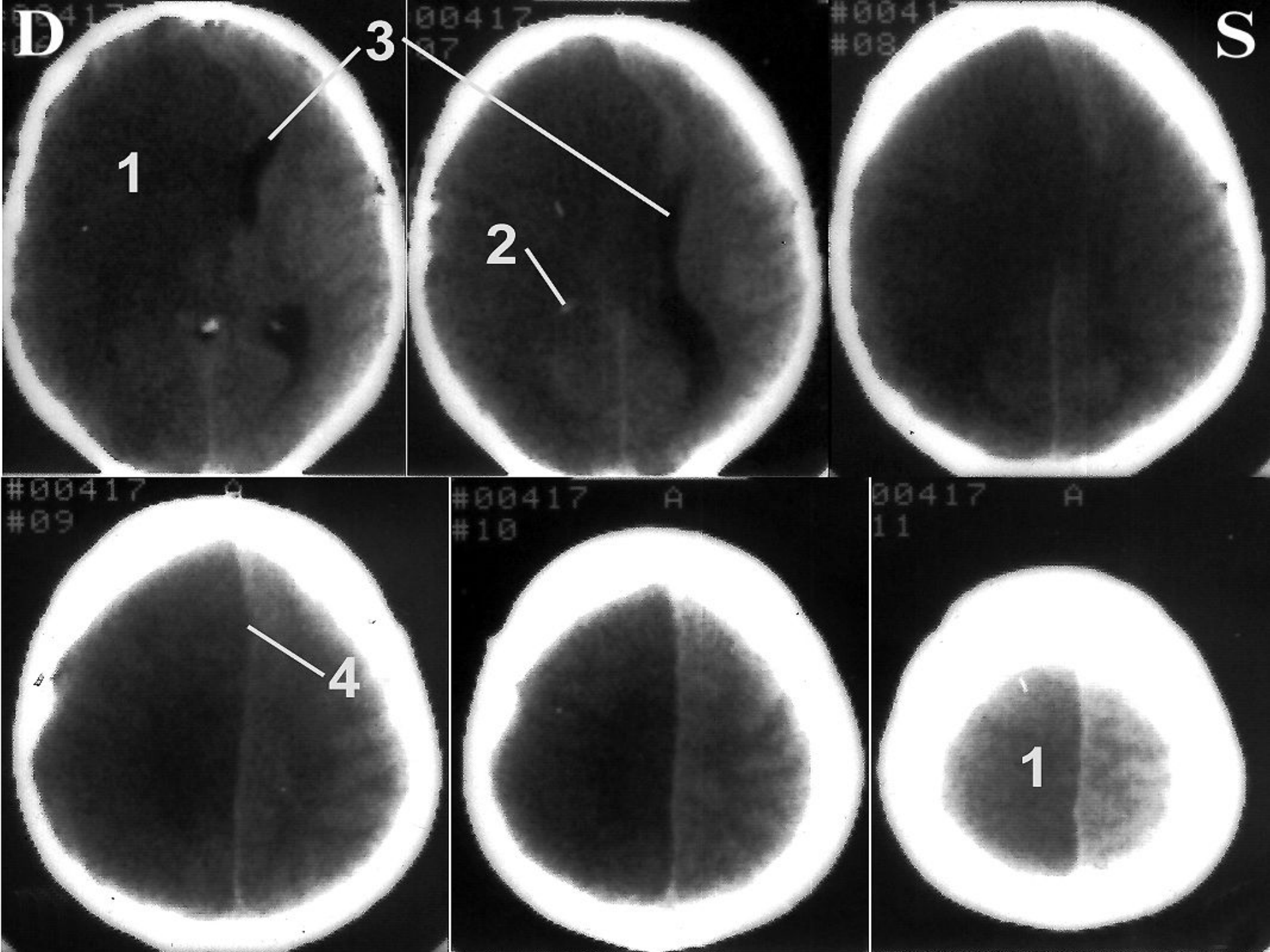
D
S
1
2
3
4
1
#00417 A
#09
#00417 A
#10
00417 A
11

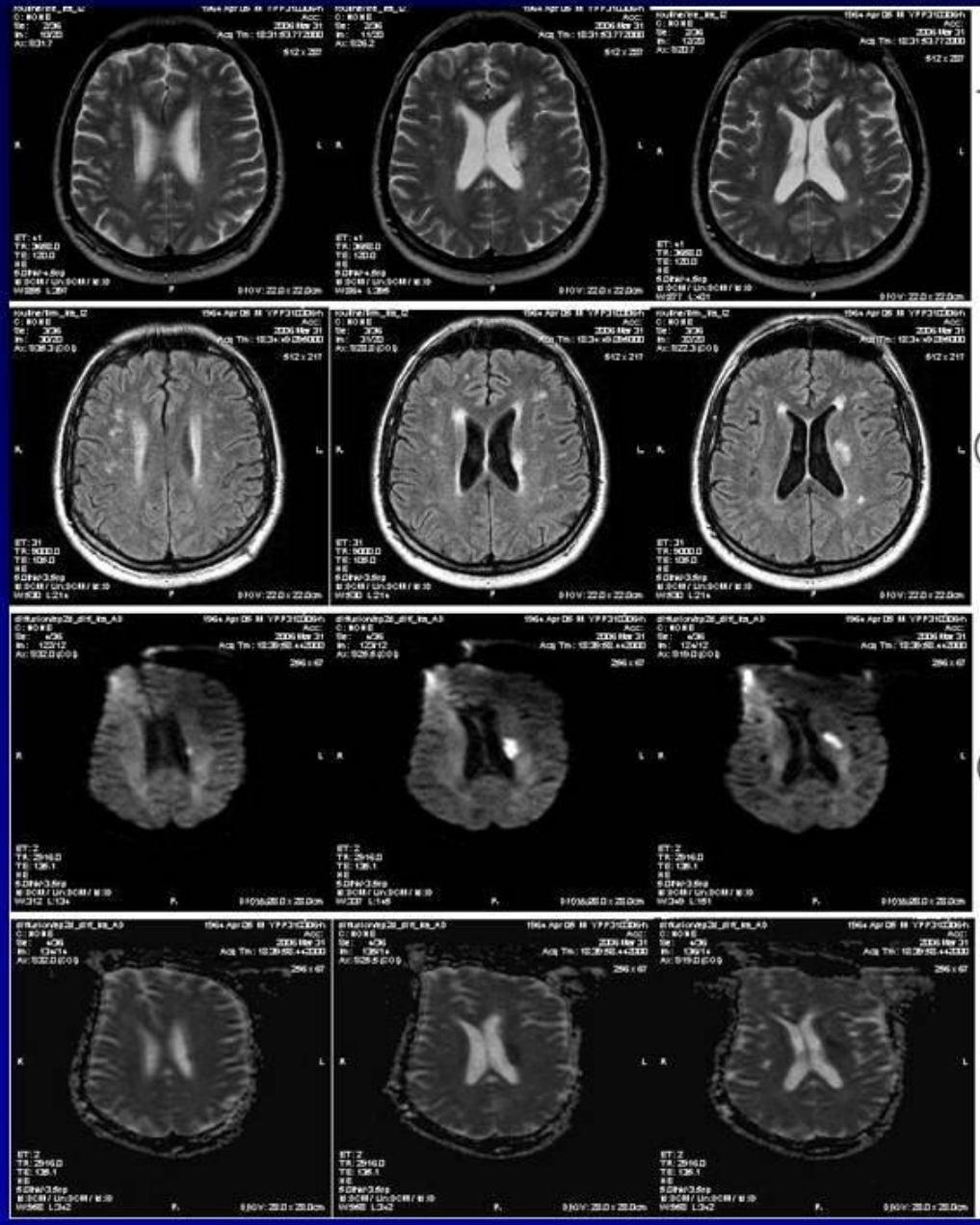

В.И. Скворцова и соавторы, 2007
НИИ Инсульта РГМУ

Динамика DWI и ADC при инфаркте мозга

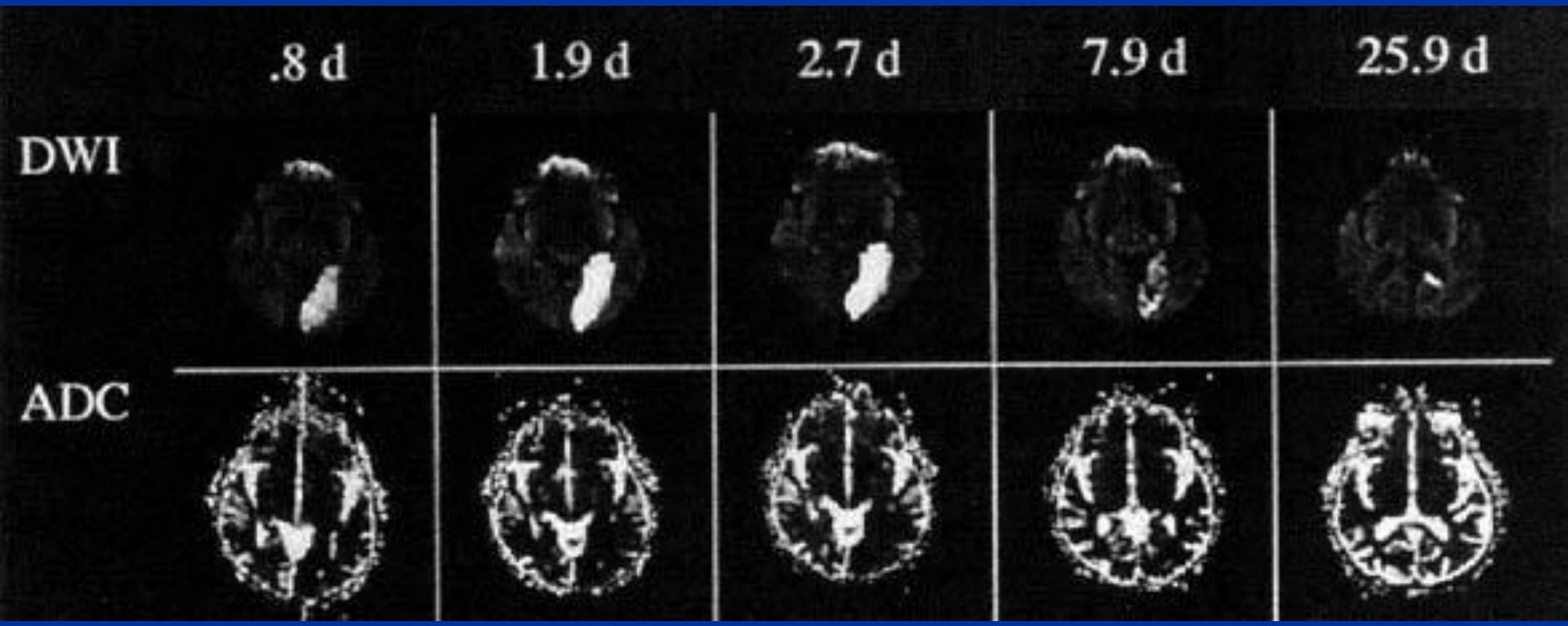

Acute Left MCA Infarction

CT

T1

T2

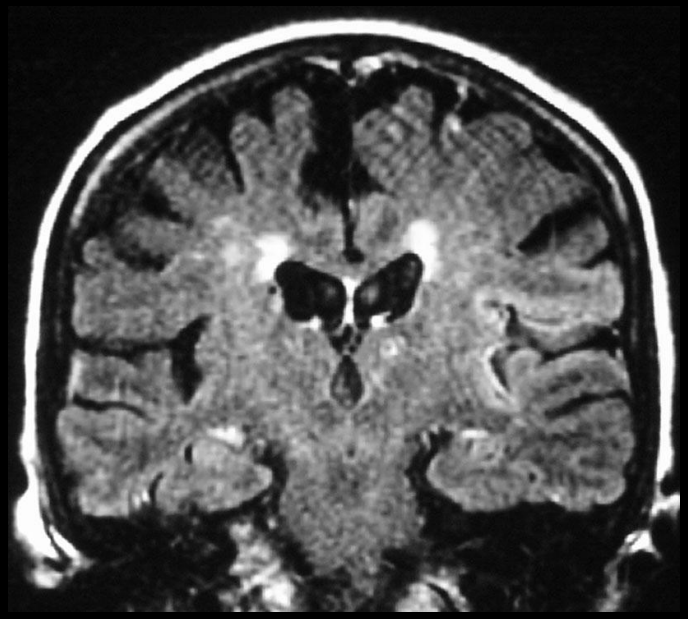

FLAIR

DWI

Инфаркт в первые 3-6 часов

Ранние признаки ишемического инсульта на КТ изображениях

Ранние признаки ишемического инсульта на КТ изображениях

1. Морфологические изменения вещества мозга и церебральных сосудов, выявляемые при КТ исследовании без контрастного усиления;

2. Изменения церебрального кровотока и сосудов мозга, выявляемые при КТ ангиографии;

3. Изменения перфузии вещества мозга, выявляемые при КТ перфузионном исследовании.

Ранние компьютерно-томографические признаки ишемического инсульта

- Гиподенсивность (снижение рентгеновской плотности) в области предполагаемого очага по сравнению с нормальным веществом мозга в противоположном полушарии: больше (равно) или меньше одной трети зоны кровоснабжения средней мозговой артерии.
- Сдавление конвекситальных (корковых) борозд, утрата ребристого вида коры островка, сдавление желудочков и смещение срединных структур.
- Утрата контраста между серым и белым веществом в области лентикулярного ядра, головки хвостатого ядра, коры островка и конвекситальной коры.
- Гиперденсивность стволов средней или задней мозговых артерий, «симптом точки».

Раннее снижение рентгеновской плотности в зоне ишемии мозга

Гиподенсивность (снижение рентгеновской плотности) в области предполагаемого очага по сравнению с нормальным веществом мозга в противоположном полушарии:

- больше (равно) или
- меньше одной трети зоны кровоснабжения средней мозговой артерии.

Примеры ранних КТ признаков ишемического инсульта

Диффузная гиподенсивность <1/3 бассейна СМА

Диффузная гиподенсивность > 1/3 бассейна СМА

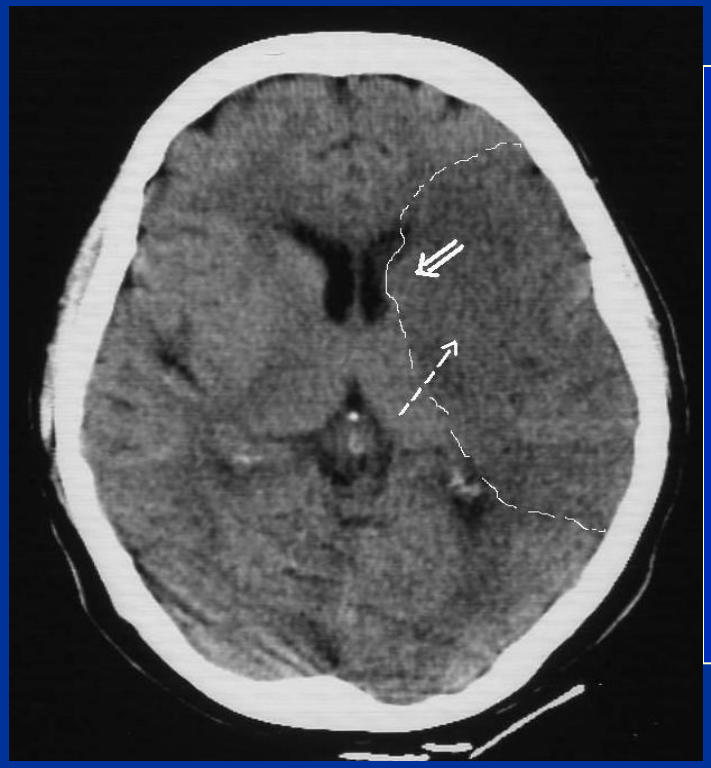

Утрата контраста серого и белого вещества в области левых лентикулярного (--->) и головки хвостатого ядер (=>)

Через 5 часов 5 минут

Через 6 часов 5 минут

Раннее снижение рентгеновской плотности и положительный объемный эффект через 2 часа от развития ишемического инсульта

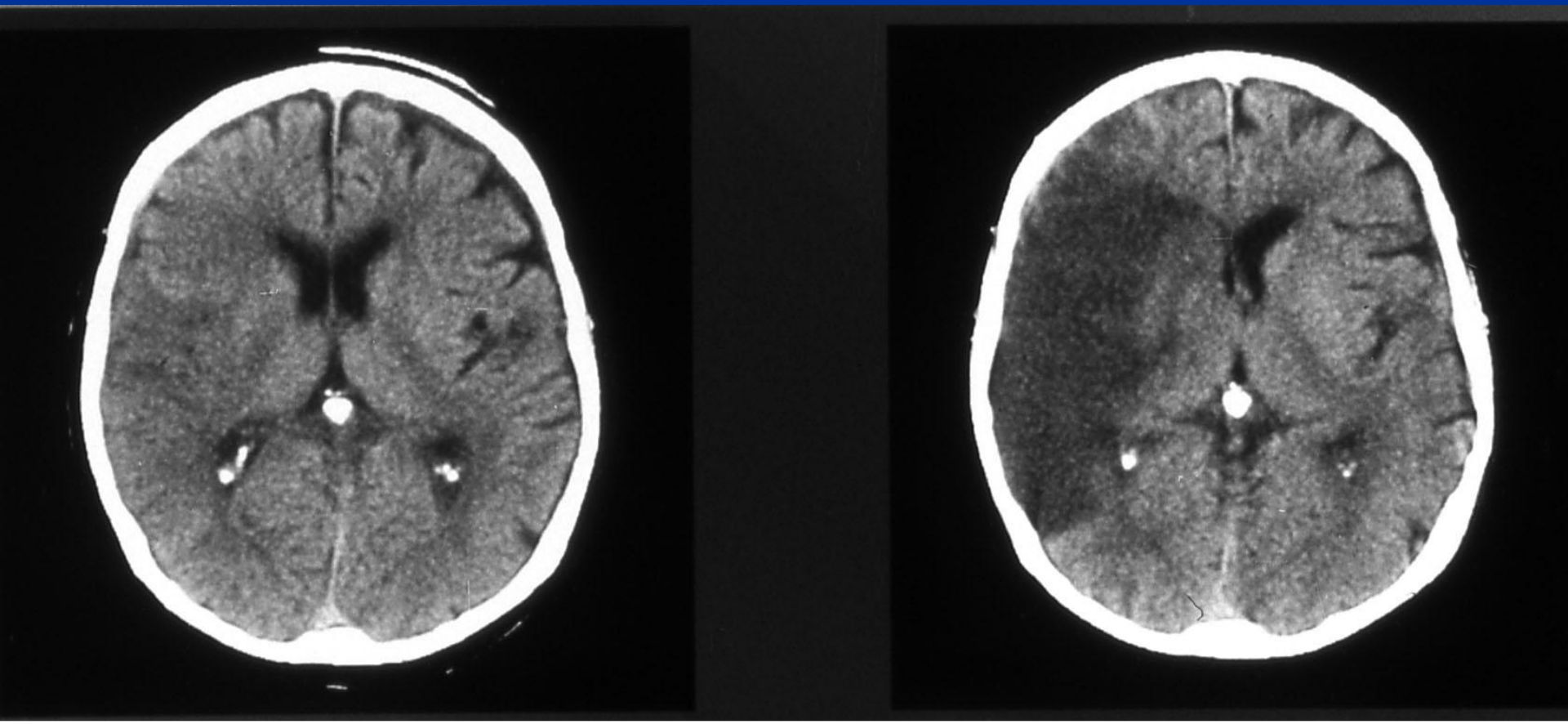

2 часа после развития инсульта

19 часов после развития инсульта

Гиподенсивные изменения при инфаркте мозга через 2 часа (изображение слева), на 6-й день (изображение справа)

Через 2 часа

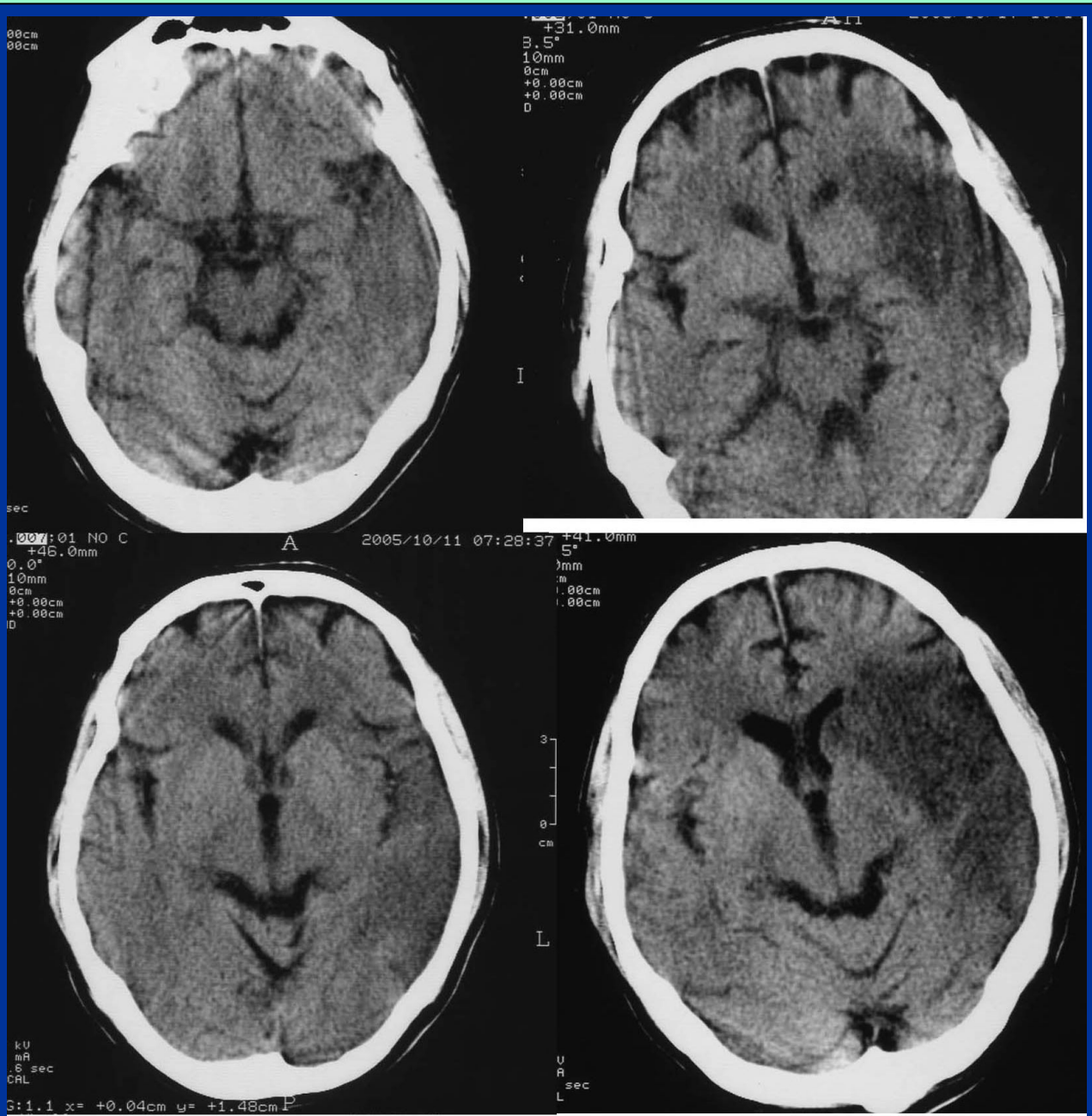

На 6-й день инсульта

Положительный объемный эффект на структуры мозга

- Сдавление конвекситальных (корковых) борозд,
- утрата ребристого вида коры островка,
- сдавление желудочков,
- смещение срединных структур.

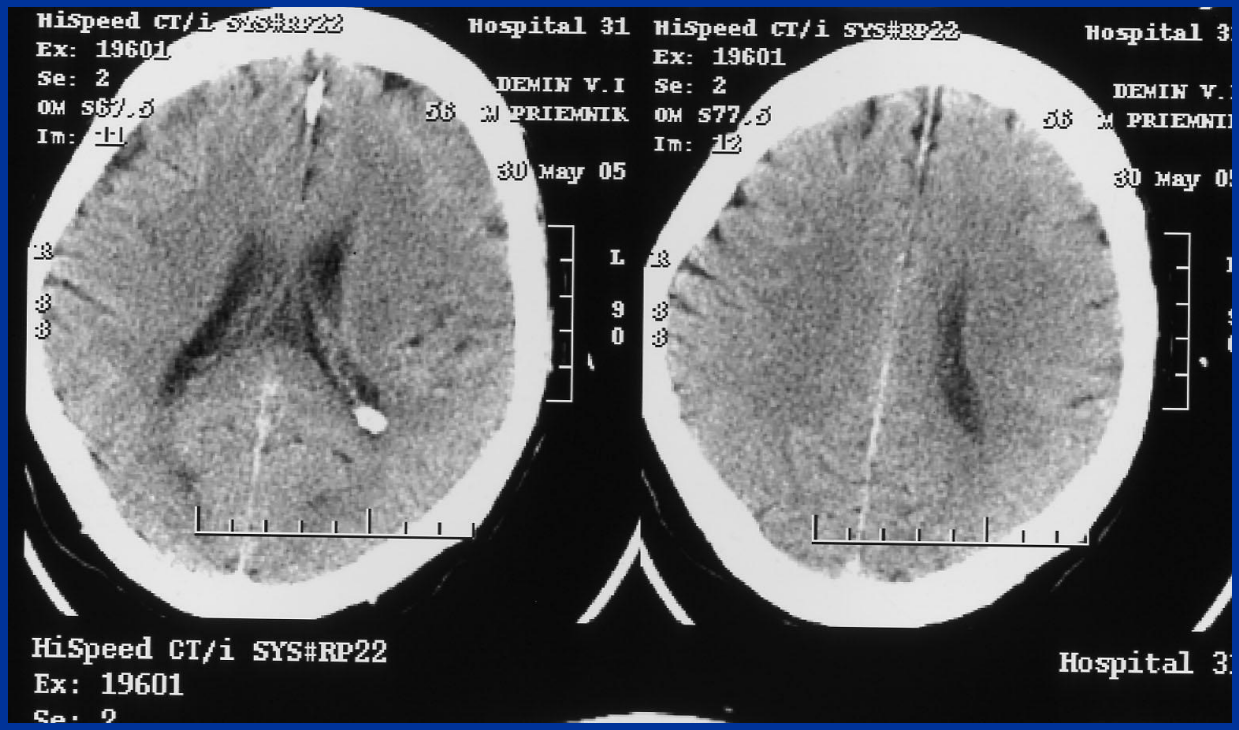

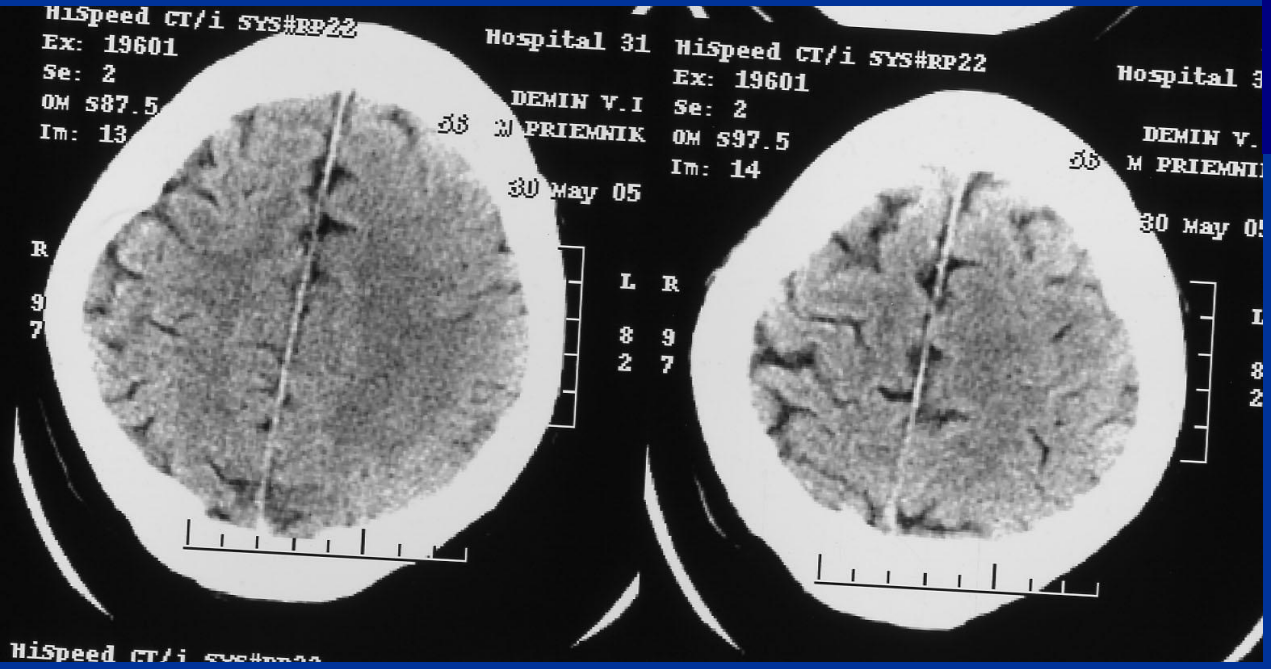

Ранний КТ признак инфаркта мозга

– сдавление корковых борозд

(через 2 часа 30 минут от начала инсульта)

Изменения островка в первые часы ишемического инсульта (изображение слева) и развитие инфаркта в этой области (изображение справа, на 5-е сутки).

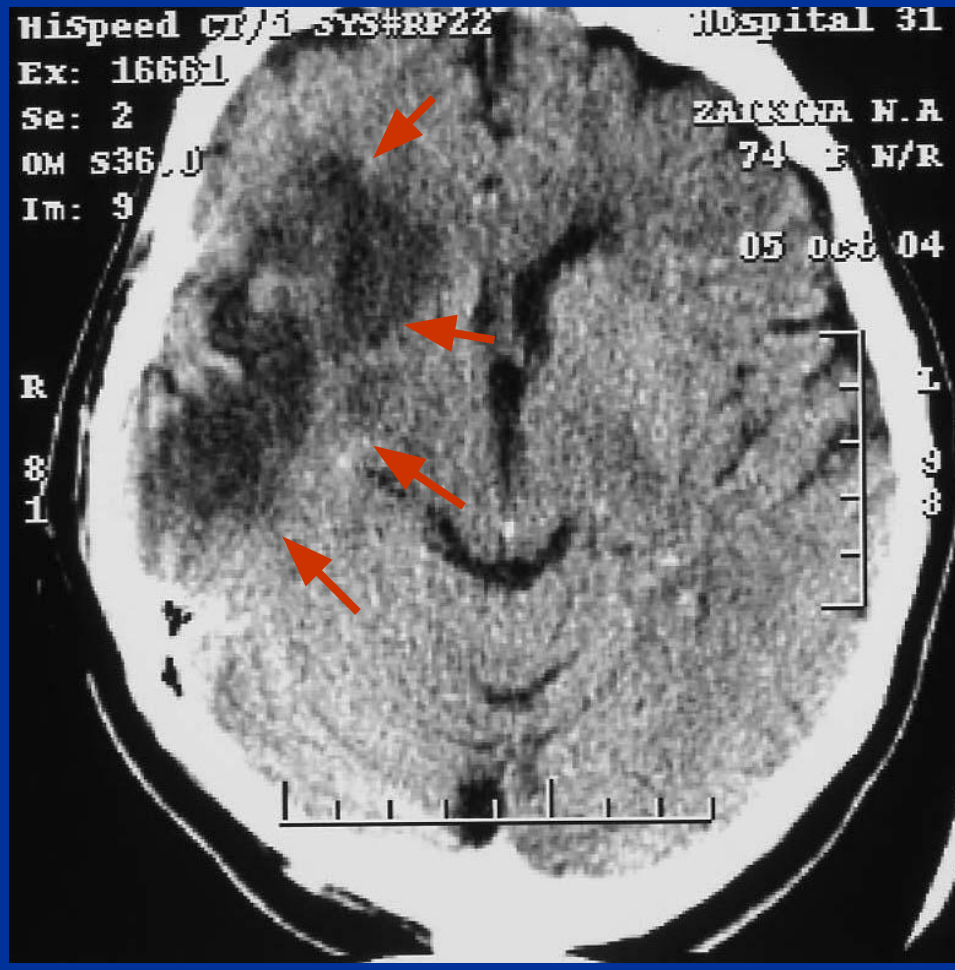

Гиподенсивные изменения, сдавление конвекситальных борозд, утрата ребристости островка справа (6-12 часов)

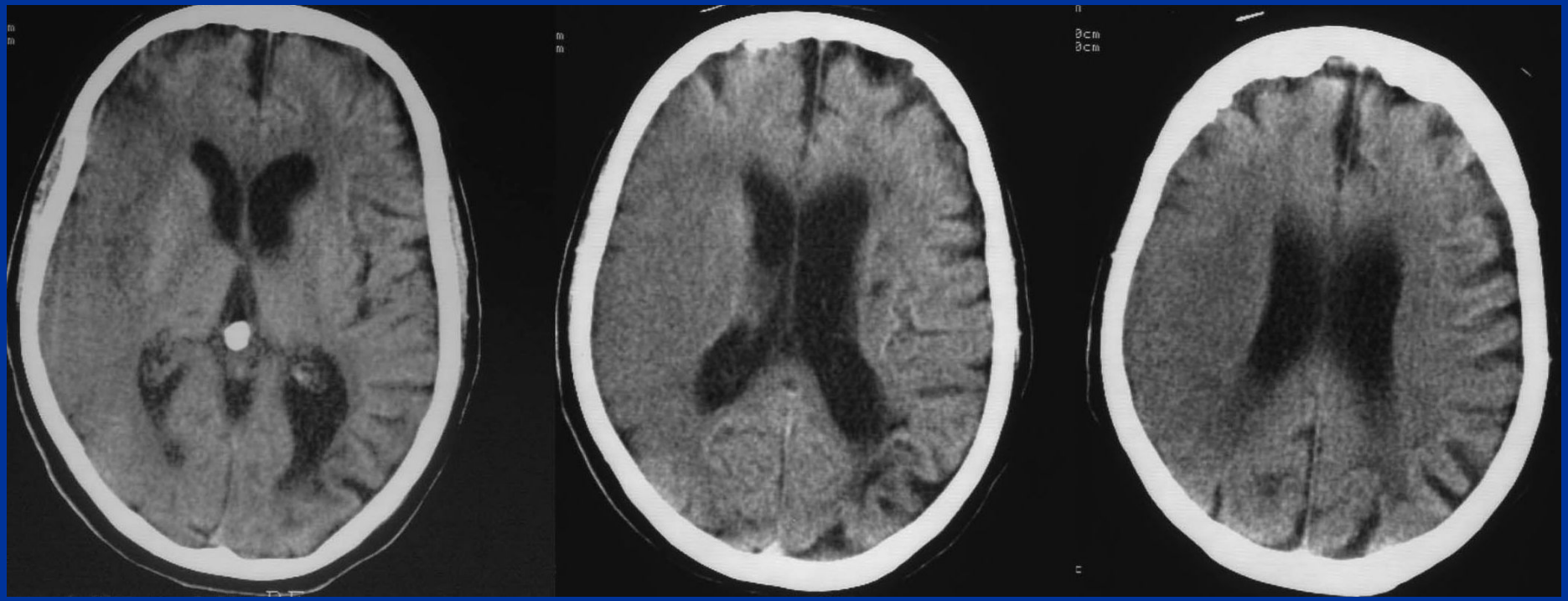

Утрата контраста между серым и белым веществом

Утрата контраста между серым и белым веществом в области:

- лентикулярного ядра,
- головки хвостатого ядра,
- коры островка,
- конвекситальной коры.

Утрата контраста чечевицеобразного ядра

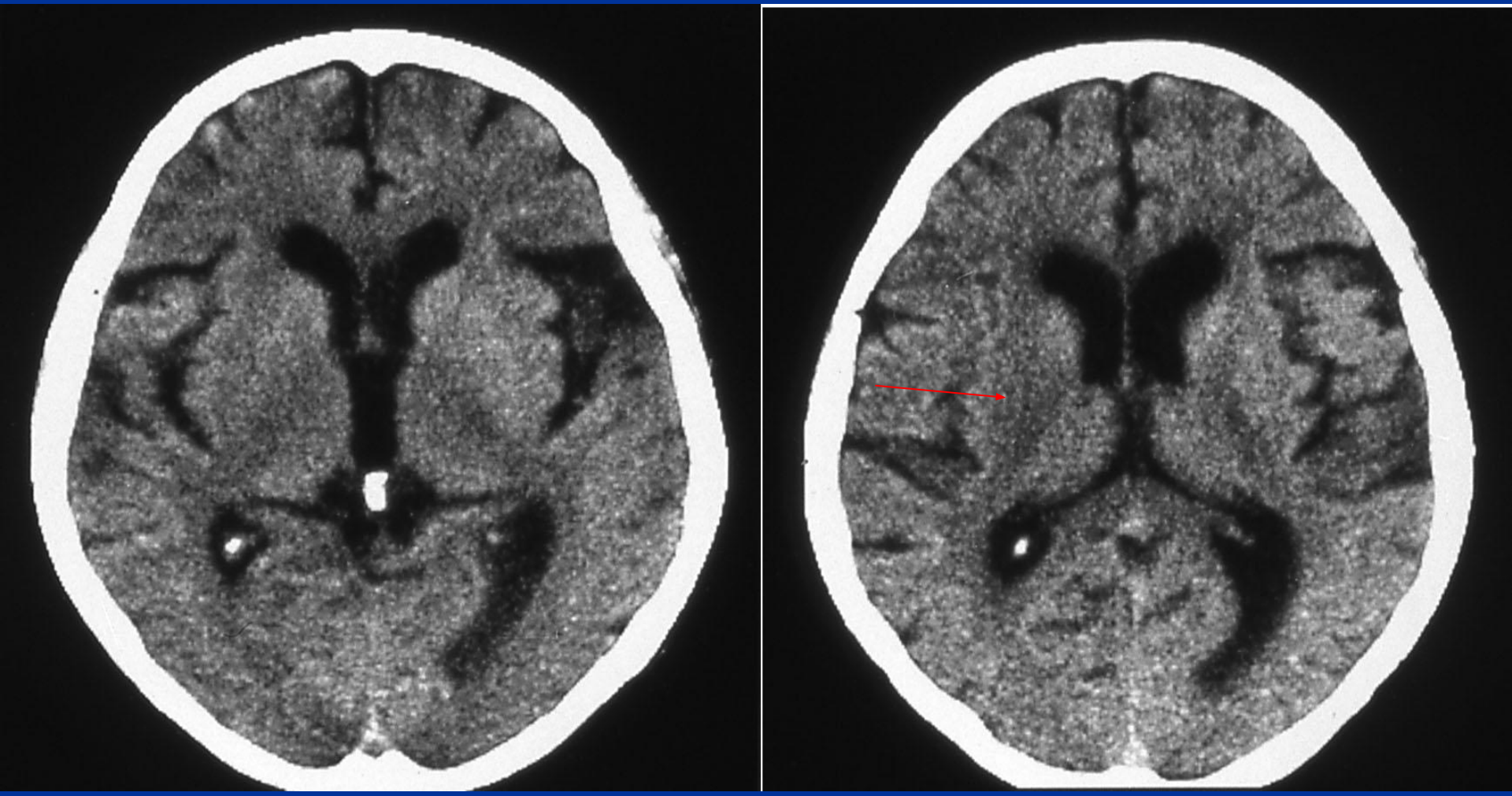

Утрата контраста между серым и белым веществом в первые часы ишемического инсульта в области лентикулярного ядра (слева) и в области головки хвостатого ядра (справа)

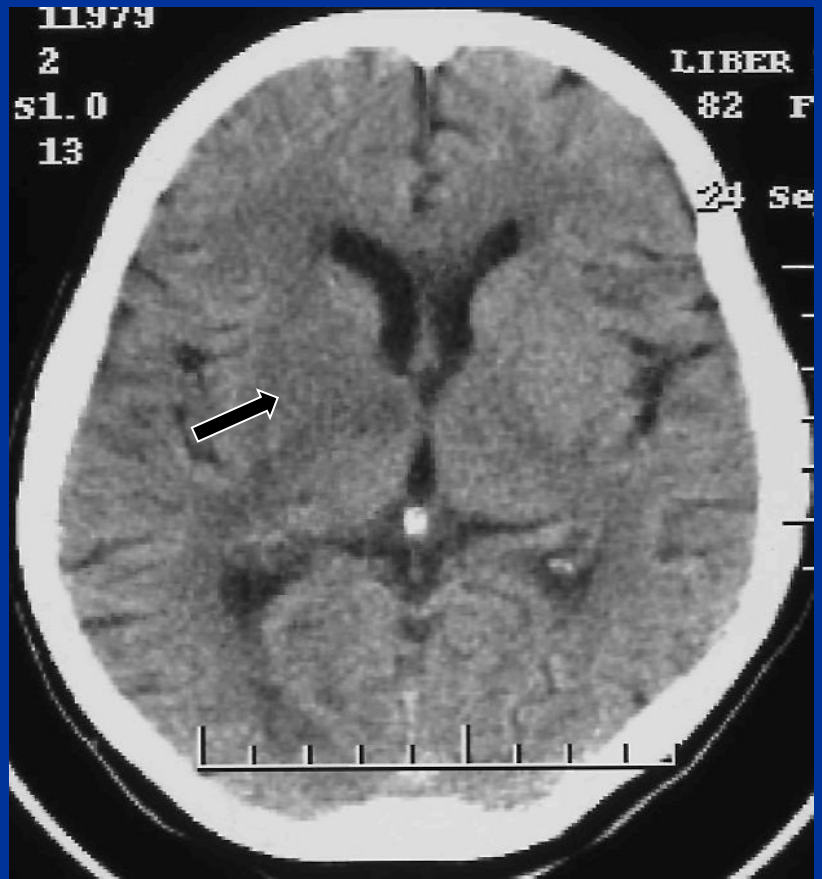

Отсутствие обычного тканевого контраста между правым чечевицеобразным ядром и окружающим белым веществом мозга в первые часы ишемического инсульта (изображение слева). Геморрагическая трансформация в участке ишемии через 2 суток (изображение справа)

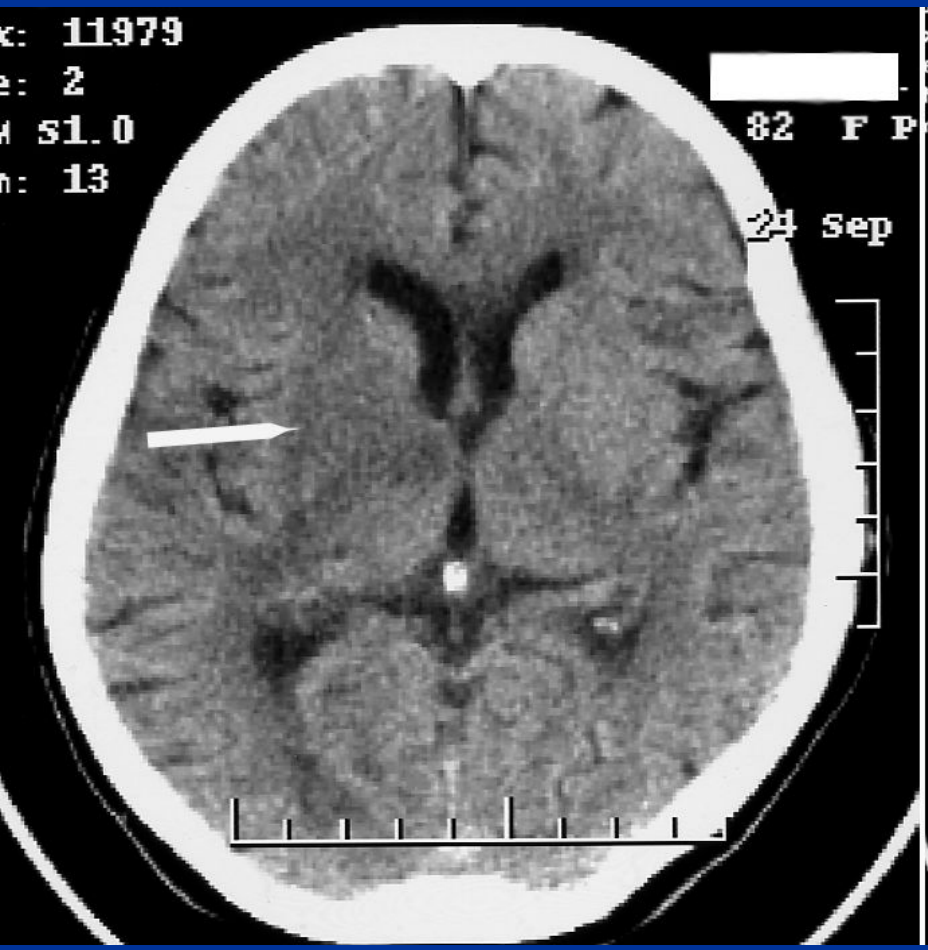

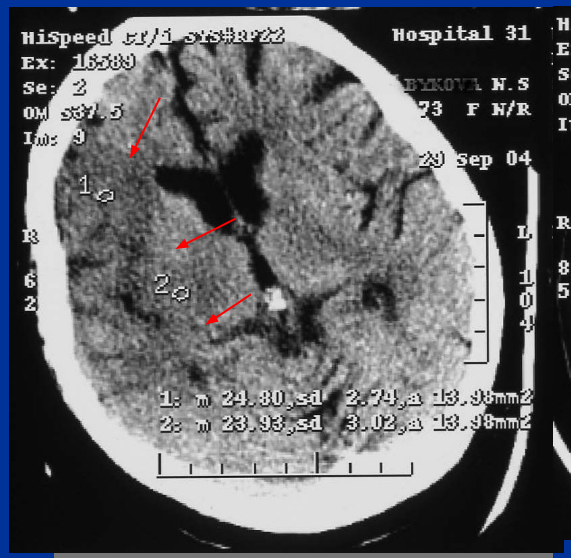

Через 4 часа 15 мин

На 5 – й день

Раннее снижение рентгеновской плотности (гиподенсивность>1/3) и утрата контраста конвекситальной коры и коры островка

Динамика ишемических изменений на 5 – й день

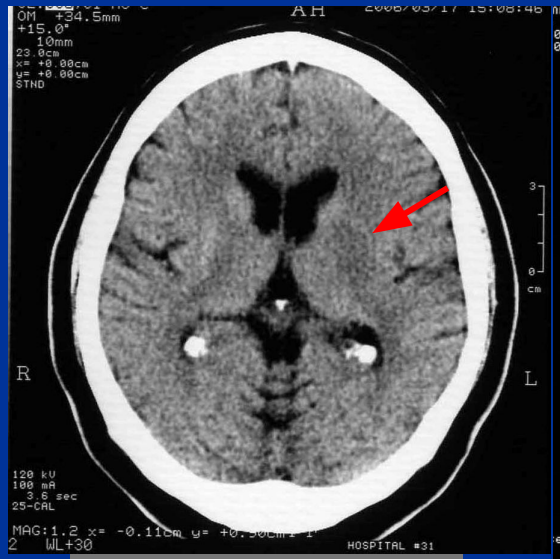

Через 5 часов

Через 7 дней

Утрата обычного тканевого контраста между левым лентикулярным ядром и окружающим белым веществом в первые часы инсульта и динамика ишемических изменений через 7 дней

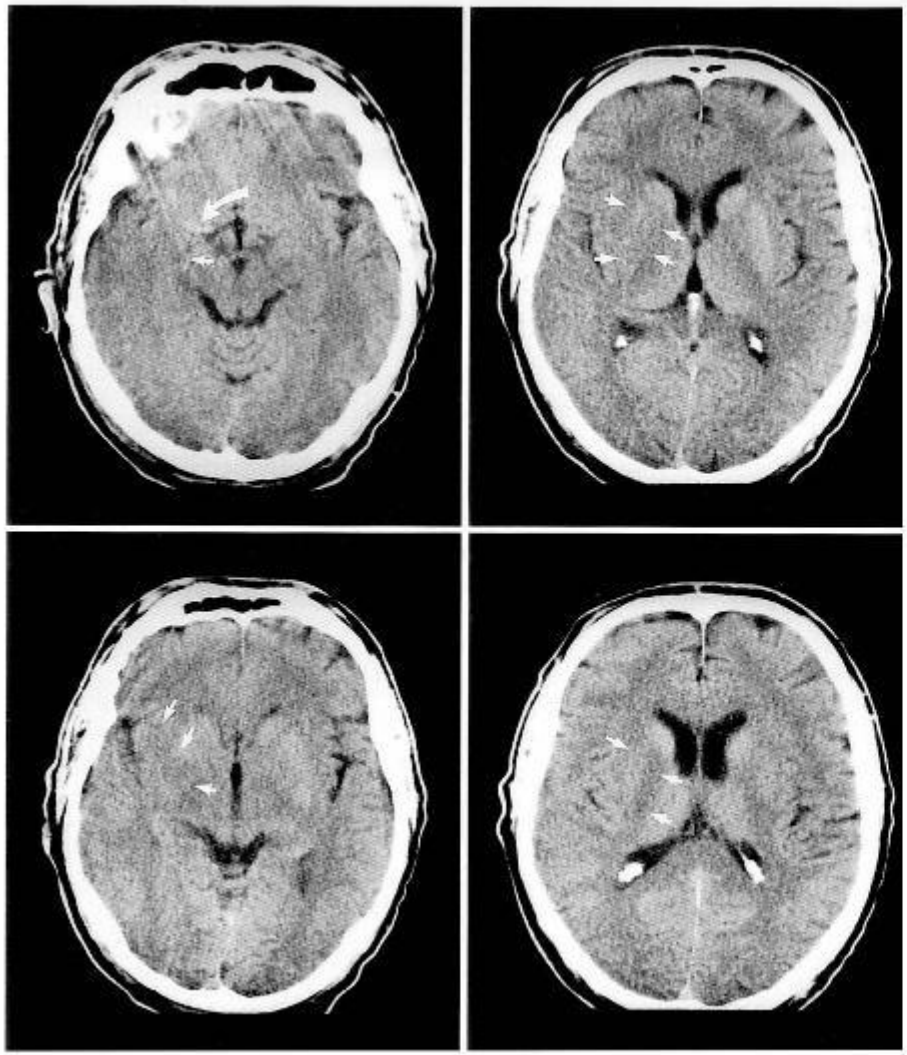

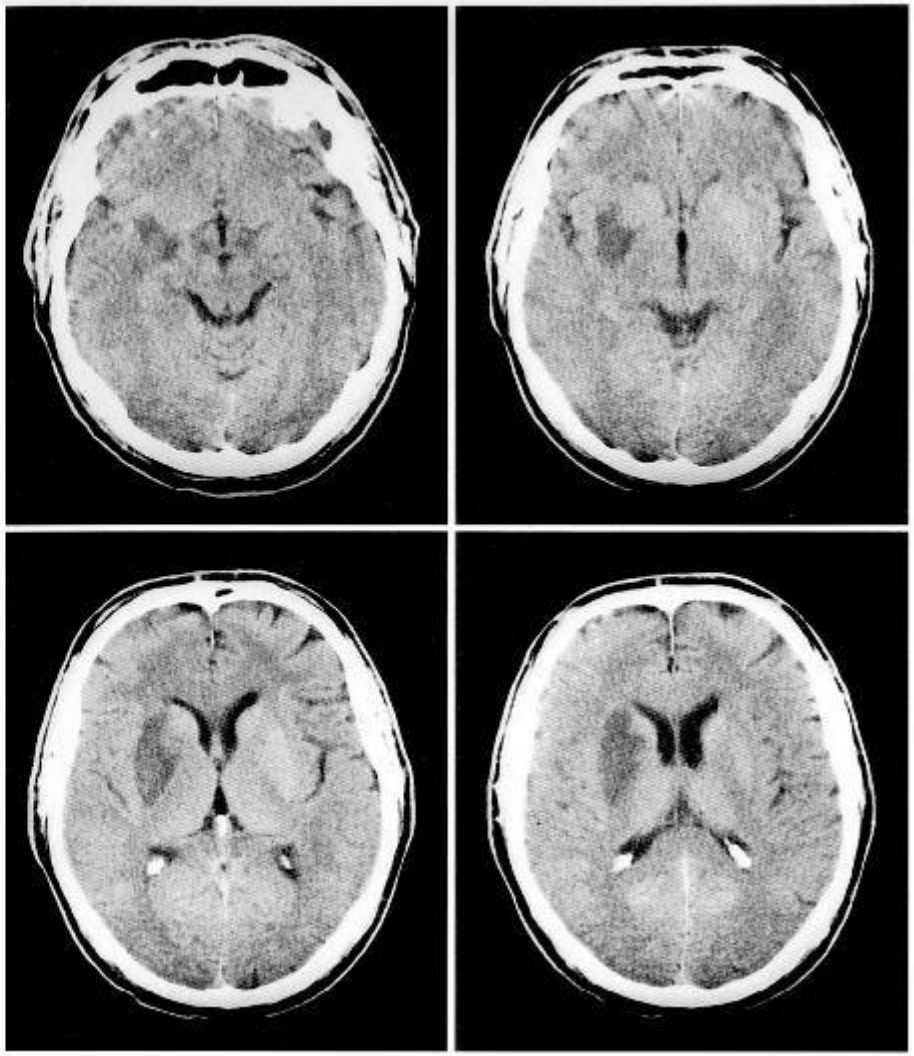

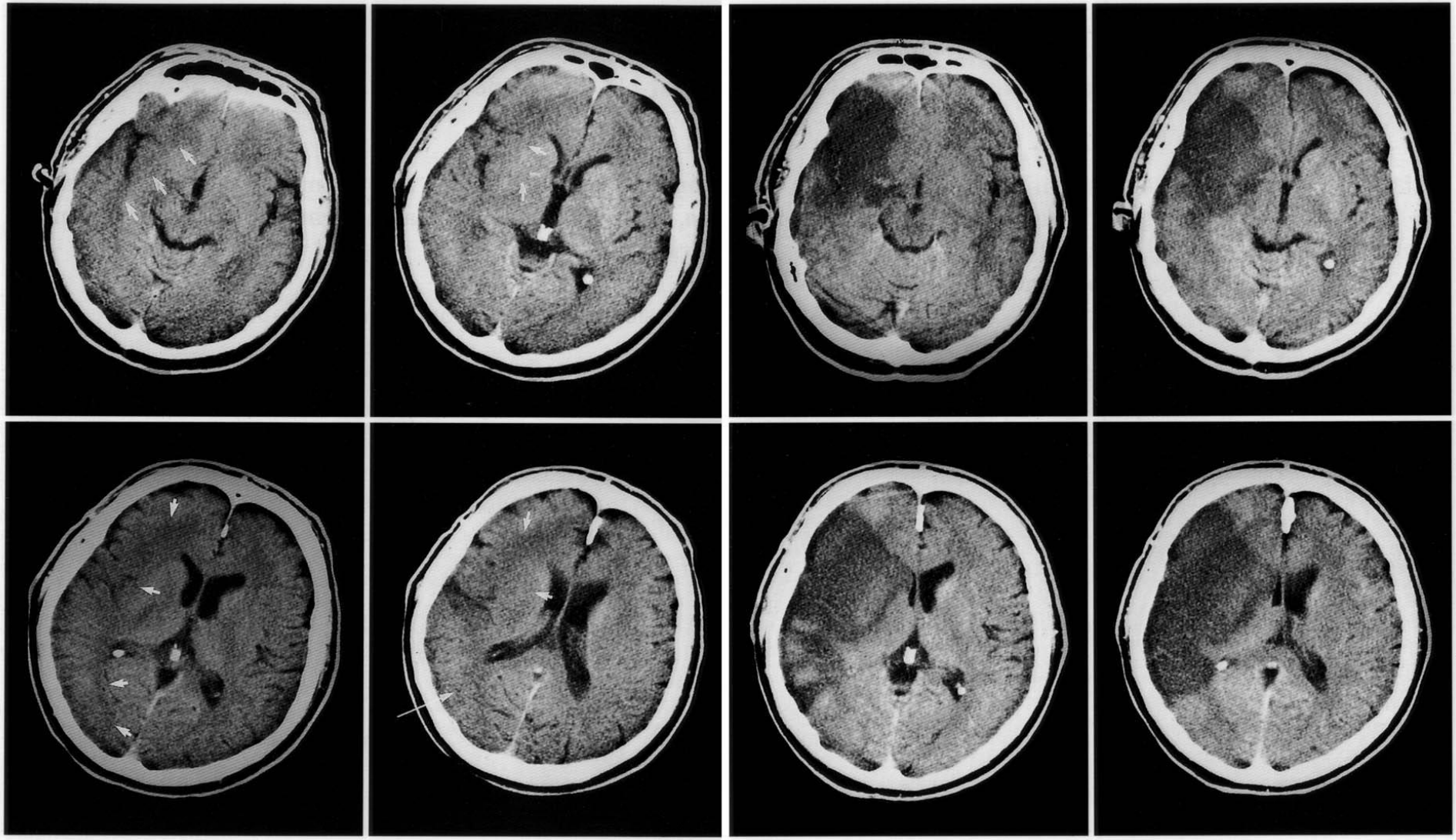

Изменения церебральных сосудов

- Гиперденсивность стволов средней или задней мозговых артерий,
- «симптом точки».

Гиперденсивность ствола правой средней мозговой артерии. Через 5-6 часов (вверху) и на 4-е сутки (внизу)

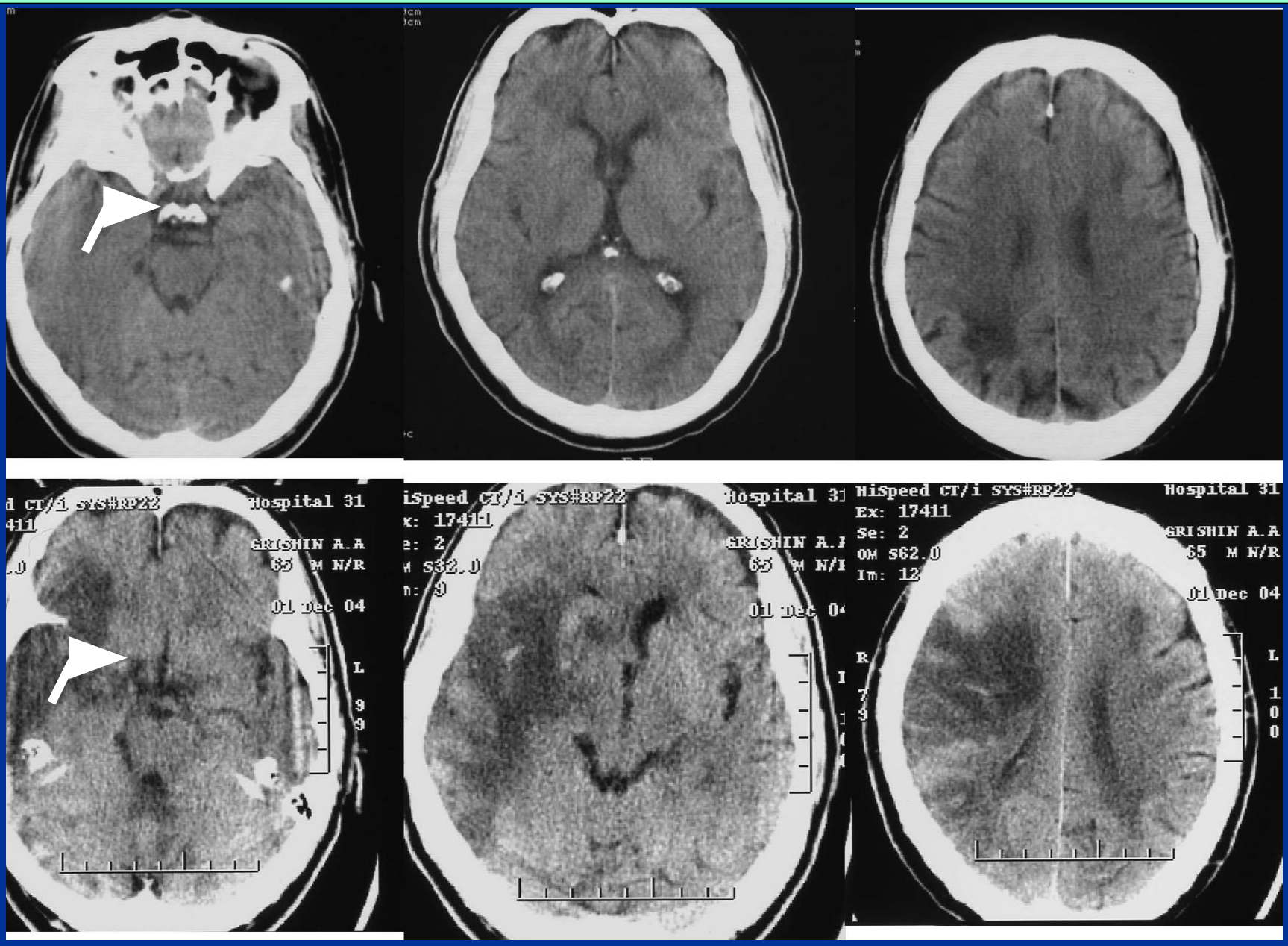

КТ до (А) и после (Б) тромболизиса

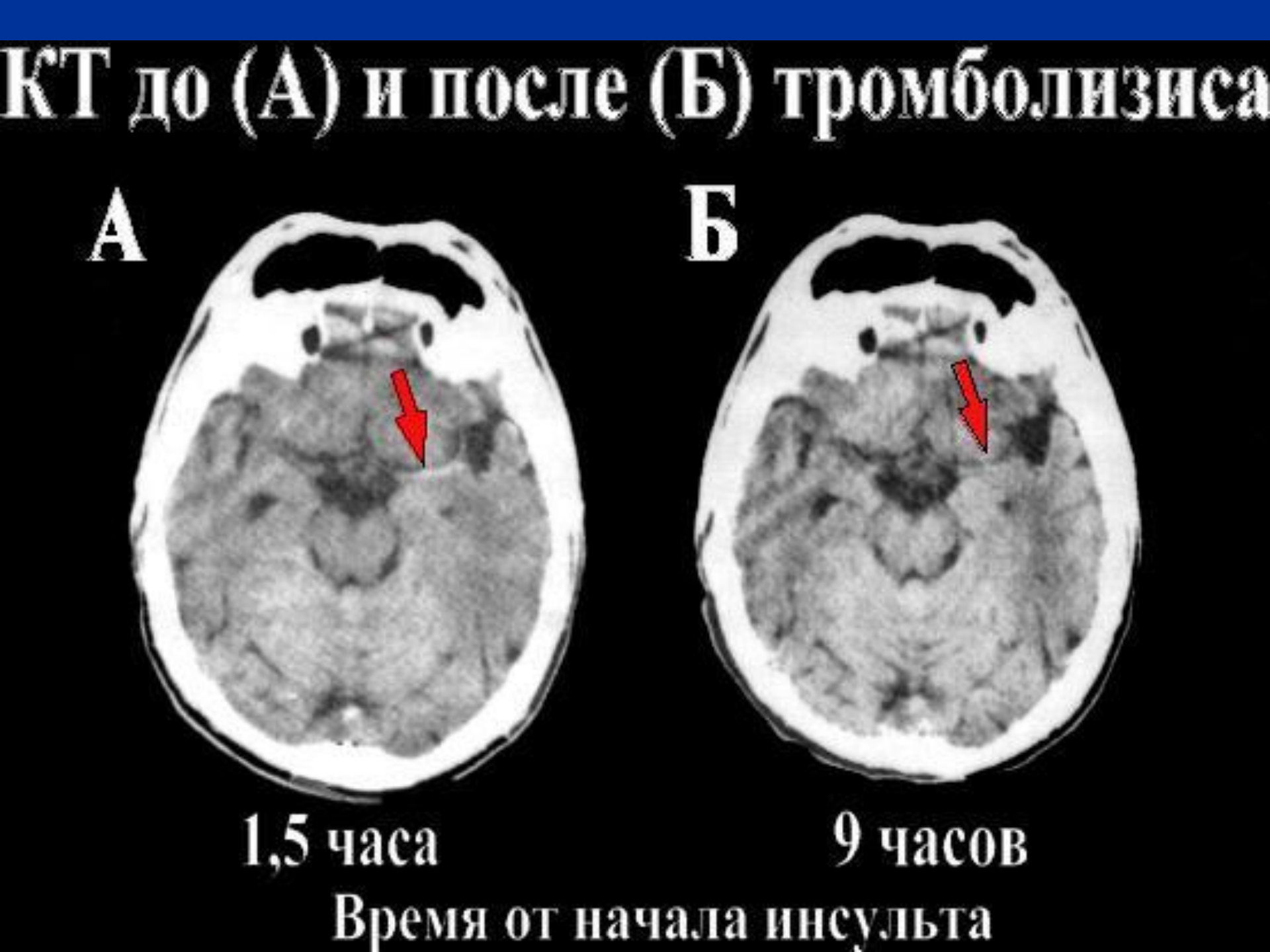

Гиперденсивность основной и задних мозговых артерий при тромбозе данных сосудов

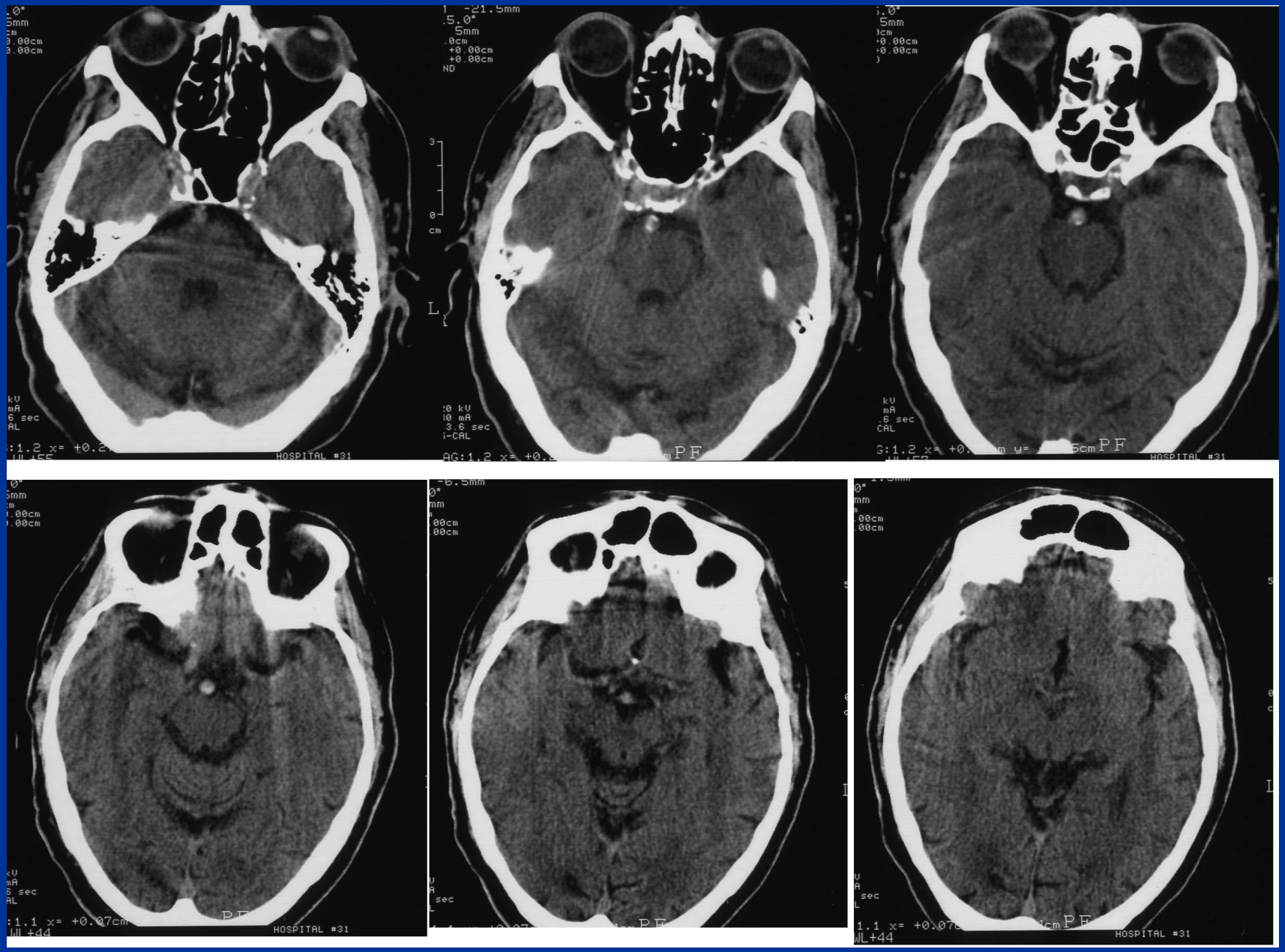

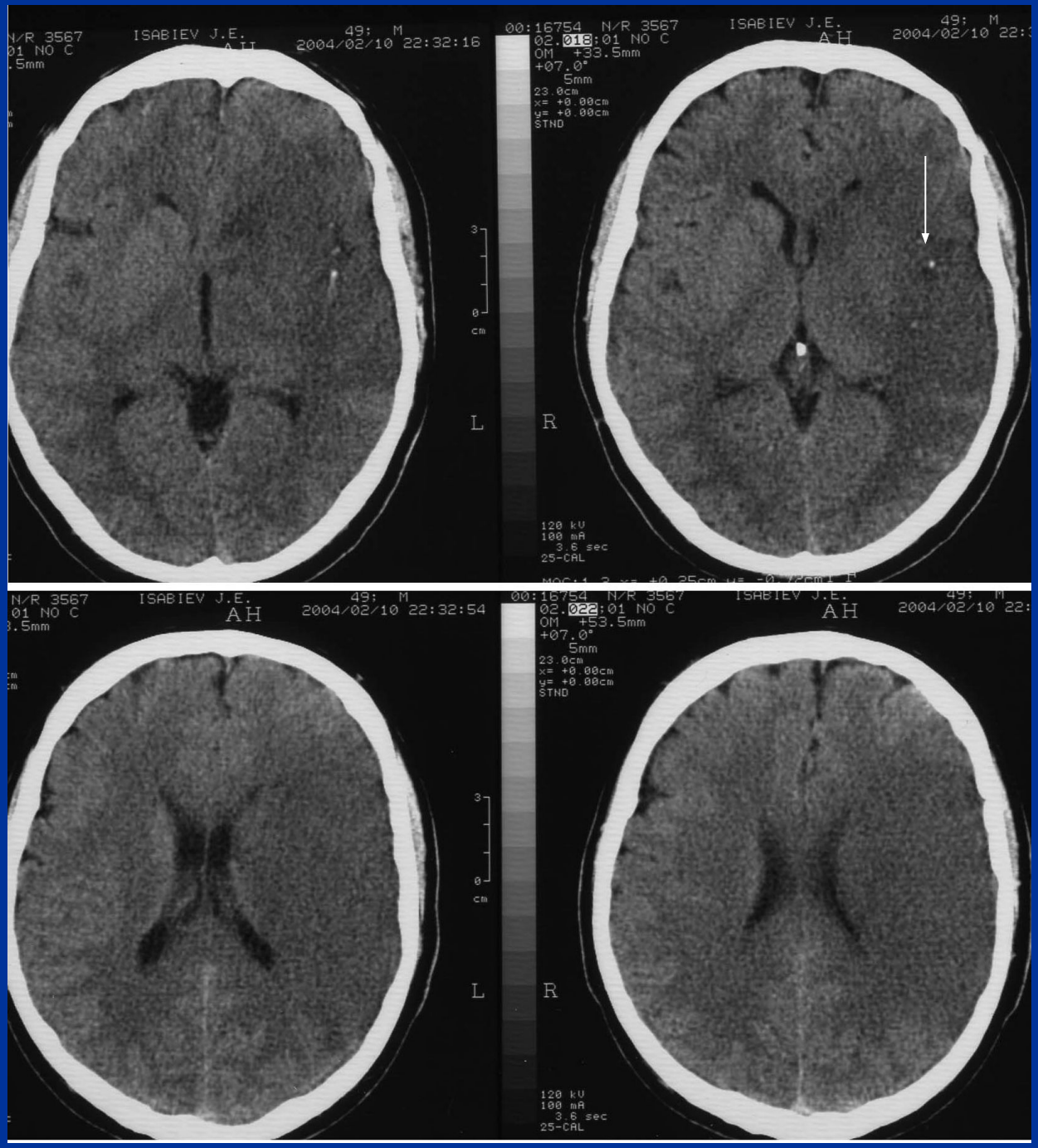

«Симптом точки» при инфаркте мозга давностью 6-12 часов

Симптом «точки» (тромбоз М2 и М3 отделов средней мозговой артерии)

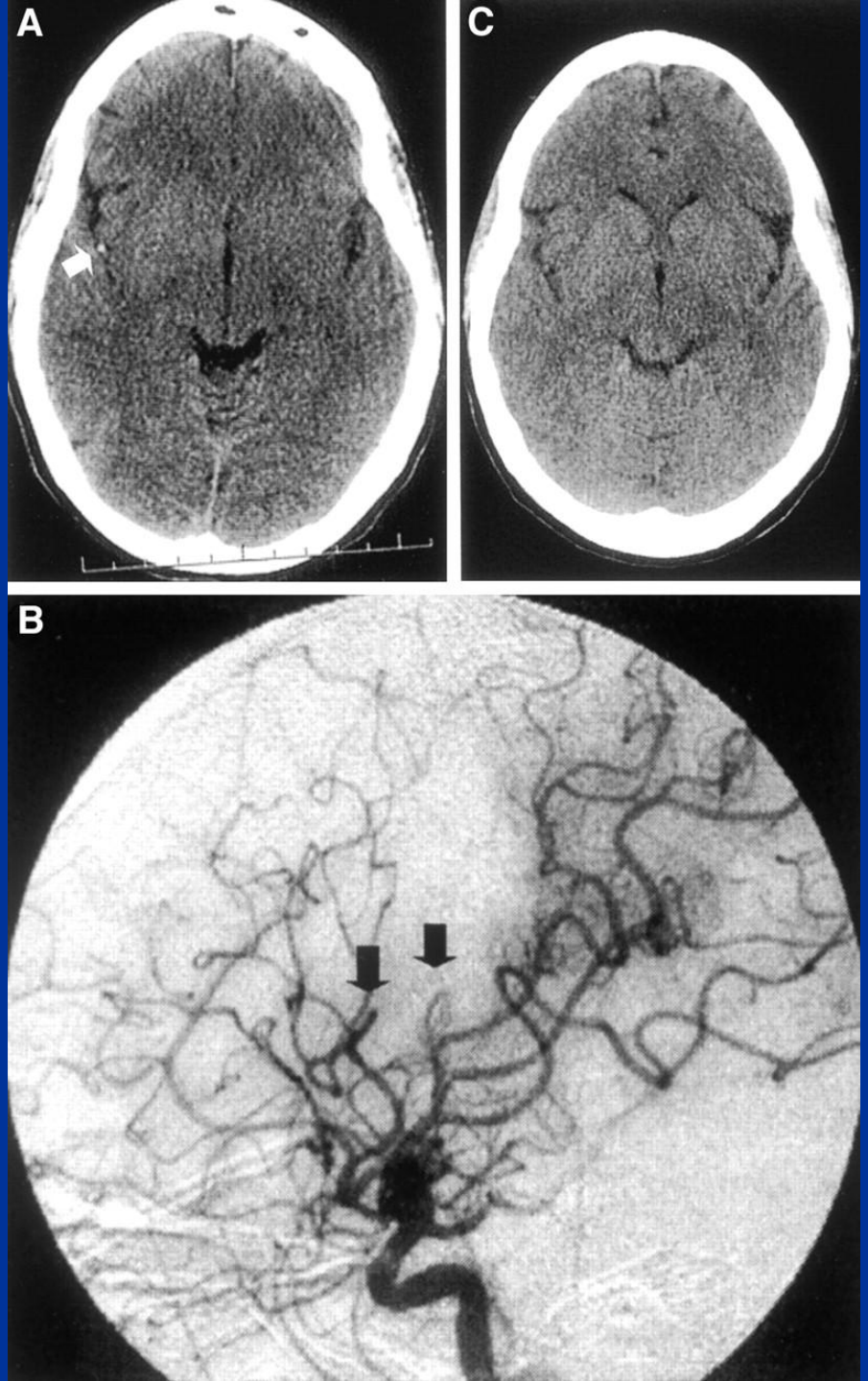

Гиперденсивность СМА

Утрата ребристой поверхности островка

«Симптом точки»

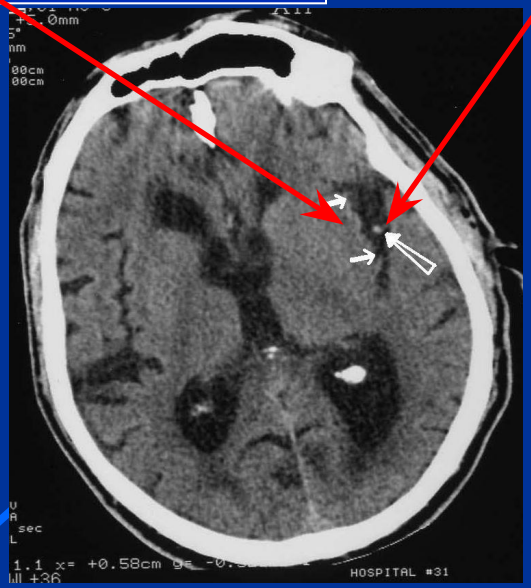

Примеры ранних КТ признаков ишемического инсульта в период до 3 часов от развития симптоматики

Сглаженность борозд <1/3 бассейна СМА и утрата контраста конвекситальной коры

Сглаженность борозд >1/3 бассейна СМА и утрата контраста конвекситальной коры

Отсутствие признаков инсульта через 3 часа от развития заболевания (вверху), внизу – через 3 суток

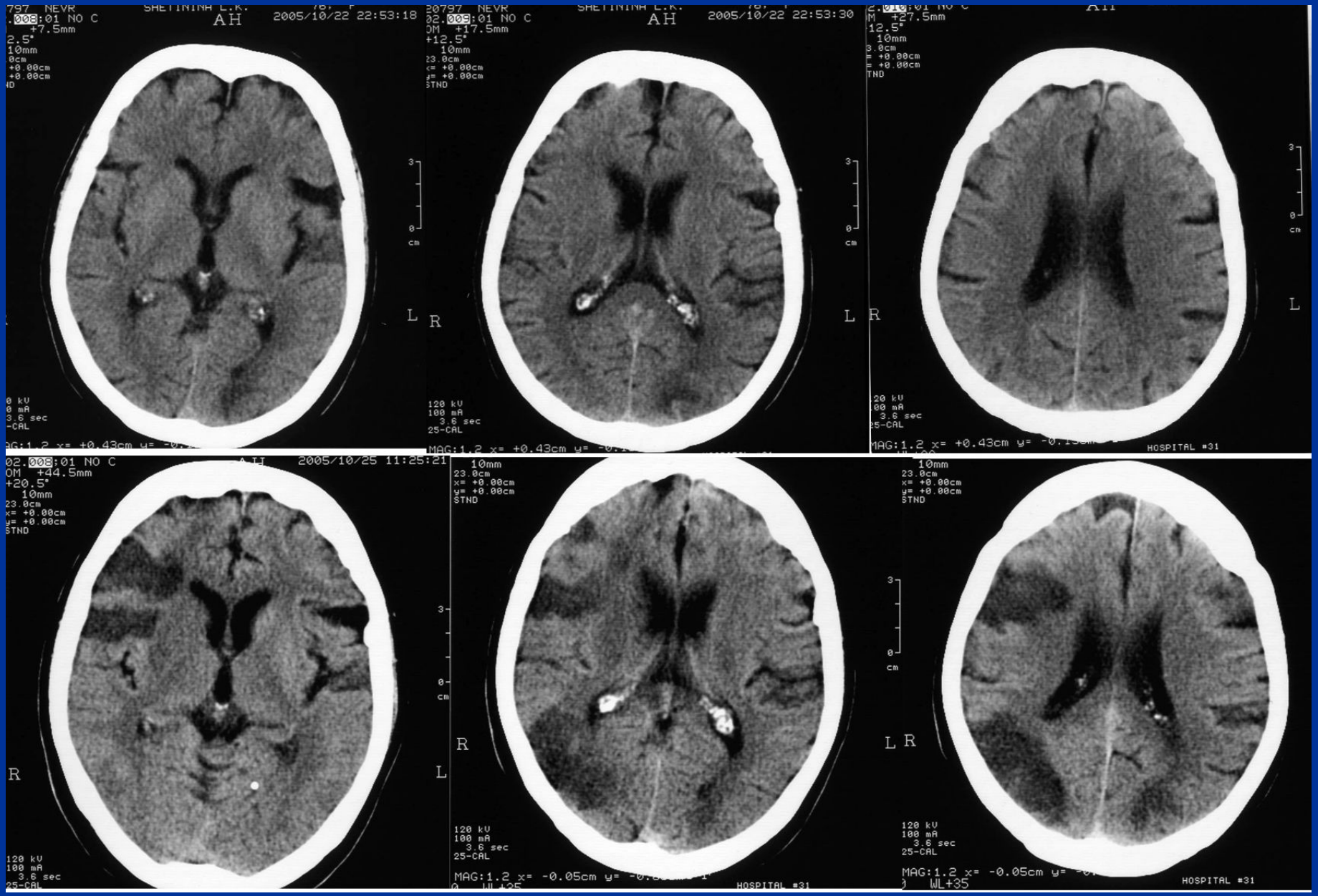

Математический анализ ранних КТ признаков ишемического инсульта

Частота встречаемости ранних КТ признаков в различные сроки от начала инсульта

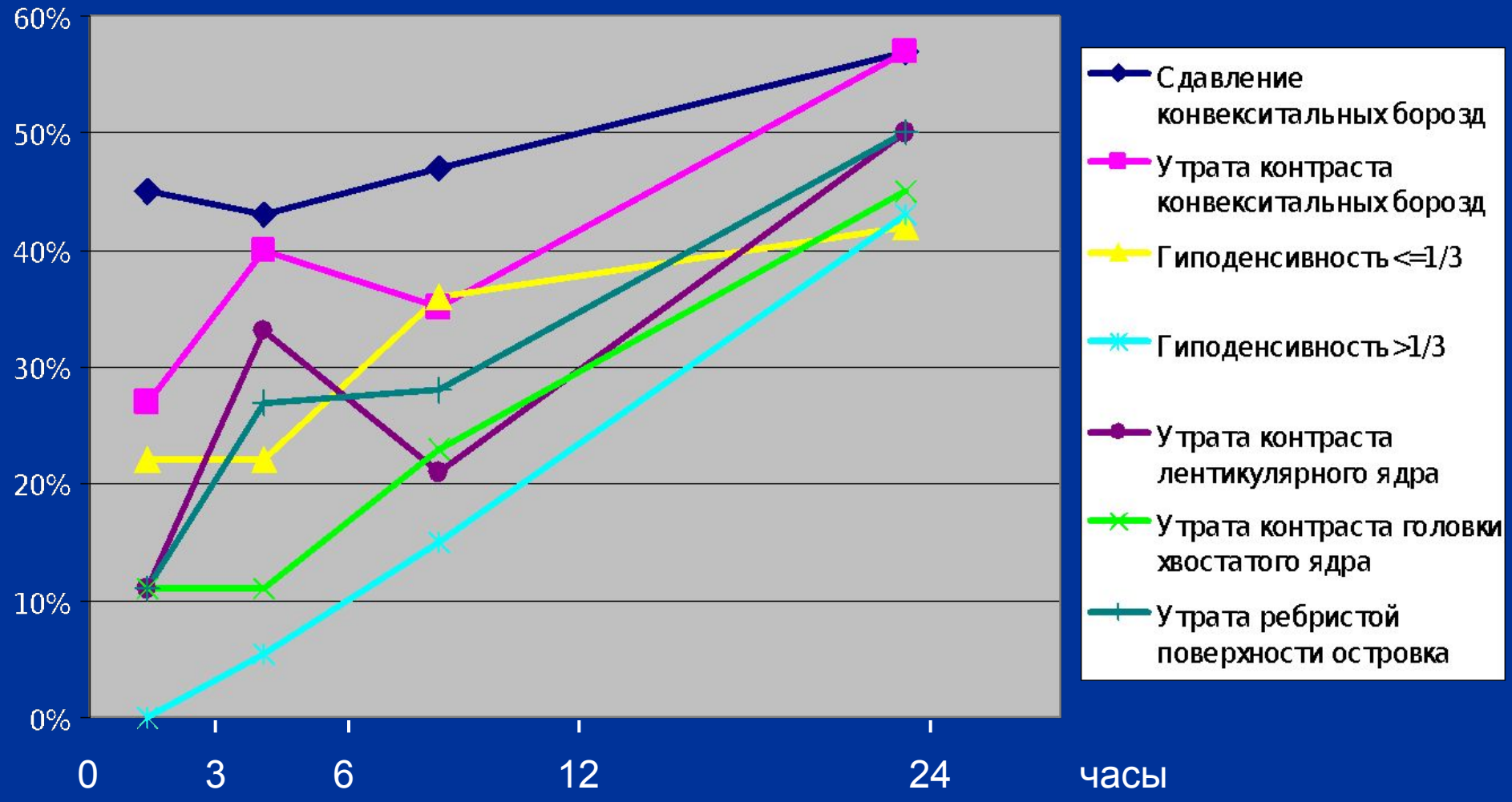

Частота встречаемости ранних КТ признаков в различные сроки от начала инсульта

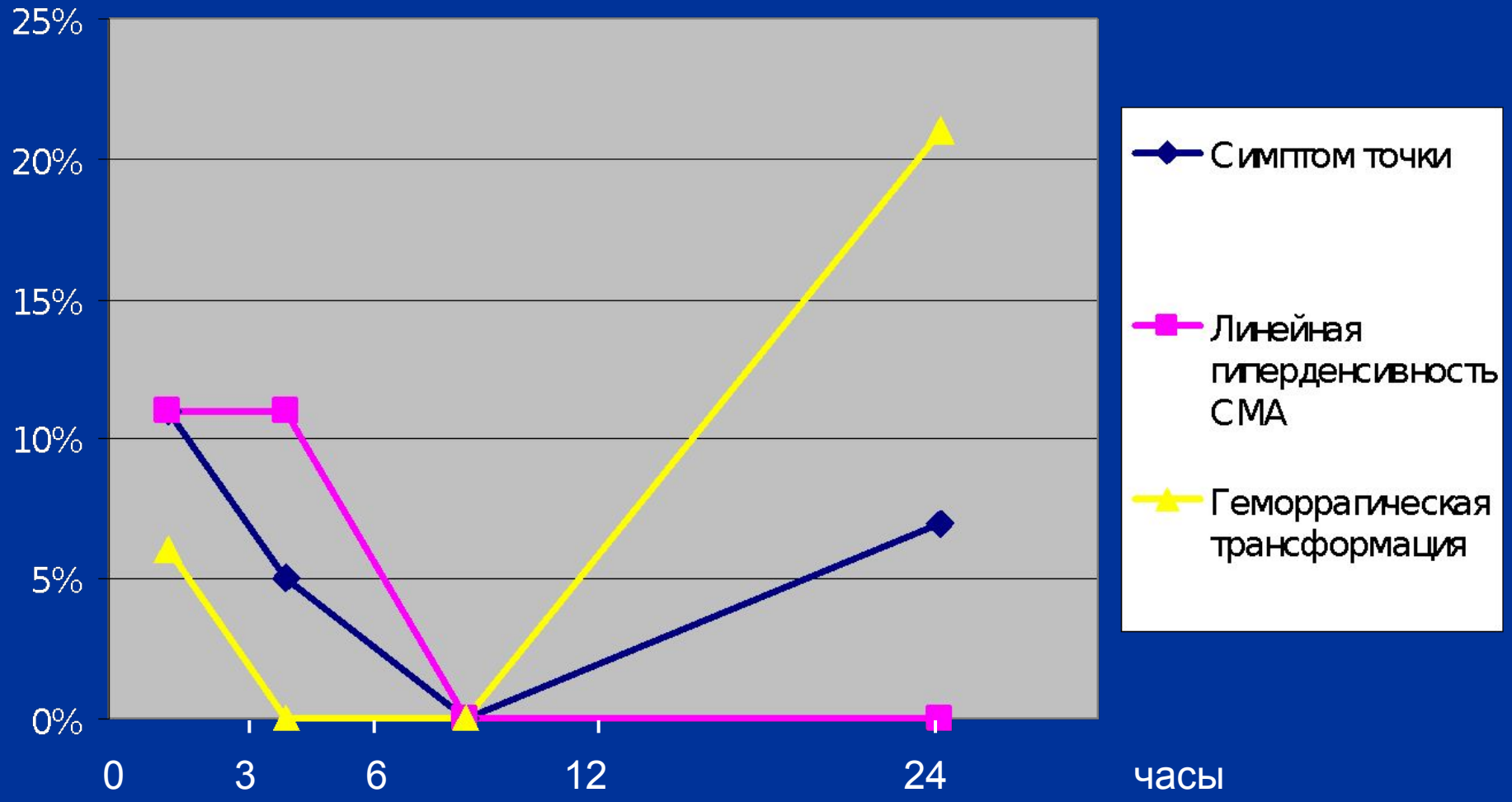

Связи между ранними КТ признаками инсульта

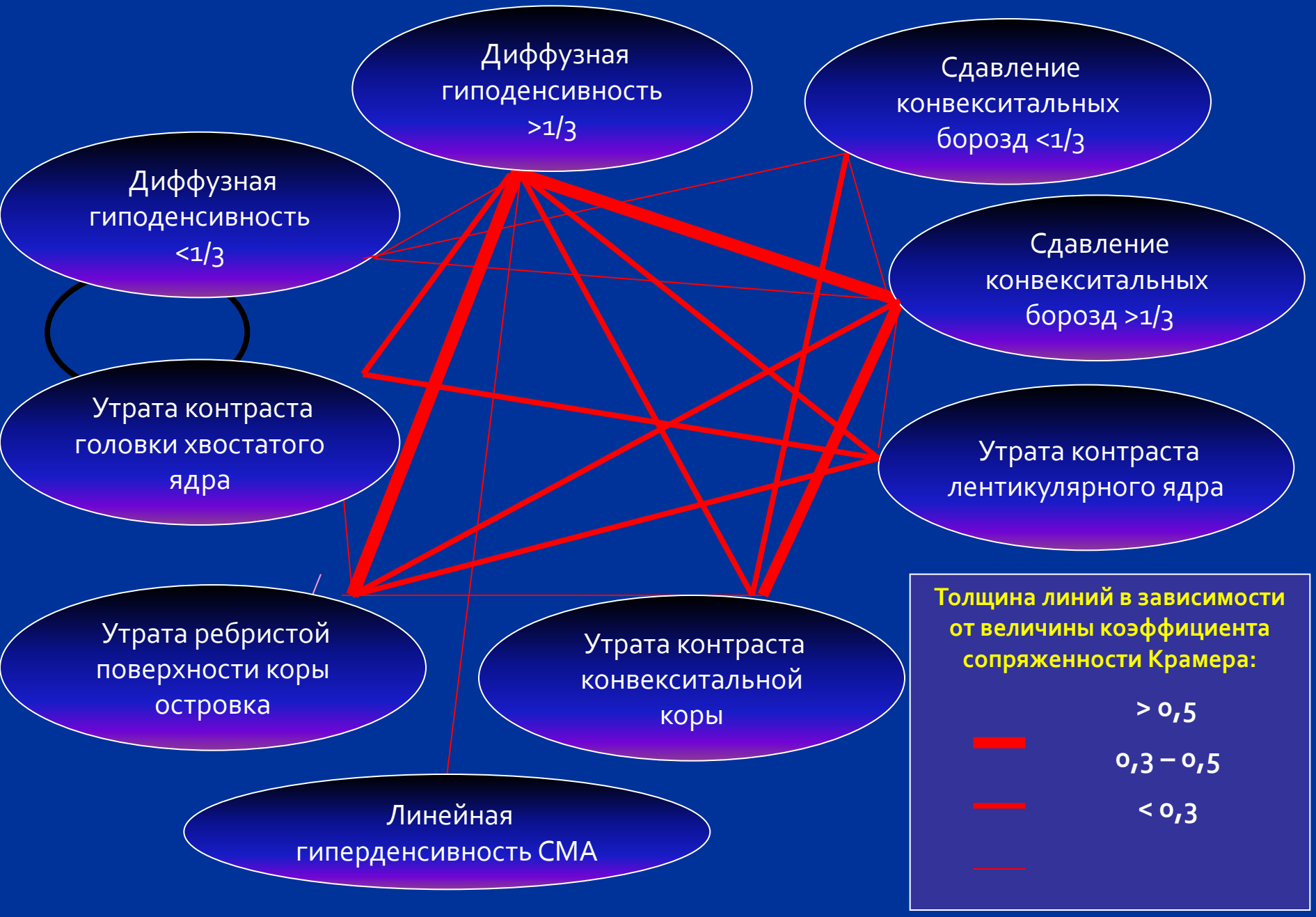

Использование программы «ImageJ» для проведения гистограммного анализа

Программный пакет «ImageJ», версия 1.24o разработан в Национальном Институте Здоровья США. http://rsb.info.nih.gov/ij/

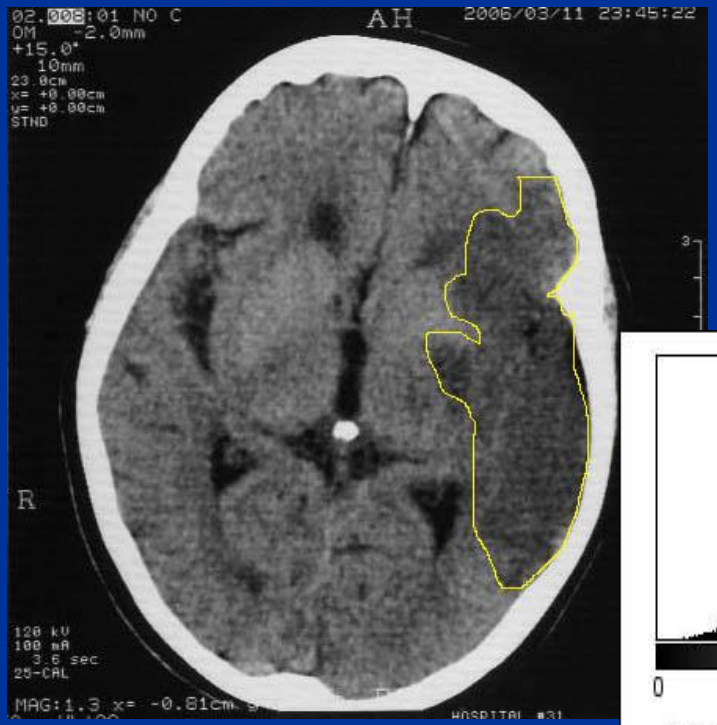

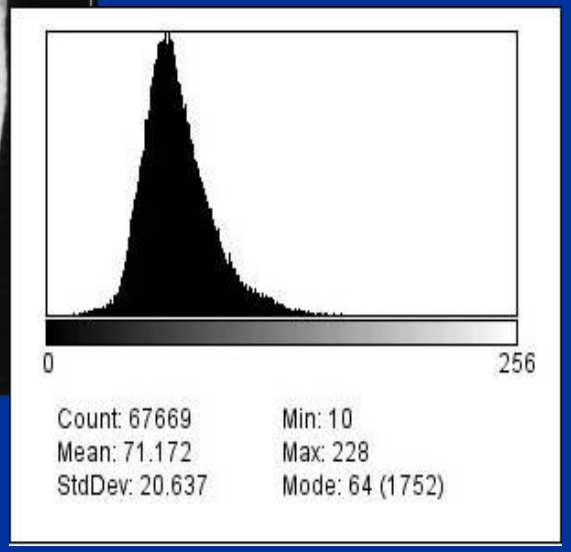

Анализируемые параметры гистограммы:

Mean (среднее) – координата x центра масс гистограммы

Mode (мода) – значение оптической плотности, соответствующее самому высокому пику гистограммы

Median (медиана) – значение оптической плотности, которое делит распределение пополам

Сравнение двух полушарий мозга при наложении гистограмм, построенных в симметричных областях

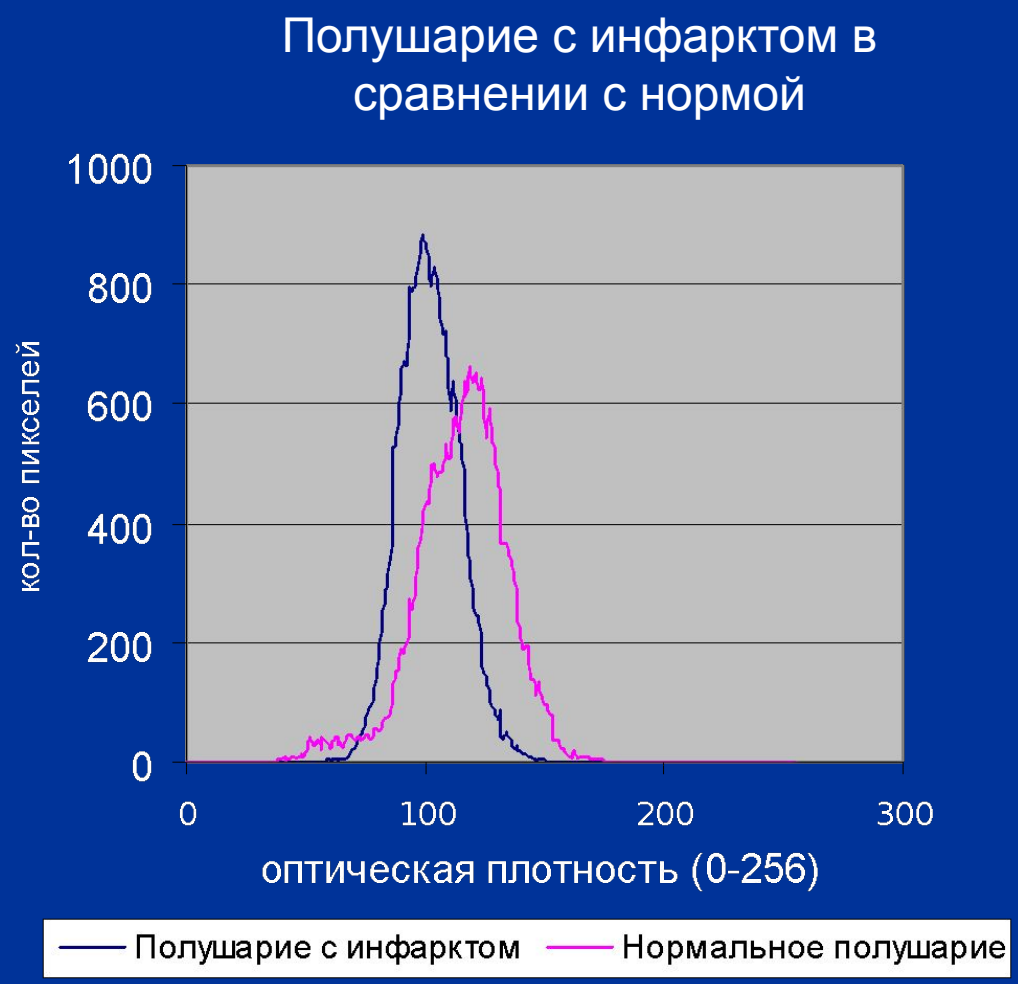

Гистограммный анализ оптической плотности (аналога рентгеновской плотности) в пораженном (инфаркт) и здоровом (норма) полушарии мозга при ишемическом инсульте в первые часы заболевания

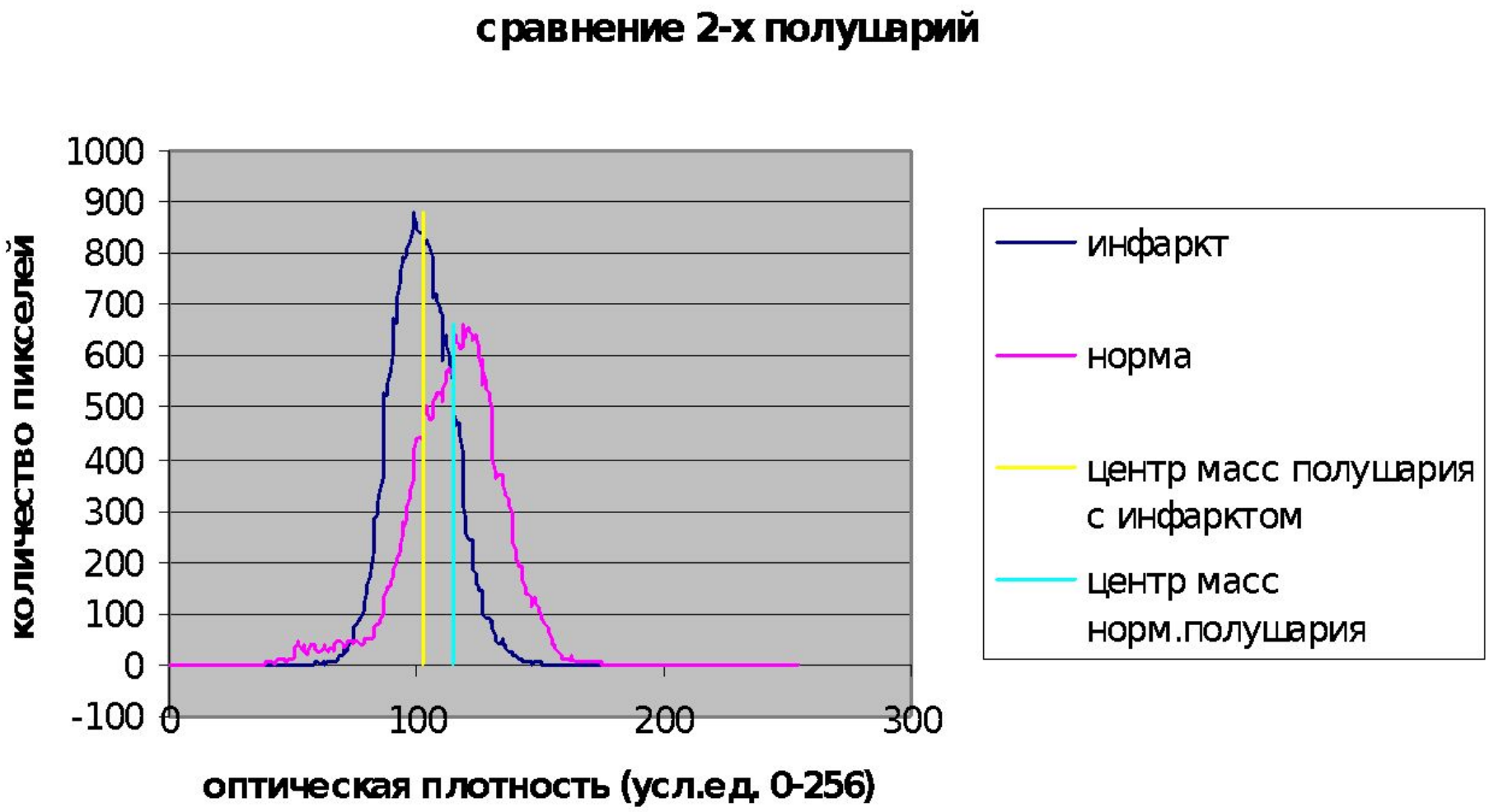

Прогностическое значение ранних КТ признаков ишемического инсульта

Эффективность системного тромболизиса в зависимости от величины инфаркта мозга (EIC)

Лучше плацебо **Лучше тромболизис**

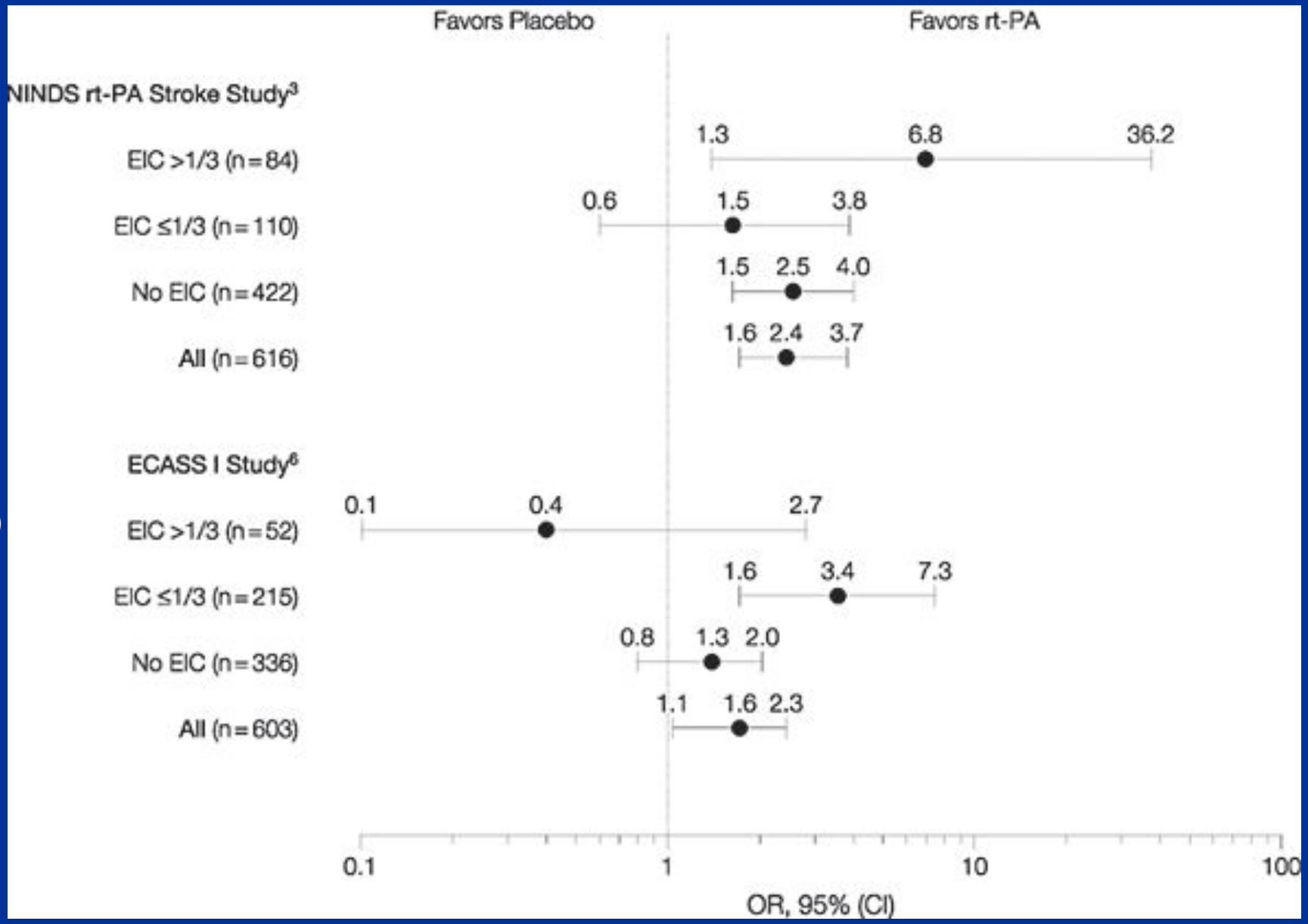

NINDS (США)

ECASS (Европа)

Распределение типов геморрагической трансформации

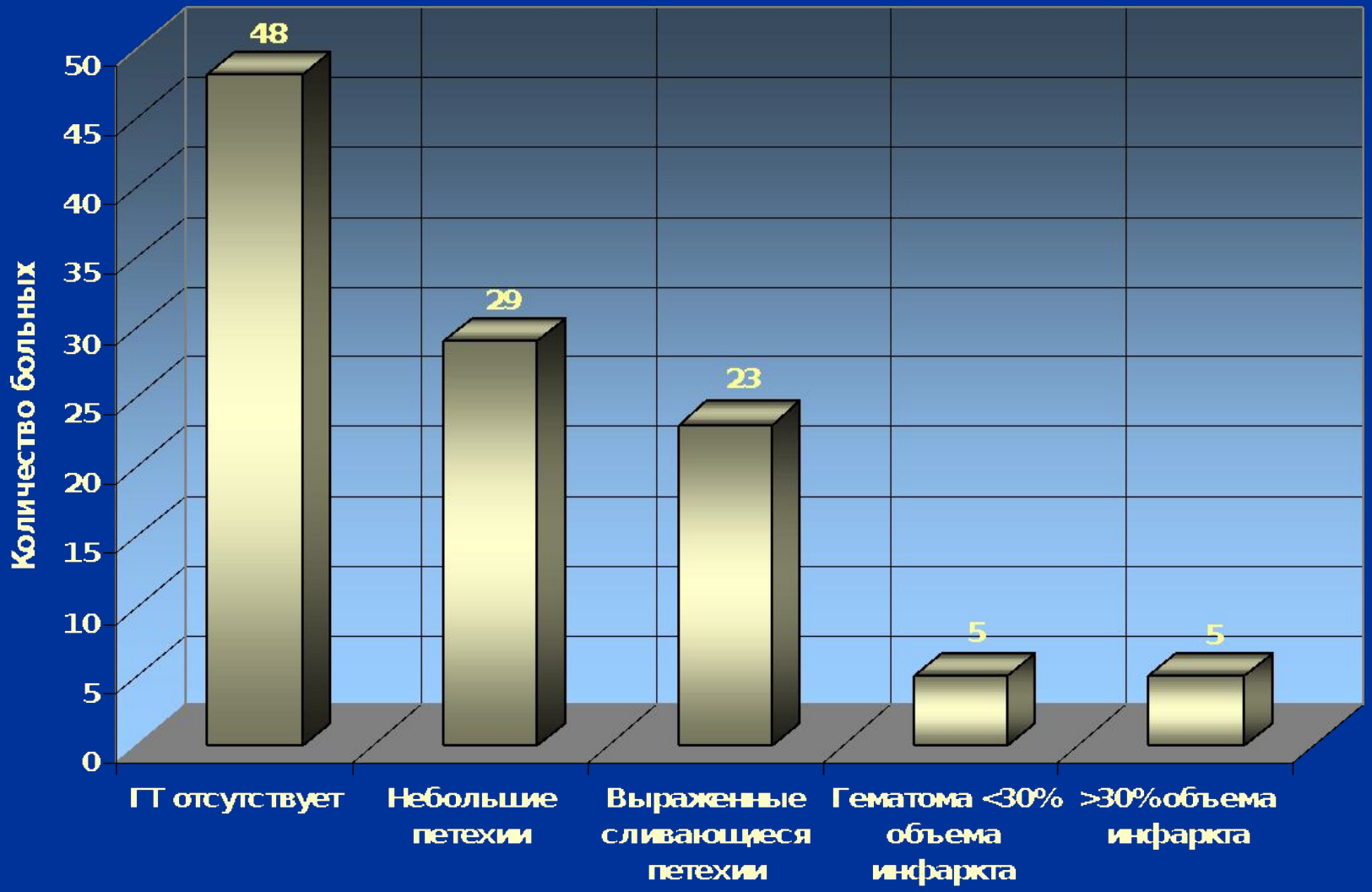

Возможные предикторы геморрагической трансф3ормации (КТ-признаки)

Гиподенсивность >1/3 СМА

Положительный объемный эффект

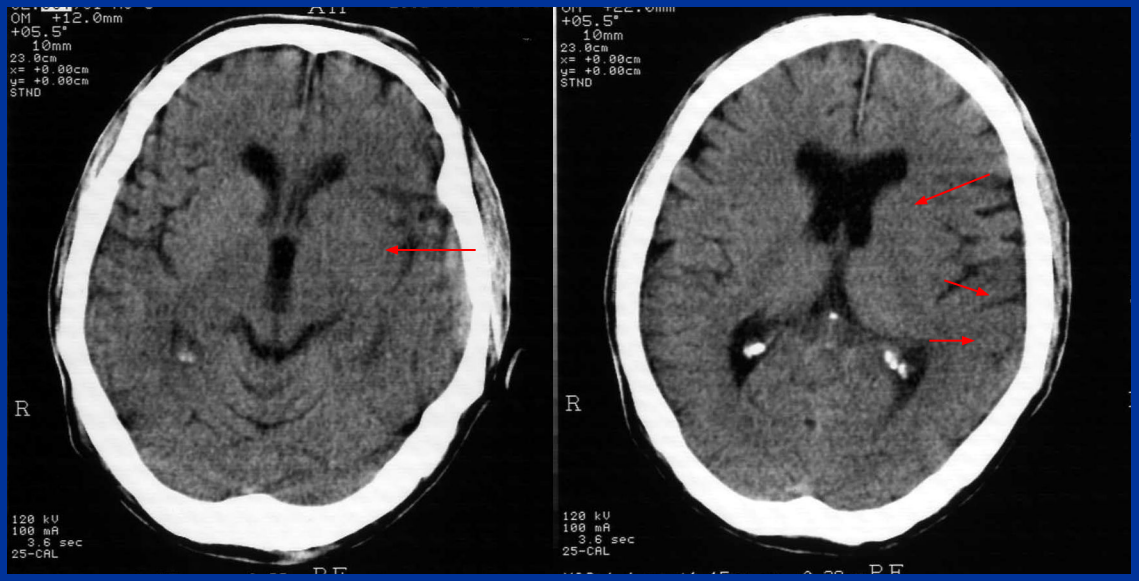

Через 1 час 30 минут

Ранние КТ признаки до проведения тромболитической терапии: утрата контраста лентикулярного ядра и головки хвостатого ядра, гиподенсивность<1/3.

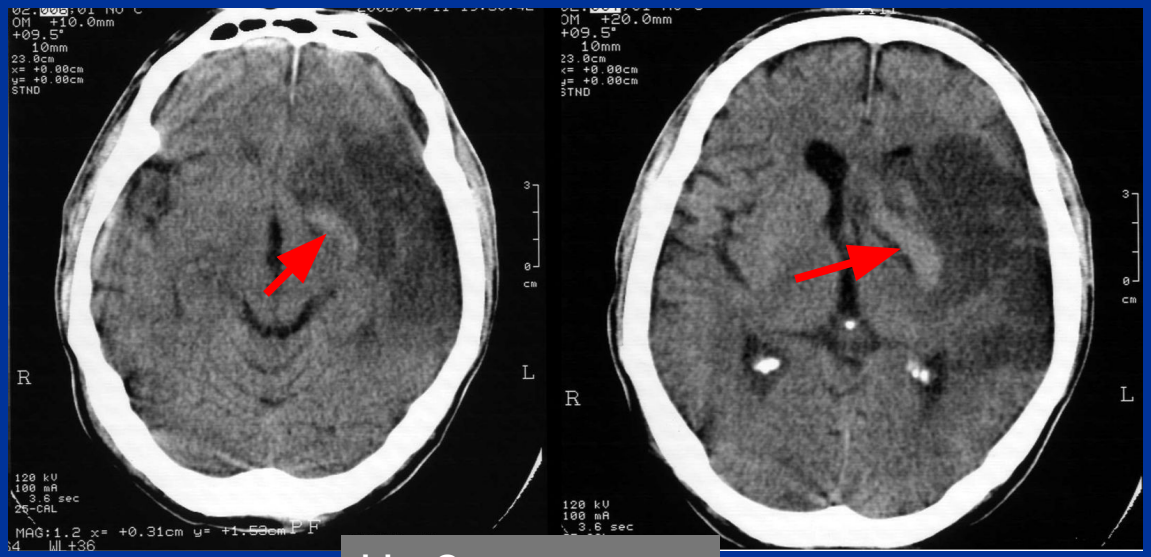

На 2-е сутки

Развитие геморрагической трансформации по типу массивного пропитывания после проведения системного тромболизиса

Геморрагическая трансформация при системном введении тромболитического препарата

До введения

После введения

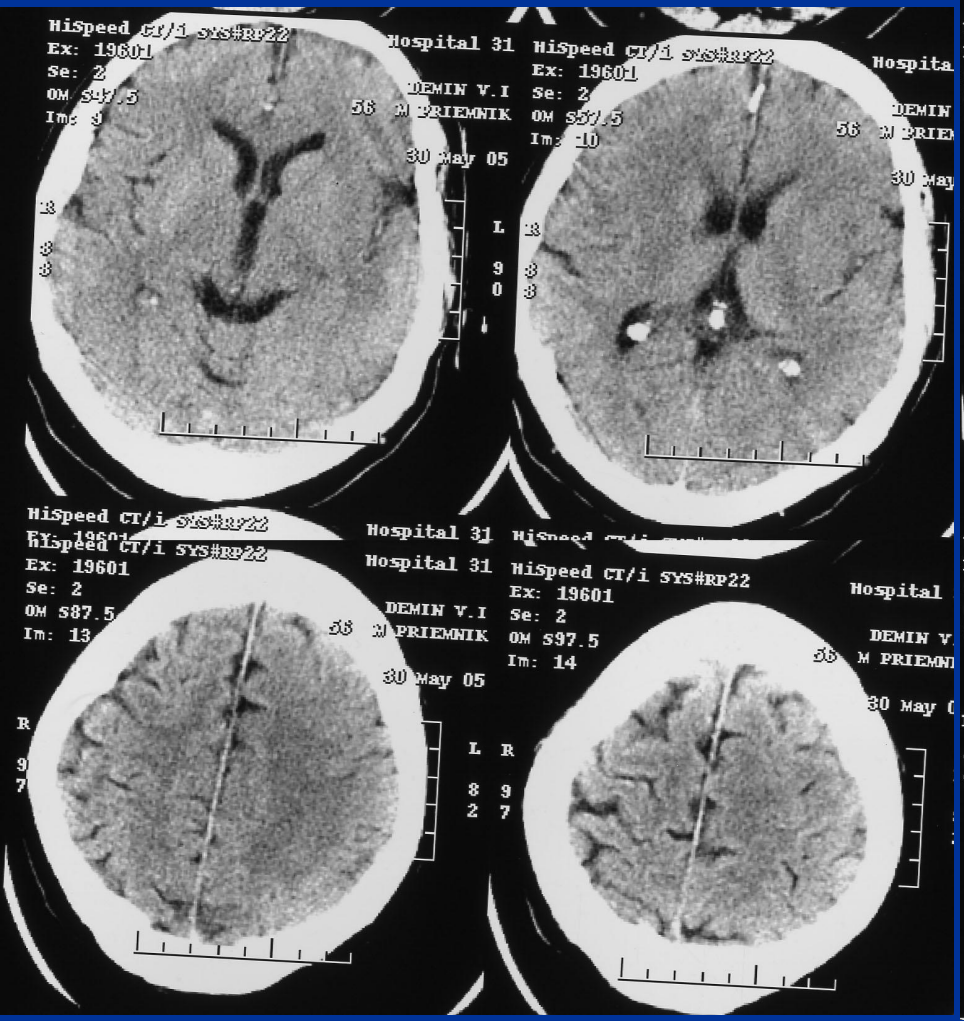

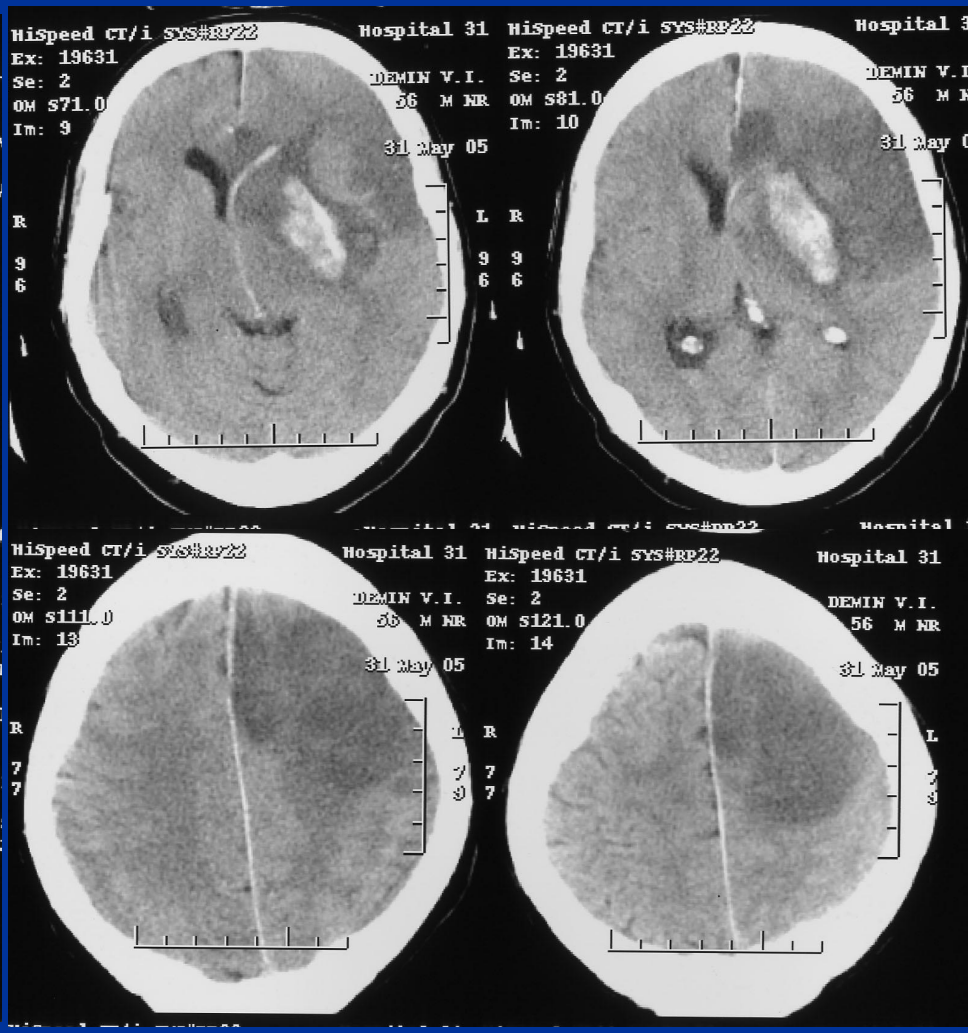

Отсутствие геморрагической трансформации при системном введении тромболитического препарата

До введения

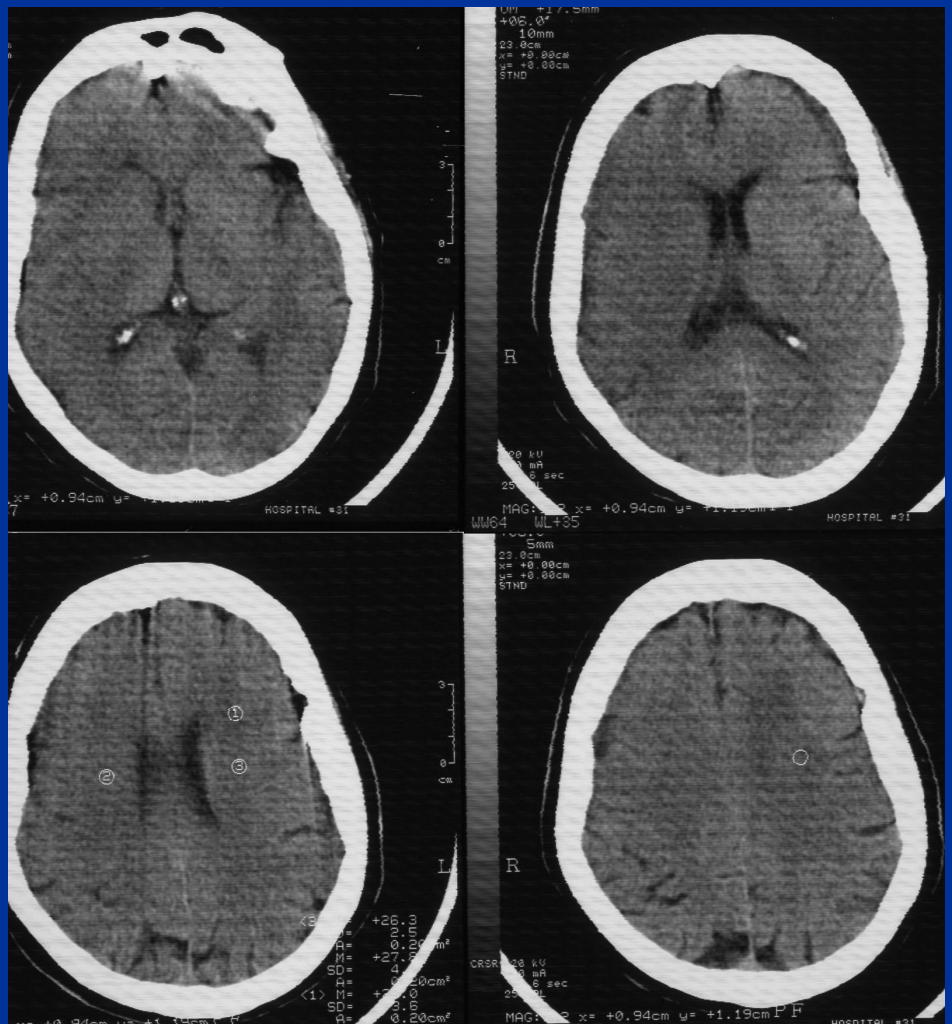

После введения

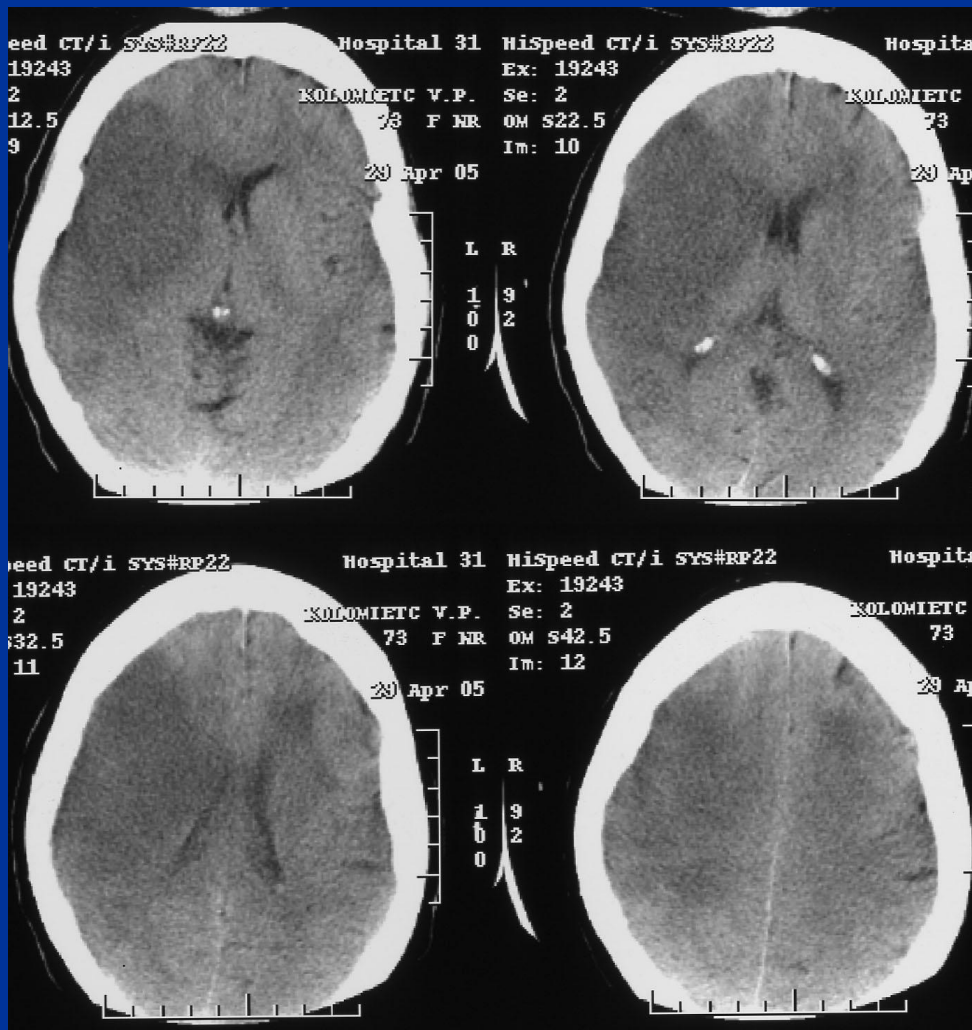

Сравнение частот встречаемости ранних признаков ИИ в группах «С ГТ» и «Без ГТ» при помощи точного критерия Фишера

Признаки	Группа с ГТ, частота встречаемости (диагностический коэффициент по точному критерию Фишера)	Группа без ГТ, частота встречаемости (диагностический коэффициент по точному критерию Фишера)	Проверка достоверности различий между группами (Р-значения)
Утрата контраста в области головки хвостатого ядра	34,4(1,47)	7,4(6,47)	0,025
Утрата контраста в области конвекситальной коры	62,5(2,7)	29,6(3,25)	0,018
Утрата ребристой поверхности островка	50(2,3)	14,8(5,3)	0,006
Сдавление борозд >1/3 от бассейна кровоснабжения СМА	46,9(2,4)	7,4(8)	0,001

Европейские рекомендации по ведению инсульта, 2008 год

У 2/3 пациентов со среднетяжелым и тяжелым инсультом возможна визуализация ишемических изменений на КТ в течение первых часов от развития заболевания, однако, визуализация ишемического очага у пациентов с малым инсультом в первые часы заболевания возможна не более чем в 50% случаев.

Обучение распознаванию ранних КТ-признаков ишемических изменений и использование шкальных систем позволит улучшить диагностику в остром периоде заболевания.

Ранние КТ признаки инсульта и тромболизис

Наличие ранних КТ-признаков ишемии не является противопоказанием для проведения тромболизиса в первые 3 часа от развития инсульта, однако, при наличии гиподенсивного очага размером более 1/3 бассейна средней мозговой артерии эффект от тромболизиса может быть незначительным.

Больная Б., 67 л., Т1-ВИ

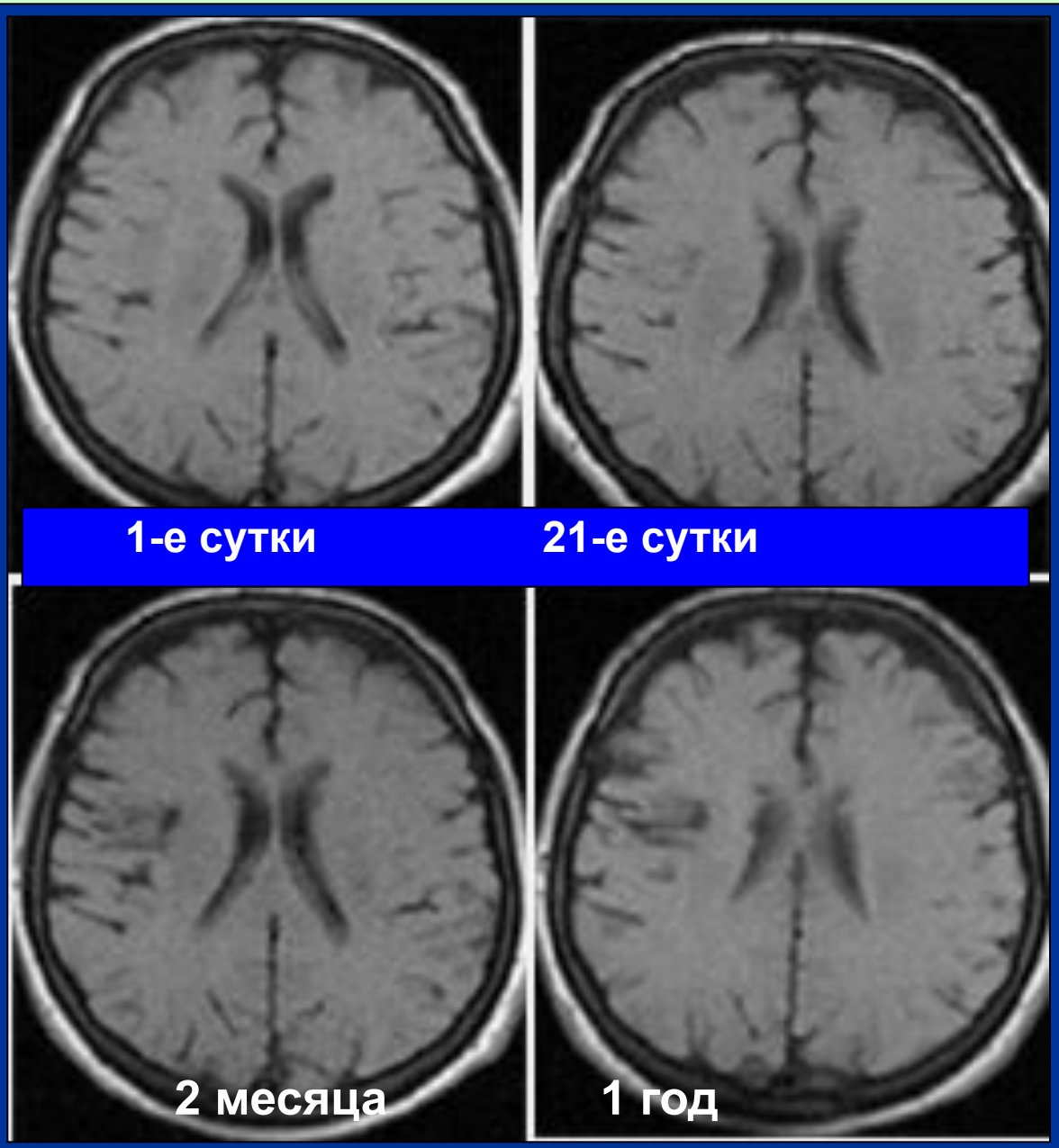

Тканевой контраст на T1-WI SE

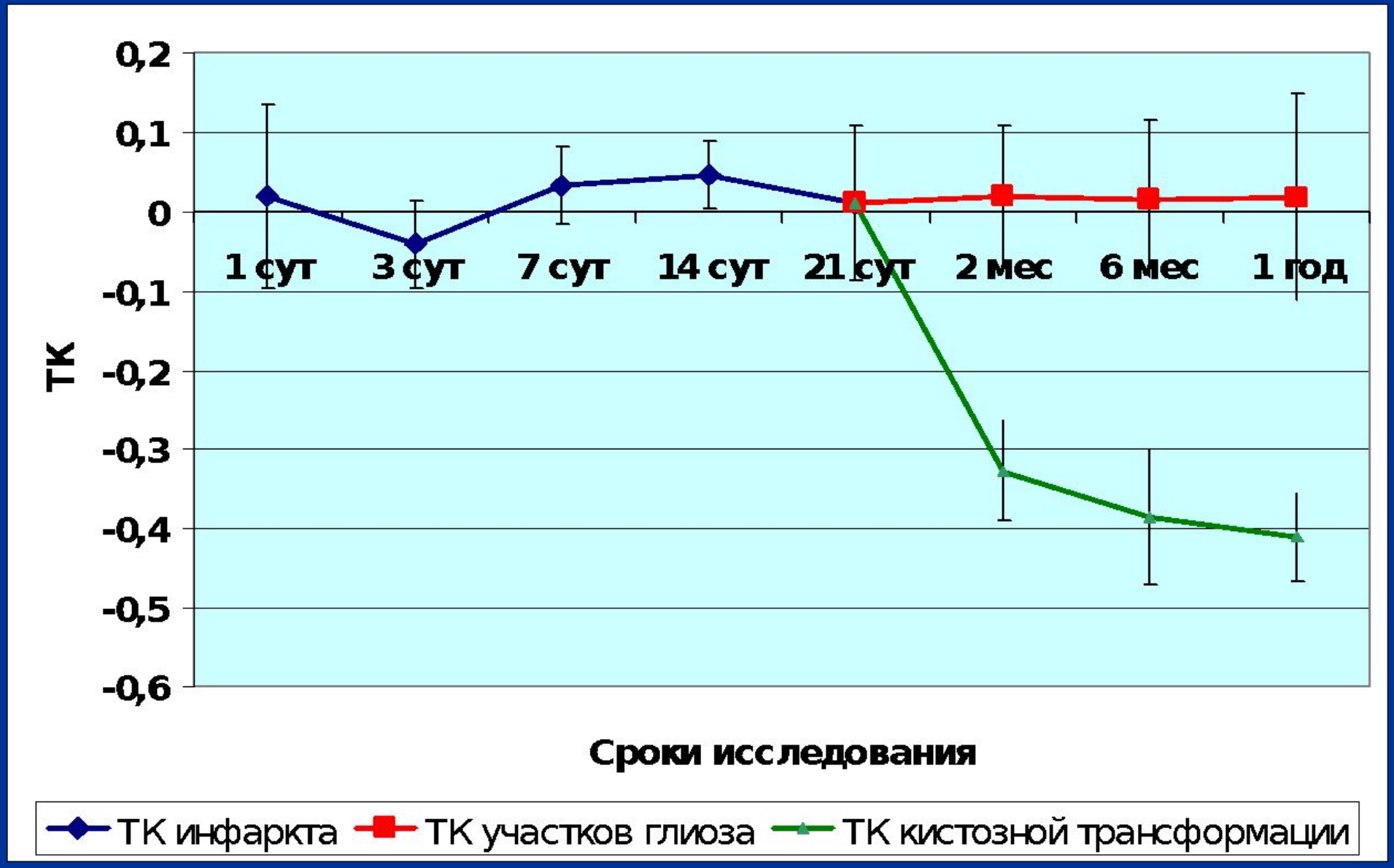

Больная Б., 67 л., Т2-ВИ

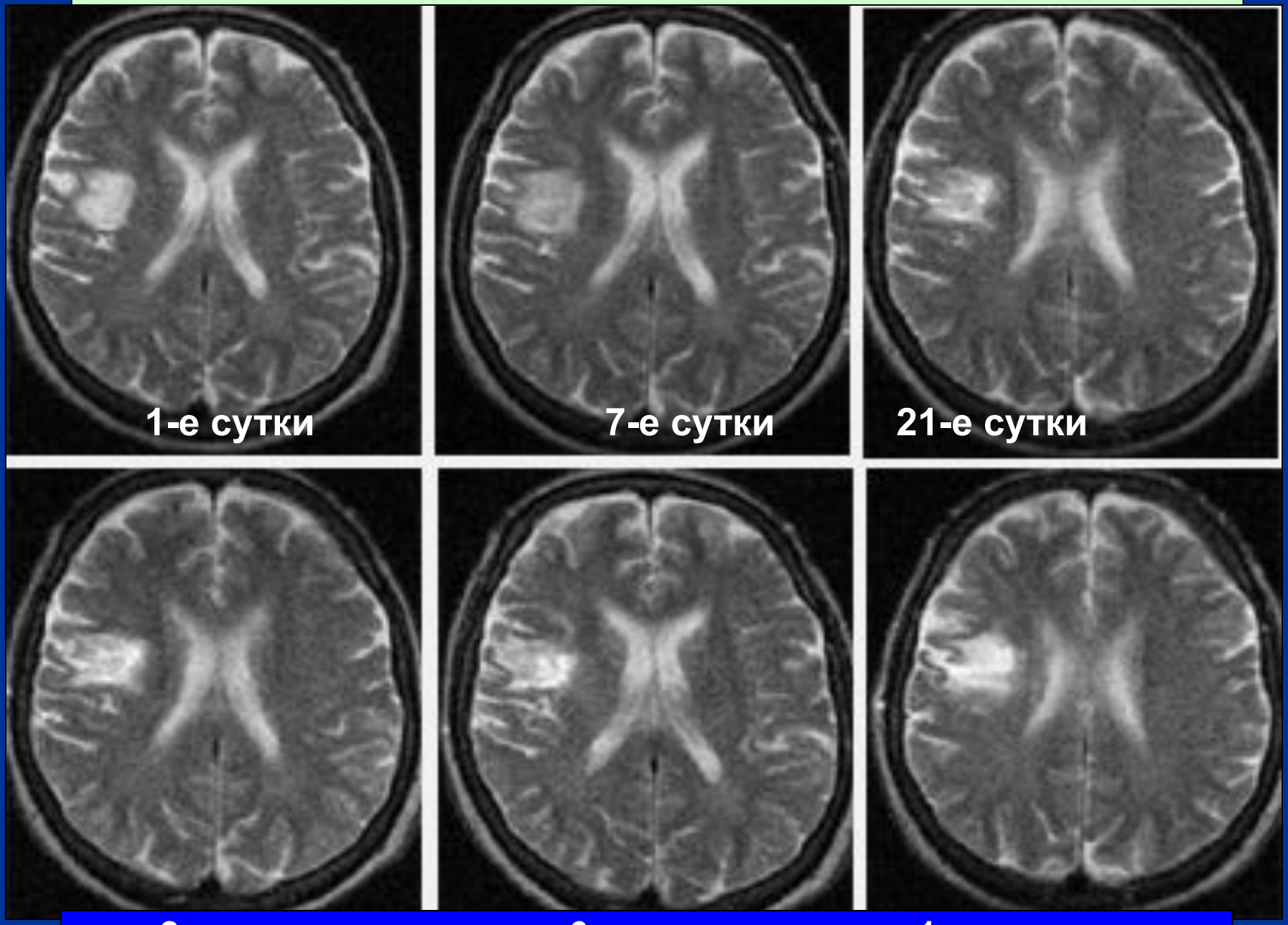

Тканевой контраст на T2-WI SE

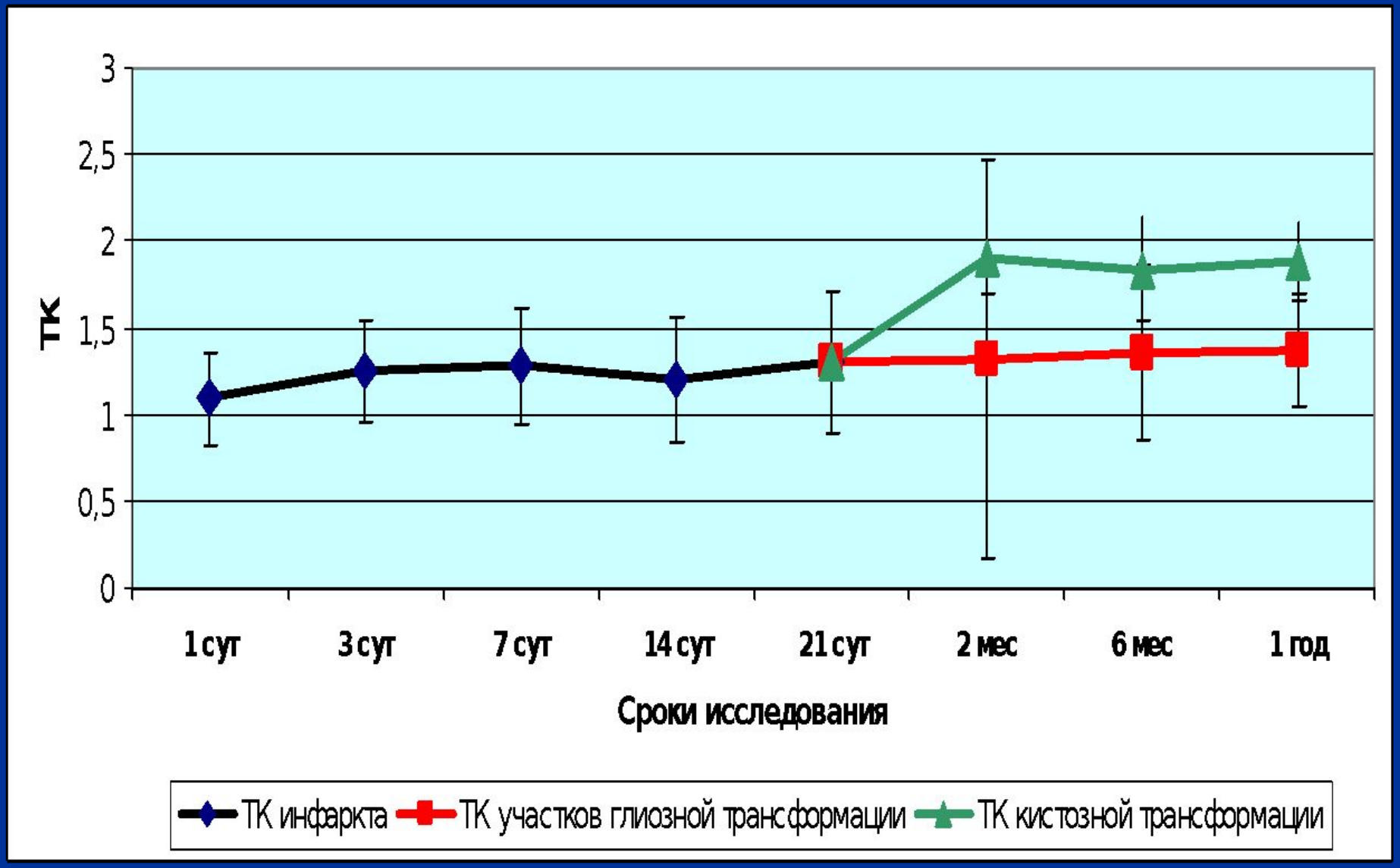

Больная Б., 64 лет, FLAIR

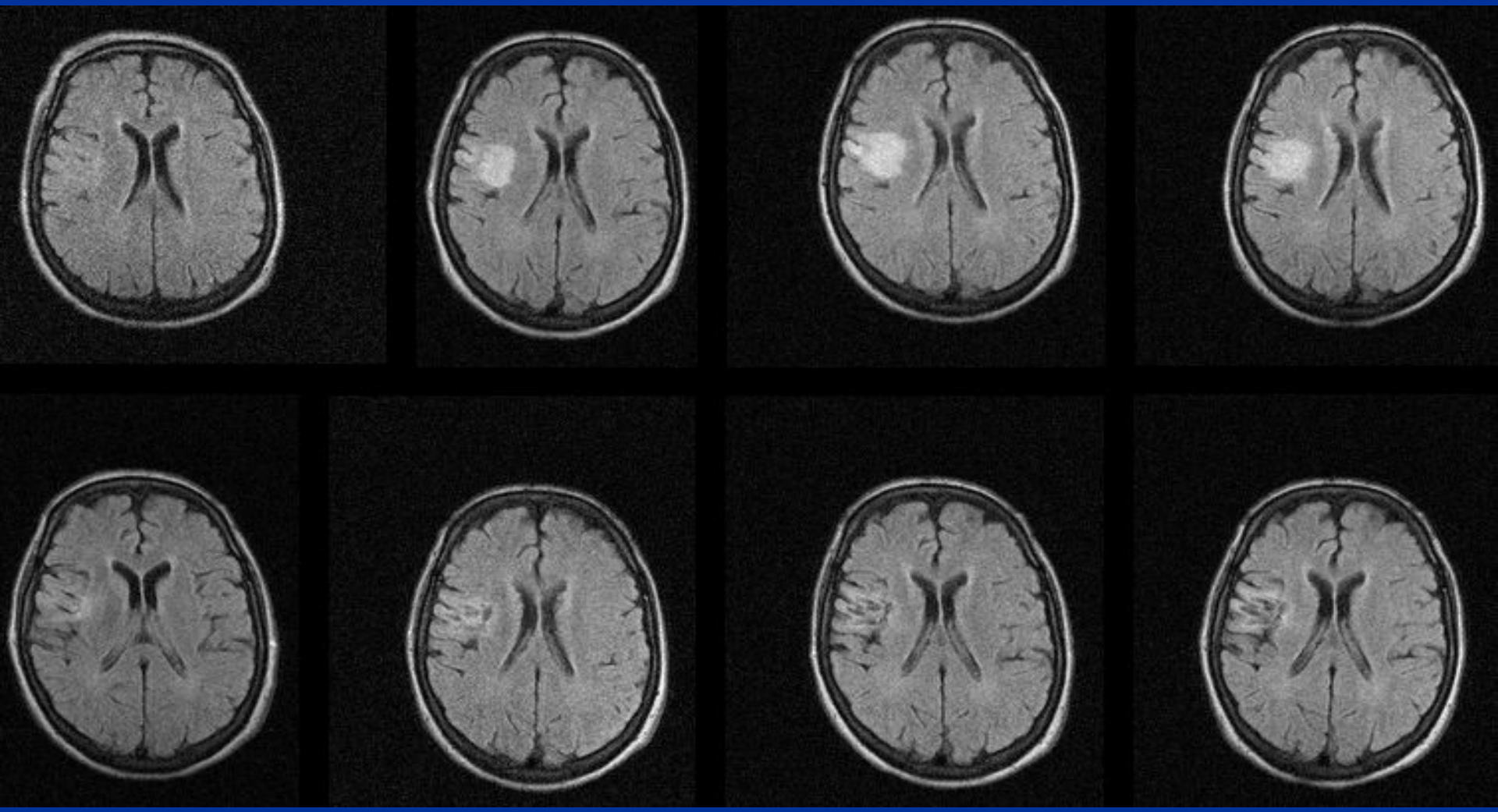

Исследование через 10 часов, на 3-и, 7-е, 14-е, 21-е сутки, через 2, 6 месяцев и 1 год

Больной И., 64 г., FLAIR с TI=1155 мс

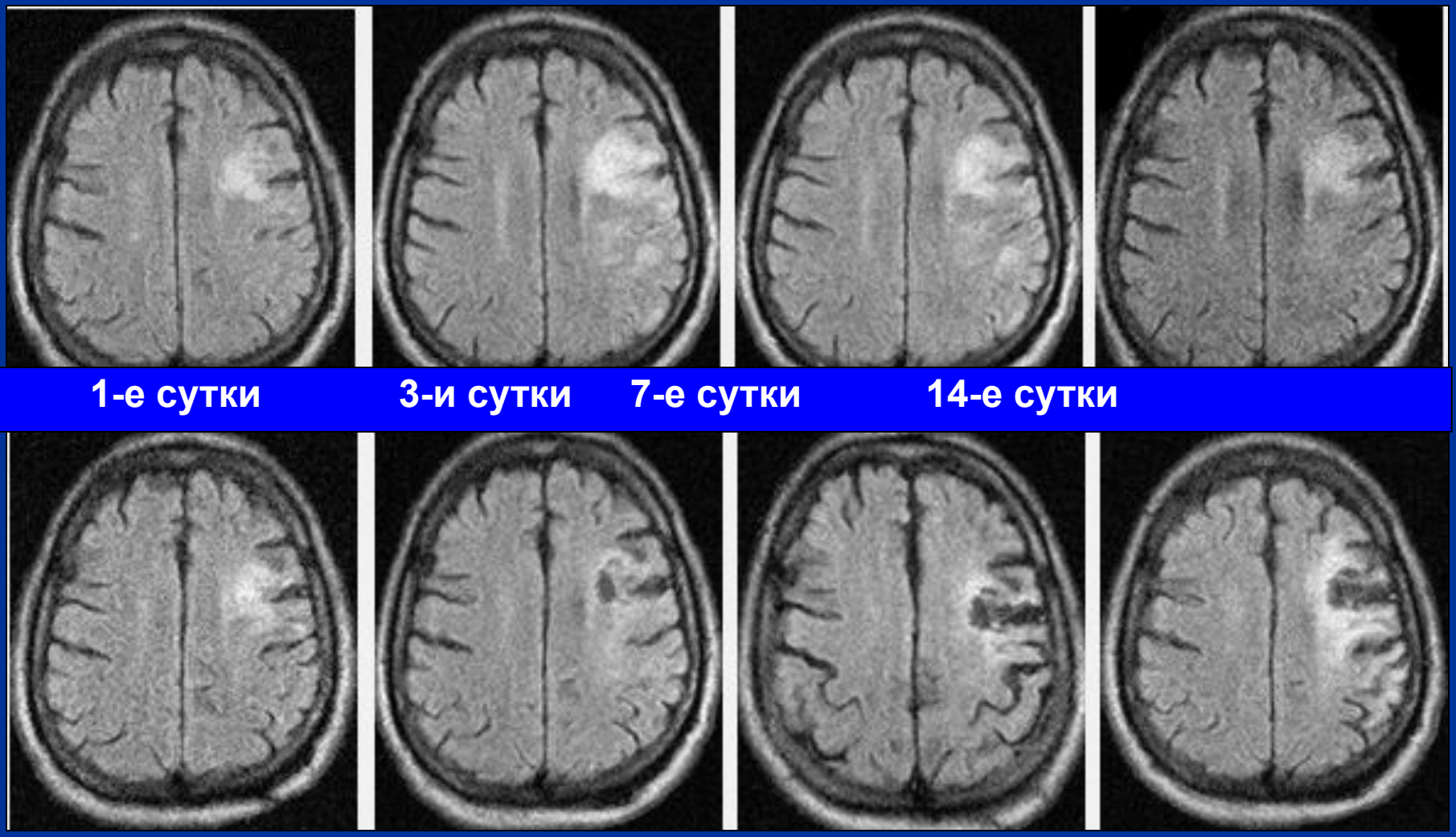

Тканевой контраст на FLAIR

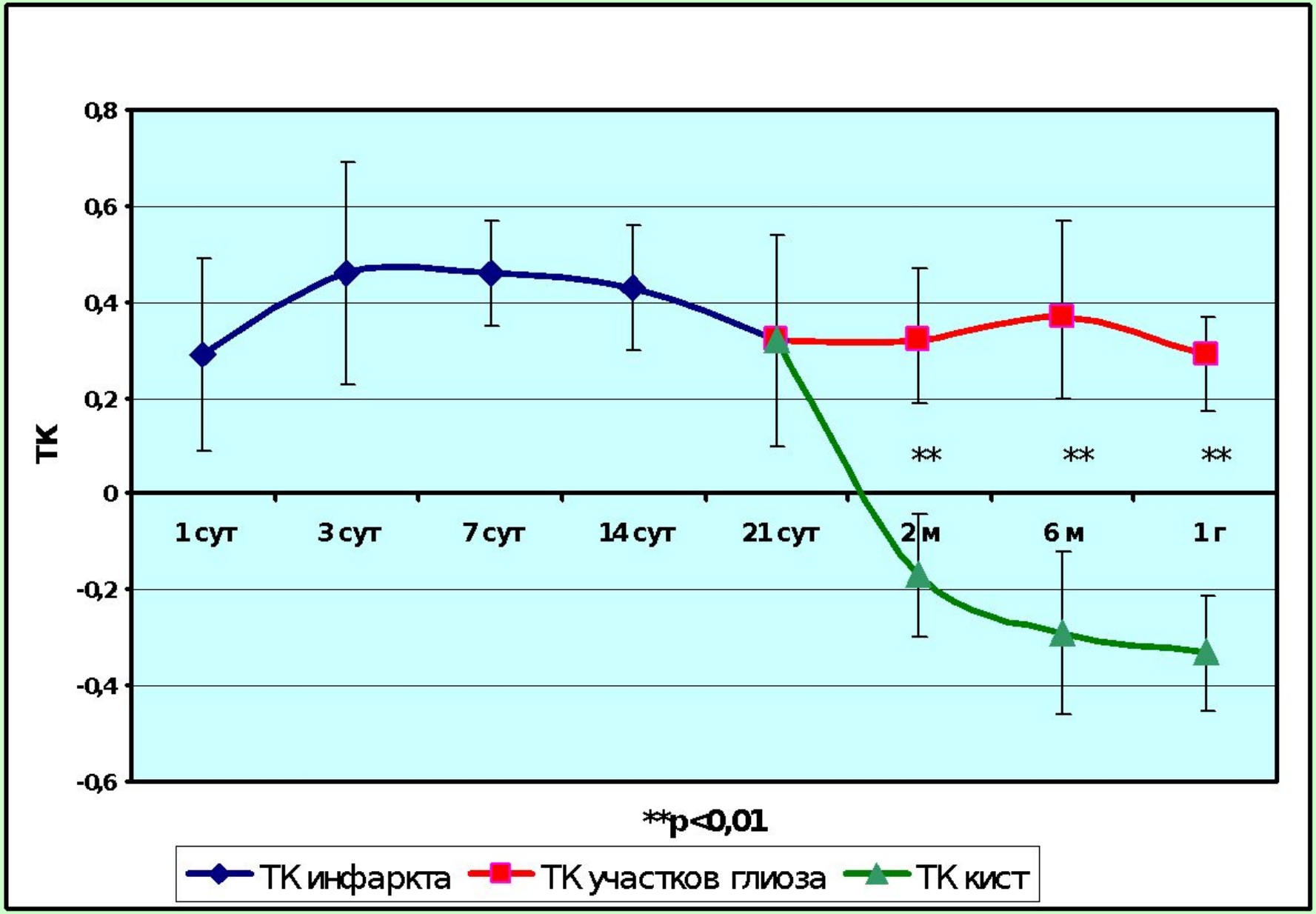

Пациент К. Хронический инфаркт. Состояние после первого в жизни общего судорожного припадка

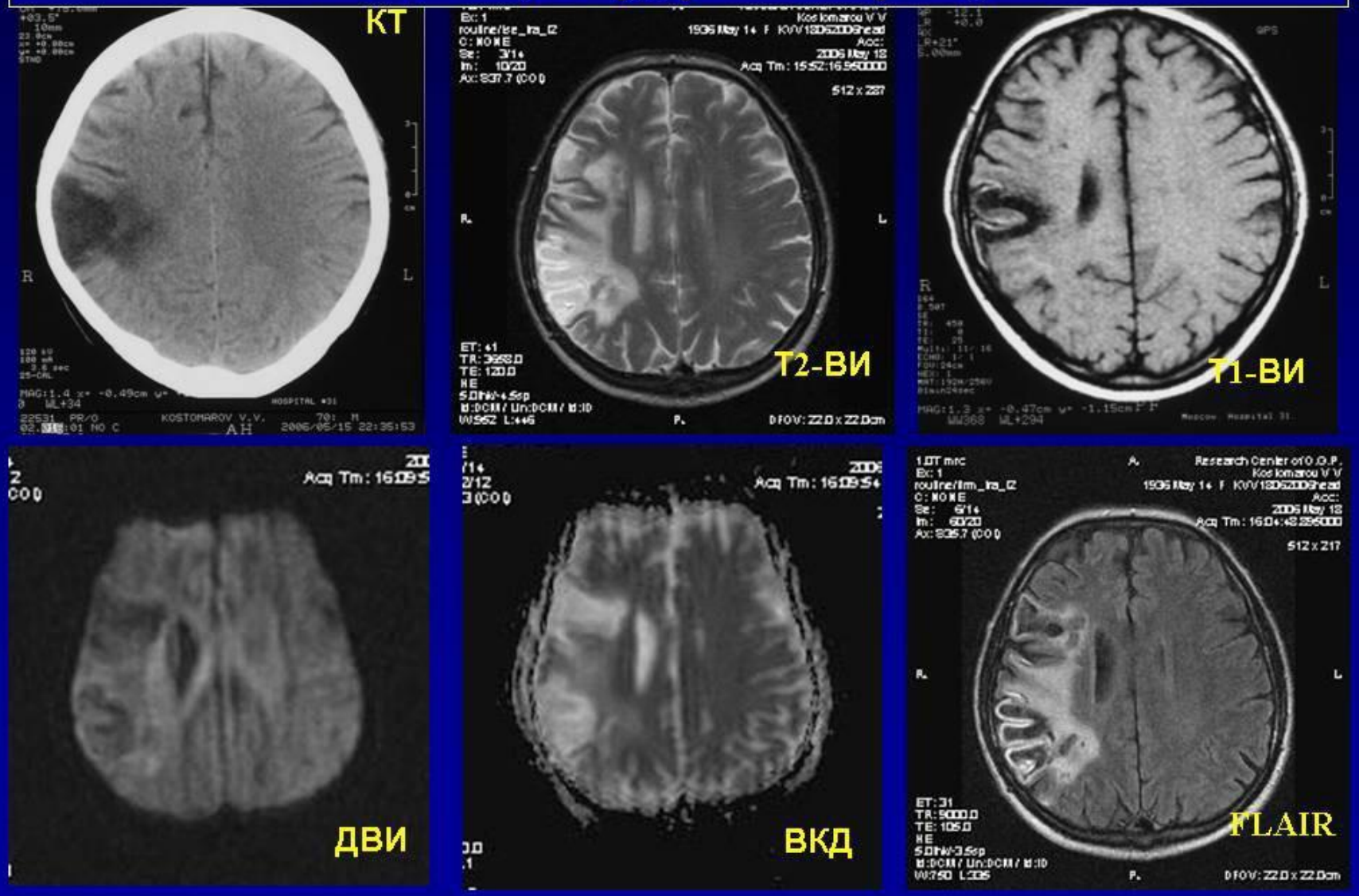

В.И. Скворцова и соавторы, 2007
НИИ Инсульта РГМУ

Хронический инфаркт мозга (кистозная и глиозная трансформации)

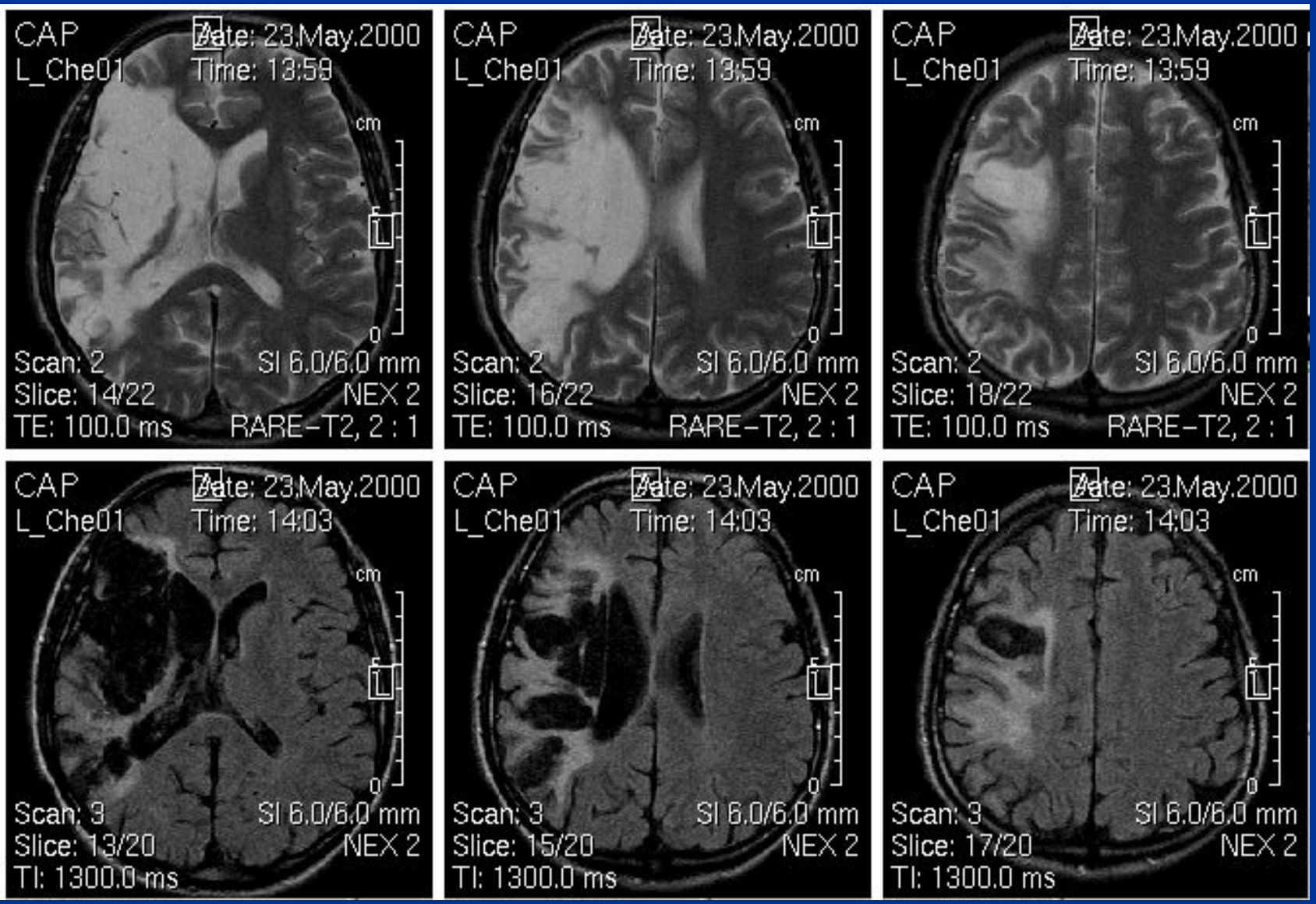

T2 - W ; TSE

FLAIR ; TI = 1300

Формирование кистозно-глиозной трансформации

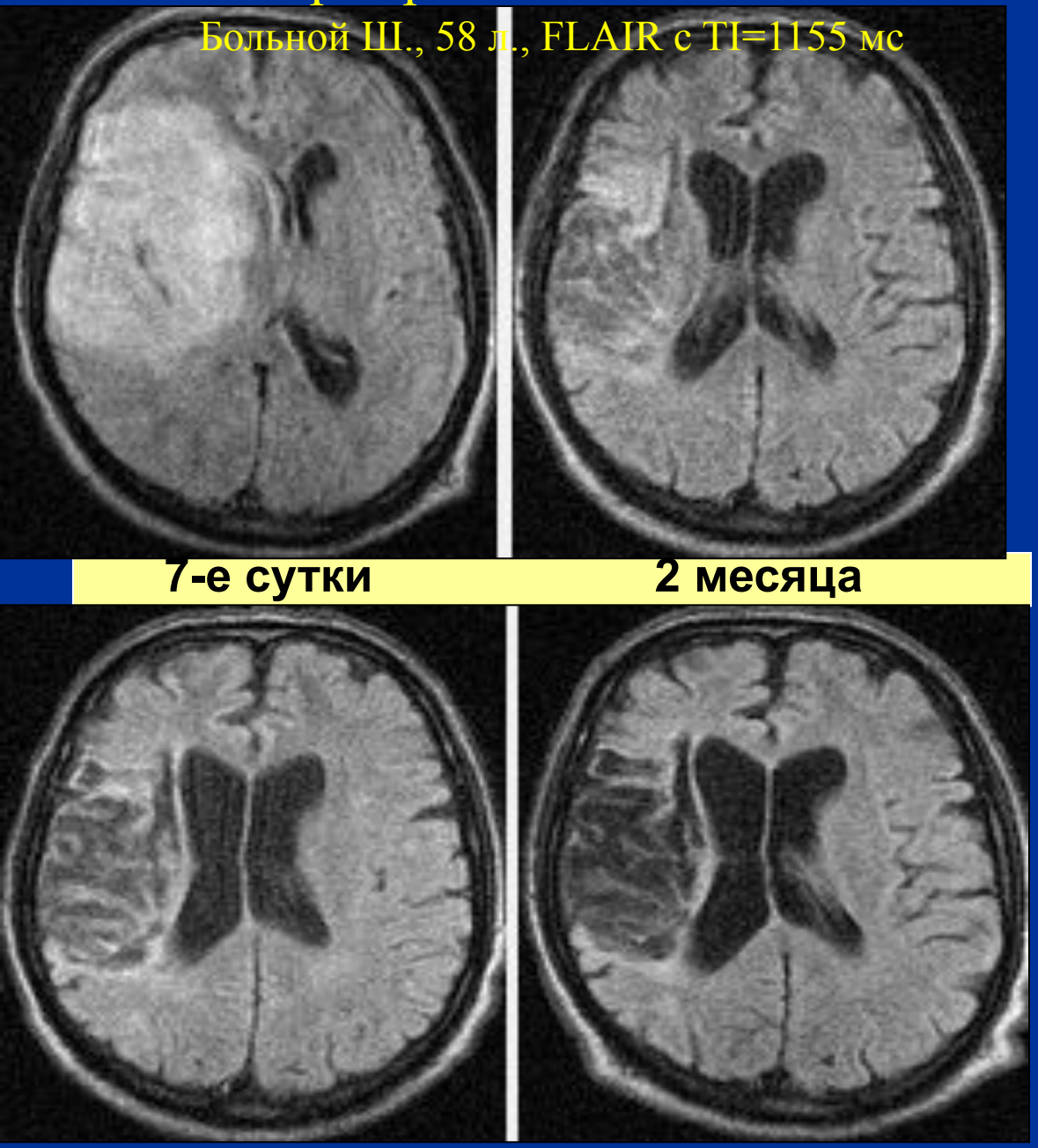

- Преобладание участков кистозной трансформации над глиозной
- Максимальный объем очага поражения >90 куб. см в остром периоде
- Тяжелый инсульт при поступлении (NIH 15±5,9)
- Медленный регресс неврологических нарушений

Формирование кистозно-глиозной трансформации

Больной К., 66 л., FLAIR с TI=1155 мс

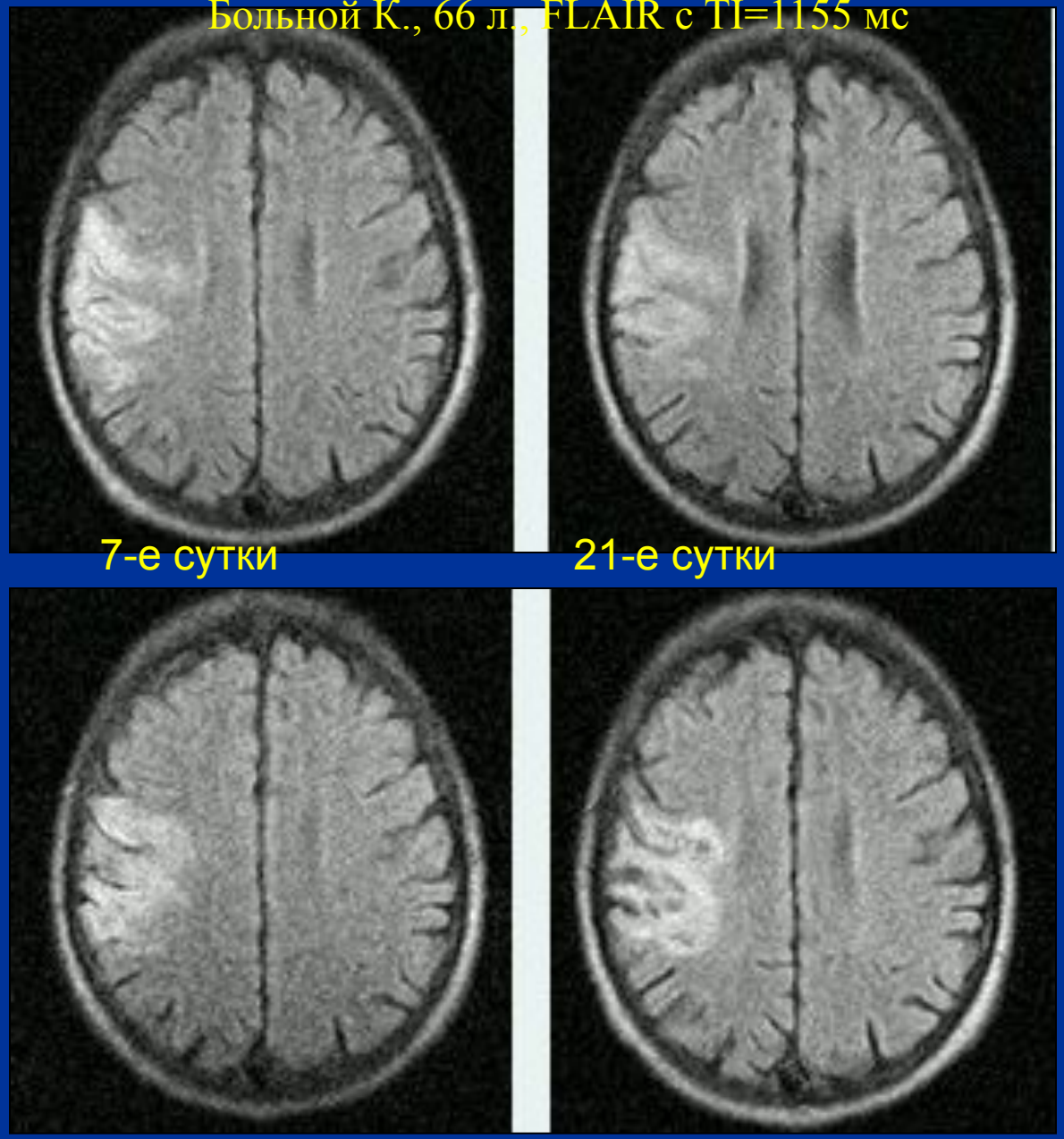

- Преобладание участков глиозной трансформации над участками кистозной трансформации
- Максимальный объем очага поражения от 20 до 90 куб. см в остром периоде
- Инсульт средней тяжести (балл по NIH при поступлении 9,5 ±2,7)
- Быстрый регресс неврологических нарушений

Формирование кистозно-глиозной трансформации

Больной К., 56 л., FLAIR с TI=1155 мс

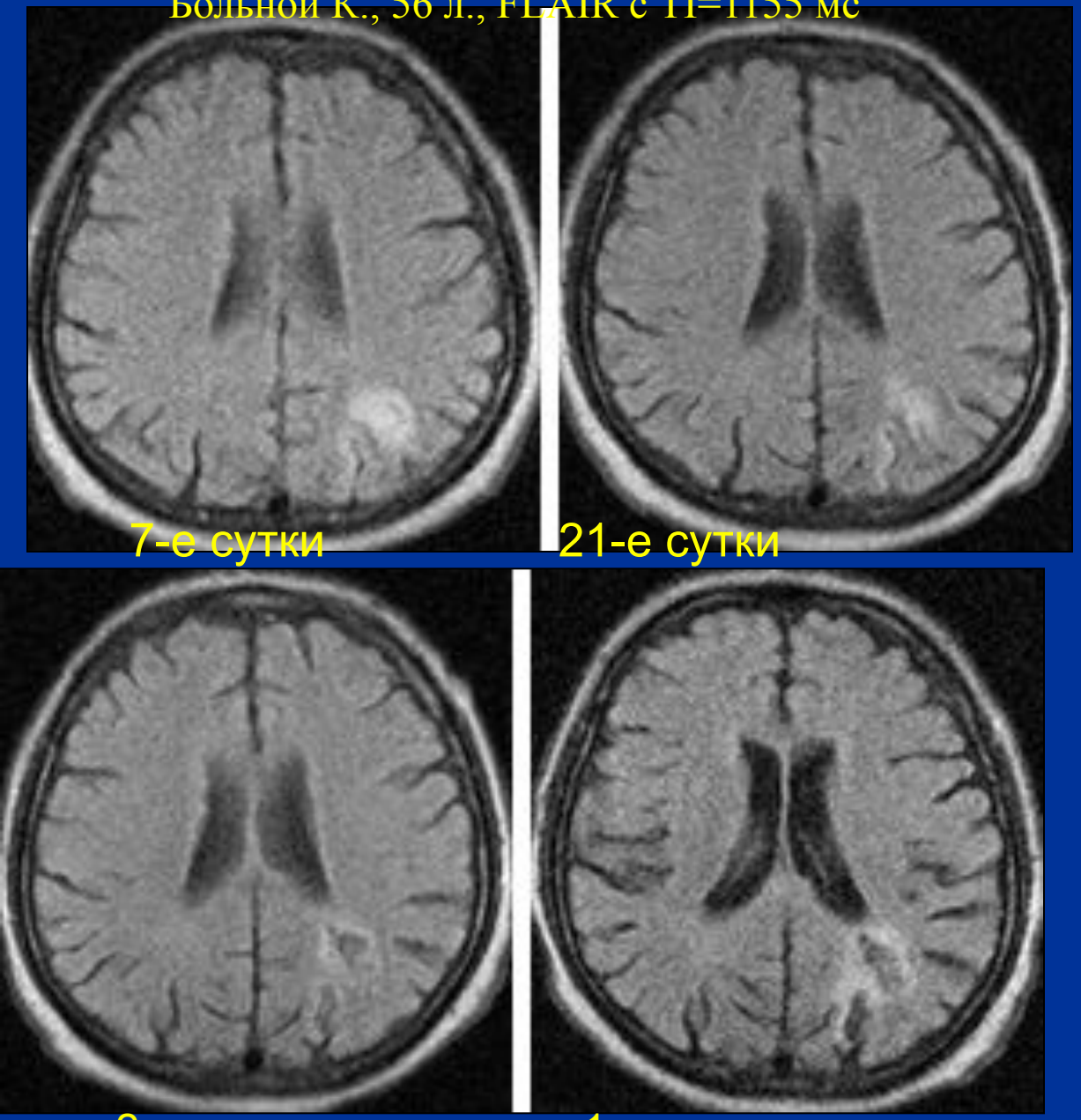

- Процентное соотношение участков кистозной и глиозной трансформации не менялось
- Максимальный объем очага поражения от 20 до 90 куб. см в остром периоде
- Инсульт средней тяжести (балл по NIH при поступлении 9,1 ±2,1)
- Быстрый регресс неврологических нарушений

Лакунарный инфаркт

Больной Ф., 74 г., FLAIR с TI=1155 мс

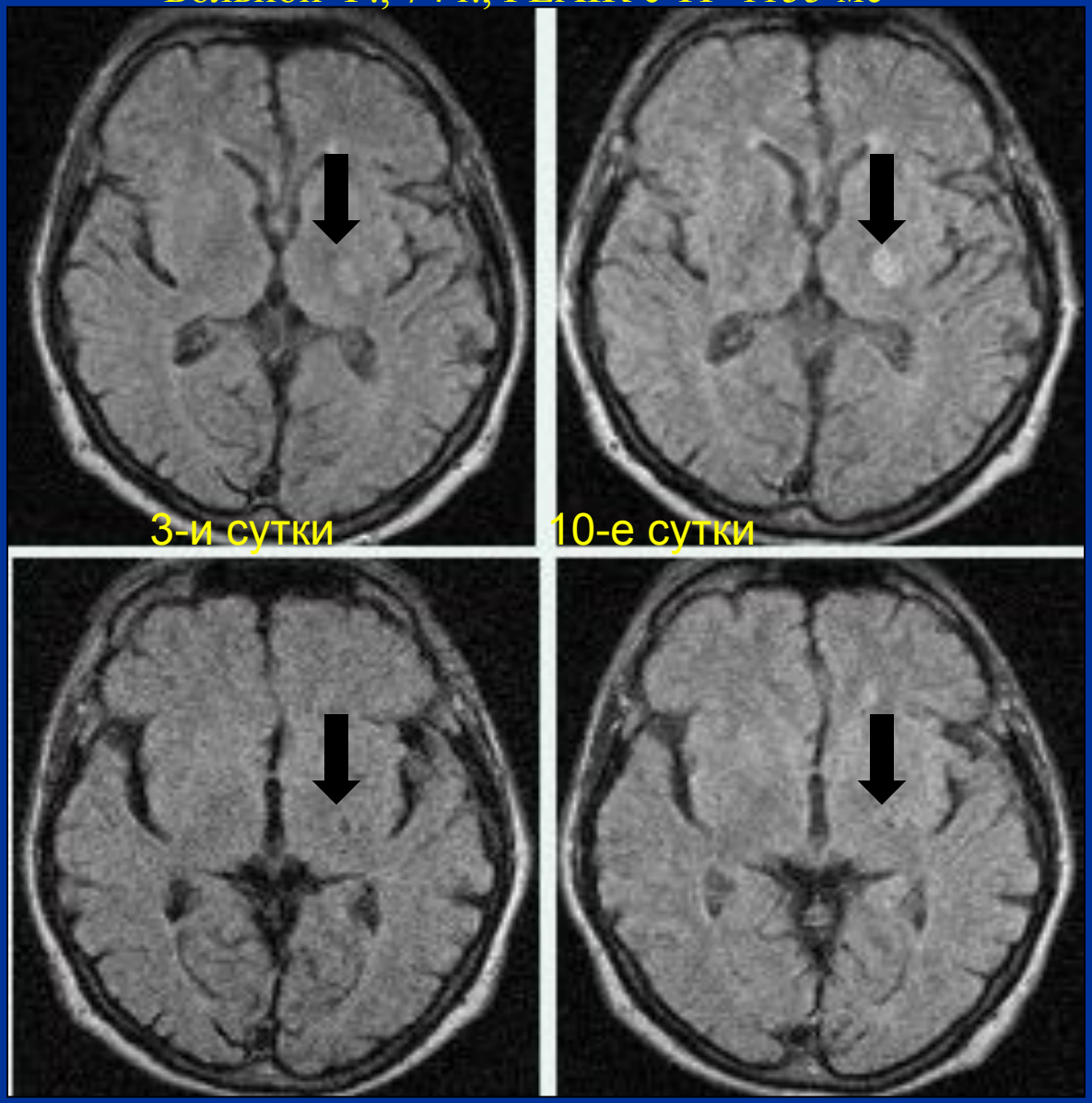

- Формирование кист до 1 см в диаметре

Лакунарный инфаркт с объемом очага поражения 5 куб. см в остром периоде

Инсульт средней тяжести (балл по NIH при поступлении 8,7 ±2,4)

- Быстрый регресс неврологических нарушений

Коррелятивные связи между тяжестью инсульта (по шкале NIHSS), функциональным восстановлением (по индексу Бартел) и показателем соотношения кистозно-глиозной трансформации инфаркта

R = - 0.60
P < 0.05

Восстановление на 30-й день

R = 0.61
P < 0.05

Кистозная трансформация,%

Глиозная трансформация,%

R = 0.7
P < 0.05

R = - 0.72
P < 0.05

Объем инфаркта мозга на 3-й день

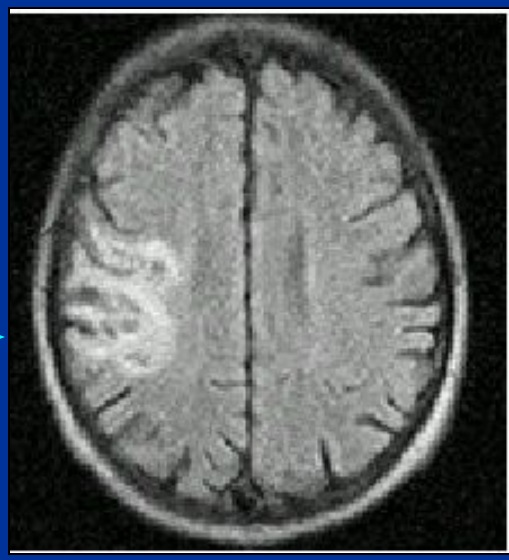

R = 0.67
P < 0.05

Тяжесть при поступлении

R = - 0.58
P < 0.05

Морфометрия инфаркта мозга

Субтотальный инфаркт полушария мозга (режим FLAIR)

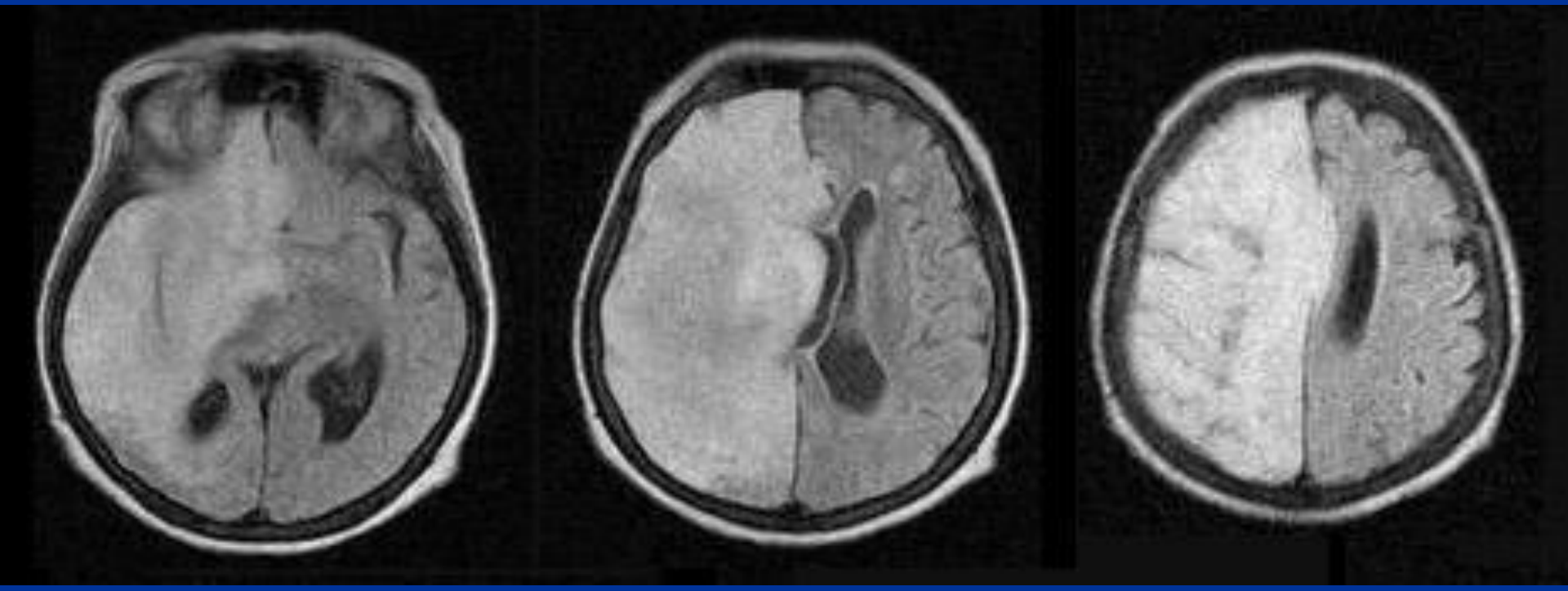

Нарастание ликвородинамических нарушений при инфаркте мозга (FLAIR)

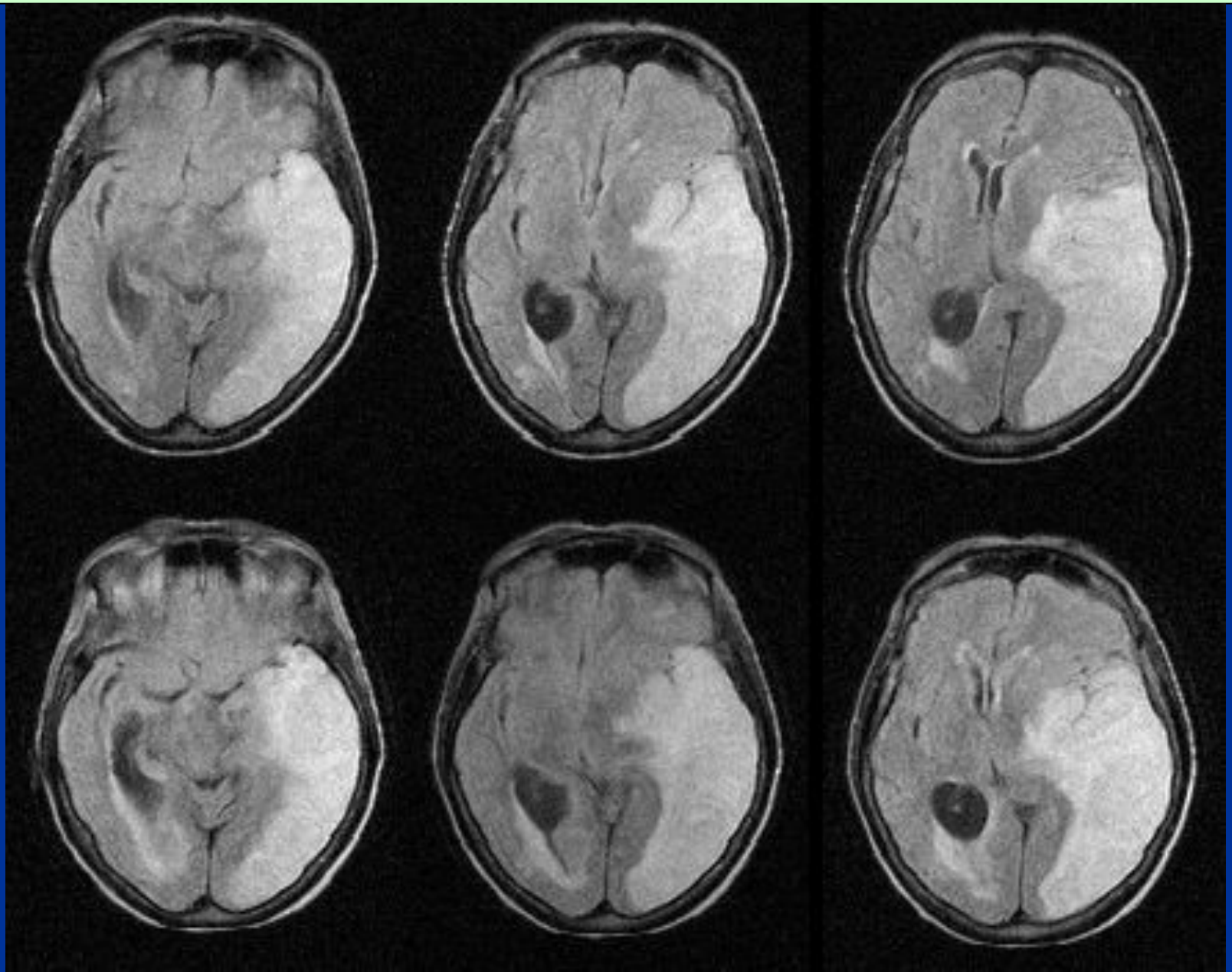

МРТ-морфометрия

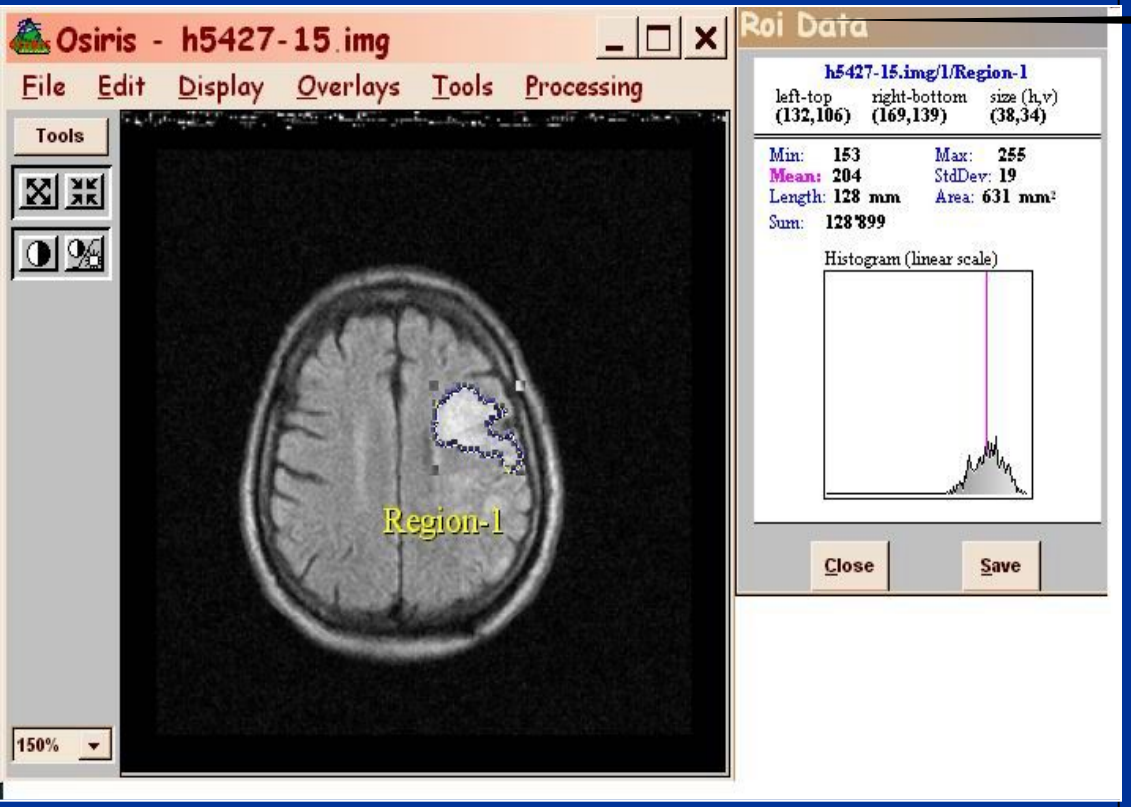

- - FLAIR в аксиальной,
  - T2 (TSE) в коронарной,
  - T1 (GRE) в сагиттальной проекциях
- Толщина среза – 7 mm, Шаг – 8 мм
- Послойная мануальная морфометрия,
- Программа “Osiris 3.1” (Университет Женевы)

Определение объема очага поражения

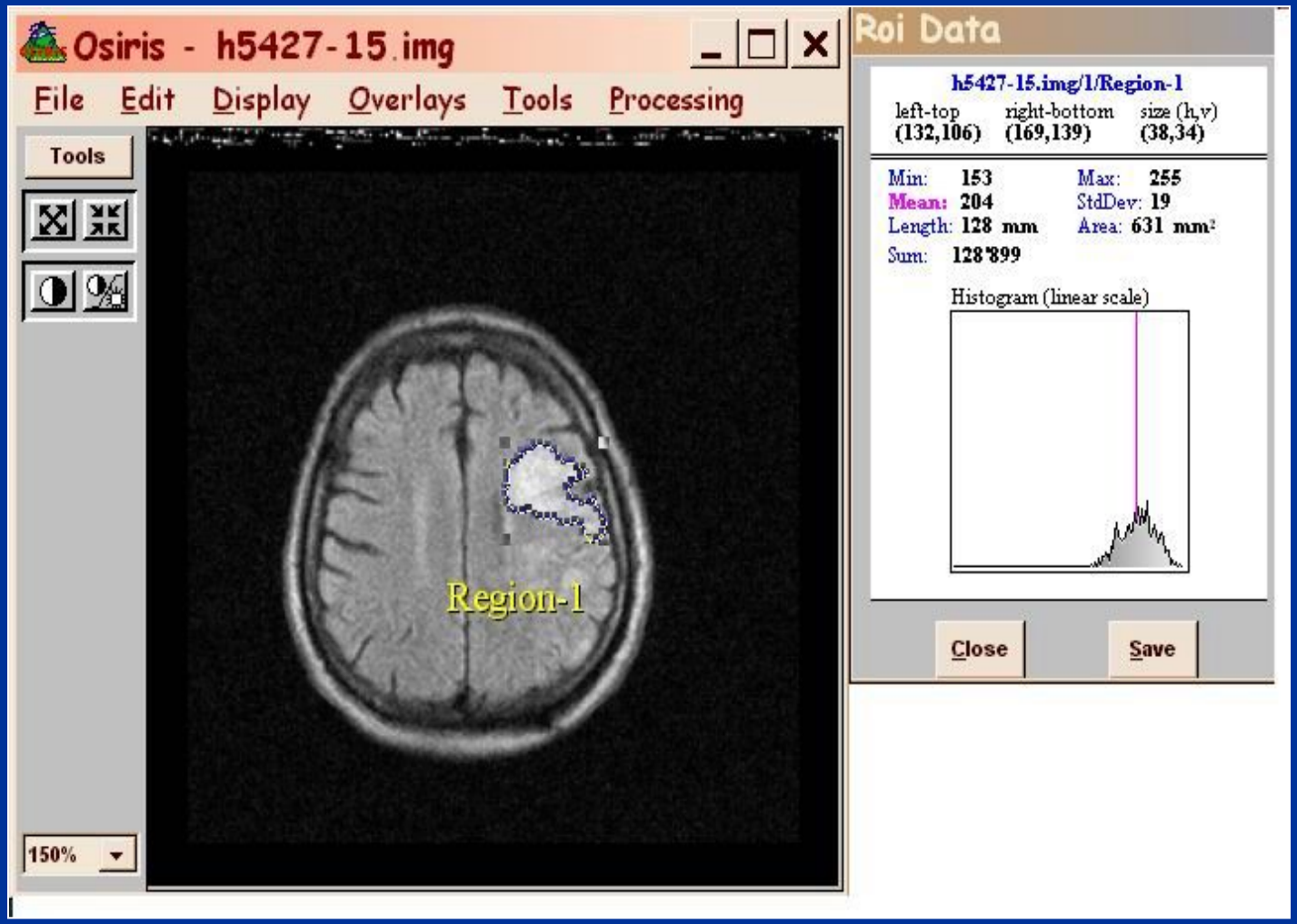

Программа «Osiris»:

Автоматическое выделение зоны интереса

Вычисление значений интенсивности сигнала в зоне интереса

Вычисление площади зоны интереса

Динамика объема очага поражения мозга с 1-х по 21-е сутки ишемического инсульта

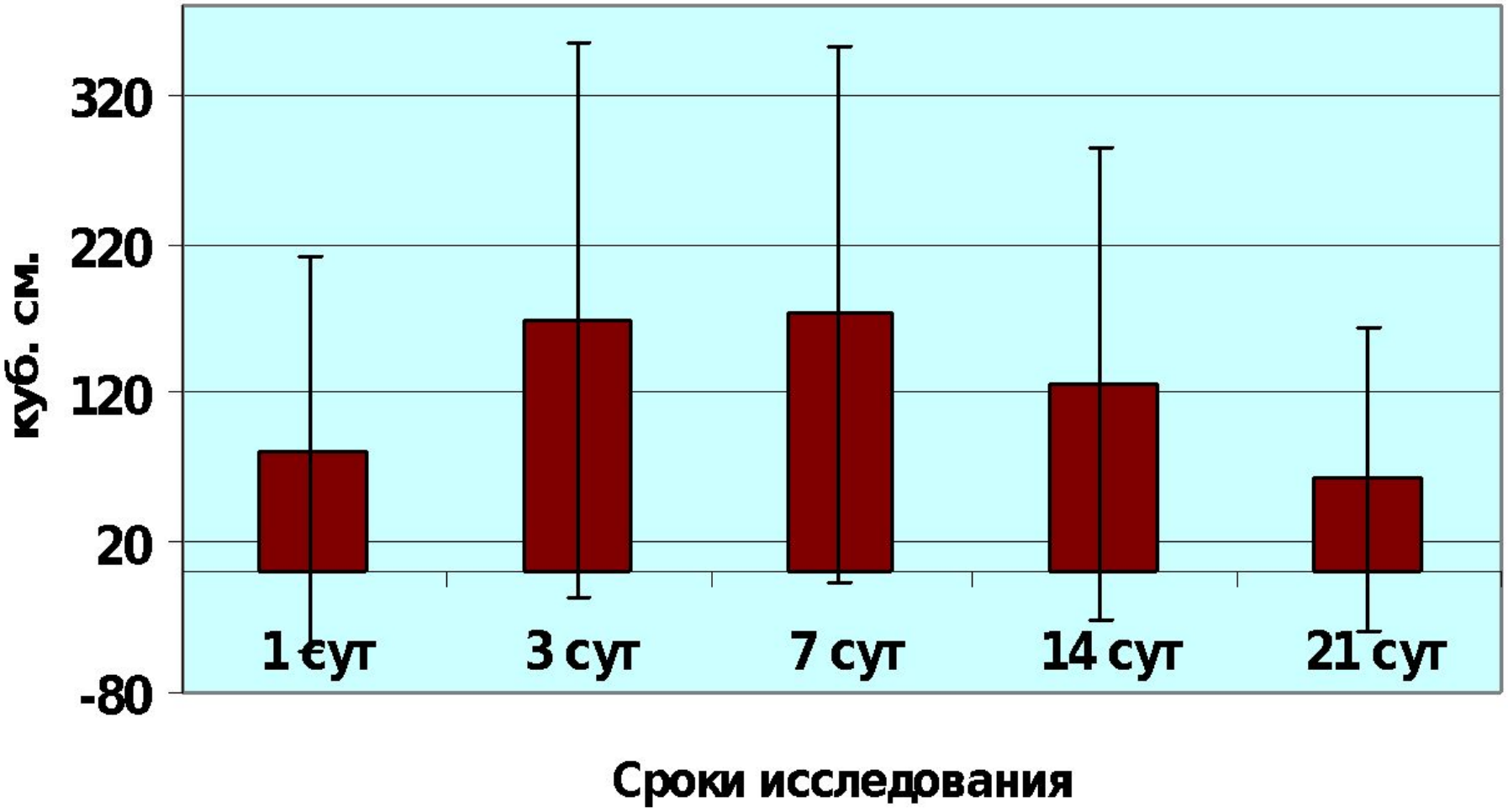

Объем очага поражения у больных средней тяжести в контрольной группе

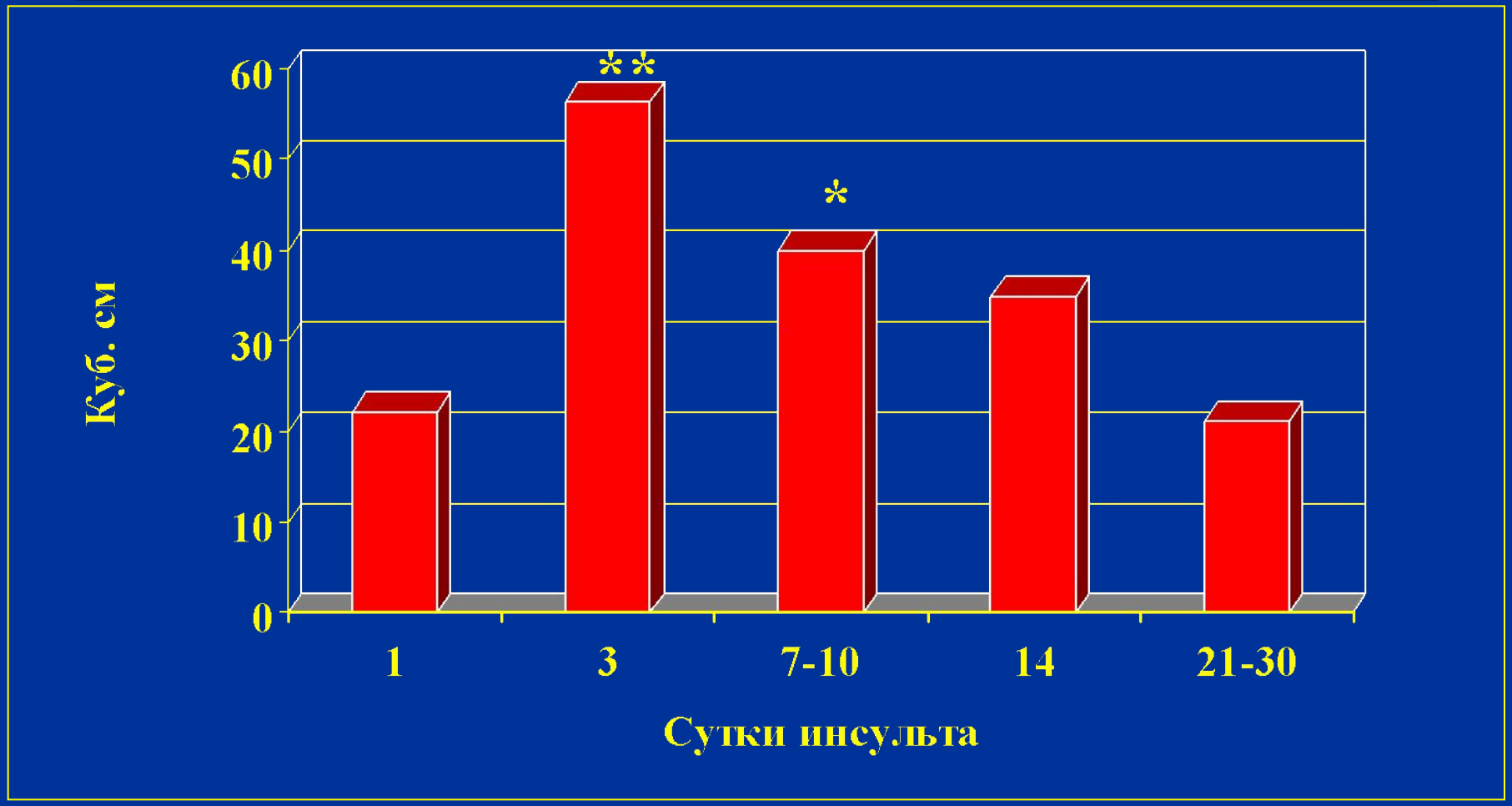

* - p<0,05; ** - p<0,01 по сравнению с исследованиями в 1-е сутки

Объем очага поражения у тяжелых больных в контрольной группе

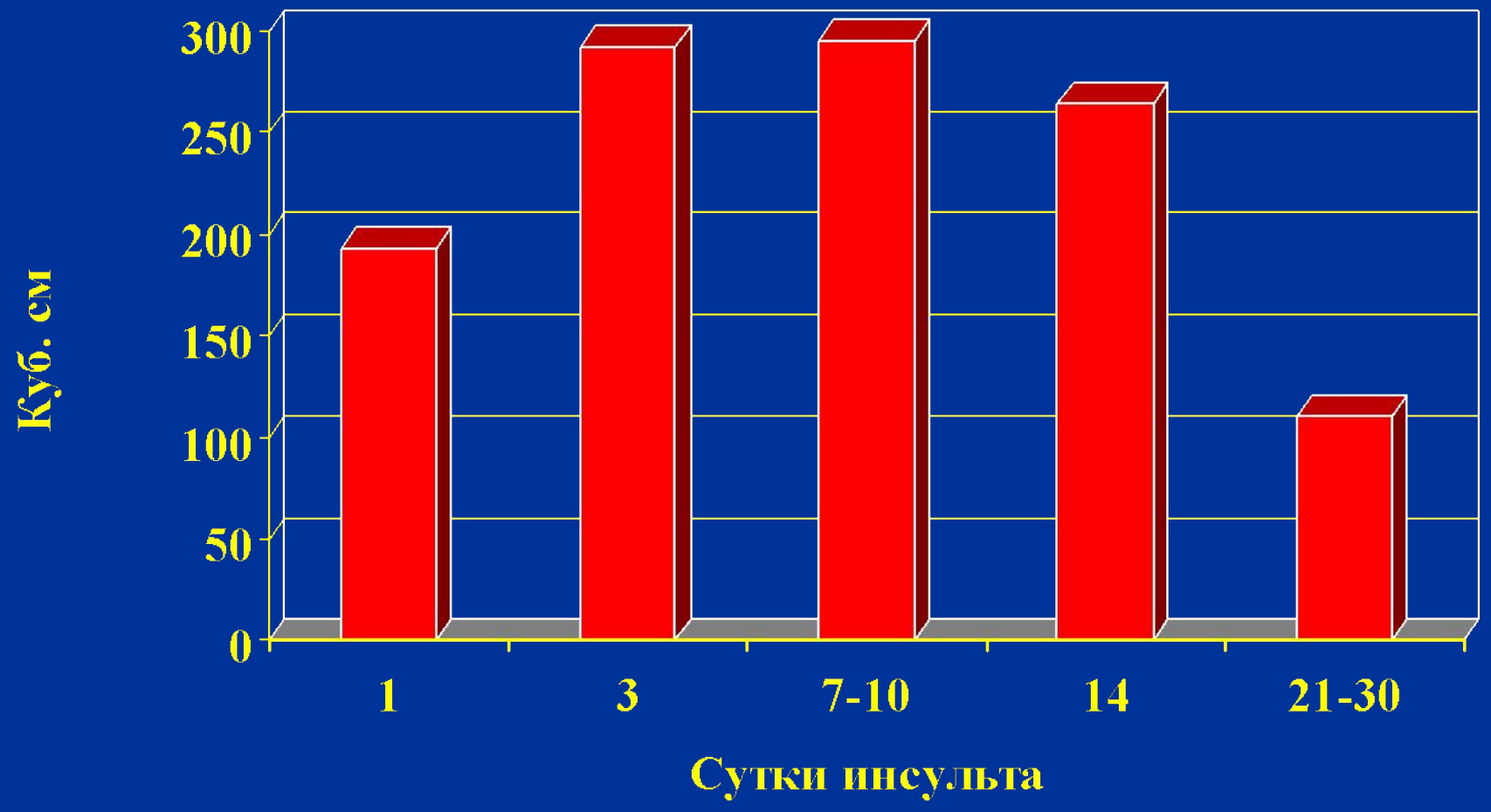

Оценка объема ишемического поражения вещества мозга в системе средней мозговой артерии по шкале ASPECTS

(The Alberta Stroke Program Early CT Score)

Использование шкалы ASPECTS для количественной оценки ранних КТ изменений при остром ишемическом инсульте

Схема оценки объема ишемического поражения вещества мозга в системе средней мозговой артерии по шкале ASPECTS (The Alberta Stroke Program Early CT Score)

Без ишемического поражения – 10 баллов;

Полное поражение в системе средней мозговой артерии – 0 баллов

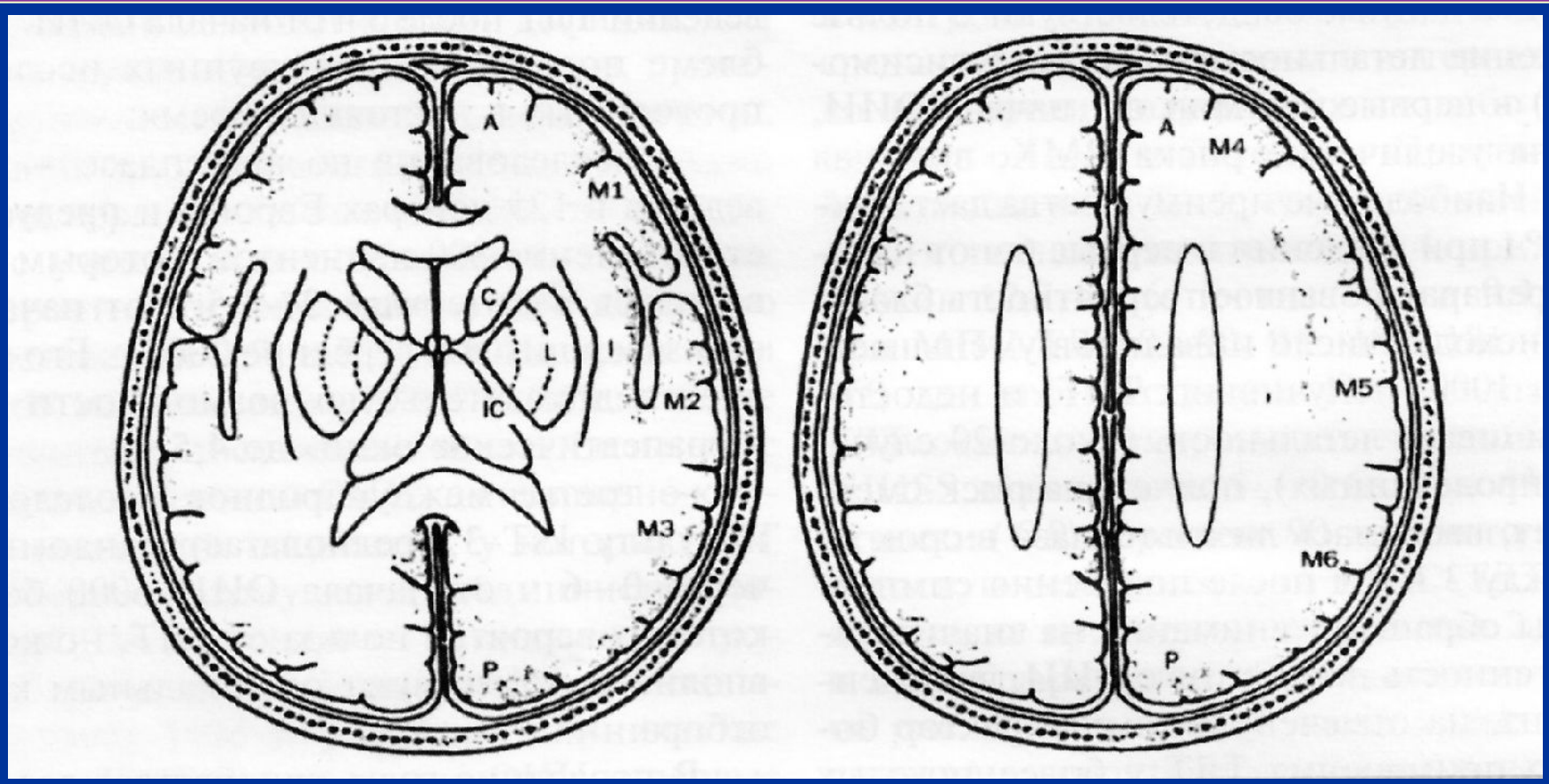

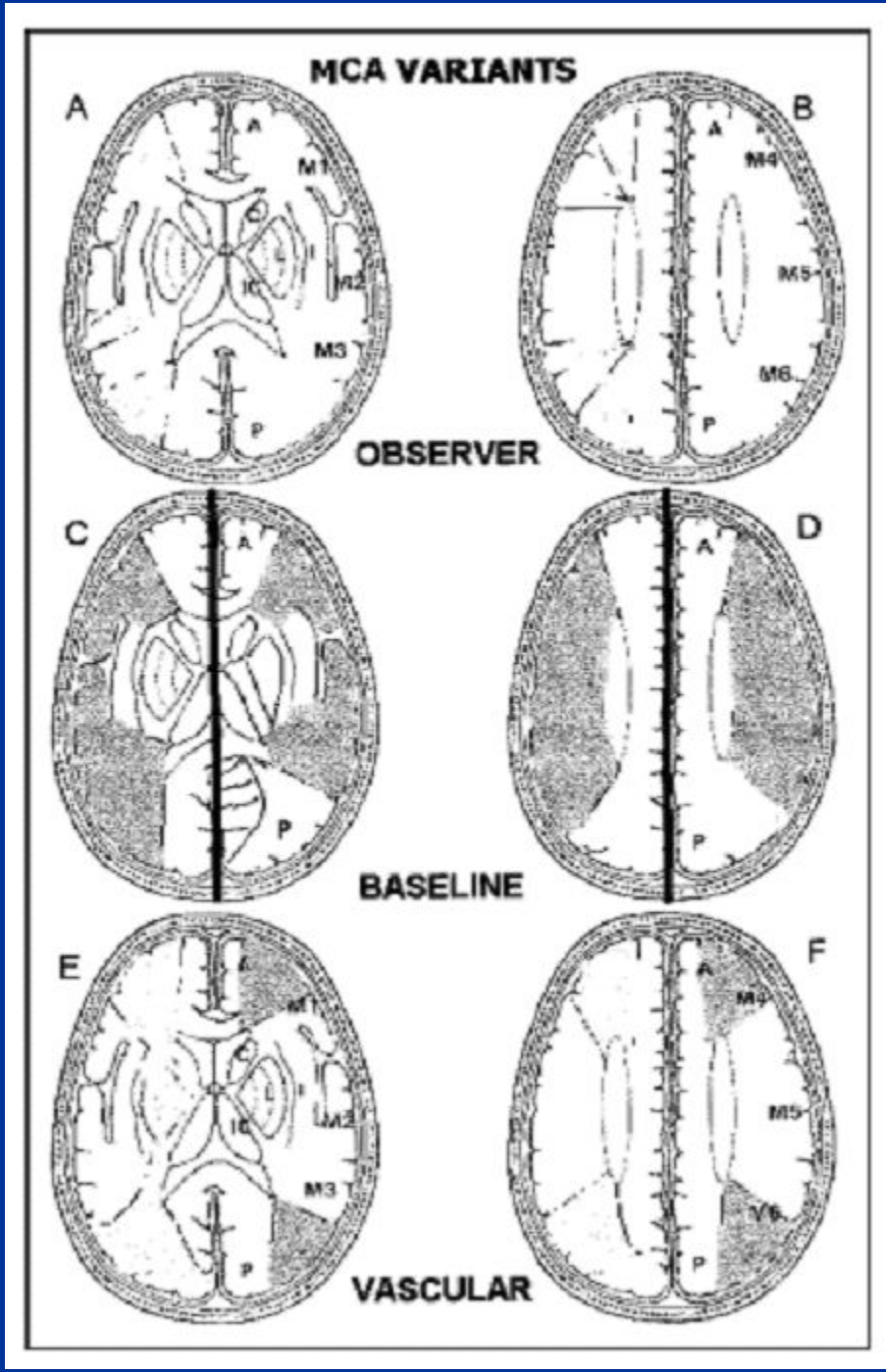

Схема оценки объема ишемического поражения вещества мозга в системе средней мозговой артерии по шкале ASPECTS (The Alberta Stroke Program Early CT Score)

Без ишемического поражения – 10 баллов;

Полное поражение в системе средней мозговой артерии – 0 баллов

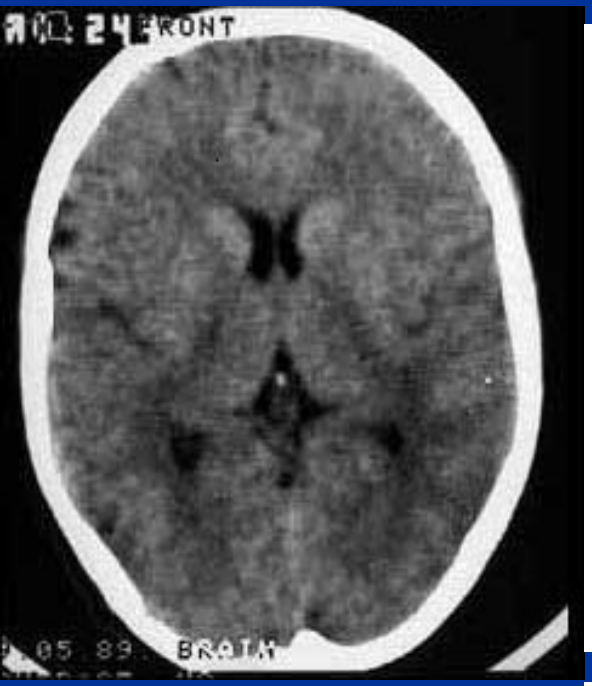

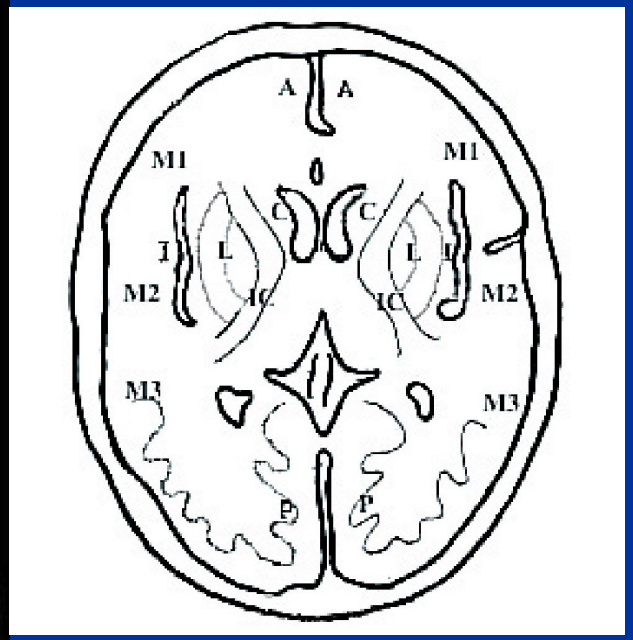

Схематическое изображение зон шкалы ASPECTS на уровне таламуса и базальных ядер

A *– зона кровоснабжения ПМА;*
P *– зона кровоснабжения ЗМА;*
C *– головка хвостатого ядра;* ***IC*** *– внутренняя капсула;*
L *– лентикулярное ядро;*
I *– кора островка;*

M1-M3 *– передняя, латеральная и задняя (соответственно) зоны кровоснабжения СМА на уровне таламуса и базальных ядер;*

M4-M6 *– передняя, латеральная и задняя (соответственно) зоны кровоснабжения СМА на уровне верхнего края базальных узлов.*

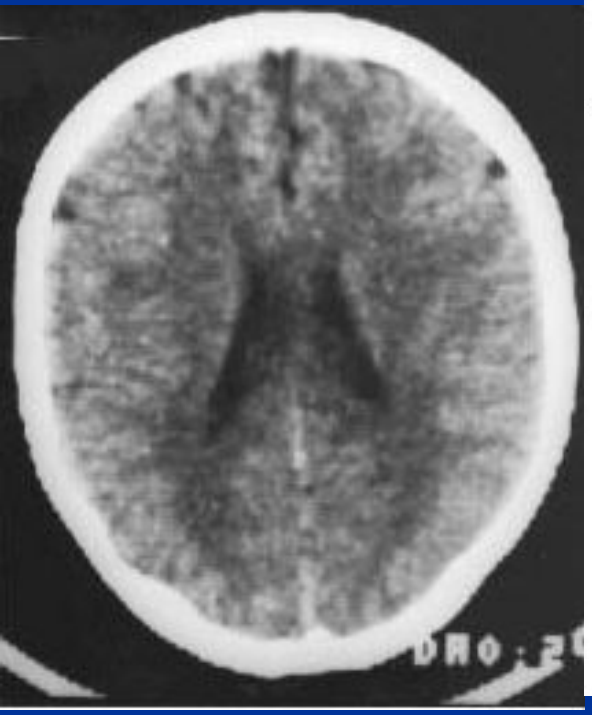

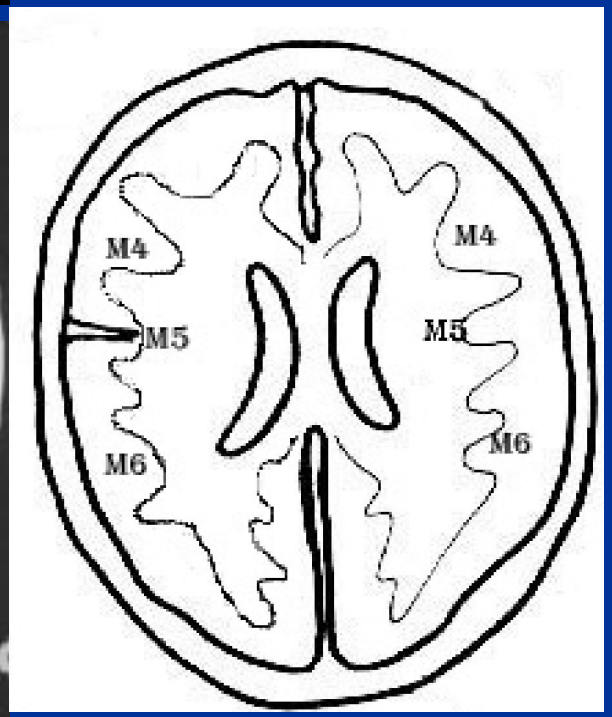

Связь между наличием геморрагической трансформации и баллами по шкале ASPECTS

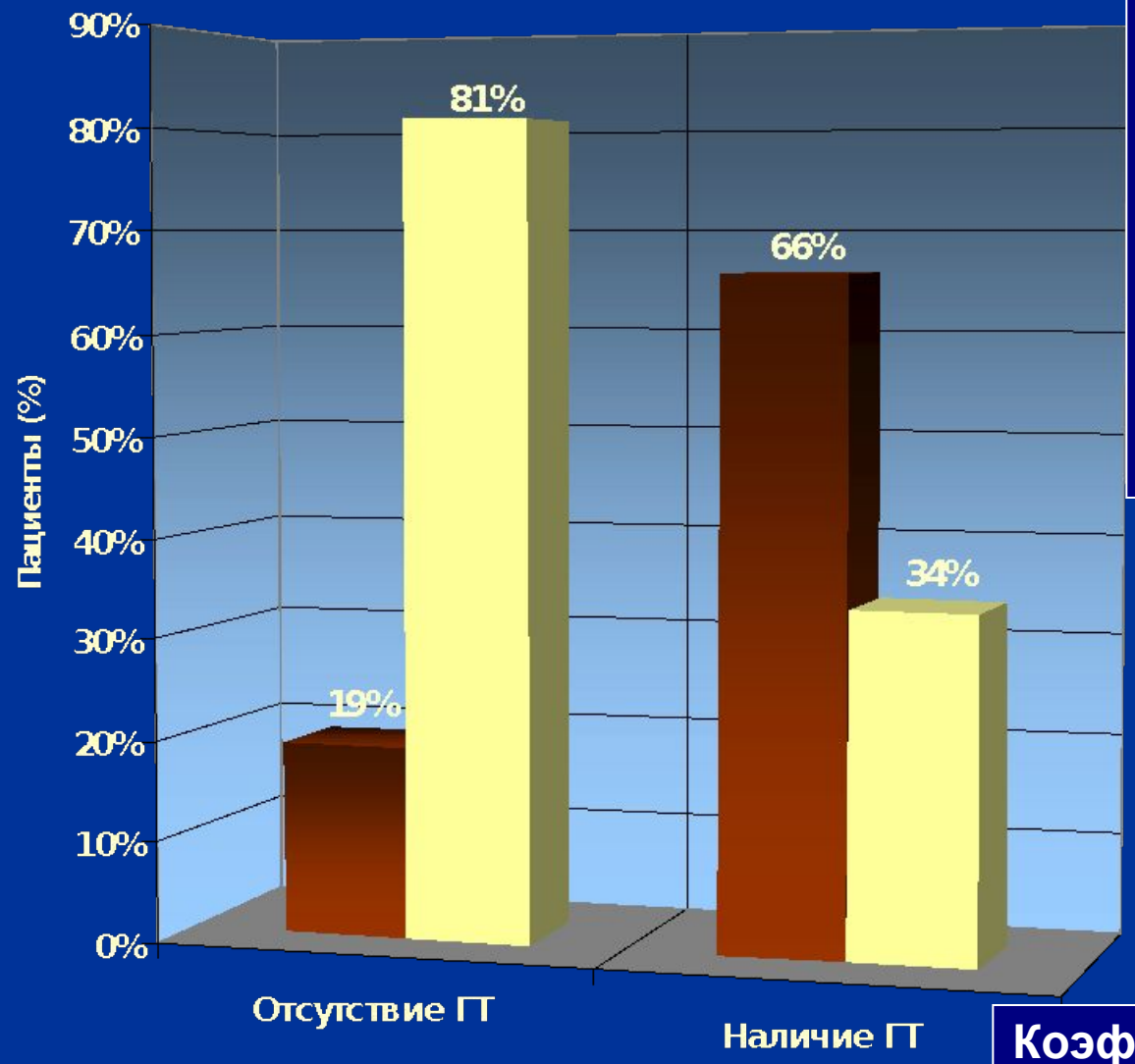

ASPECTS (Alberta Stroke Program Early CT Scale) - шкала оценки ранних ишемических изменений вещества мозга на КТ изображениях.
Для КТ изображений в норме ASPECTS=10, при поражении всей территории кровоснабжения СМА ASPECTS=0

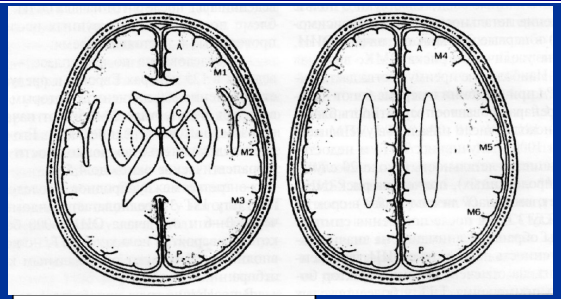

ASPECTS <=7

ASPECTS >7

Коэффициент Крамера = 0,47

Изменения сосудистого русла (КТ и МР ангиография)

Супраклиноидная аневризма внутренней сонной артерии

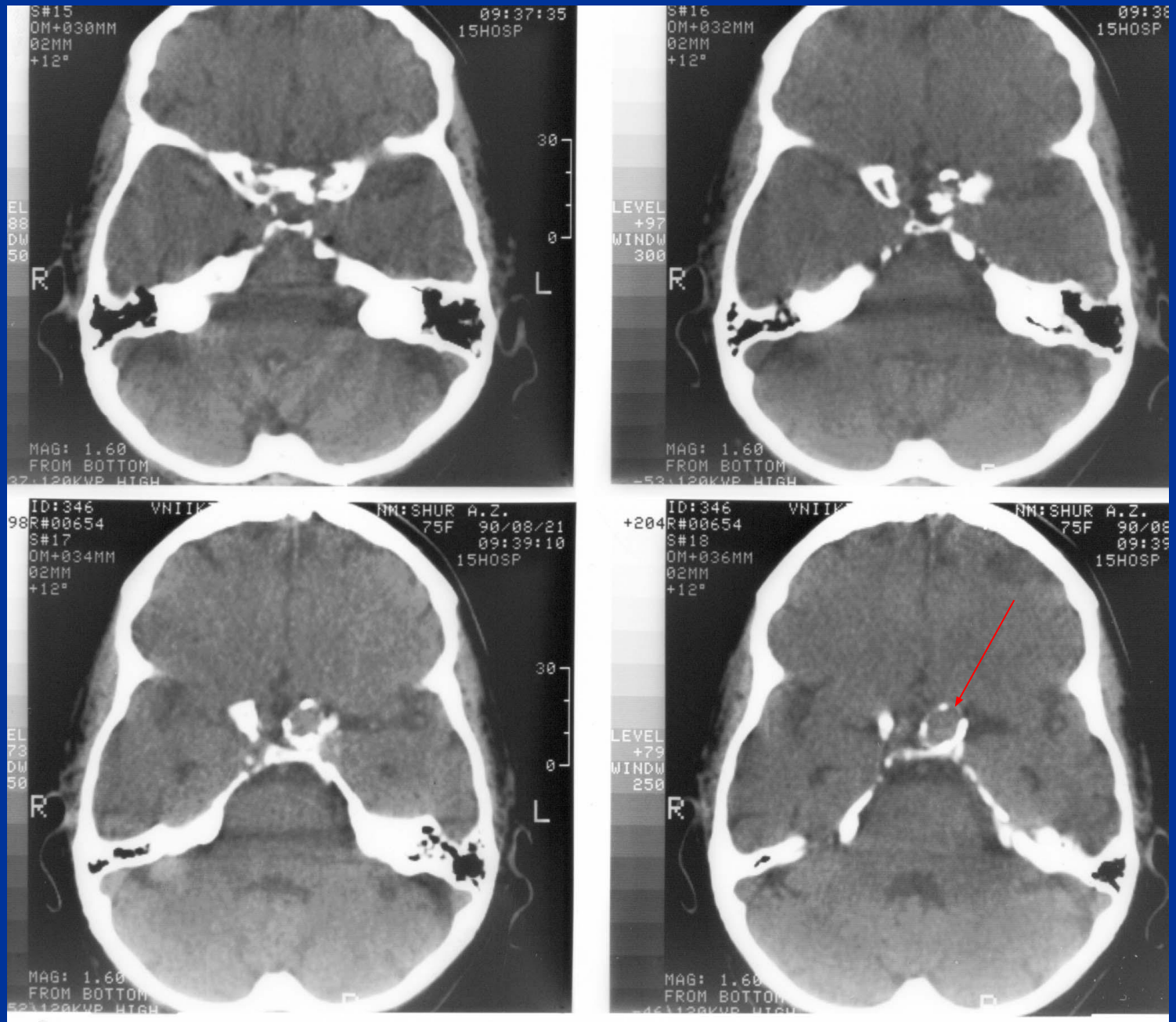

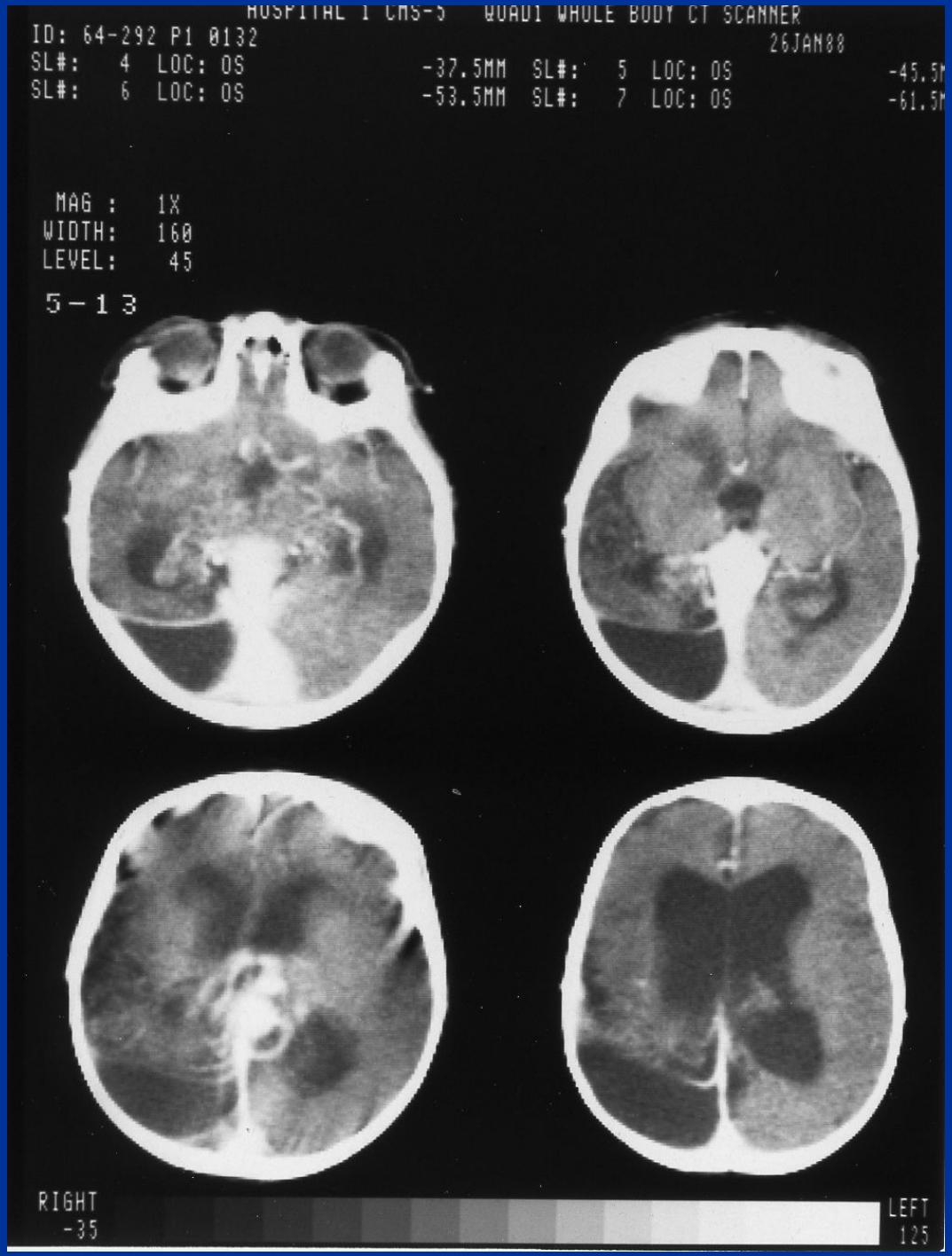

Аневризма вены Галена, артерио-венозная мальформация на основании мозга, утрата вещества правого полушария мозга, Гидроцефалия

(контрастное усиление через верхний сагиттальный синус)

Трехмерная реконструкция костей черепа и церебральных сосудов (КТ)

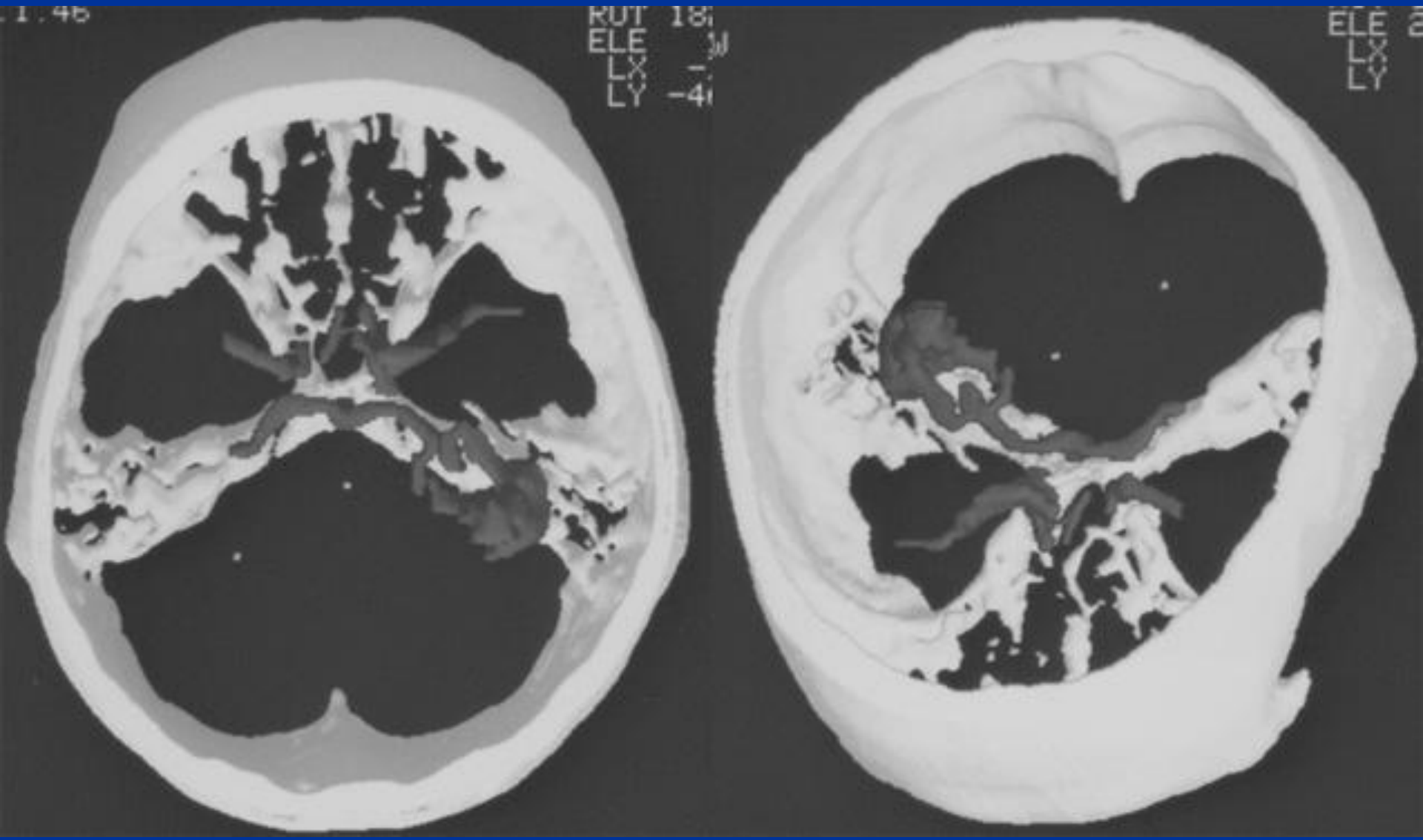

Европейские рекомендации по ведению инсульта, 2008 год

Наиболее чувствительным и специфичным неинвазивным методом визуализации каротидной системы является контрастная **МР-ангиография**,

затем следуют **ультразвуковая допплерография** и **КТ-ангиография**;

неконтрастная МР-ангиография обладает минимальной достоверностью.

КТ ангиография при окклюзии правой средней мозговой артерии

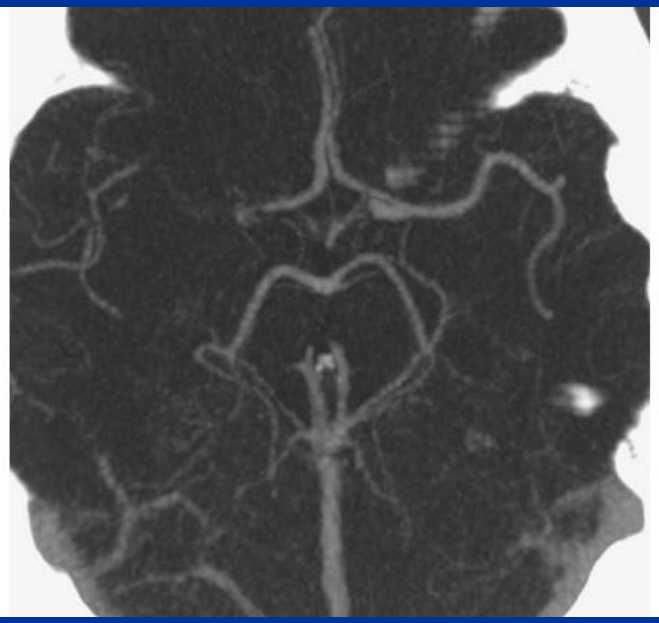

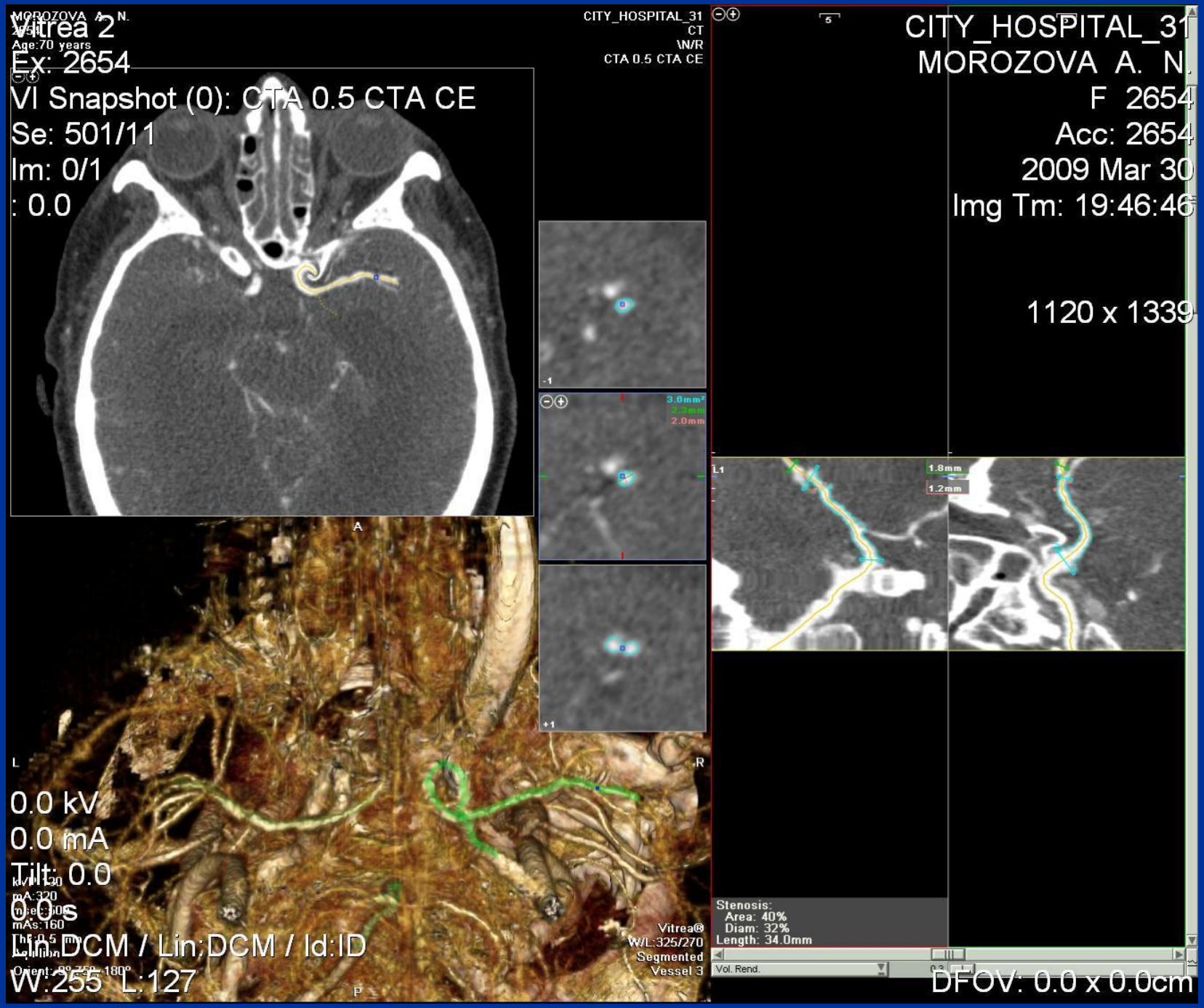
MOROZOVA A. N.
Vitrea 2
Age:70 years
Ex: 2654
VI Snapshot (0): CTA 0.5 CTA CE
Se: 501/11
Im: 0/1
: 0.0
CITY_HOSPITAL_31
CT
\N/R
CTA 0.5 CTA CE
CITY_HOSPITAL_31
MOROZOVA A. N.
F 2654
Acc: 2654
2009 Mar 30
Img Tm: 19:46:46
1120 x 1339
3.0mm²
2.3mm
2.0mm
1.8mm
1.2mm
A
L
R
P
0.0 kV
0.0 mA
Tilt: 0.0
0.0s
Lin:DCM / Lin:DCM / Id:ID
W:255 L:127
Vitrea®
W/L:325/270
Segmented
Vessel 3
Stenosis:
Area: 40%
Diam: 32%
Length: 34.0mm
Vol. Rend.
DFOV: 0.0 x 0.0cm

SYSTEMS
SRP
LEFT CARO
ARTERY
ILA

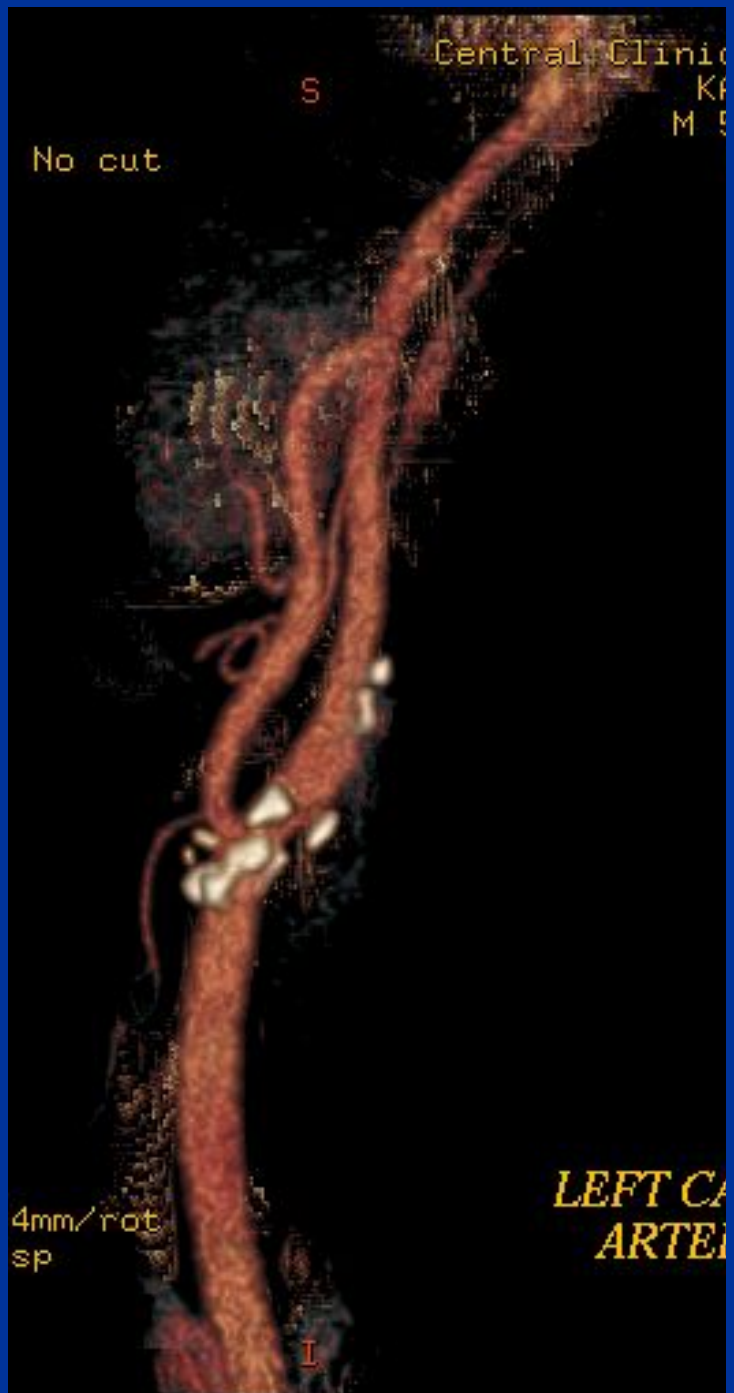
Central Clinic
S
No cut
4mm/rot
sp
LEFT CA
ARTE
I

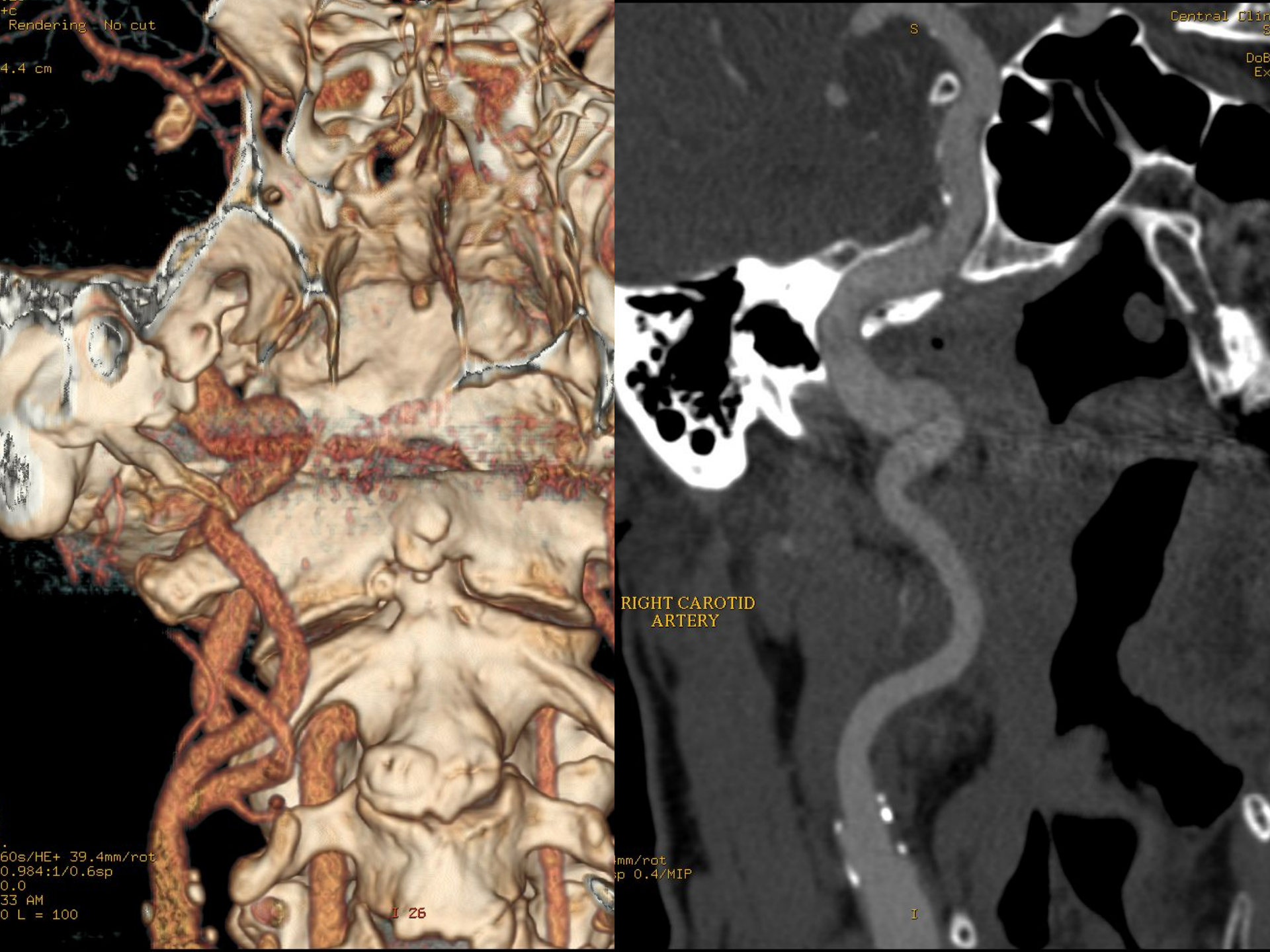
+c
Rendering No cut
4.4 cm
60s/HE+ 39.4mm/rot
0.984:1/0.6sp
0.0
33 AM
0 L = 100
I 26
S
Central Clir
DoB
Ex
RIGHT CAROTID
ARTERY
mm/rot
p 0.4/MIP
I

Типы МРА:

Время-пролетная
- трехмерная;
- двухмерная;

Фазоконтрастная

Тип «черной крови»

Схемы расположения областей сканирования и РЧ насыщения при МР-ангиографии

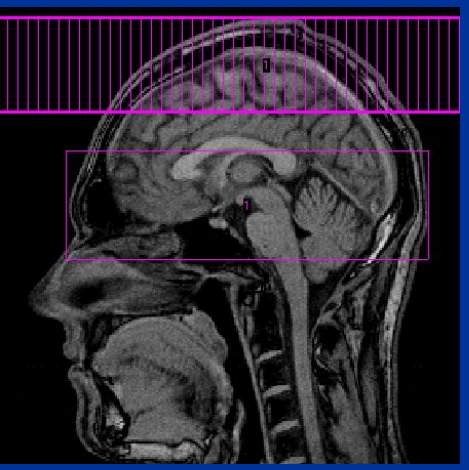

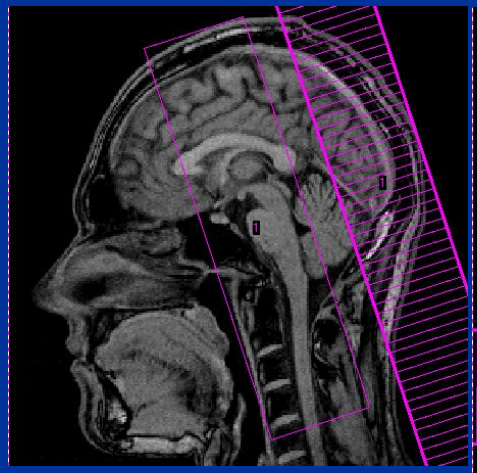

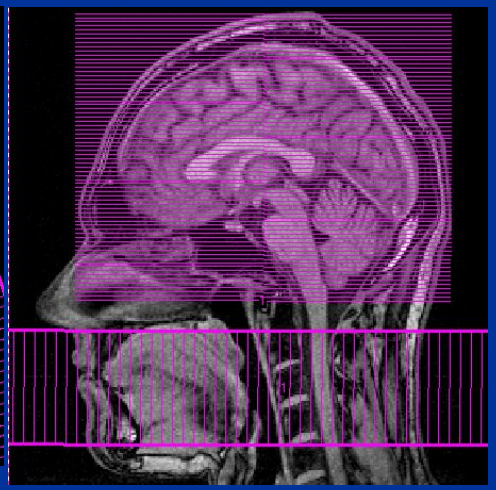

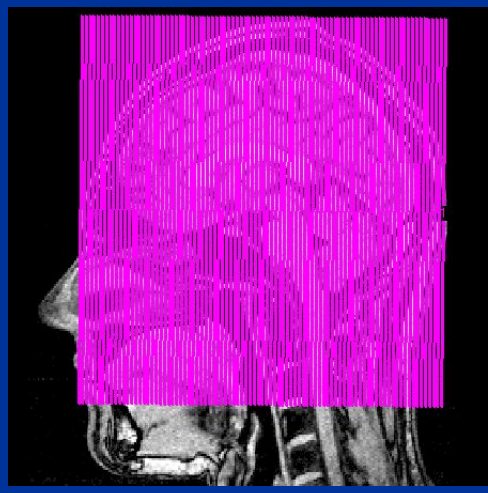

Виллизиев круг

Вертебро-базиллярная система

Вены головы

Вены и артерии

MP
A

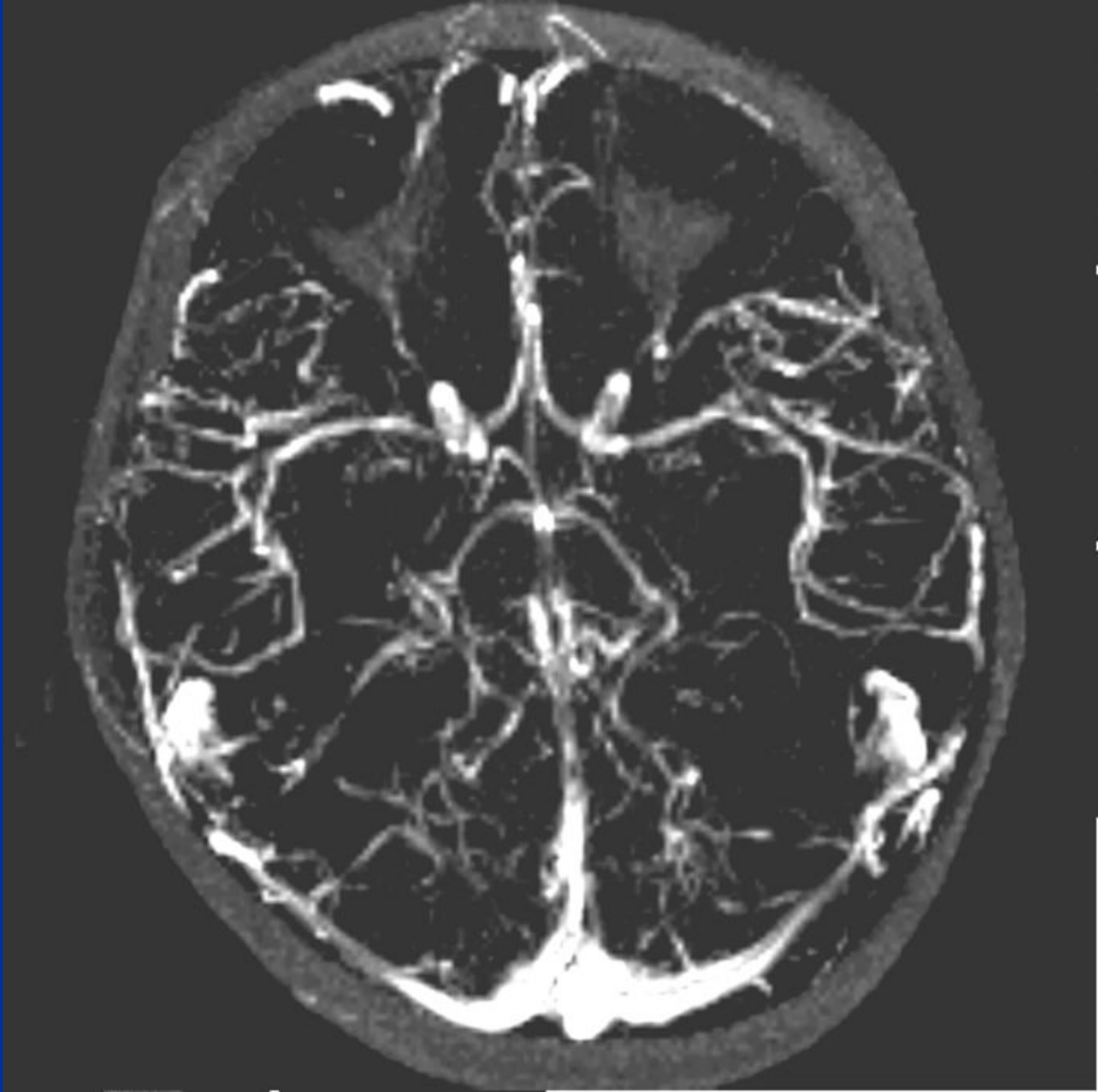

Сосуды виллизиева круга в аксиальной и коронарной проекциях (норма)

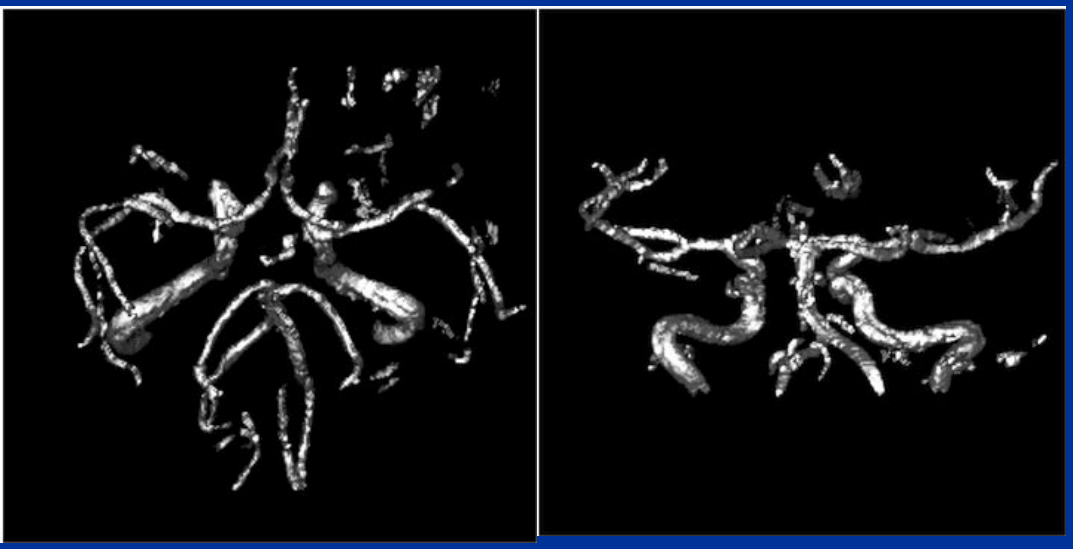

3D-рендеринг

3D-TOF

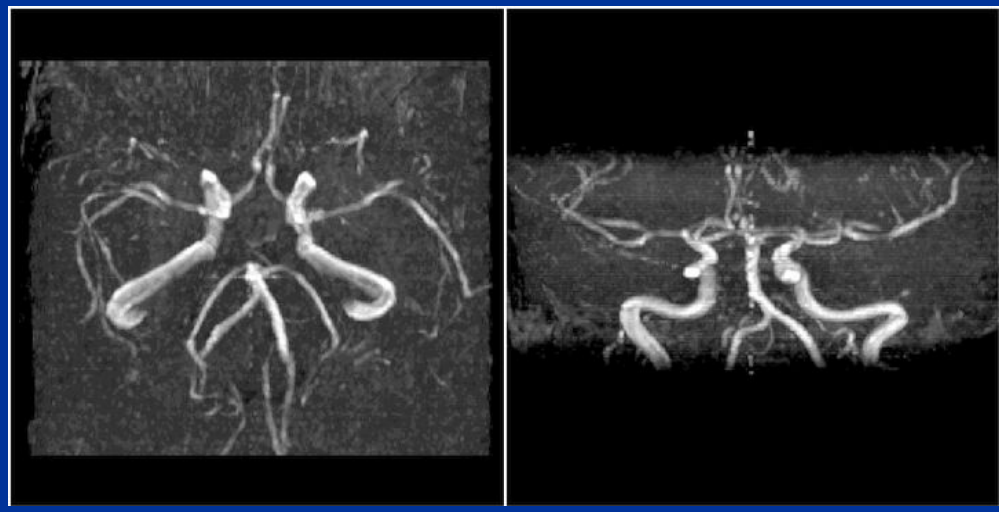

MIP-реконструкция

Патологический изгиб правой сонной артерии

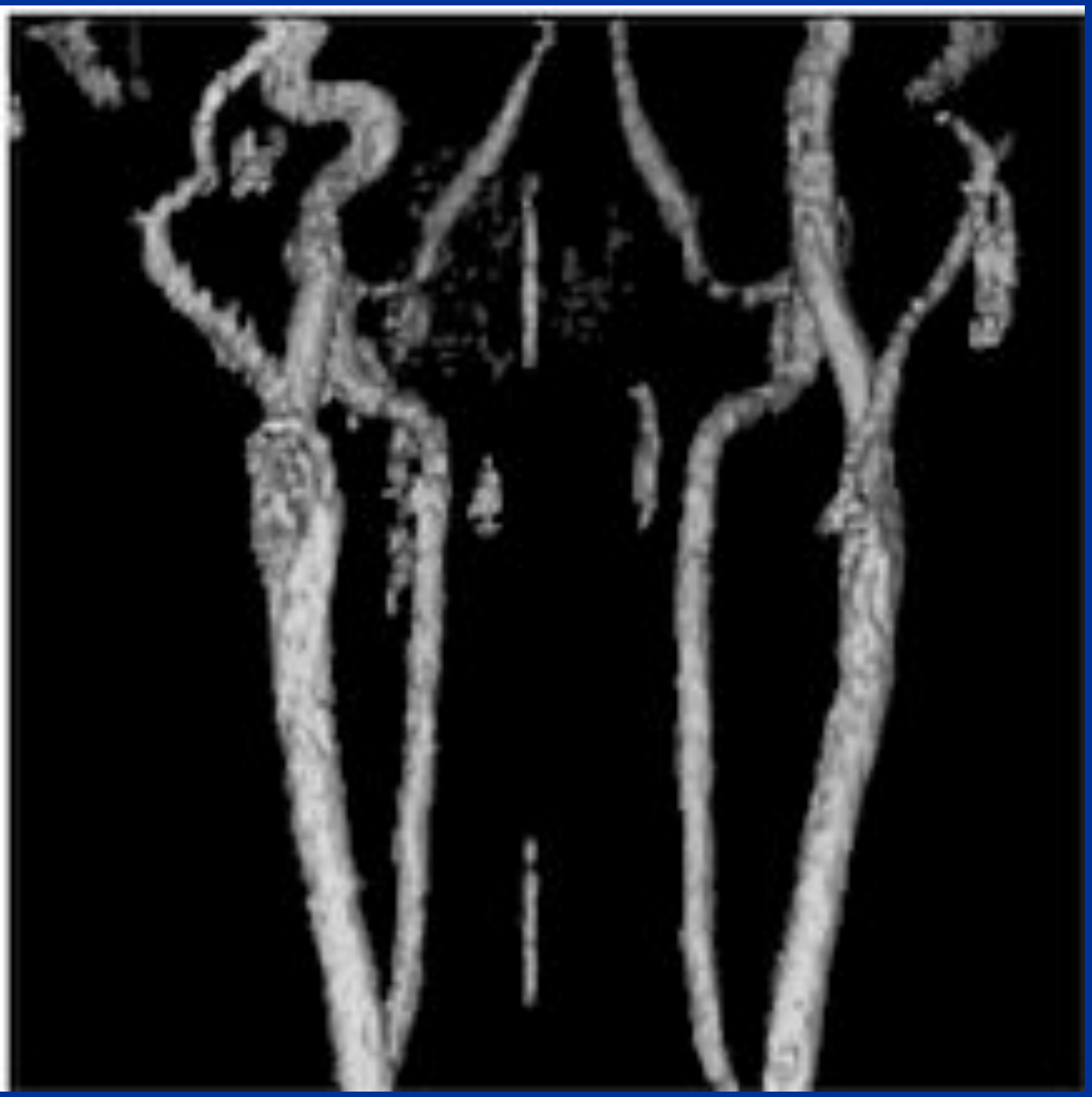

2D-TOF

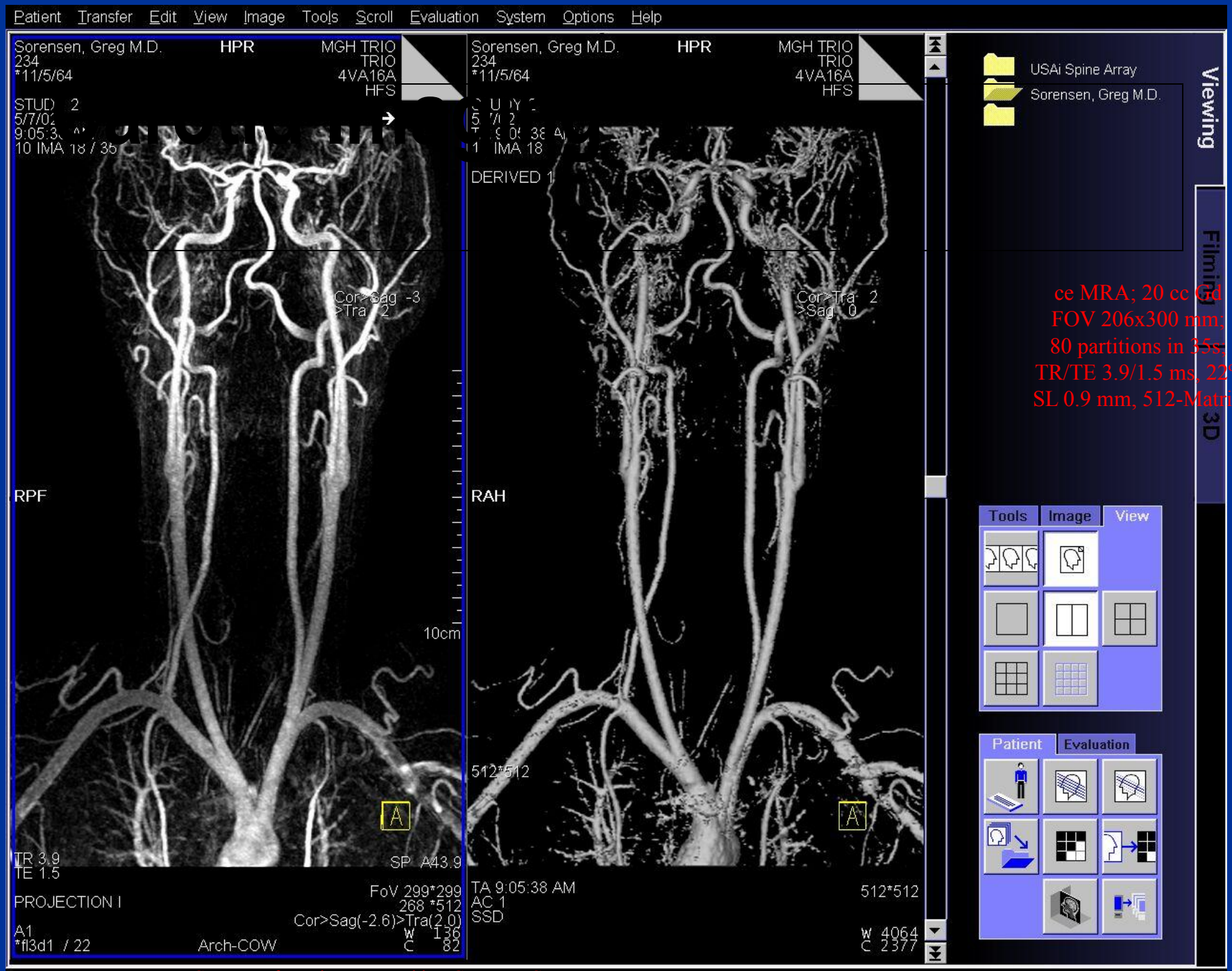

ce MRA; 20 cc Gd
FOV 206x300 mm;
80 partitions in 35s;
TR/TE 3.9/1.5 ms, 22°;
SL 0.9 mm, 512-Matrix

Courtesy of D. Hinton, L. Wald, MGH NMR Center, Boston

Клинико - диагностические задачи для МРА типа “черная кровь” (MRA - TSE - 3D)

- Венозные ангиомы
- Мелкие артериальные аневризмы, удаленные от костей черепа
- Артерио-венозные мальформации (дополнительно к 3D-TOF)

Ангиография с использованием метода “черной крови” (артерио-венозная мальформация)

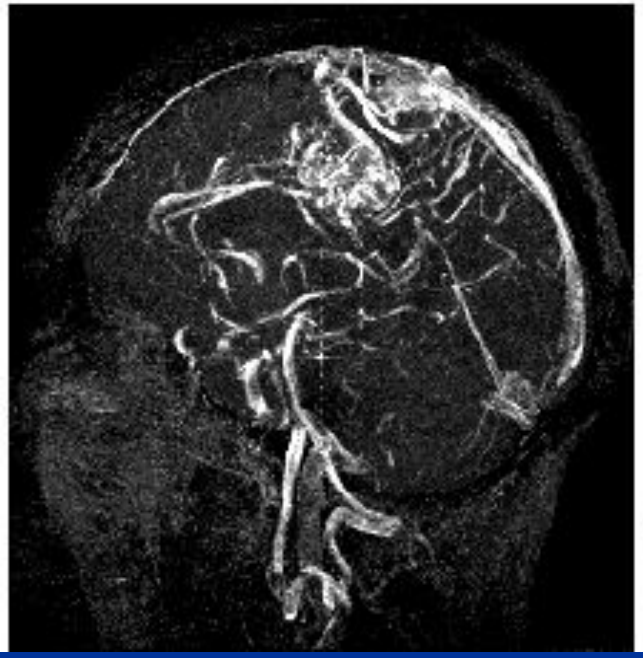

MIP при использовании данных GEFI-2D-TOF

Обработка данных Turbo-RARE-T2

TE=120 мс, TR=1200 мс

Артерио-венозная мальформация

TSE (черная кровь)

3D-TOF

Артерио-венозная мальформация

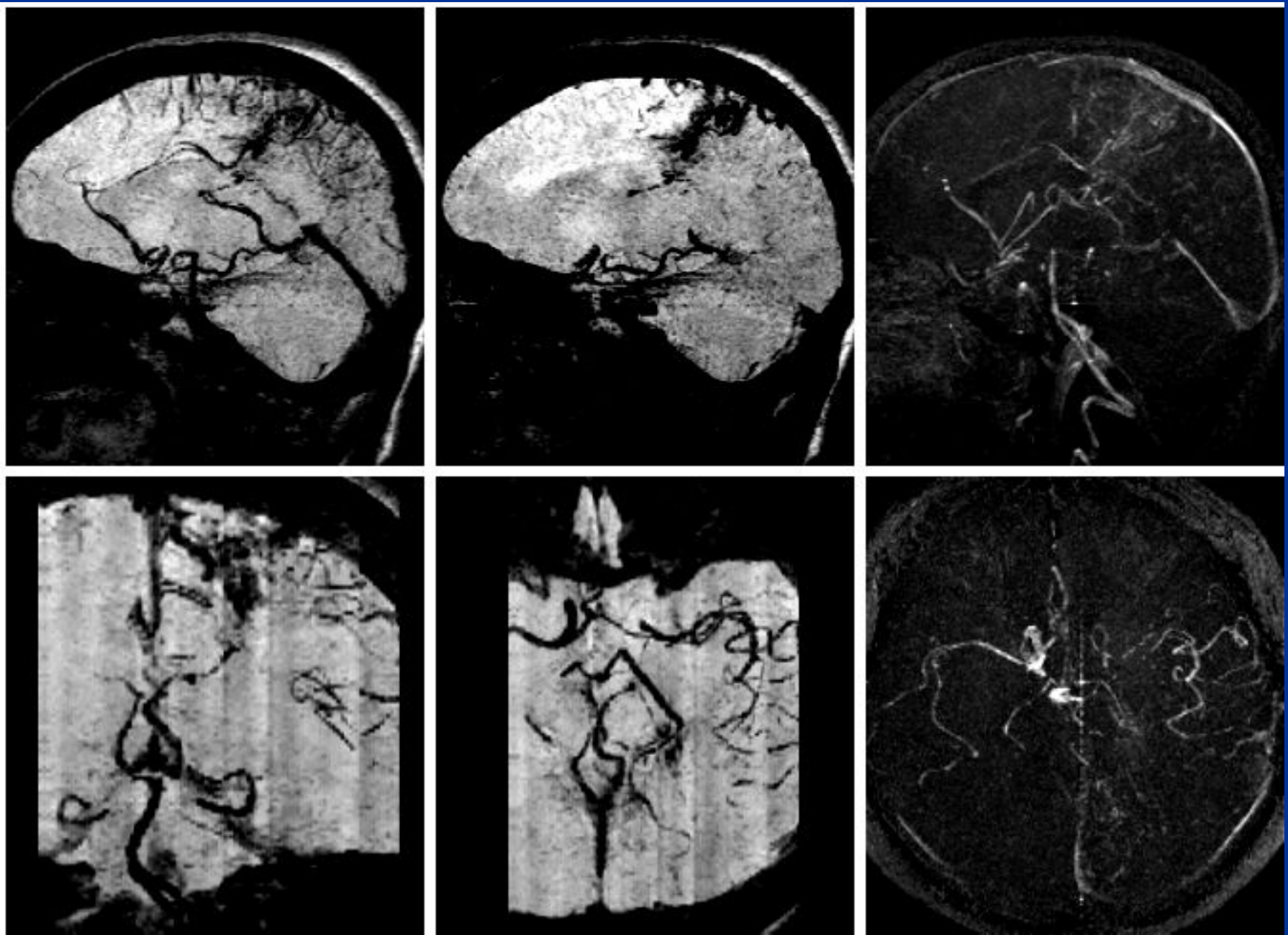

Венозная ангиома мозжечка (МРА)

3D -TOF

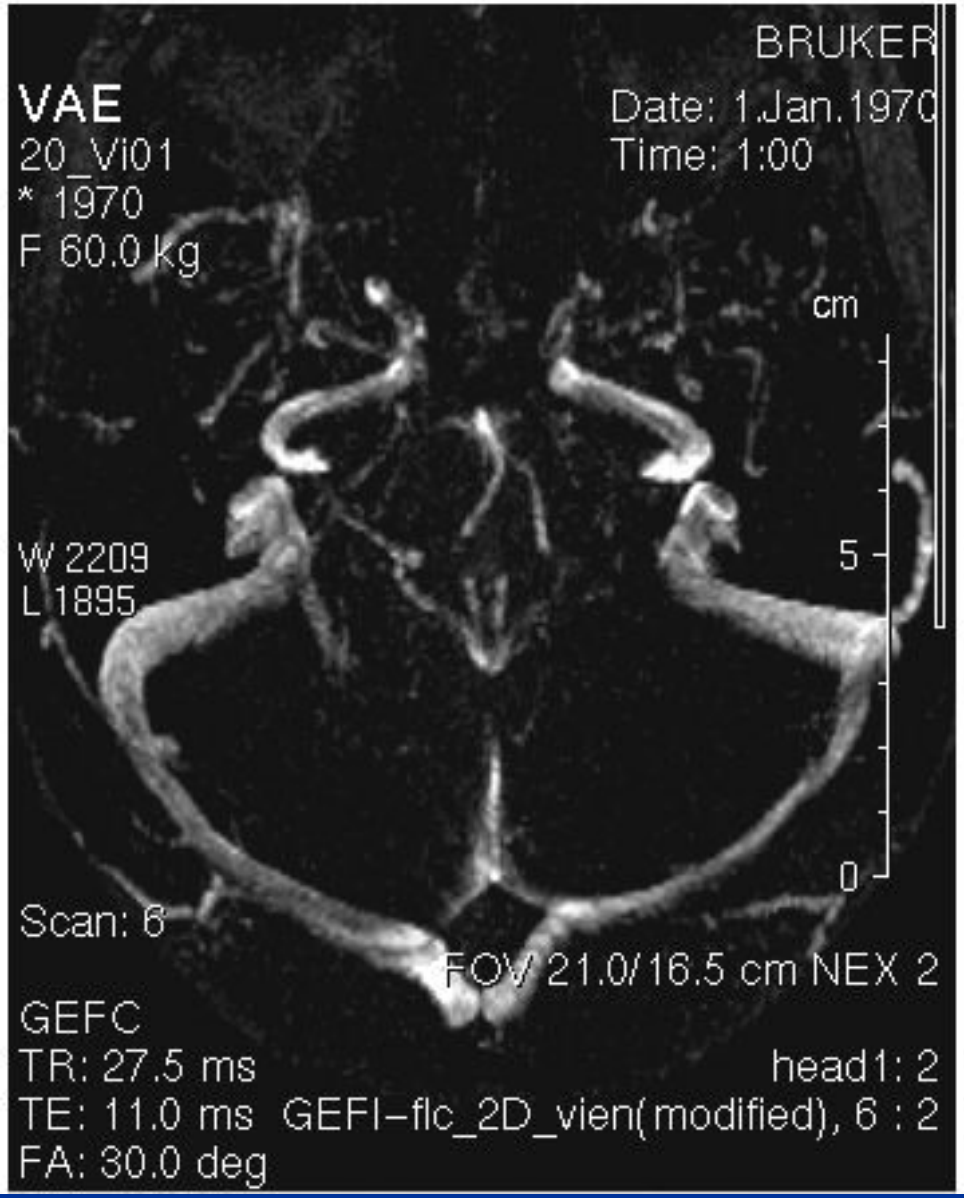

3D – TSE (TurboRARE)

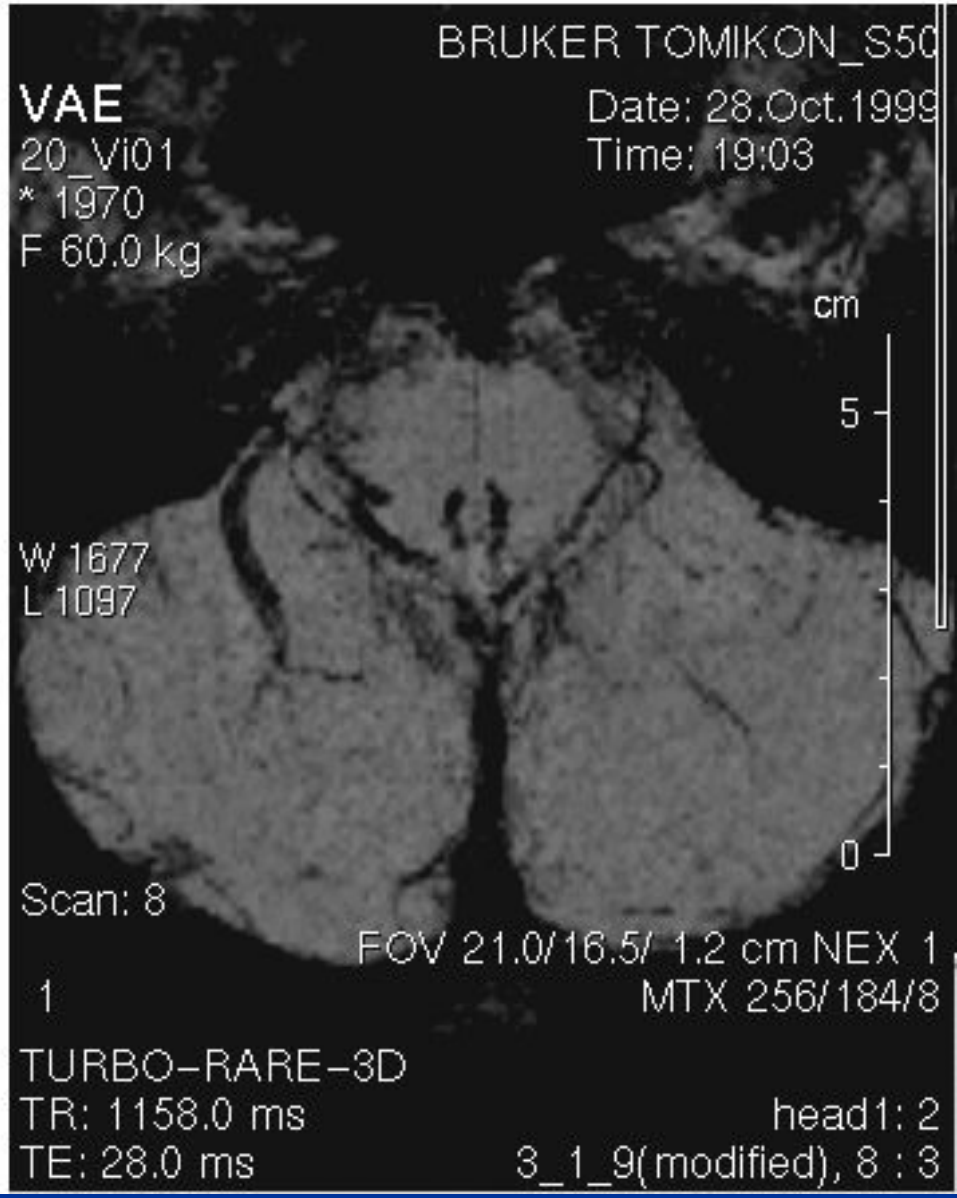

Венозная ангиома лобной доли (МРА)

3D - TOF 2D - TOF 3D - TSE

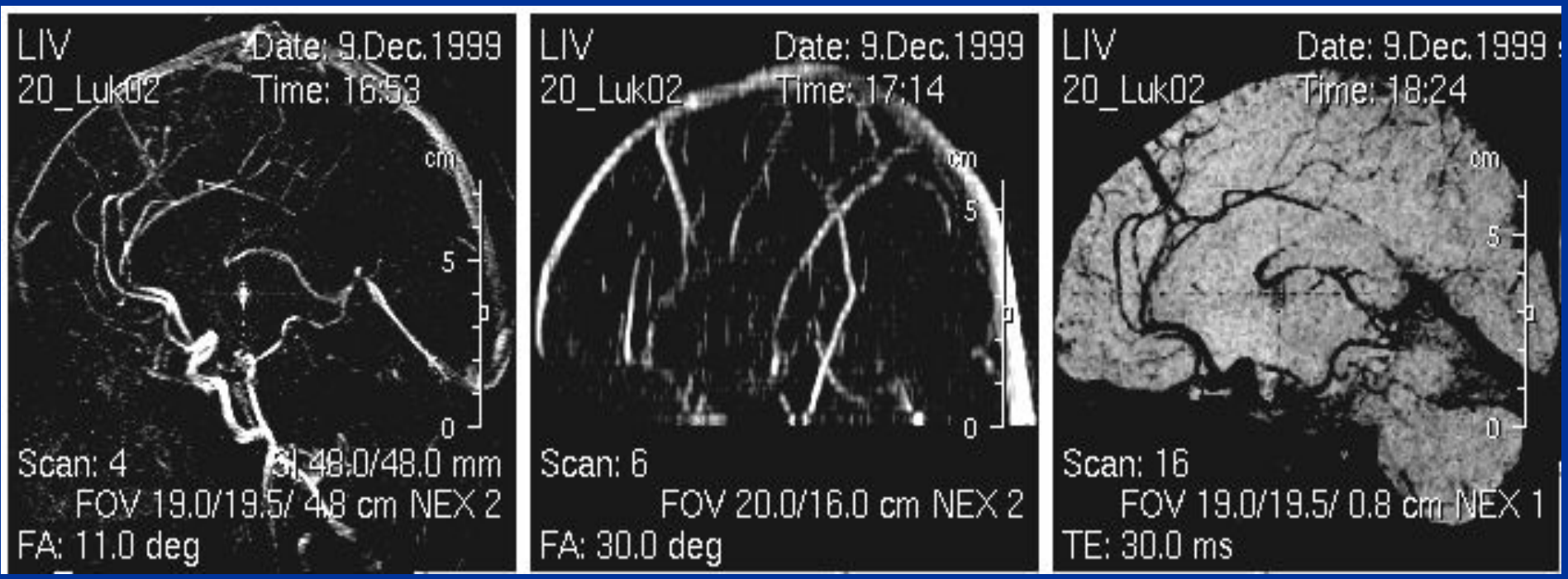

Обычно использующийся режим 3D – TOF плохо выявляет венозную ангиому, режимы 2D – TOF и 3D - TSE хорошо выявляют данную венозную аномалию

Венозная ангиома лобной доли (МРА в режиме «черной крови»)

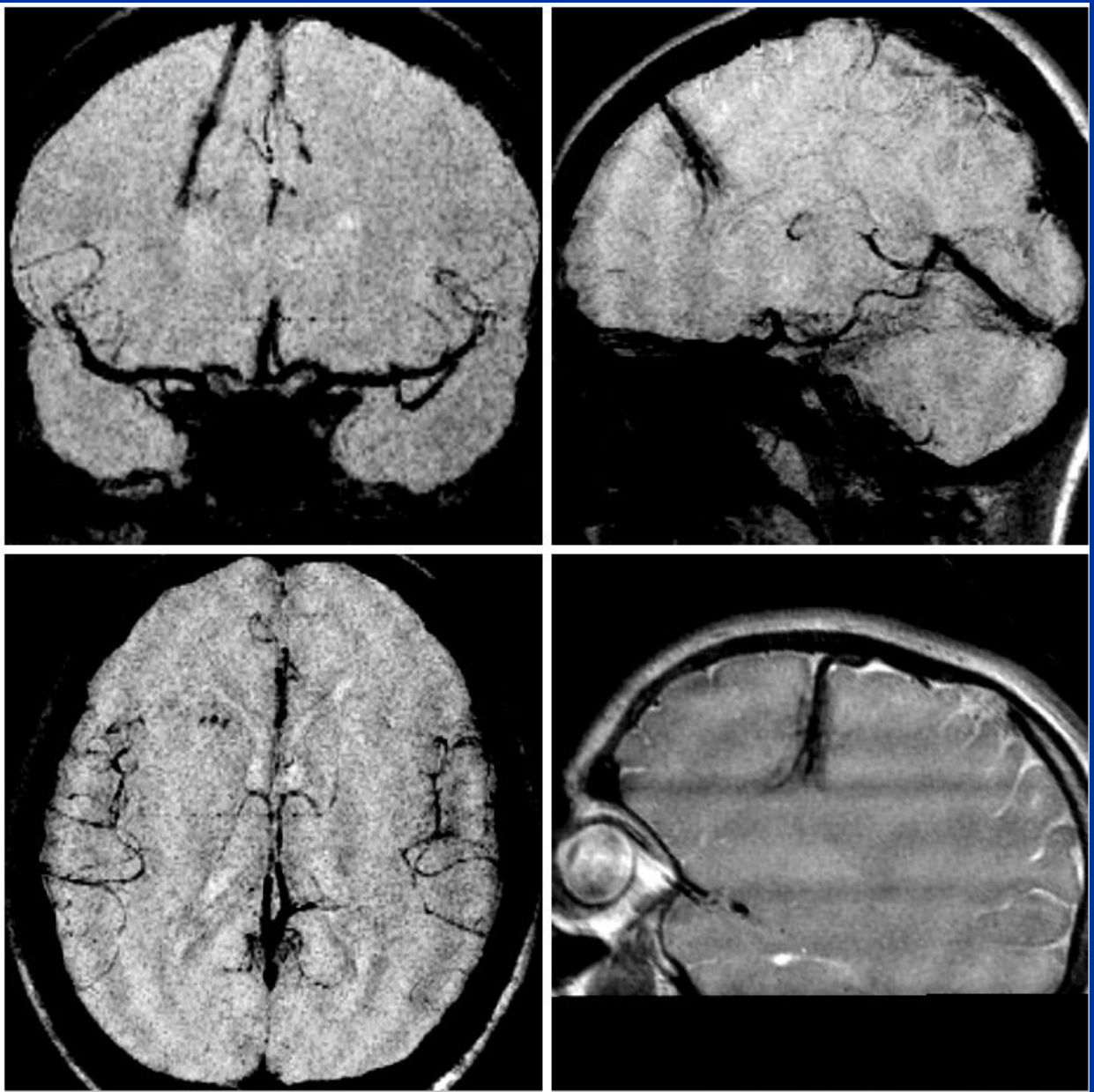

Мешотчатая аневризма М1 справа

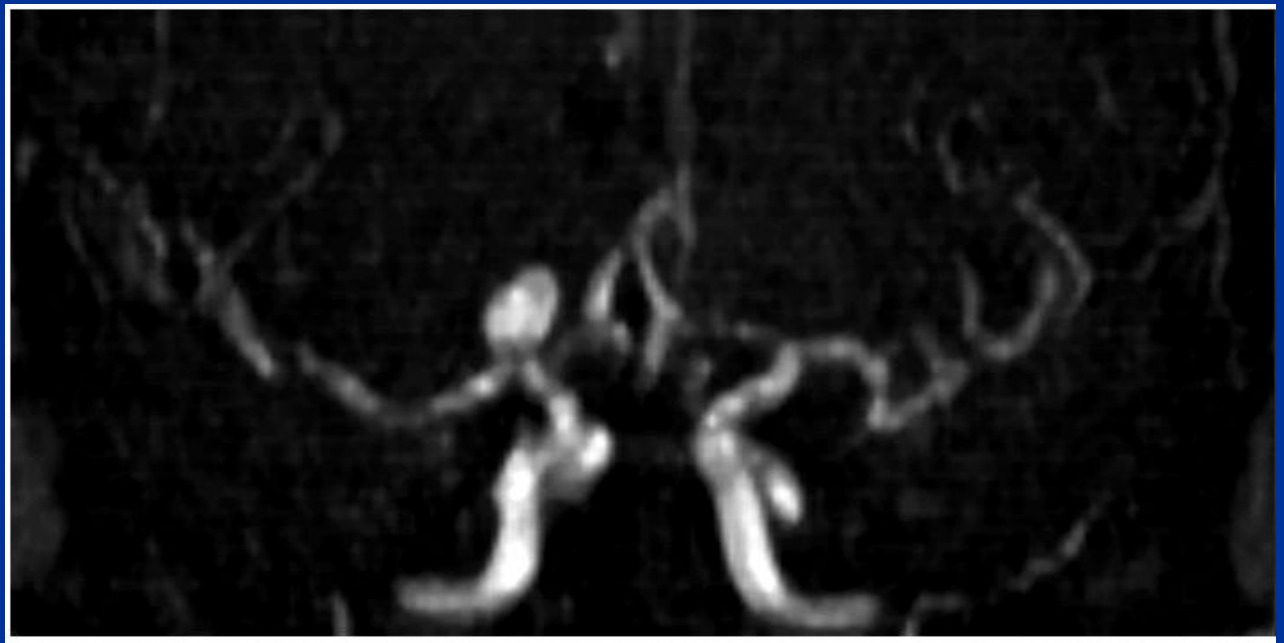

3D-TOF

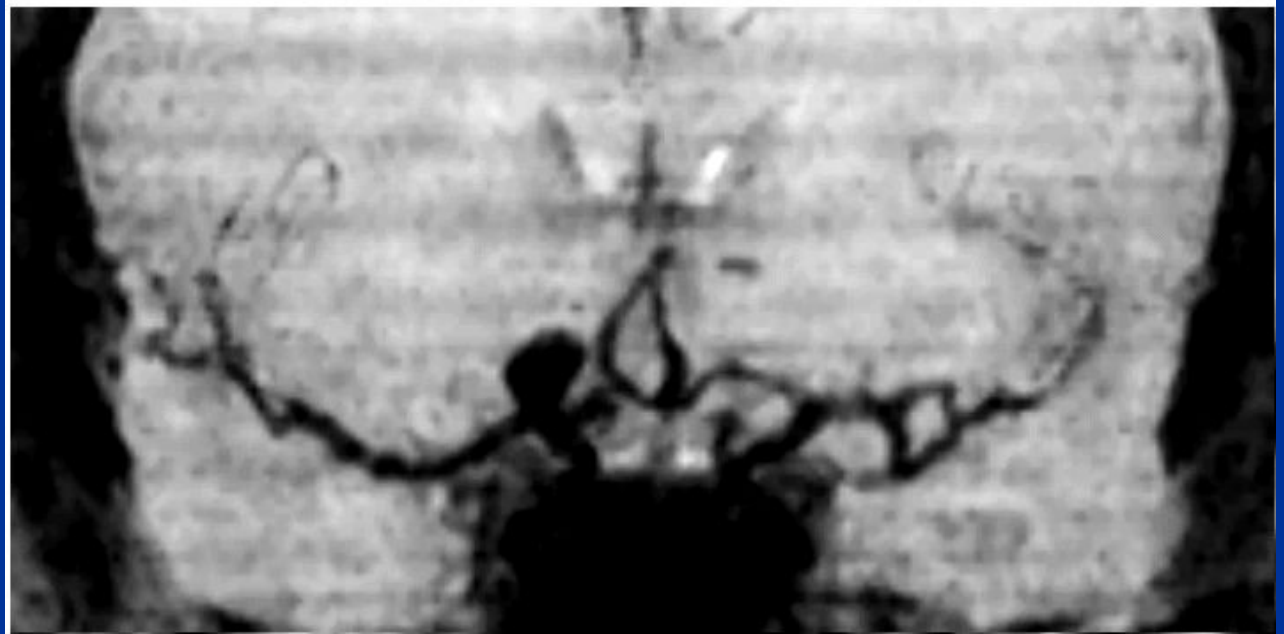

TSE (черная кровь)

Небольшая церебральная аневризма (стрелка)

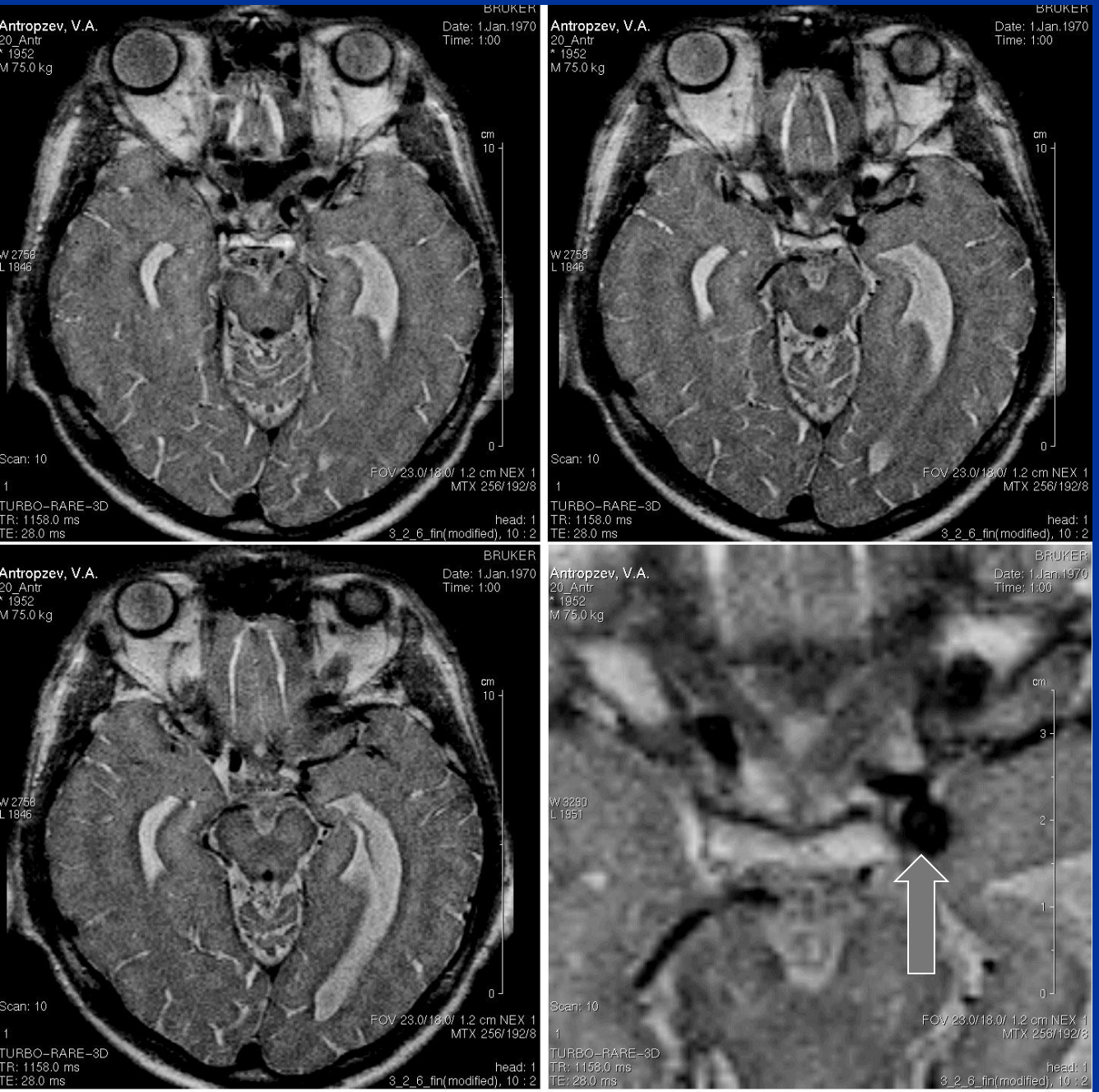

Представлены отдельные срезы, получаемые при режима MPA 3D-TSE, их качество выше, чем при режиме 3D-TOF, что позволяет анализировать не только MIP-реконструированное изображение, но и отдельные срезы. Это повышает точность и надежность диагностики.

Небольшая мешотчатая аневризма левой средней мозговой артерии (MRA)

3D - TSE

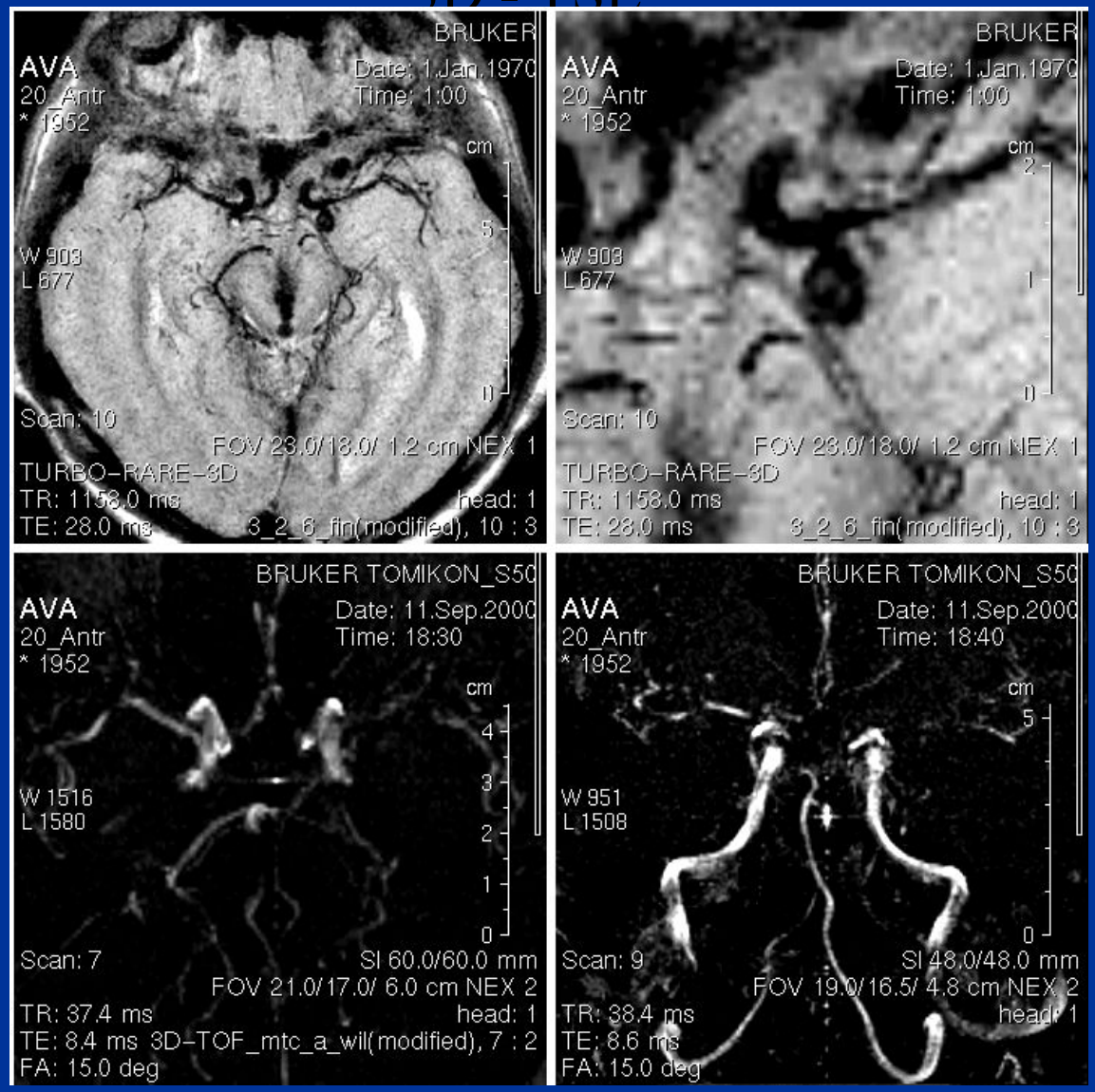

3D - TOF

Перфузия мозгового вещества

Пороговые уровни мозгового кровотока

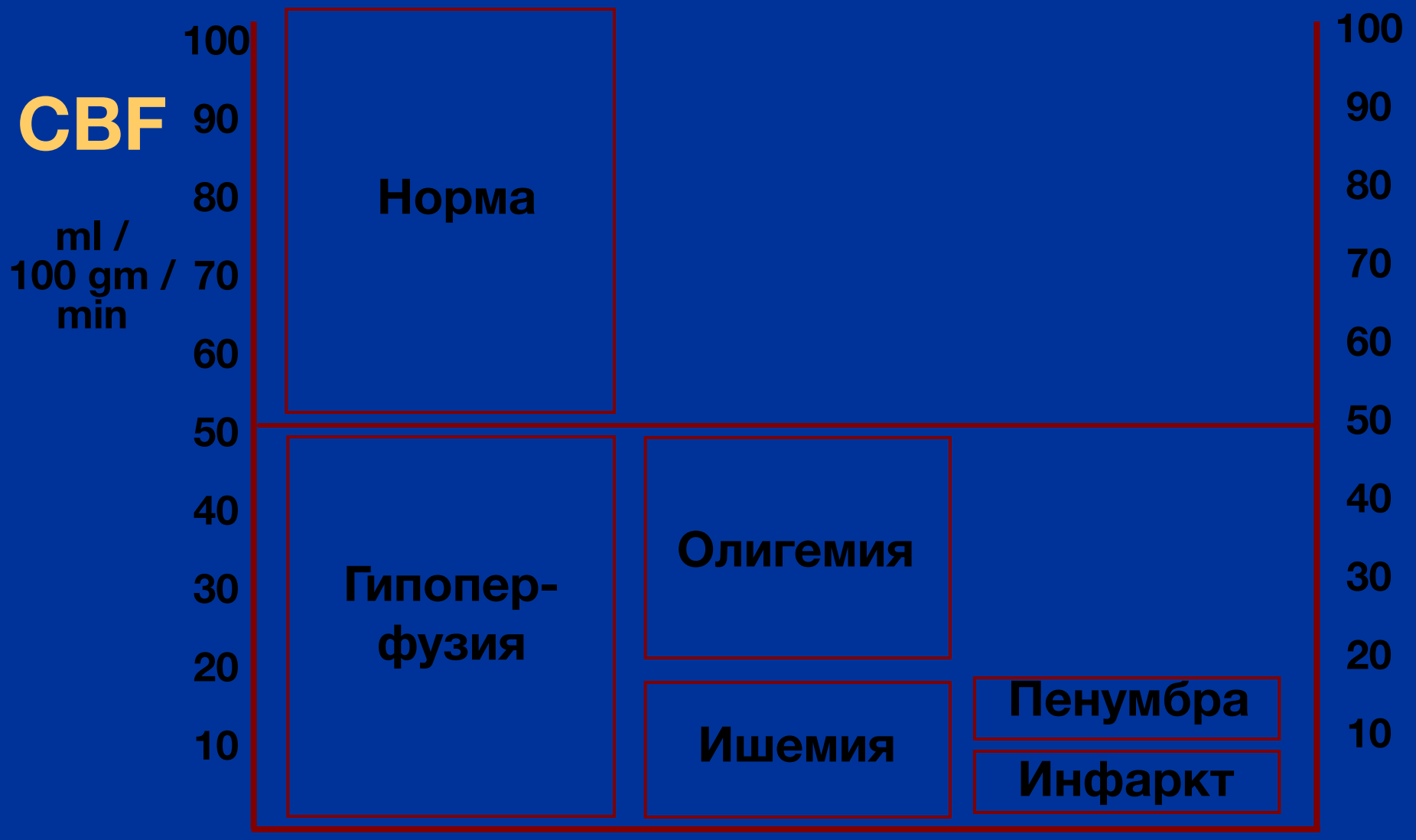

Modified from W.T.Yuh and others

Мозговой кровоток при инфаркте мозга (ОФЭКТ)

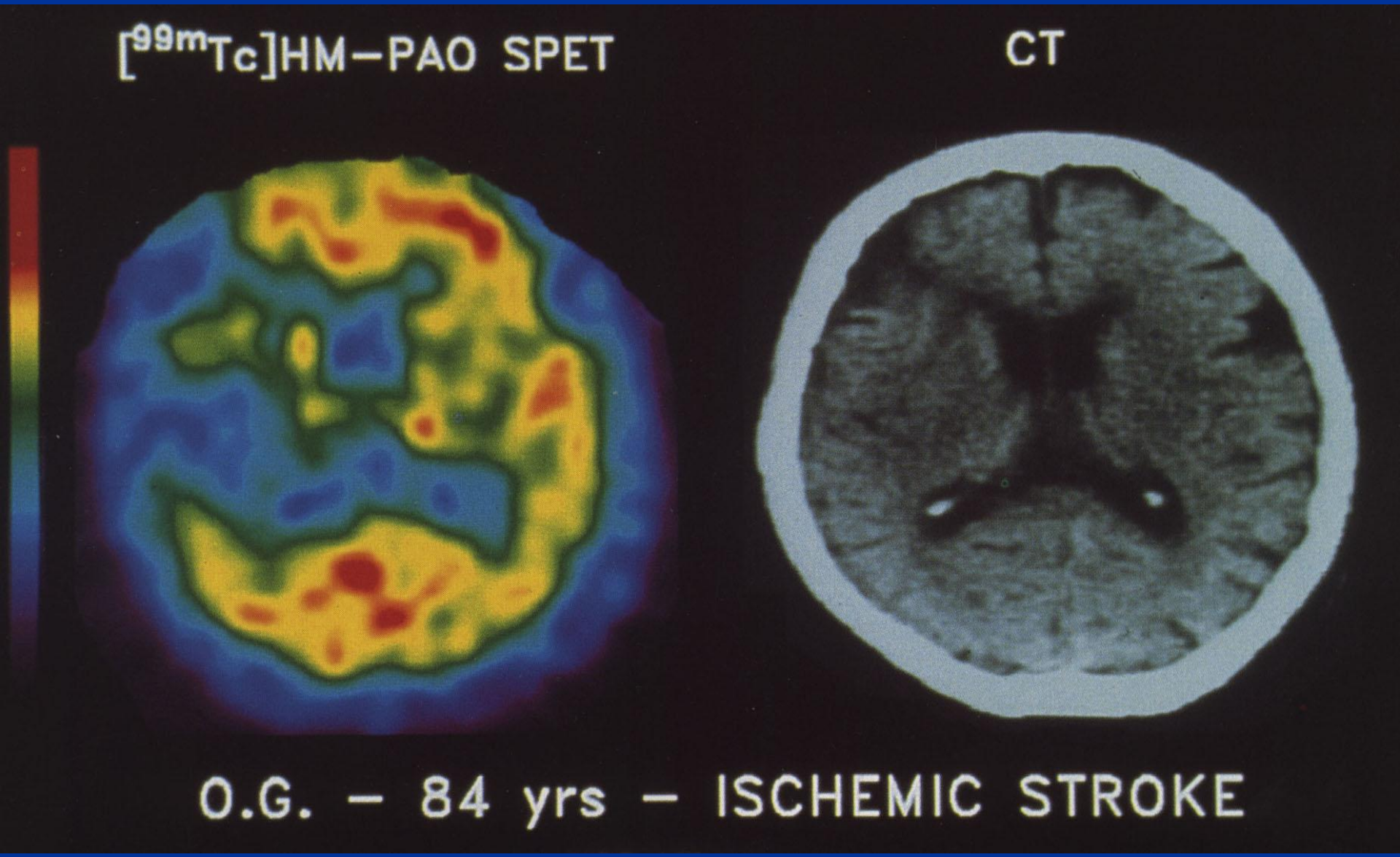

Мозговой кровоток у пациента с эпилепсией

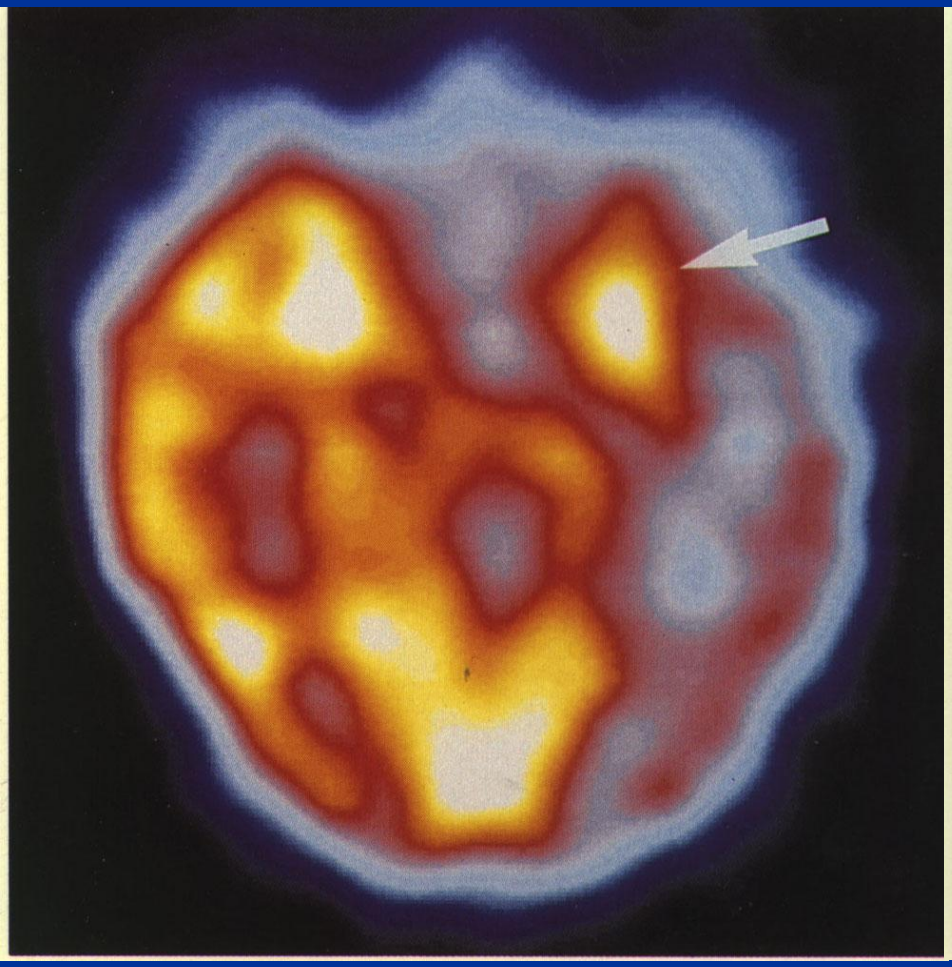

Между приступами

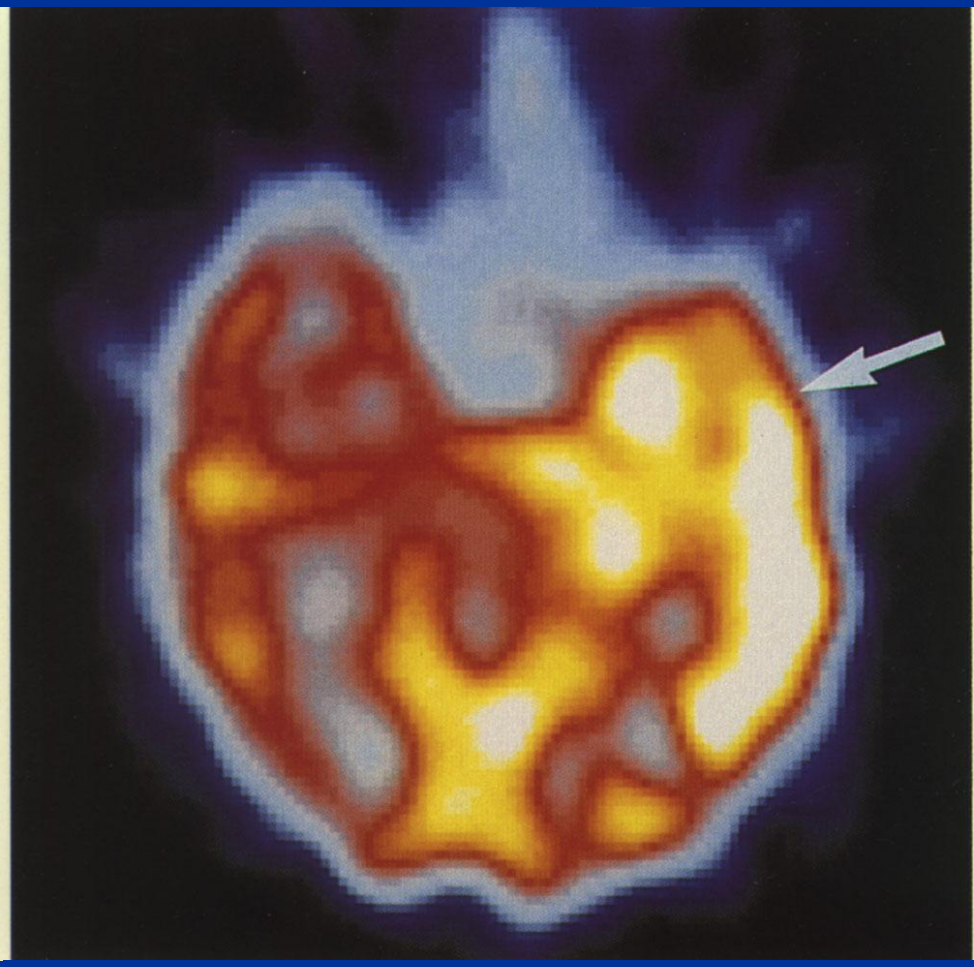

Во время приступа

Наложение изображений рентгеновской КТ и ОФЭКТ

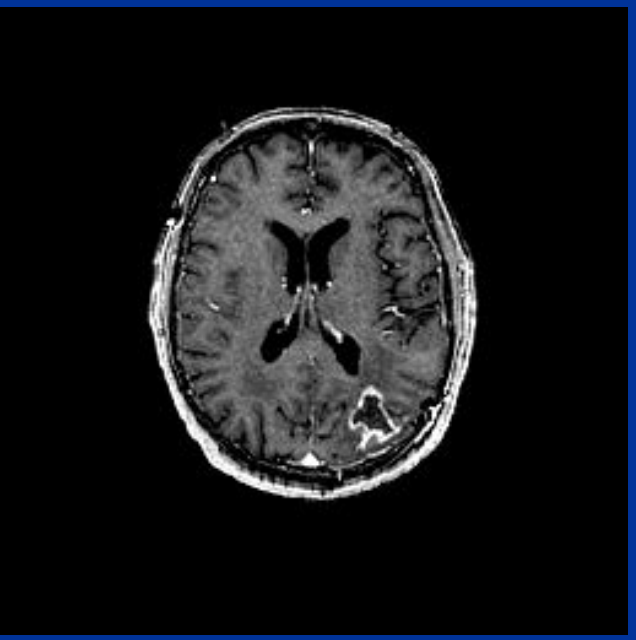

КТ

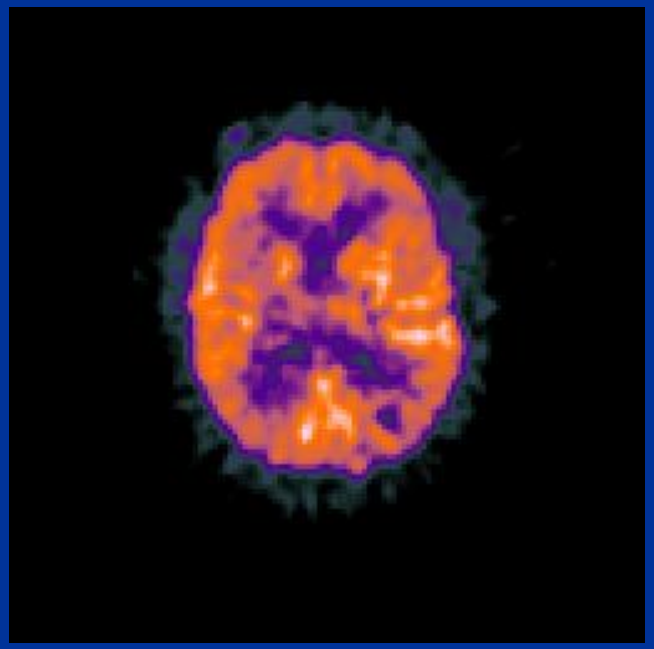

ОФЭКТ

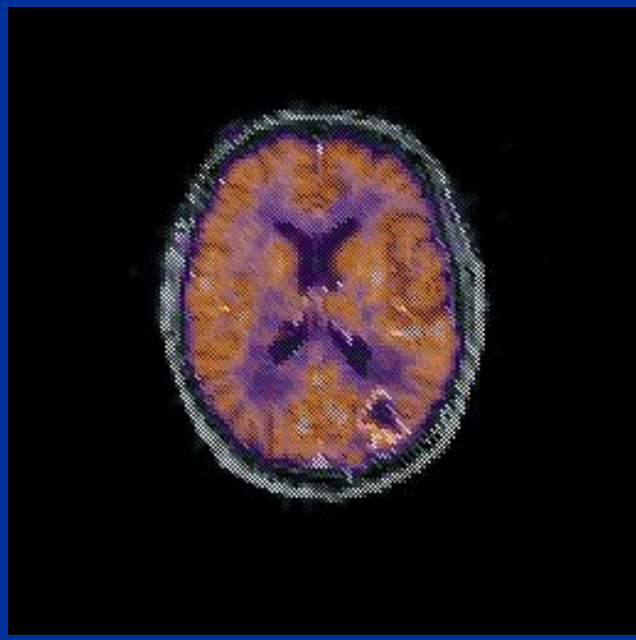

КТ + ОФЭКТ

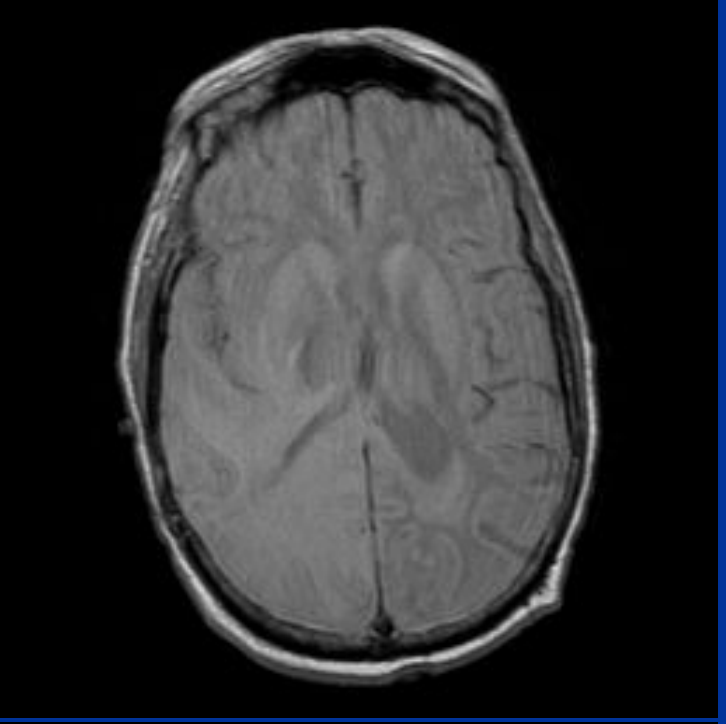

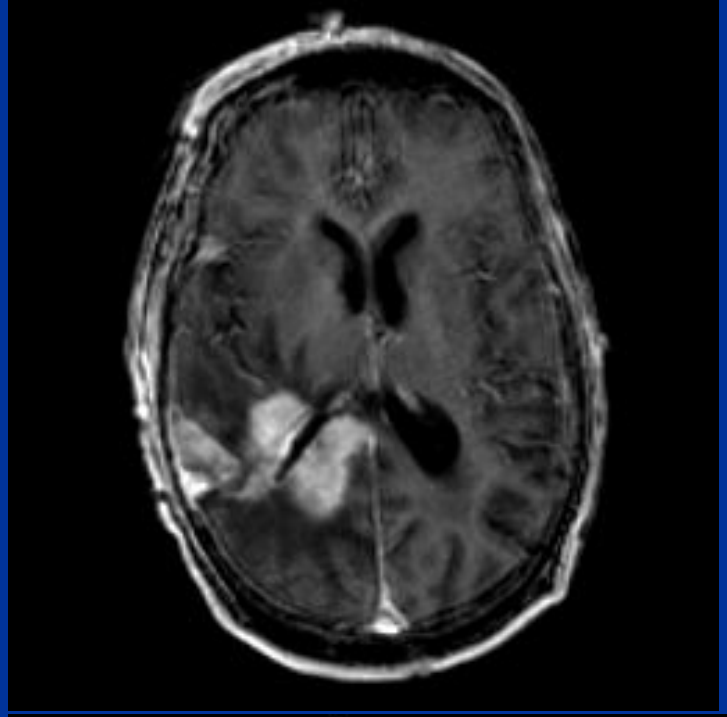

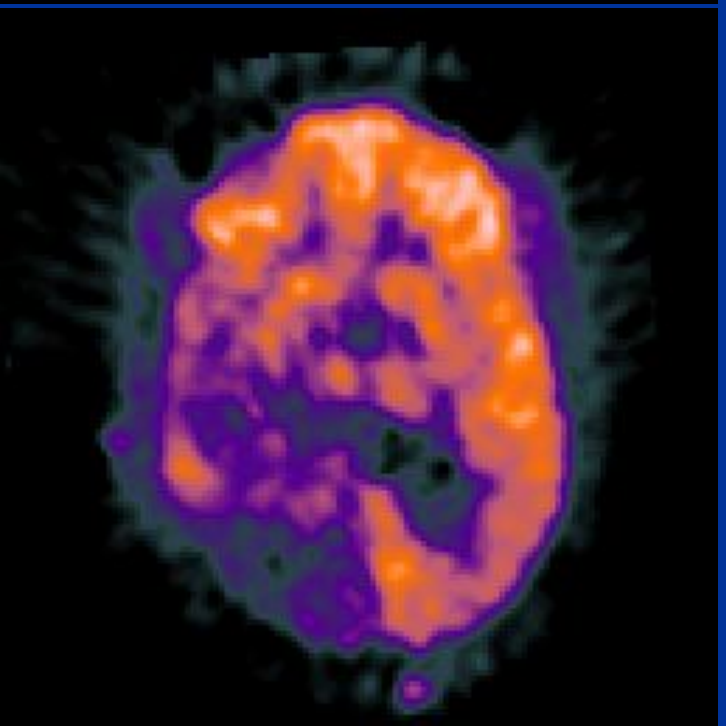

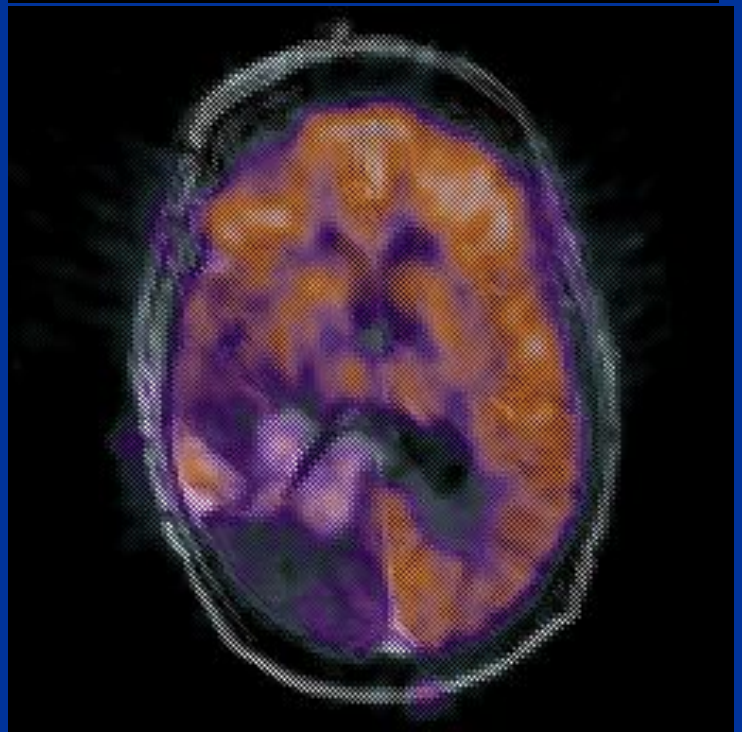

Астроцитома

(ОФЭКТ + МРТ)

Мозговой кровоток (перфузия)

Потребление кислорода в ткани

Экстракция кислорода из крови

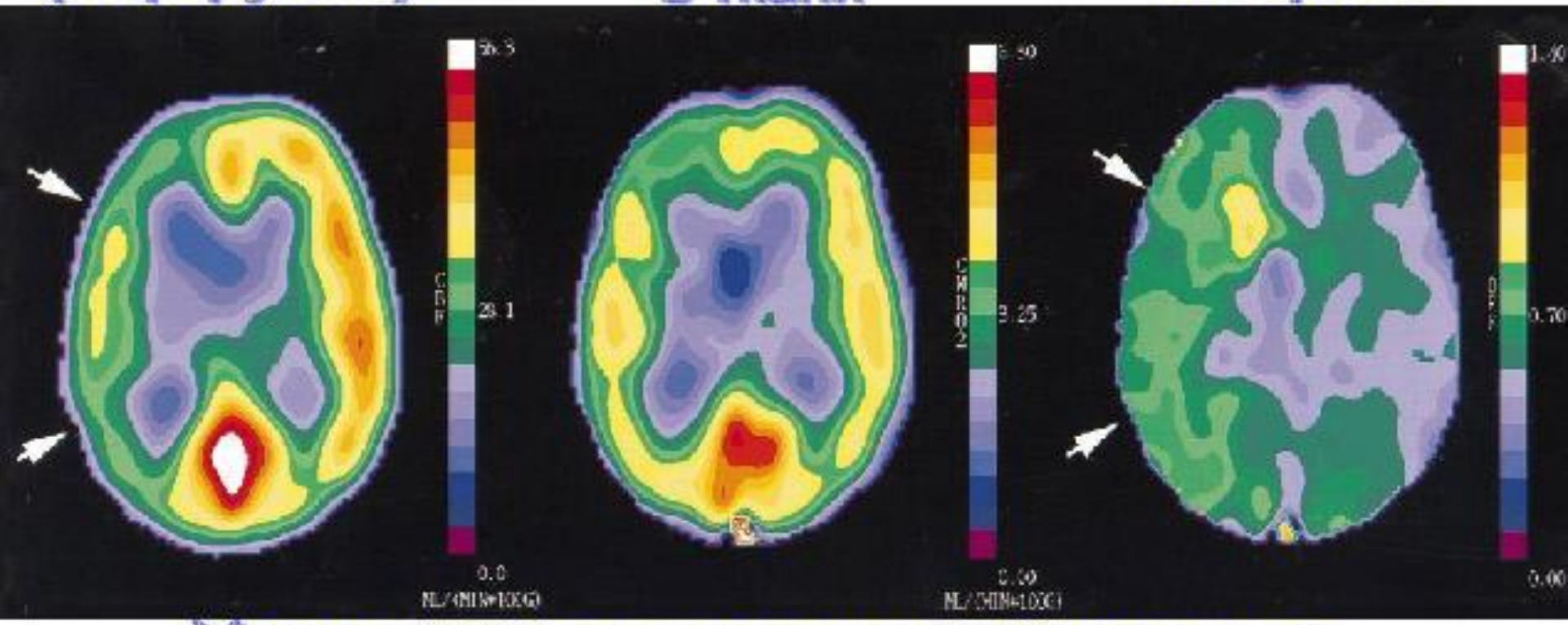

Усиление экстракции кислорода из крови при ишемии мозгового кровотока (по данным ПЭТ)

Перфузионные КТ исследования головного мозга

1. КТ-перфузия в настоящее время стала одним из наиболее важных методов неинвазивной диагностики функционального сосудистого русла головного мозга.

2. Этот метод конкурирует с магнитно-резонансными перфузионными исследованиями, имея преимущества, которые состоят в большей доступности и возможности продолжать мониторирование состояния пациента и в период проведения исследования

3. Принцип метода
   - *определение временных изменений в рентгеновской плотности вещества мозга после быстрого болюсного введения <u>высококонцентрированных растворов РКС</u>*

Перфузионные КТ исследования головного мозга

1. Временной интервал одного оборота, составляющий 0,75 –1,0 сек, позволяет с помощью современных быстрых сканеров в течение 40 сек получать полную информацию о мозговом кровотоке

2. Оптимальное поступление в зону диагностики высококонцентрированного болюса йодированного РКС имеет критически важное значение для качества визуализации с помощью быстрой МСКТ

3. Показано, что для перфузионных исследований необходимо, чтобы в сосудистое русло доза РКС была равна 2,4 г йода/сек. Для этой цели наилучшим образом подходят ысококонцентрированные растворы, обладающие при такой большой концентрации приемлемой вязкостью

КТ показатели перфузии при окклюзии правой средней мозговой артерии

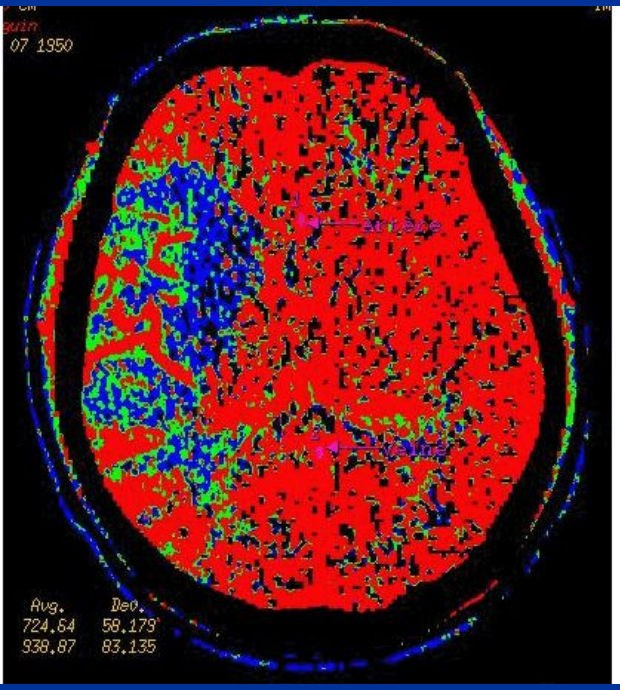

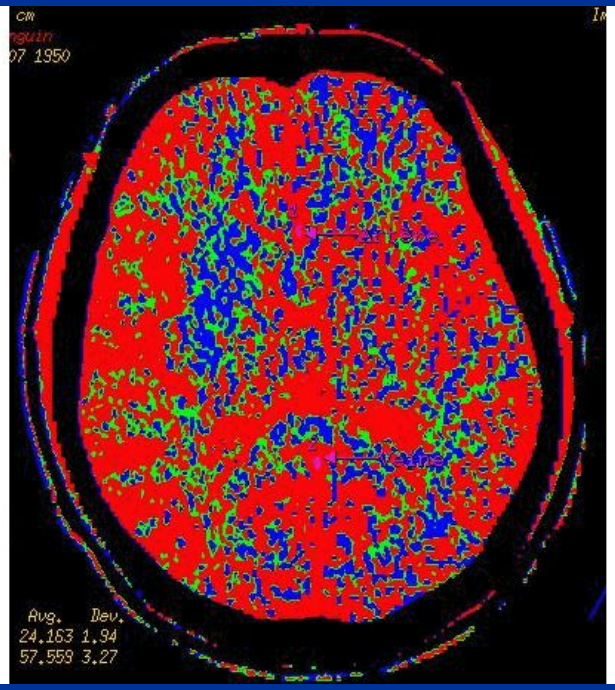

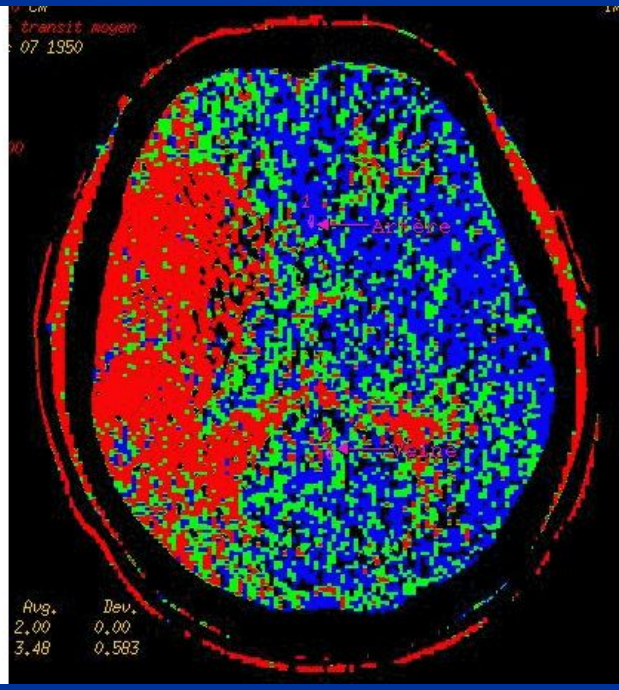

CBF CBV MTT

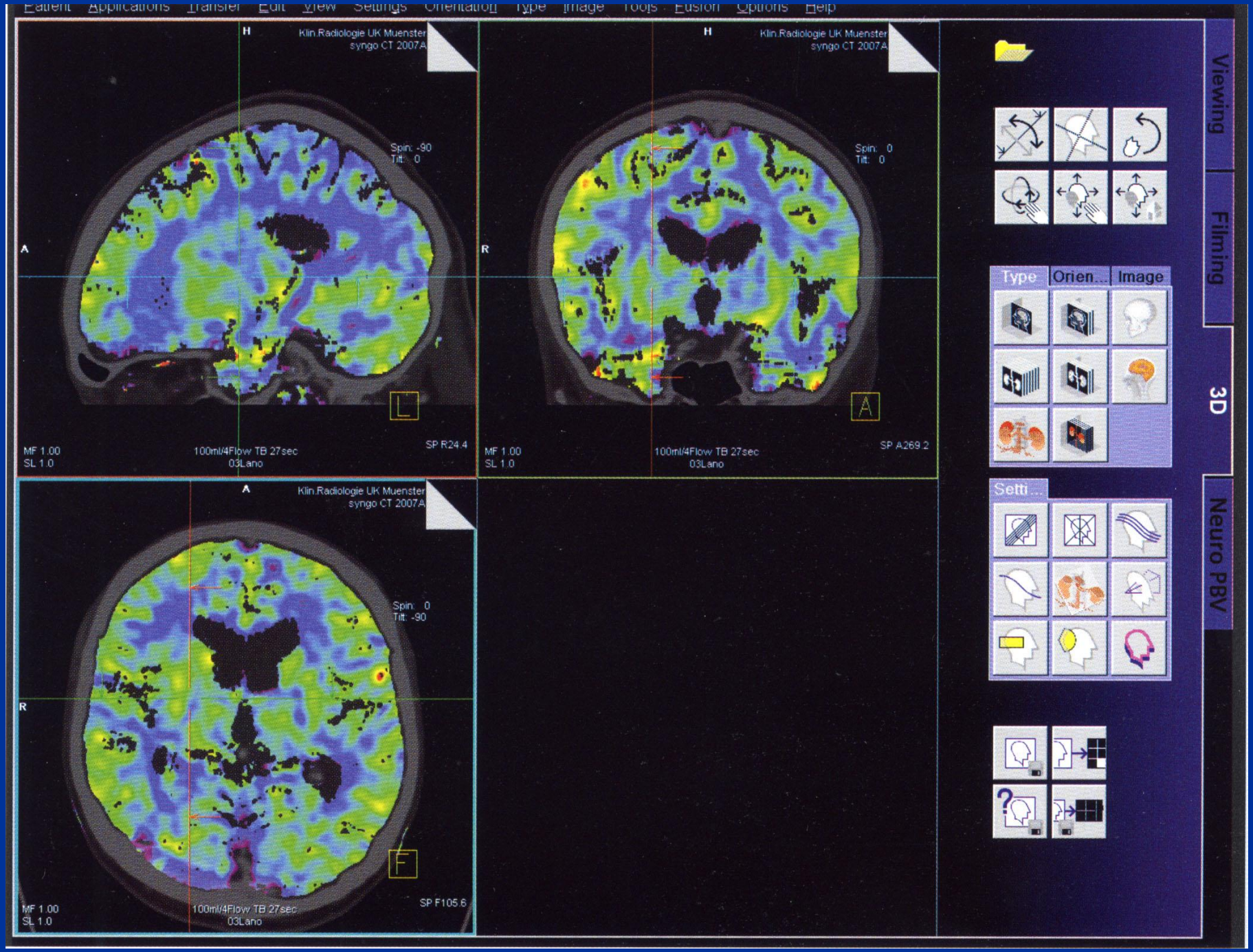
Patient Applications Transfer Edit View Settings Orientation Type Image Tools Fusion Options Help
Klin.Radiologie UK Muenster
syngo CT 2007A
Spin: -90
Tilt: 0
MF 1.00
SL 1.0
100ml/4Flow TB 27sec
03Lano
SP R24.4
Spin: 0
Tilt: 0
SP A269.2
Spin: 0
Tilt: -90
SP F105.6
Viewing
Filming
3D
Neuro PBV
Type
Orien...
Image
Setti...

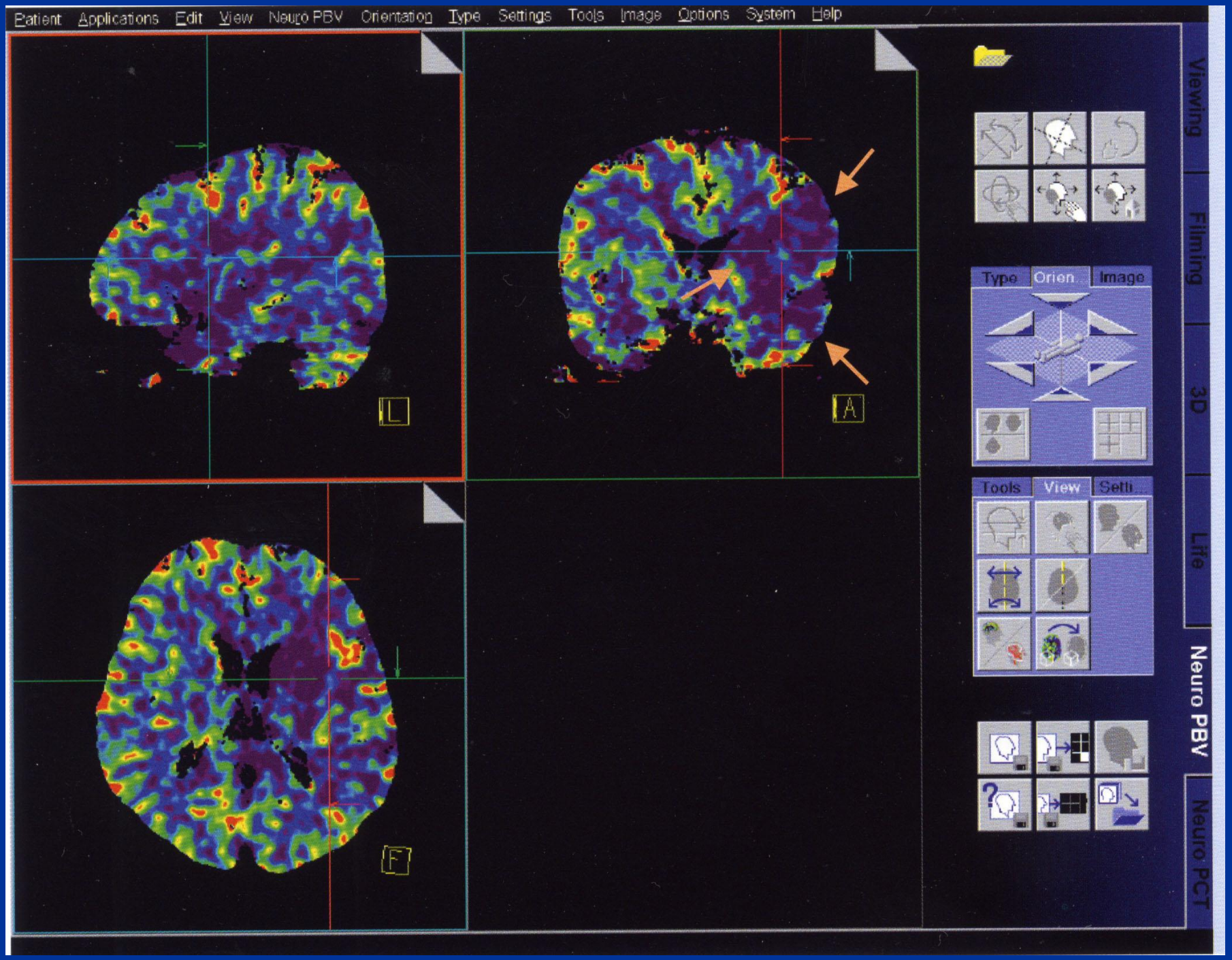
Patient Applications Edit View Neuro PBV Orientation Type Settings Tools Image Options System Help
L
A
F
Type Orien Image
Tools View Setti
Viewing Filming 3D Life Neuro PBV Neuro PCT

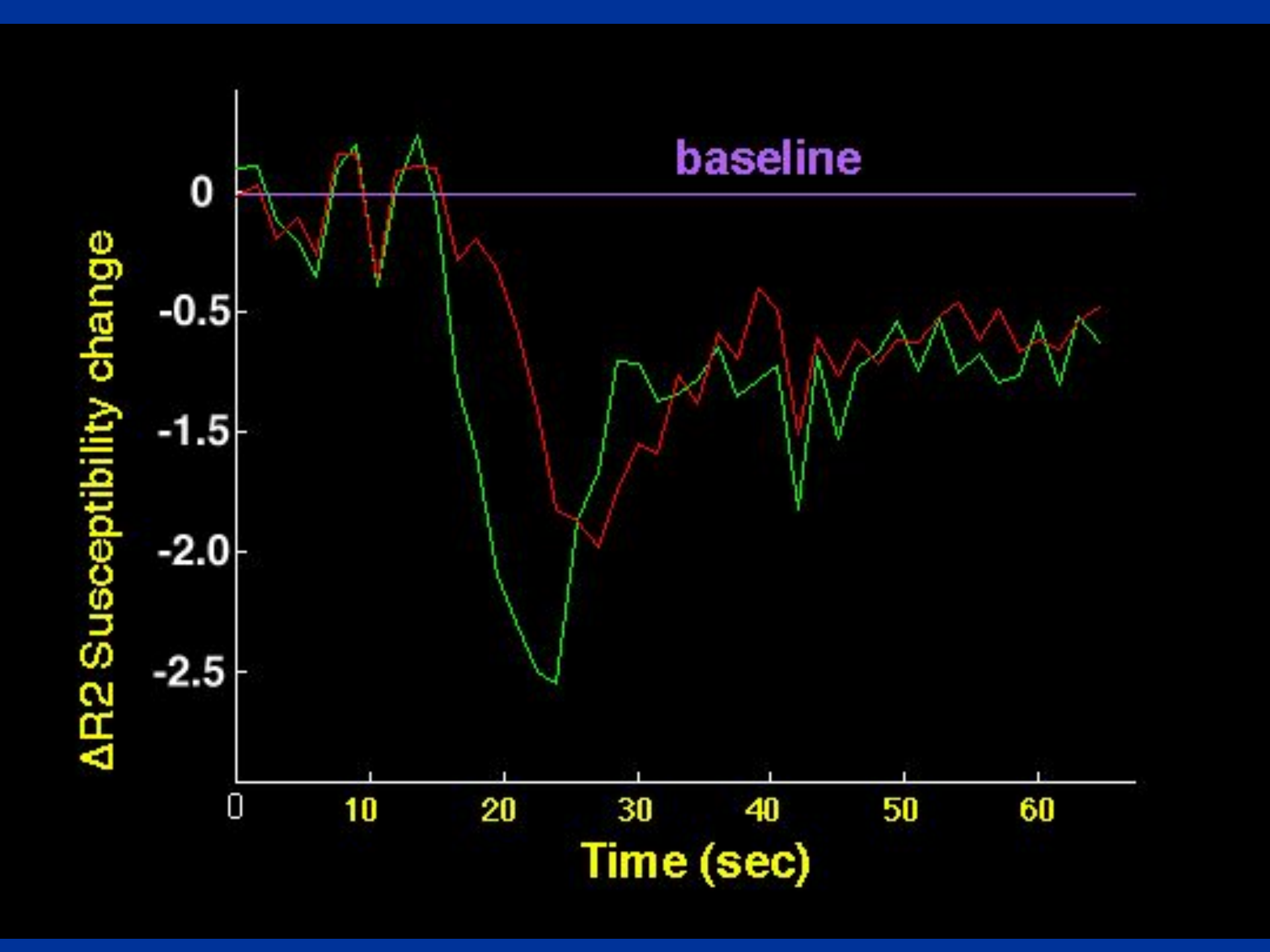
baseline
0
-0.5
-1.5
-2.0
-2.5
ΔR2 Susceptibility change
0
10
20
30
40
50
60
Time (sec)

MRI Perfusion Gad Bolus Tracking

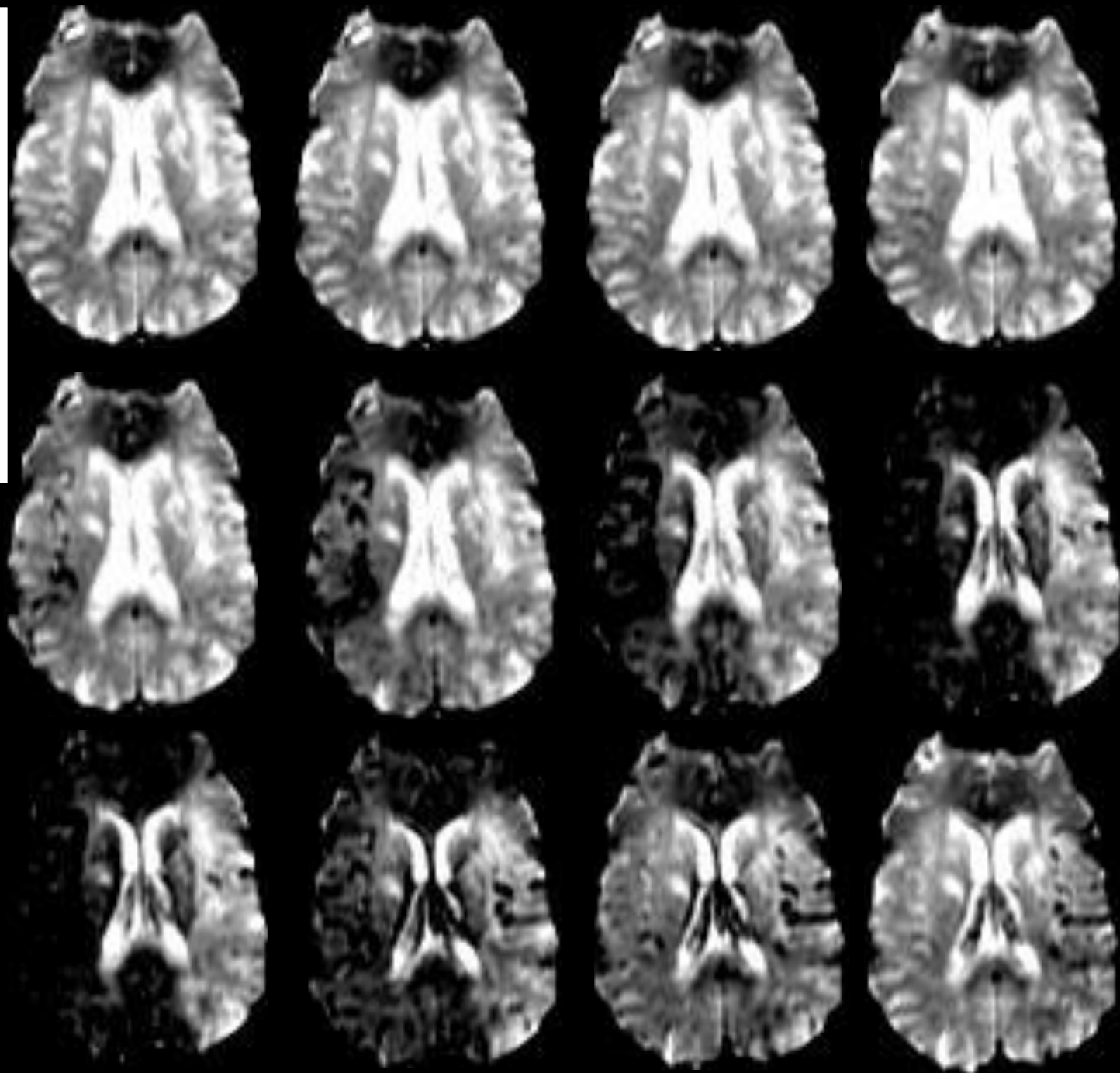

L MCA Ischemia

Raw T2* Images
(12 of 504)

MRI Perfusion Gadolinium Bolus Tracking

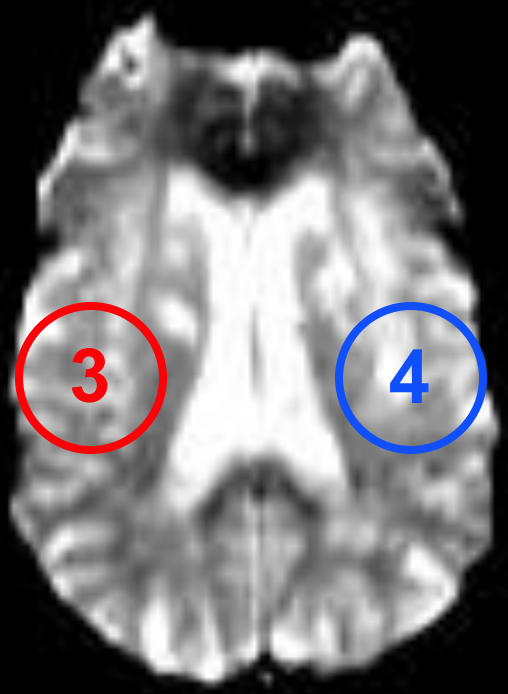

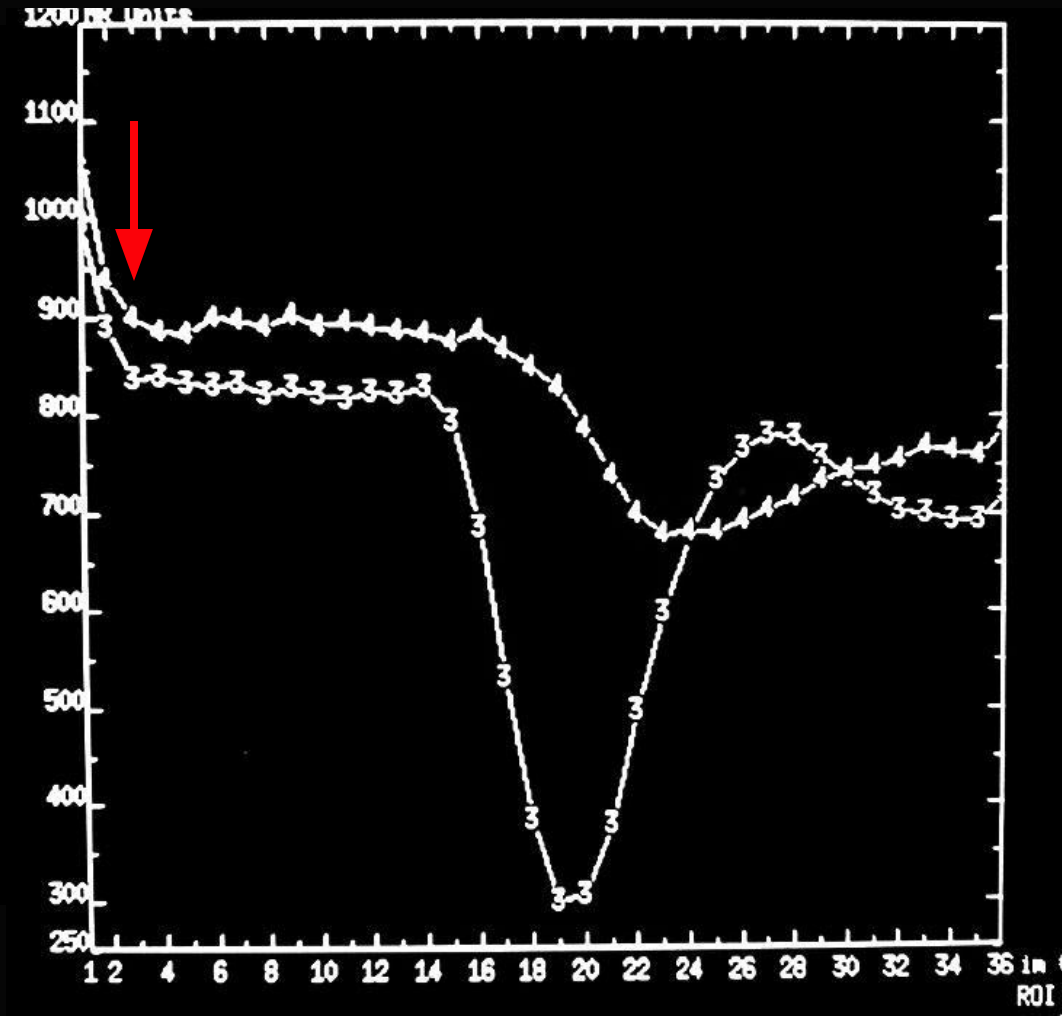

T2* Image

SI vs Time Curve

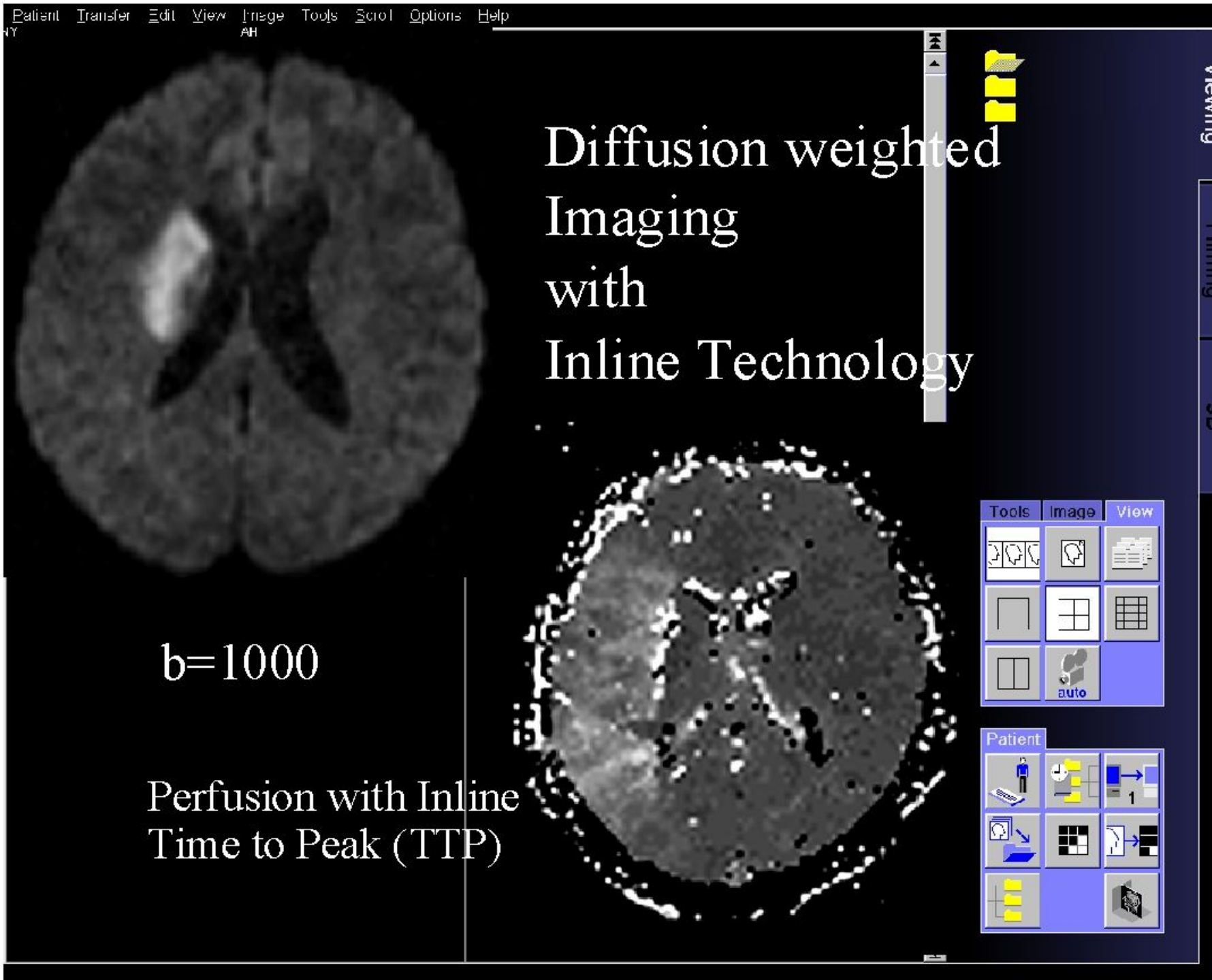
Patient Transfer Edit View Image Tools Scrol Options Help
Diffusion weighted
Imaging
with
Inline Technology
b=1000
Perfusion with Inline
Time to Peak (TTP)
Tools
Image
View
auto
Patient

Выявление пенумбры

ПЕНУМБРОГРАФИЯ (ПЭТ, 18F-флюоромизонидазол)

- **ПЭТ** (позитронная эмиссионная томография);
- **18F-флюоромизонидазол** (производное 2 - нитроимидазола);
- **Препарат накапливается в жизнеспособных ишемизированных тканях;**
- **Применение:**
- **Онкология** (оценка выраженности гипоксических изменений в ткани опухоли для прогнозирования радиочувствительности опухоли);
- **Кардиология и Гепатология** (оценка степени гипоксических изменений в миокарде и ткани печени);
- **Неврология** (выявление ишемической пенумбры - пенумбрография).

ПЕНУМБРОГРАФИЯ (ПЭТ, ^{18}F-флюоромизонидазол)

Часы

Меньше 6

6 - 16

16 - 24

24 - 48

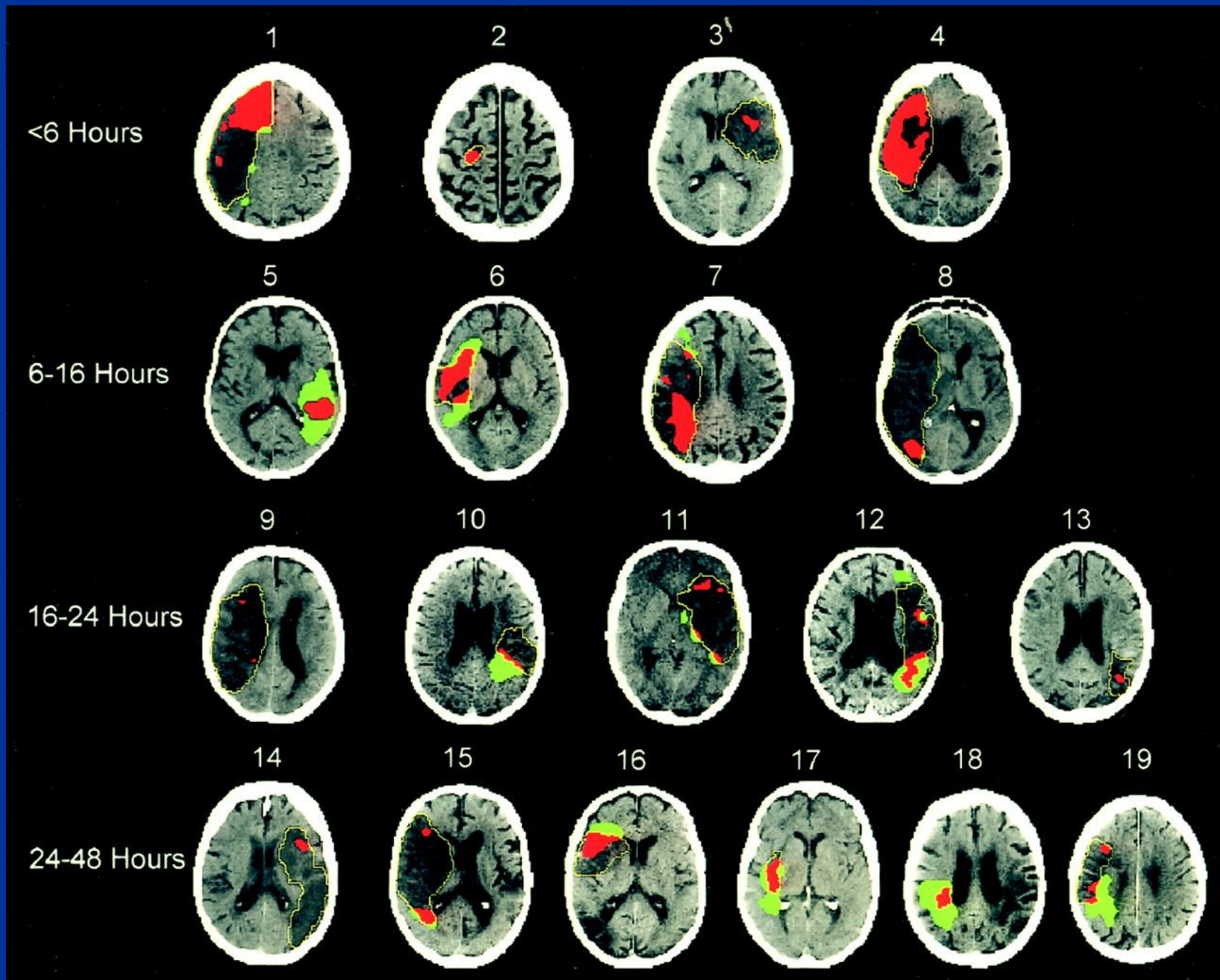

Динамика DWI и ADC при инфаркте мозга

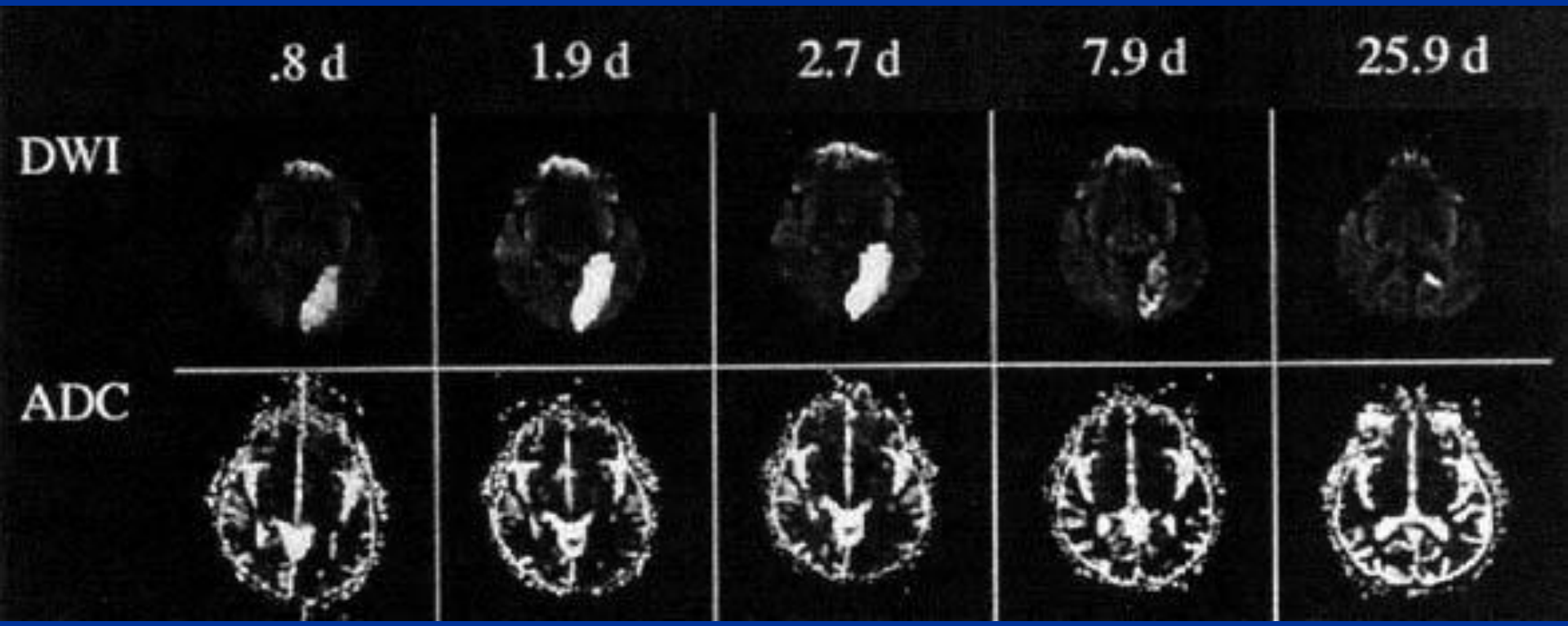

Регресс изменений на DWI изображениях после реканализации сосудов

Тромболизис

До лечения

После лечения

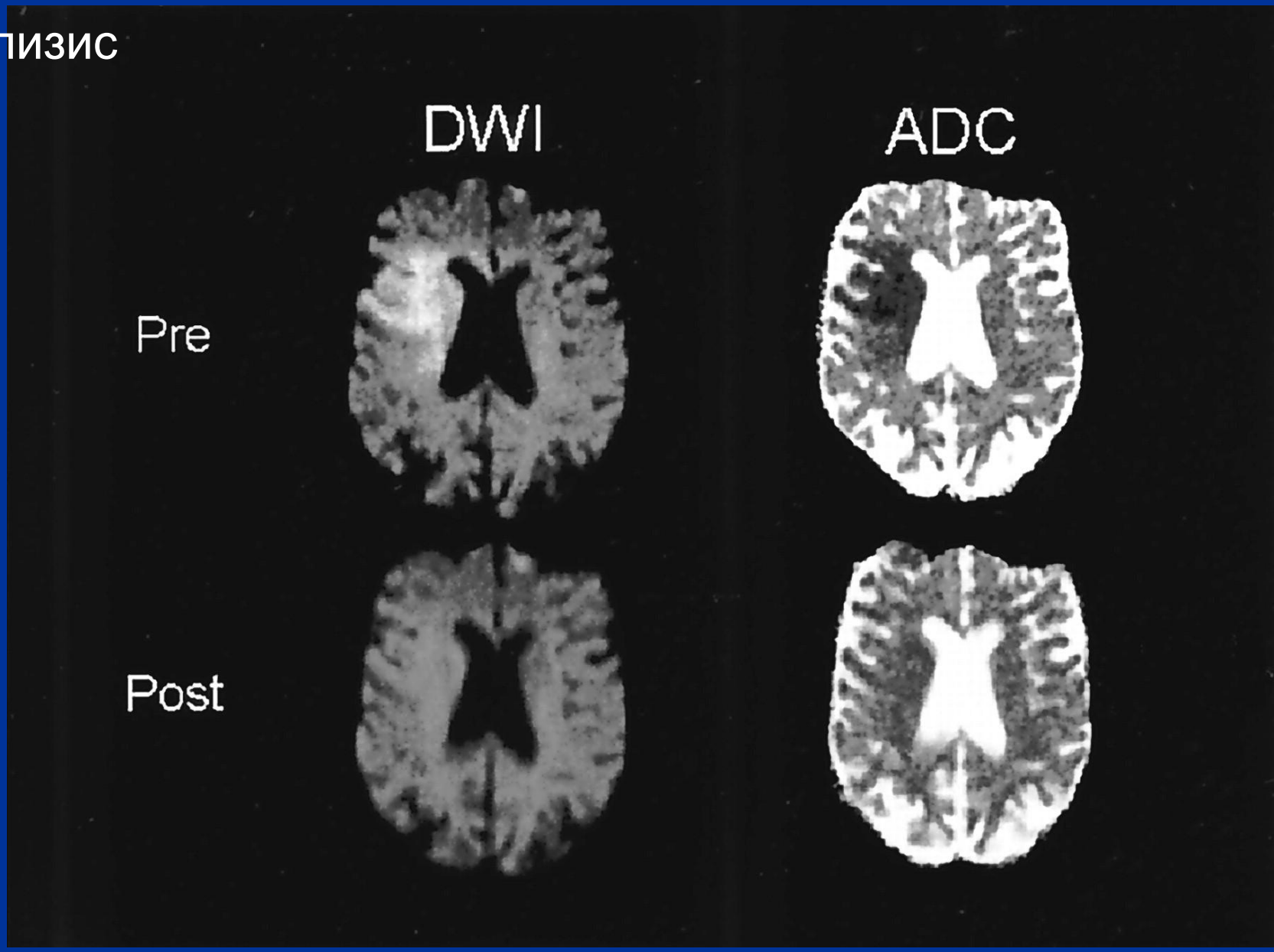

Kidwell Ch. et al, Stroke, 2003, 34: 2729

Зона гипоперфузии (CBV,CBF,MTT) в первый день инсульта больше участка снижения диффузии воды (DWI) при тромбозе правой средней мозговой артерии (MRA) у пациента 76 лет. На второй день инсульта наблюдается увеличение зоны ишемического повреждения мозга (Day 2)

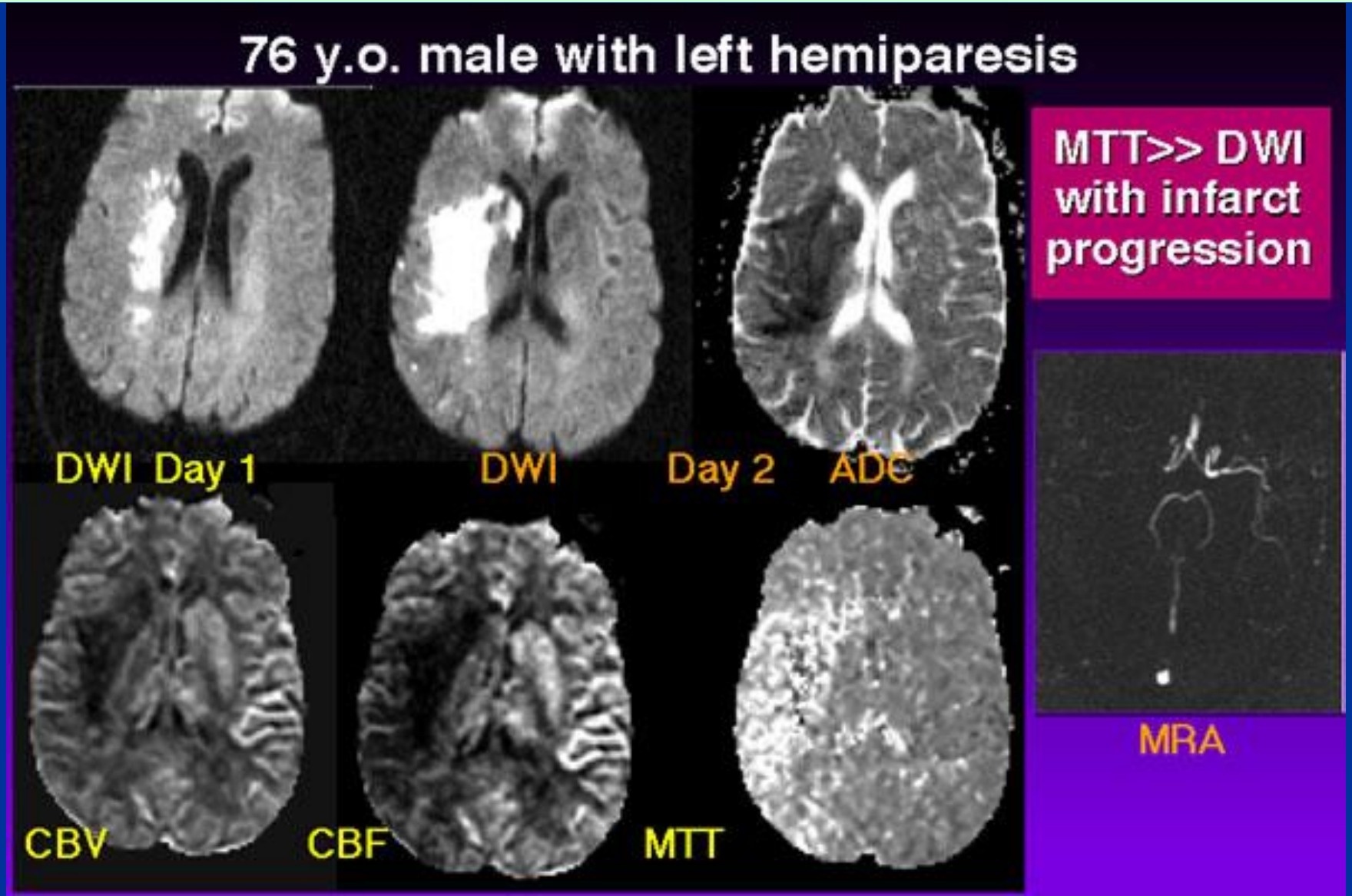

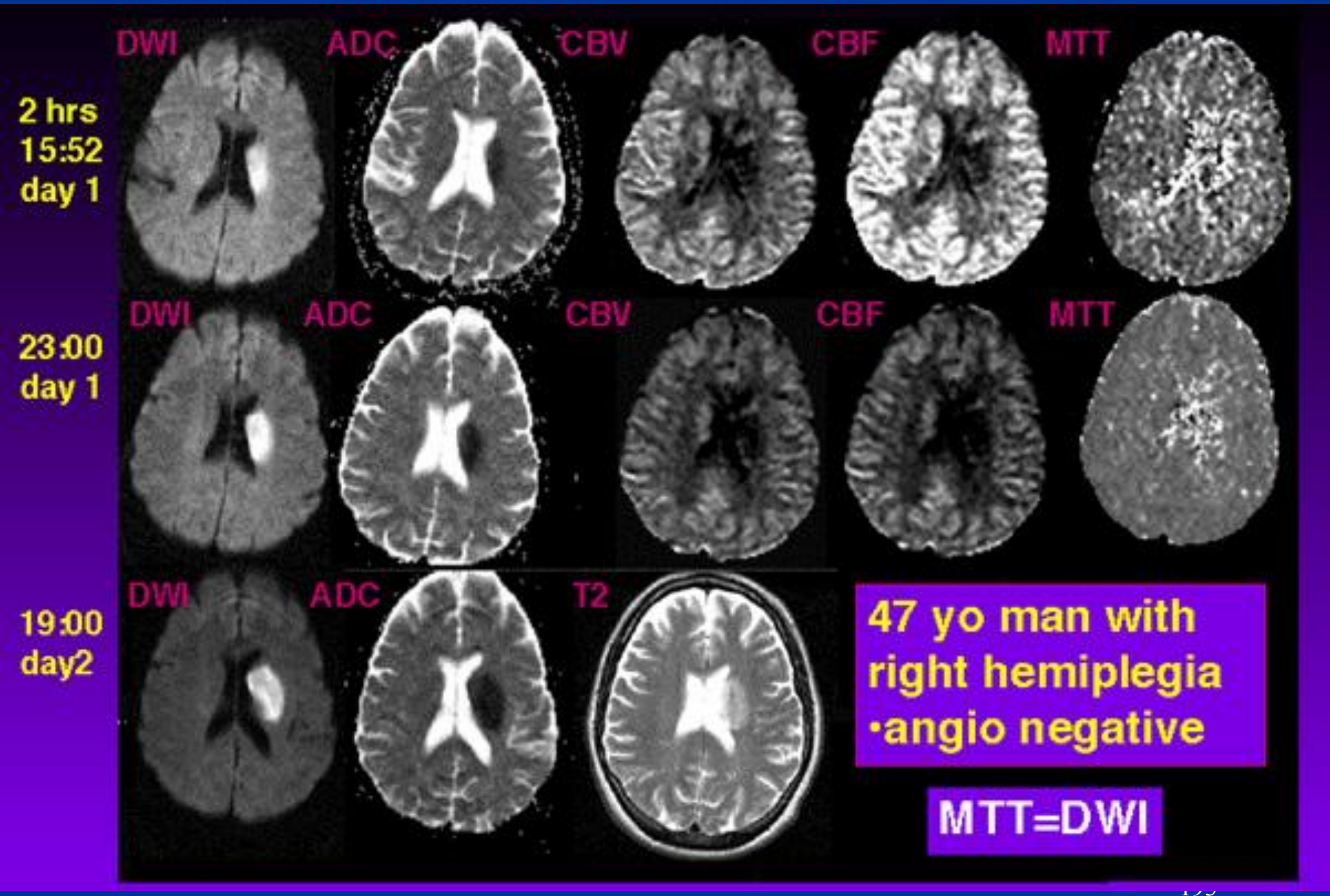
DWI
ADC
CBV
CBF
MTT
2 hrs
15:52
day 1
DWI
ADC
CBV
CBF
MTT
23:00
day 1
DWI
ADC
T2
19:00
day2
47 yo man with
right hemiplegia
•angio negative
MTT=DWI

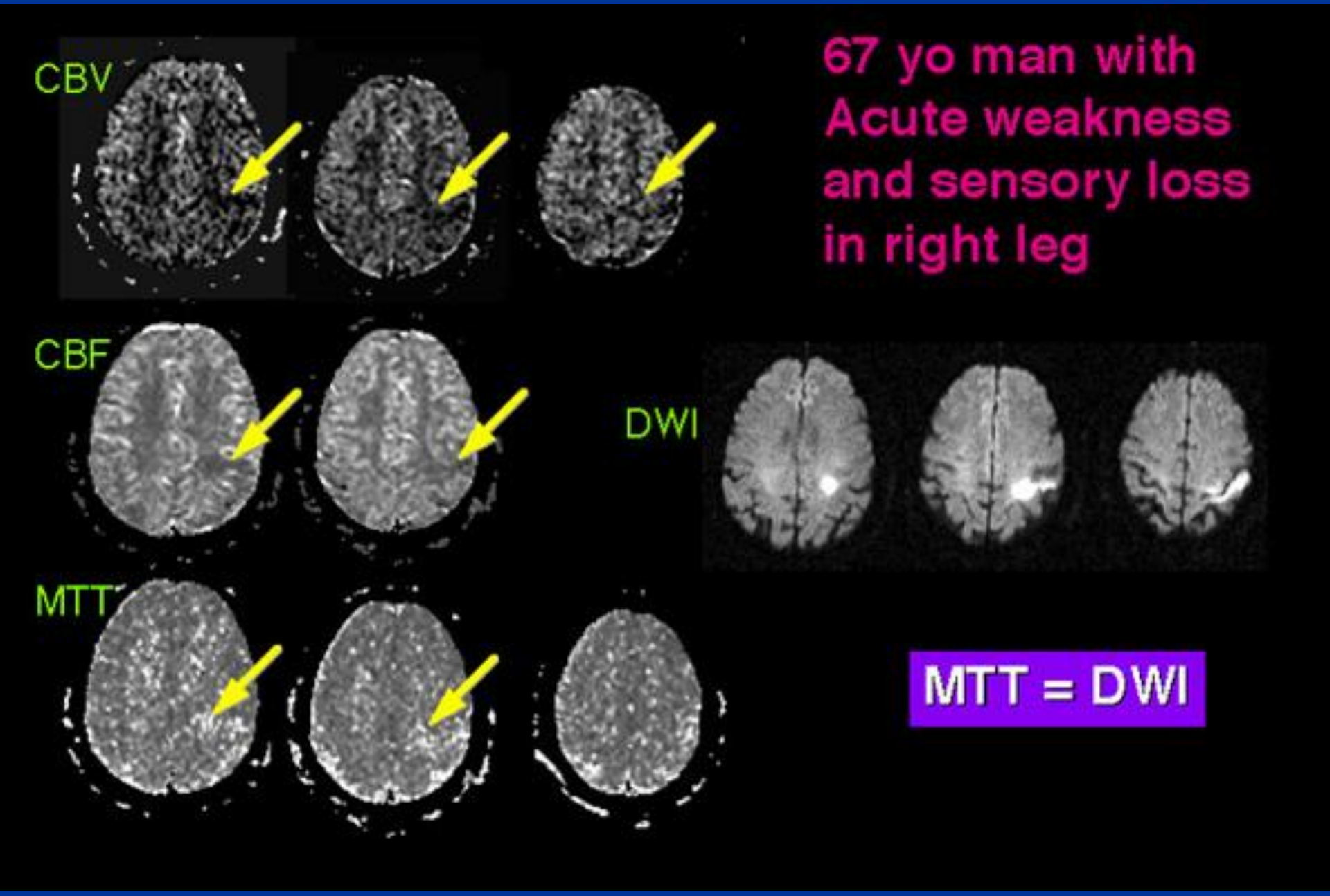
CBV
CBF
MTT
DWI
67 yo man with
Acute weakness
and sensory loss
in right leg
MTT = DWI

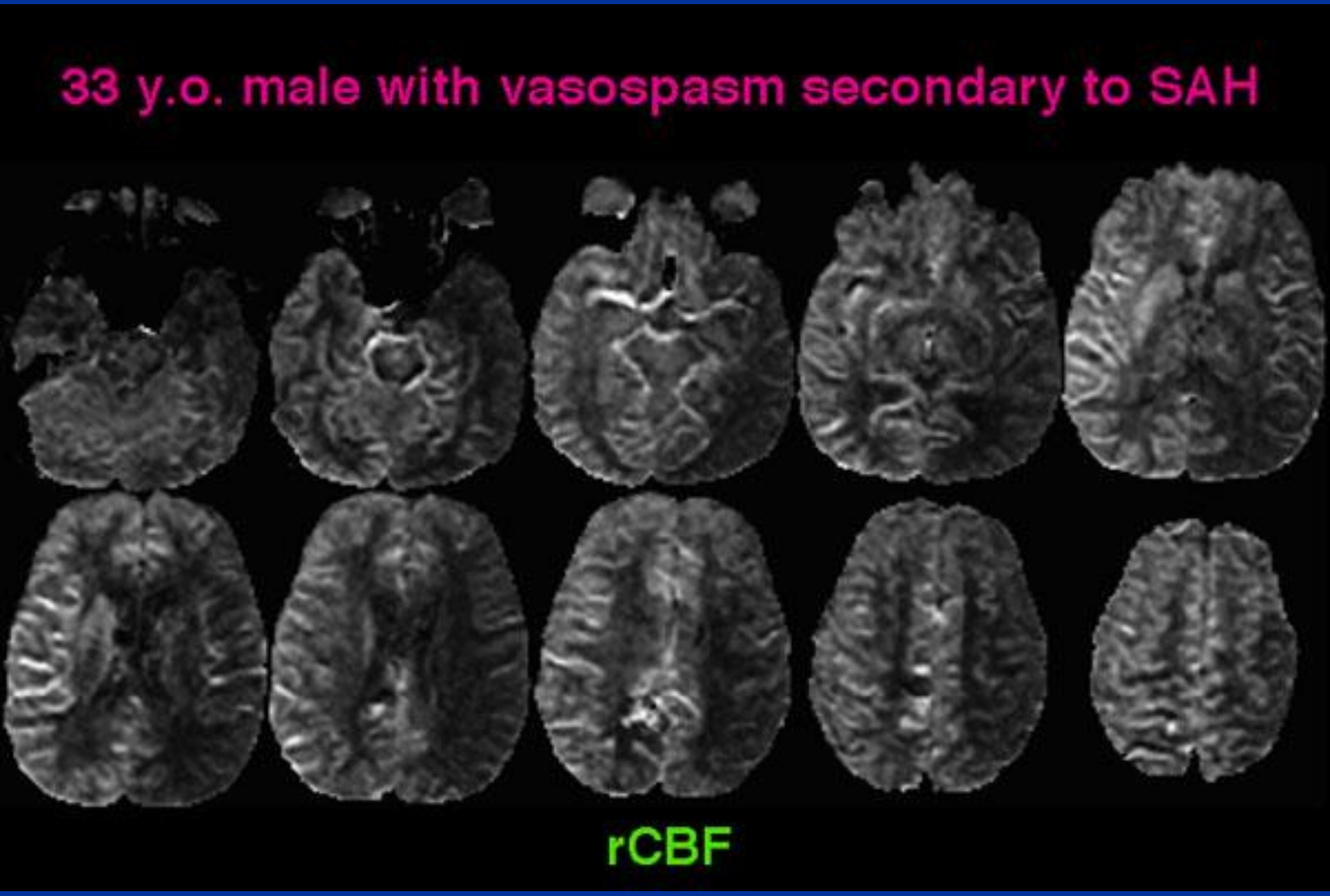
33 y.o. male with vasospasm secondary to SAH
rCBF

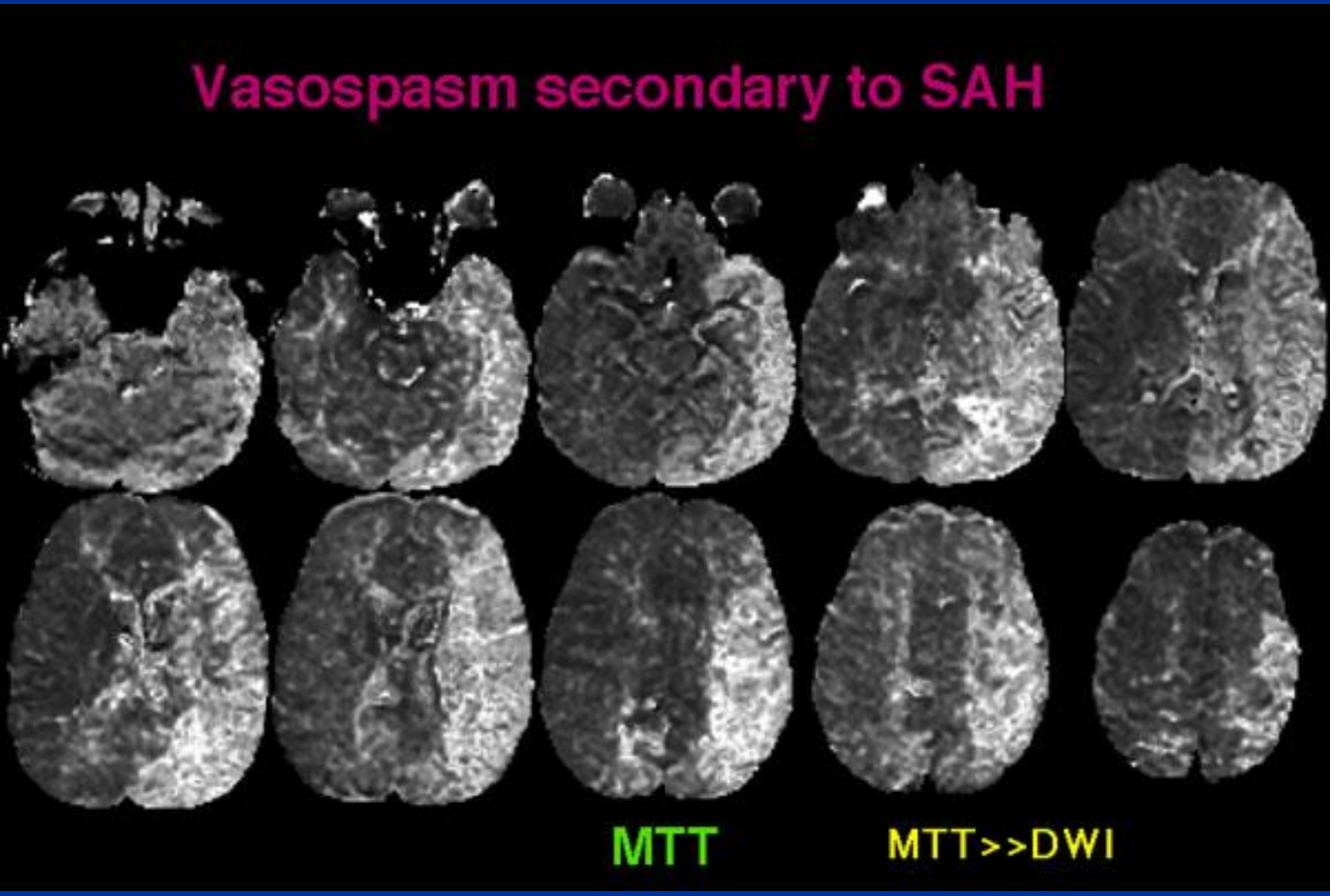
Vasospasm secondary to SAH
MTT
MTT>>DWI

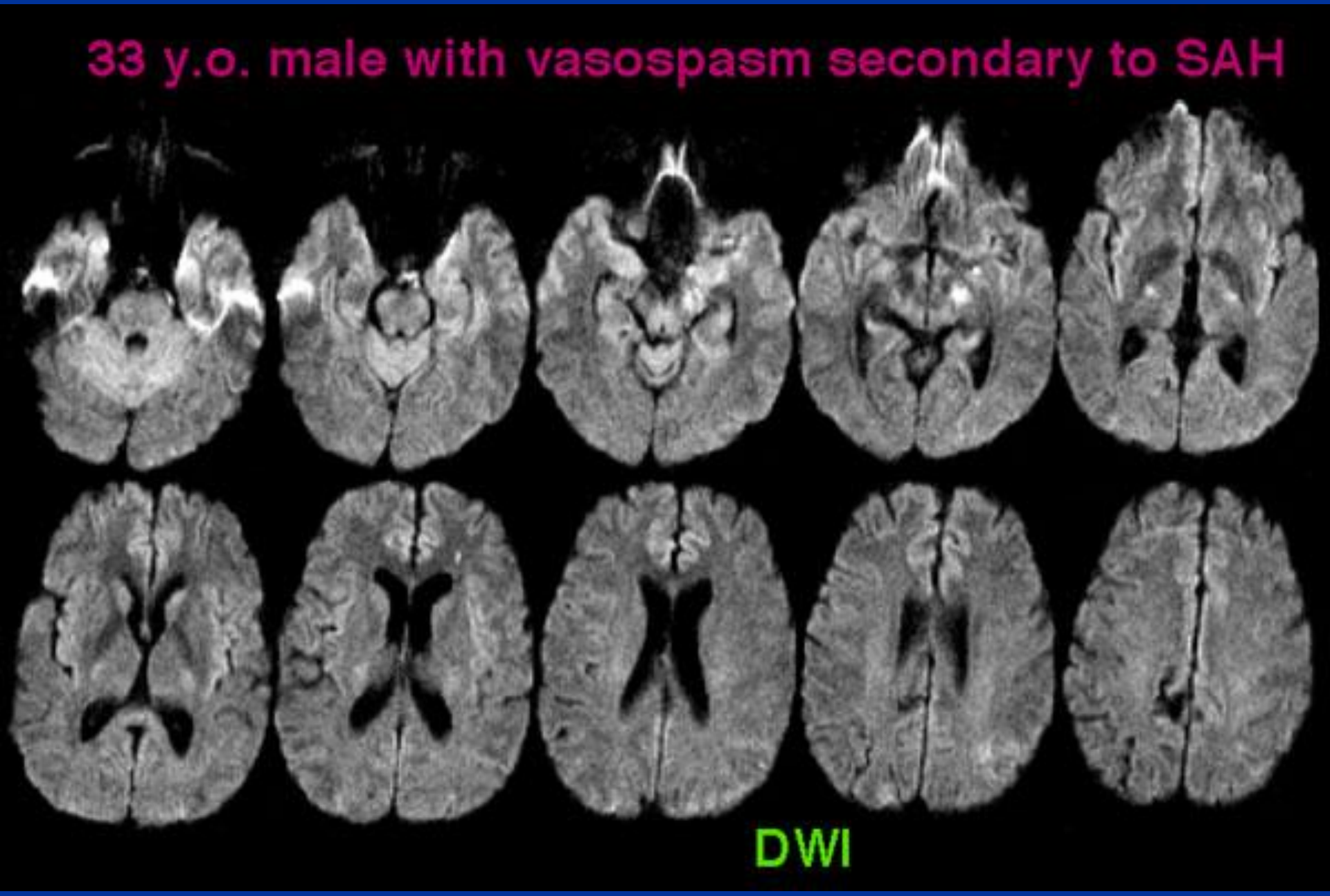
33 y.o. male with vasospasm secondary to SAH
DWI

Частота несовпадения участков поражения по DWI и PWI

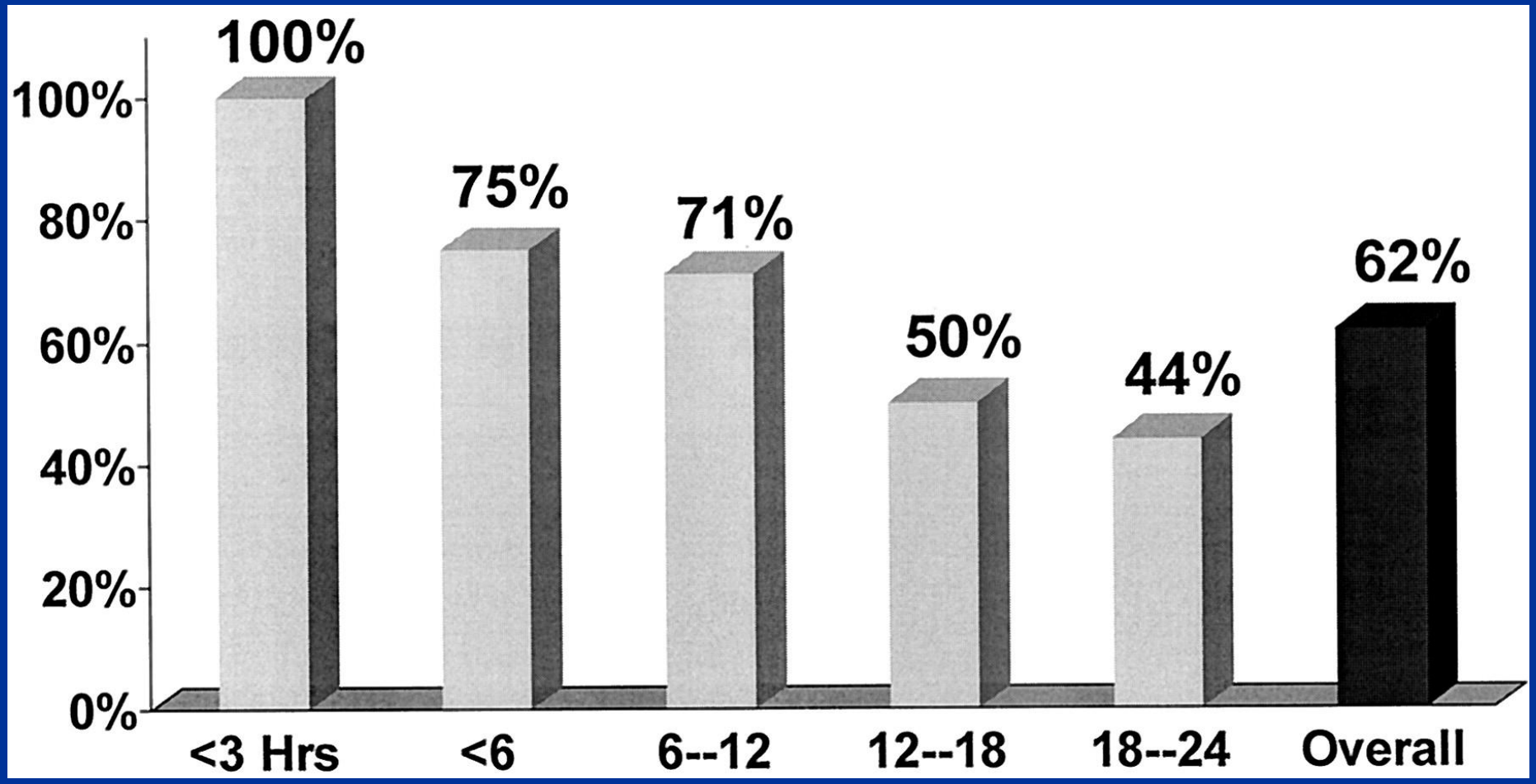

Kidwell Ch. et al, Stroke, 2003, 34: 2729 (данные Darby D. et al, Stroke, 1999, 30:2043).

FLAIR
DIR

Импульсная последовательность FLAIR (TIRM)

FLAIR - Fluid Attenuated Inversion Recovery

Томограф Эллипс (НПО АЗ, Россия)

TIRM - Turbo Inversion Recovery Multiecho

TR: 4100 TE: 60; 100

TI: 930; 1155; 1380; 1605

Импульсная последовательность FLAIR - FLuid Attenuated Inversion Recovery

Параметры режима для томографа 0,5 Тесла:

- **TR = 4100-5200 ms**
- **TI = 1300-1800 ms**
- **TE = 90 -120 ms**

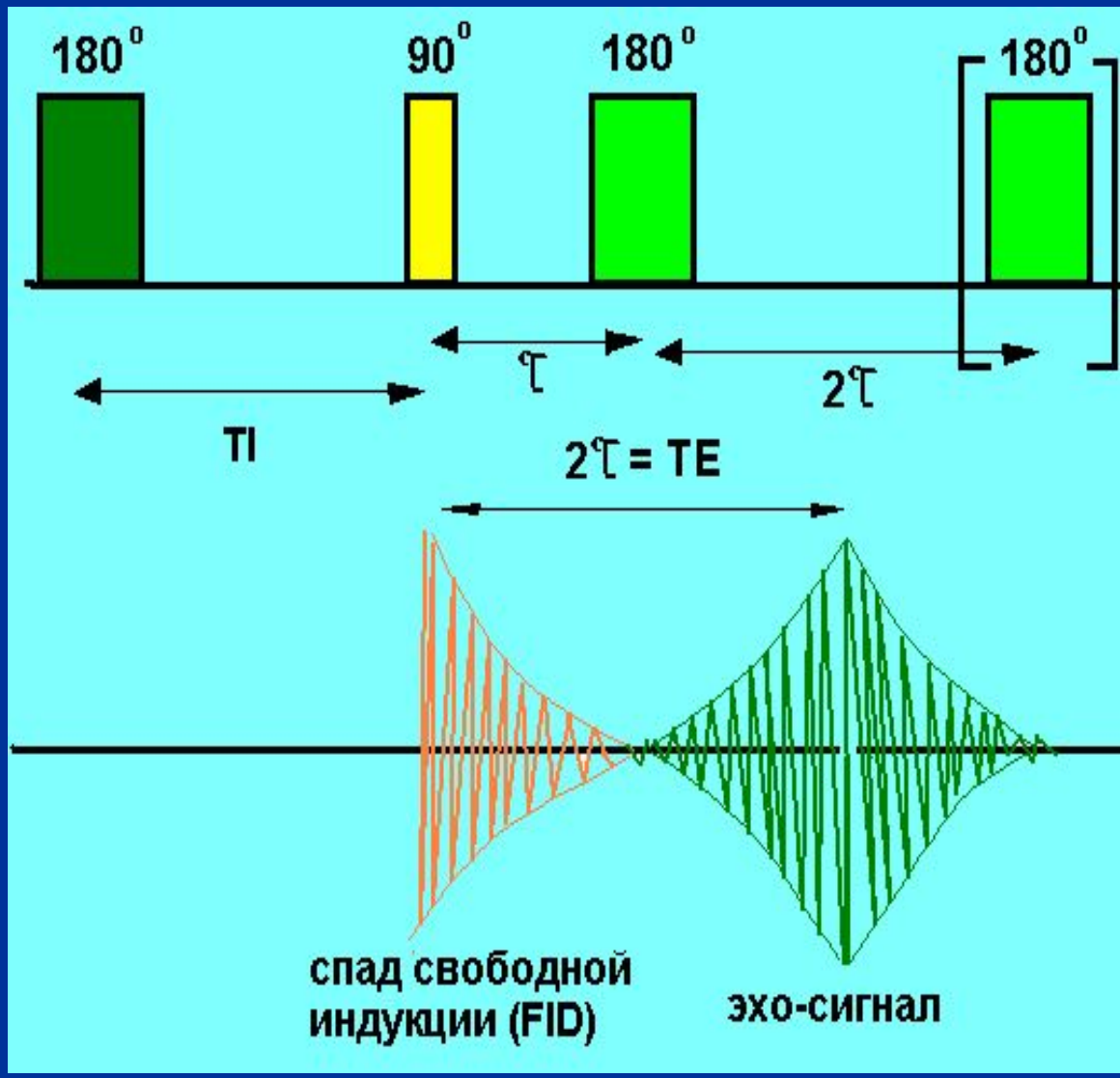

МЕХАНИЗМ ПОДАВЛЕНИЯ СИГНАЛА «СВОБОДНОЙ» ВОДЫ ПРИ ИМПУЛЬСНОЙ ПОСЛЕДОВАТЕЛЬНОСТИ FLAIR (TIRM)

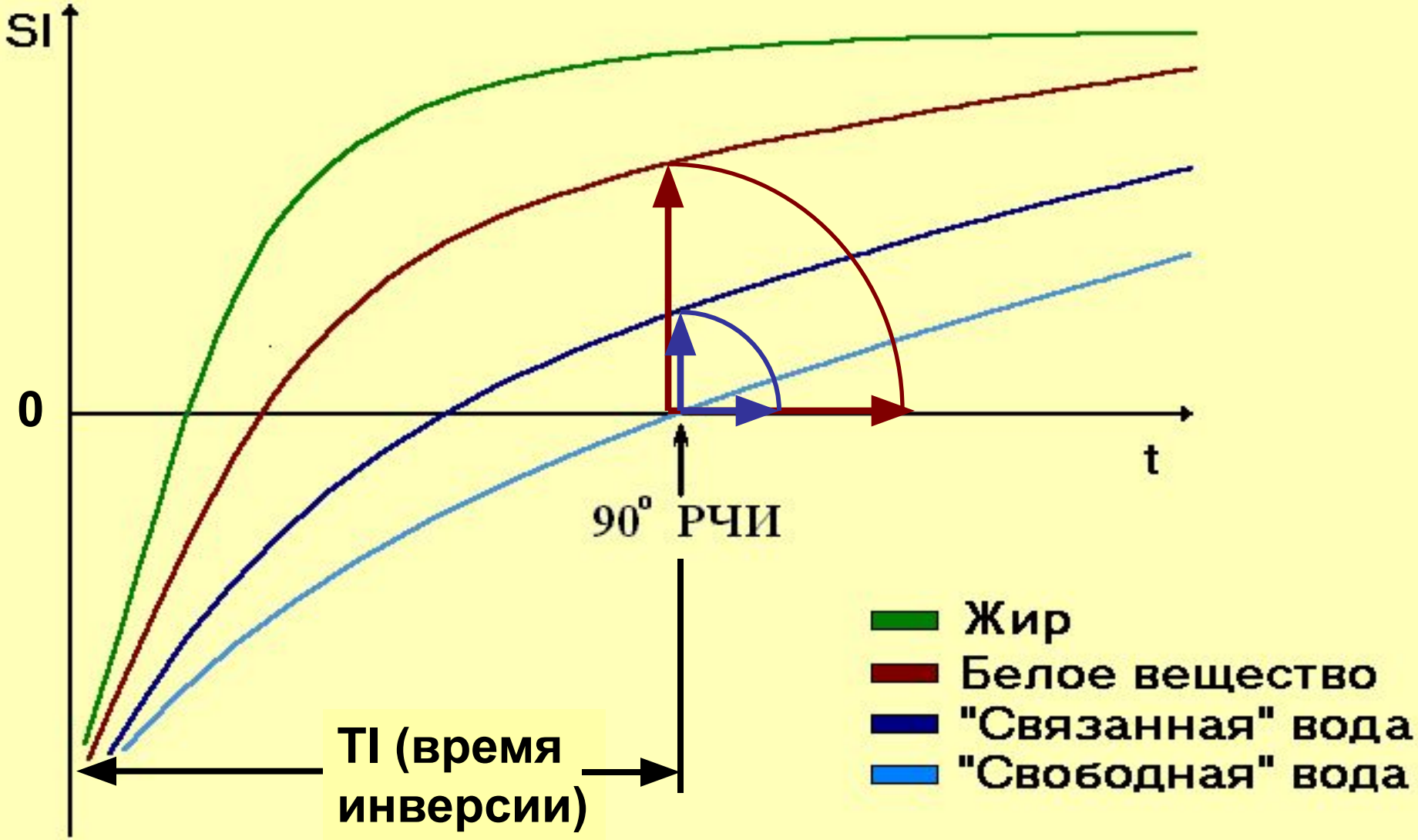

МЕХАНИЗМ Т2-ВЗВЕШЕННОСТИ ПРИ ИМПУЛЬСНОЙ ПОСЛЕДОВАТЕЛЬНОСТИ FLAIR (TIRM)

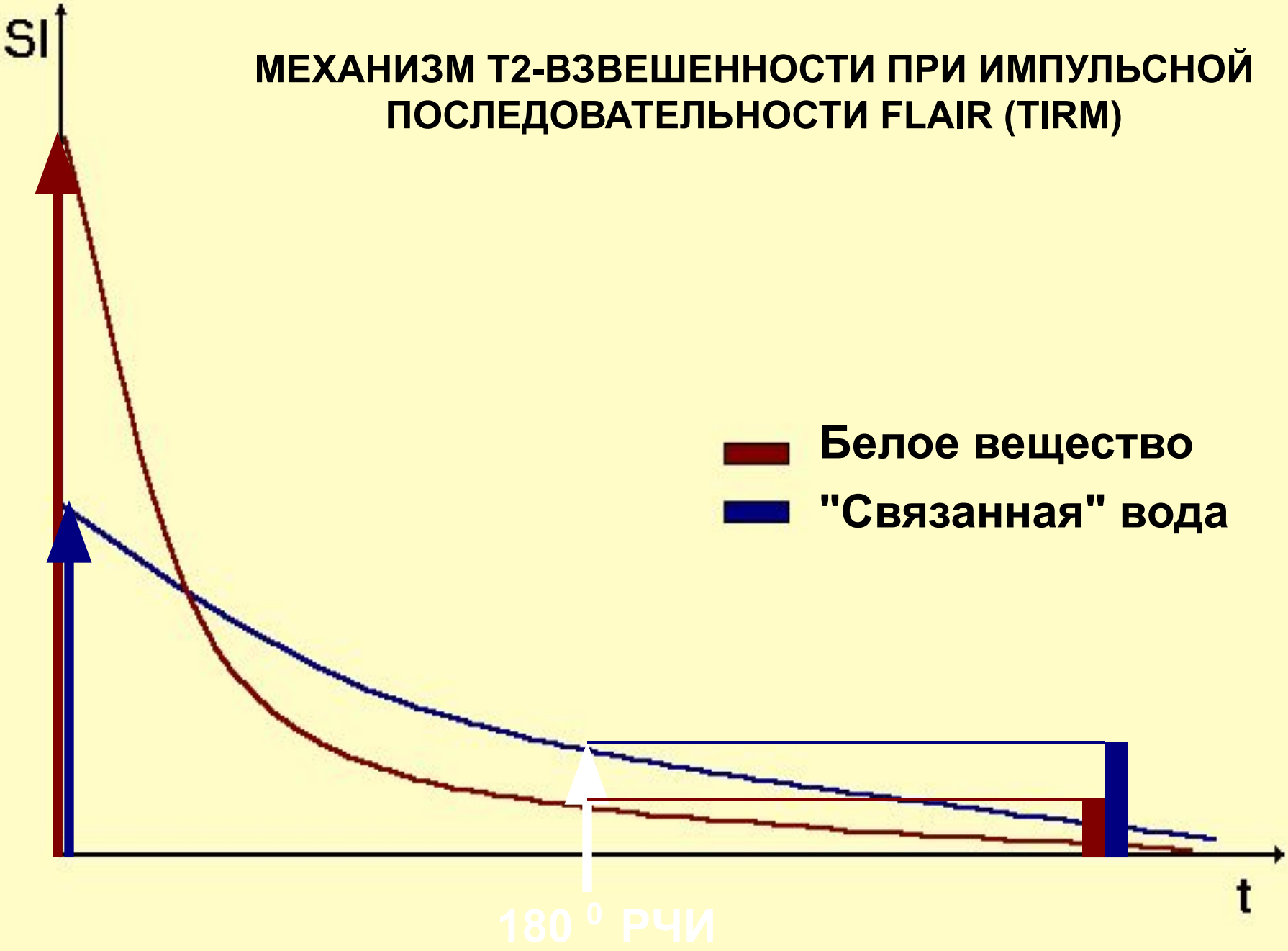

Подавление сигнала дистиллированной воды при различных значениях времени инверсии (TI) на импульсной последовательности TIRM

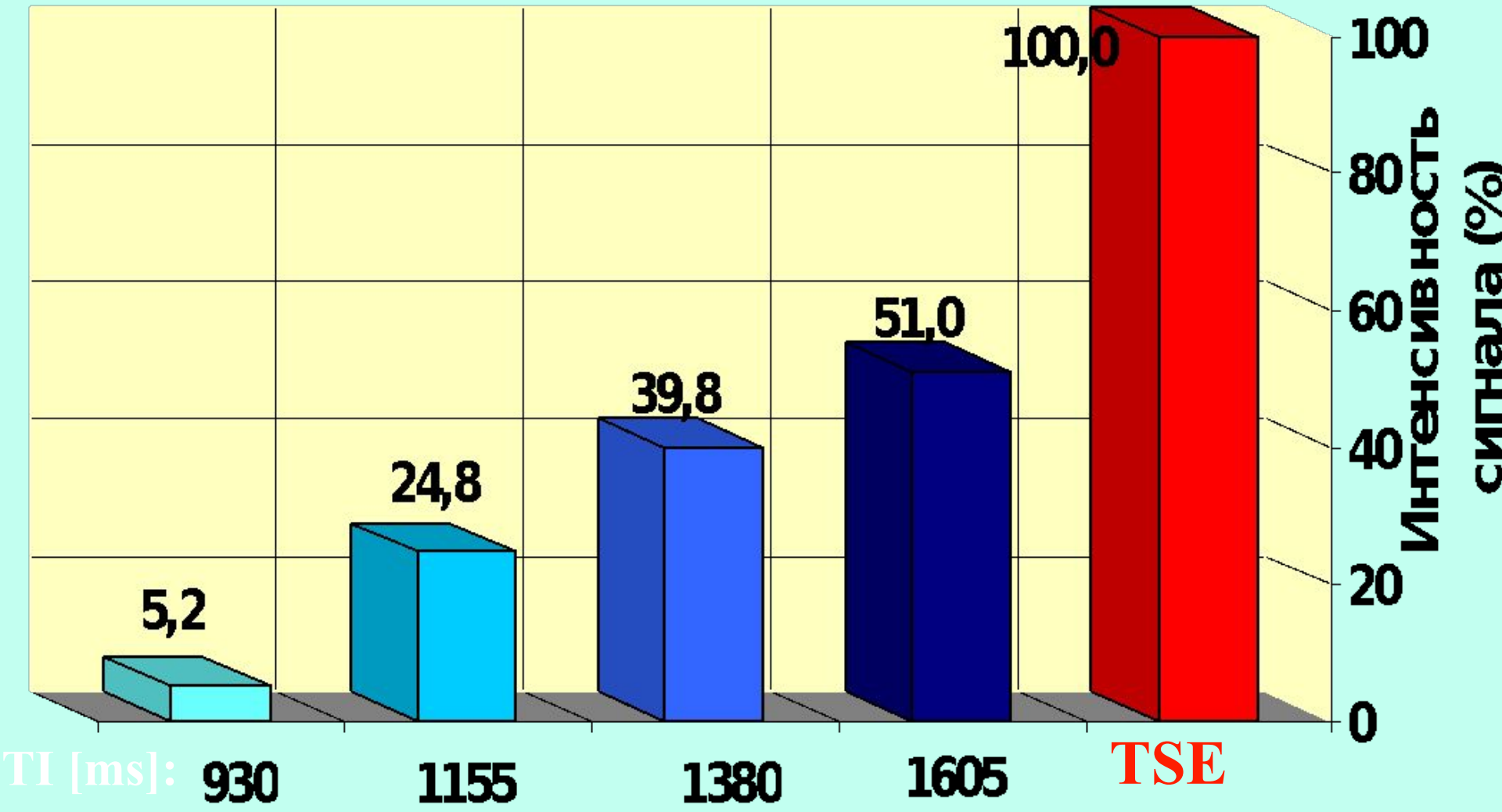

Клинико - диагностические задачи для методики FLAIR

1. Т2-гиперинтенсивные очаги вблизи ликворных пространств
2. Определение структуры хронических бляшек при рассеяном склерозе, включая “черные дыры”
3. Субарахноидальные кровоизлияния
4. Воспалительные поражения оболочек мозга
5. Пластинчатые субдуральные гематомы
6. Инфаркт мозга - острый период
7. Постишемические изменения вещества мозга (кистозная и глиозная трансформации)

Хронический инфаркт мозга (кистозная и глиозная трансформации)

T2 - W ; TSE

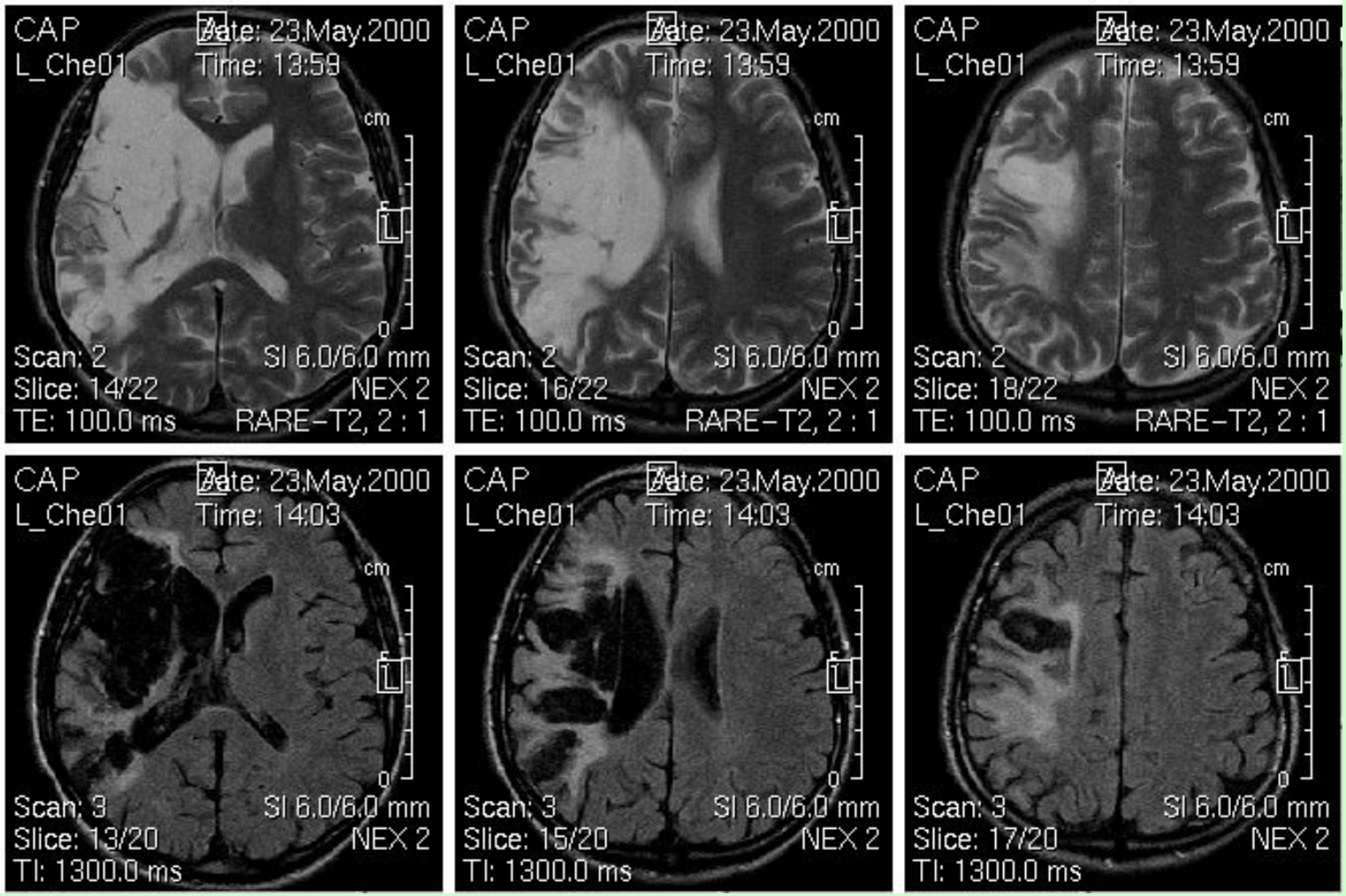

FLAIR ; TI = 1300

Режим FLAIR применяется для дифференциации лакун от участков глиозной трансформации

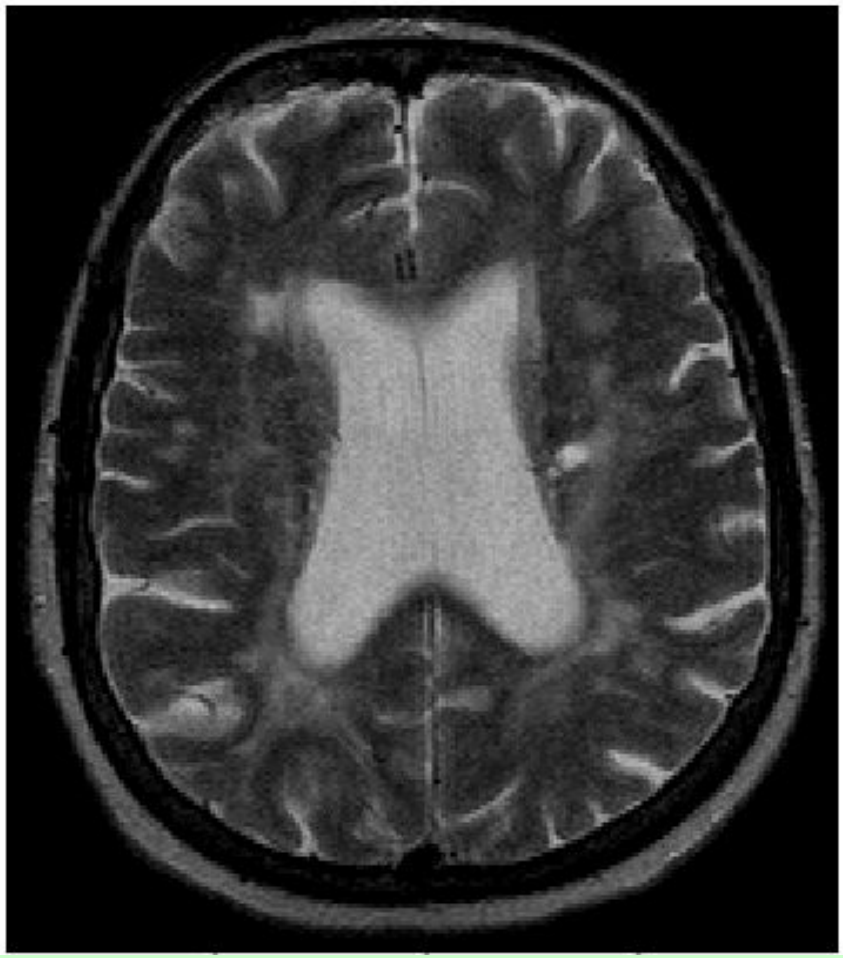

T2WI

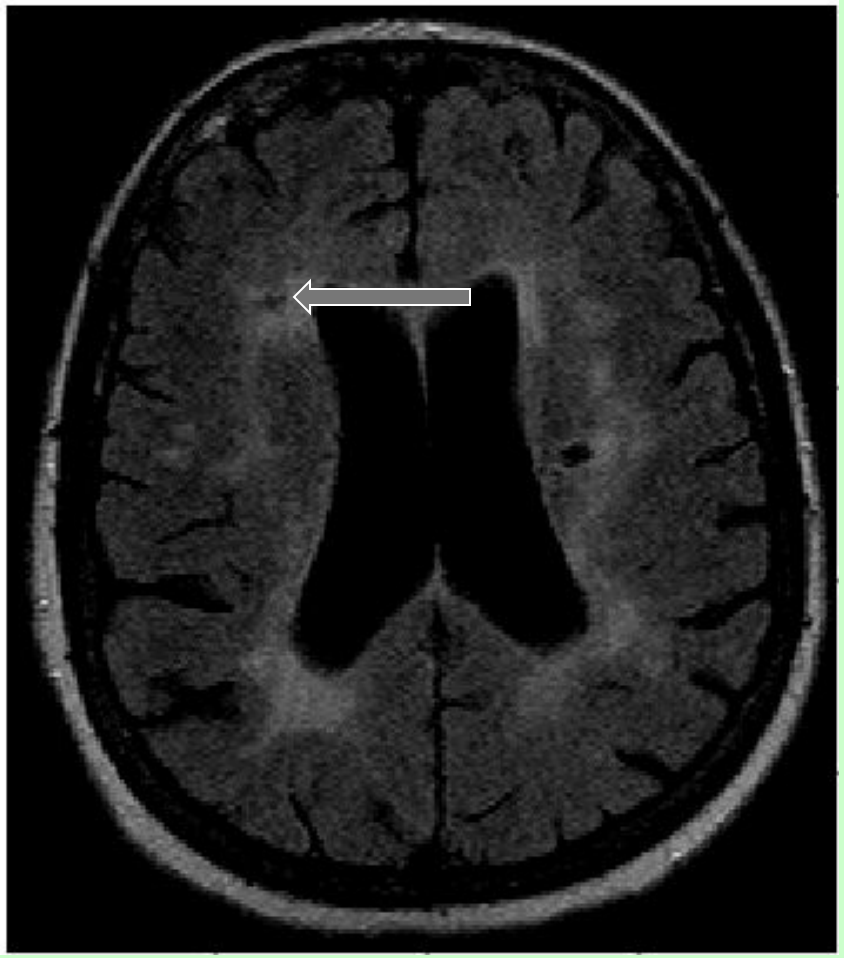

FLAIR (TI=1300 ms)

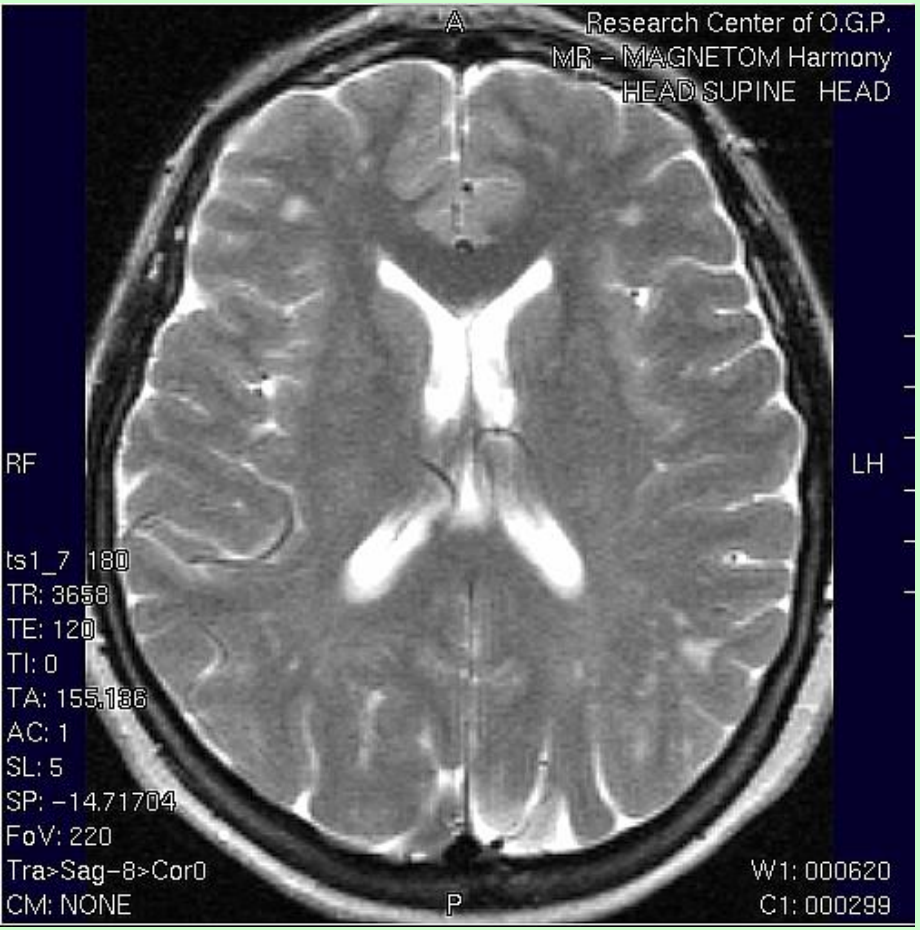

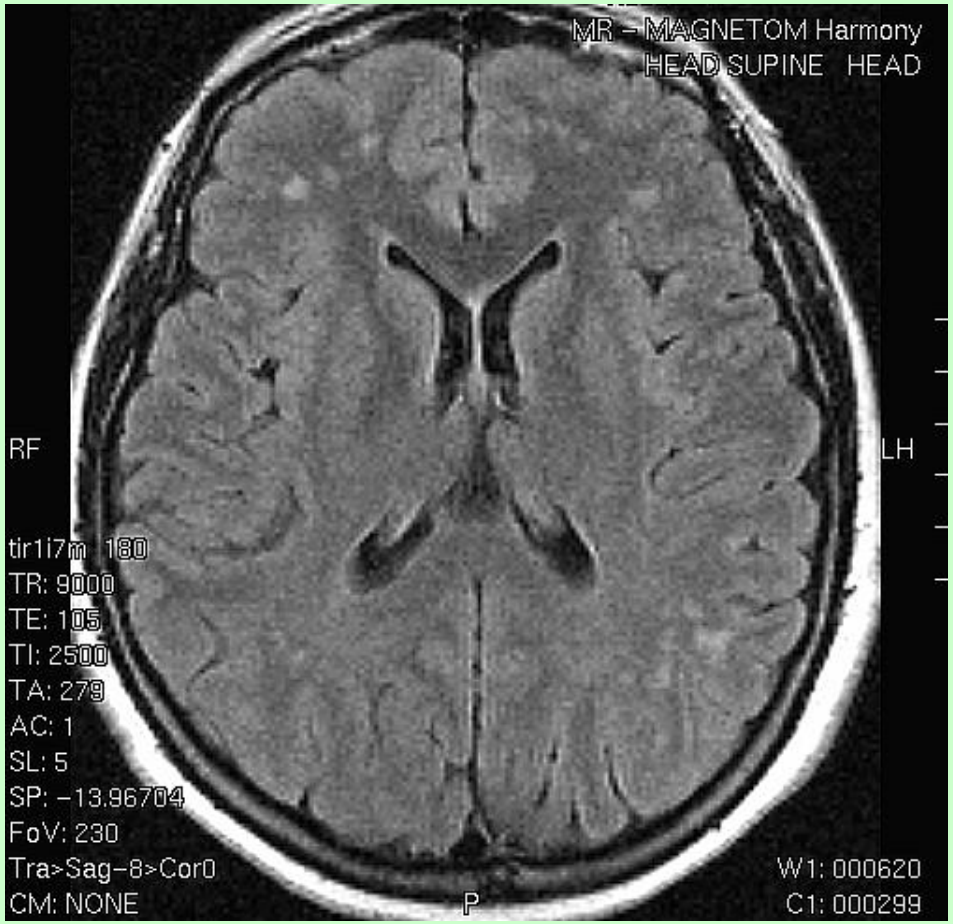

T_2WI TSE

T_2WI FLAIR

Сосудистое поражение белого вещества

(для изображений FLAIR указана величина SNR ликвора, отражающая степень подавления сигнала воды – обратное отношение)

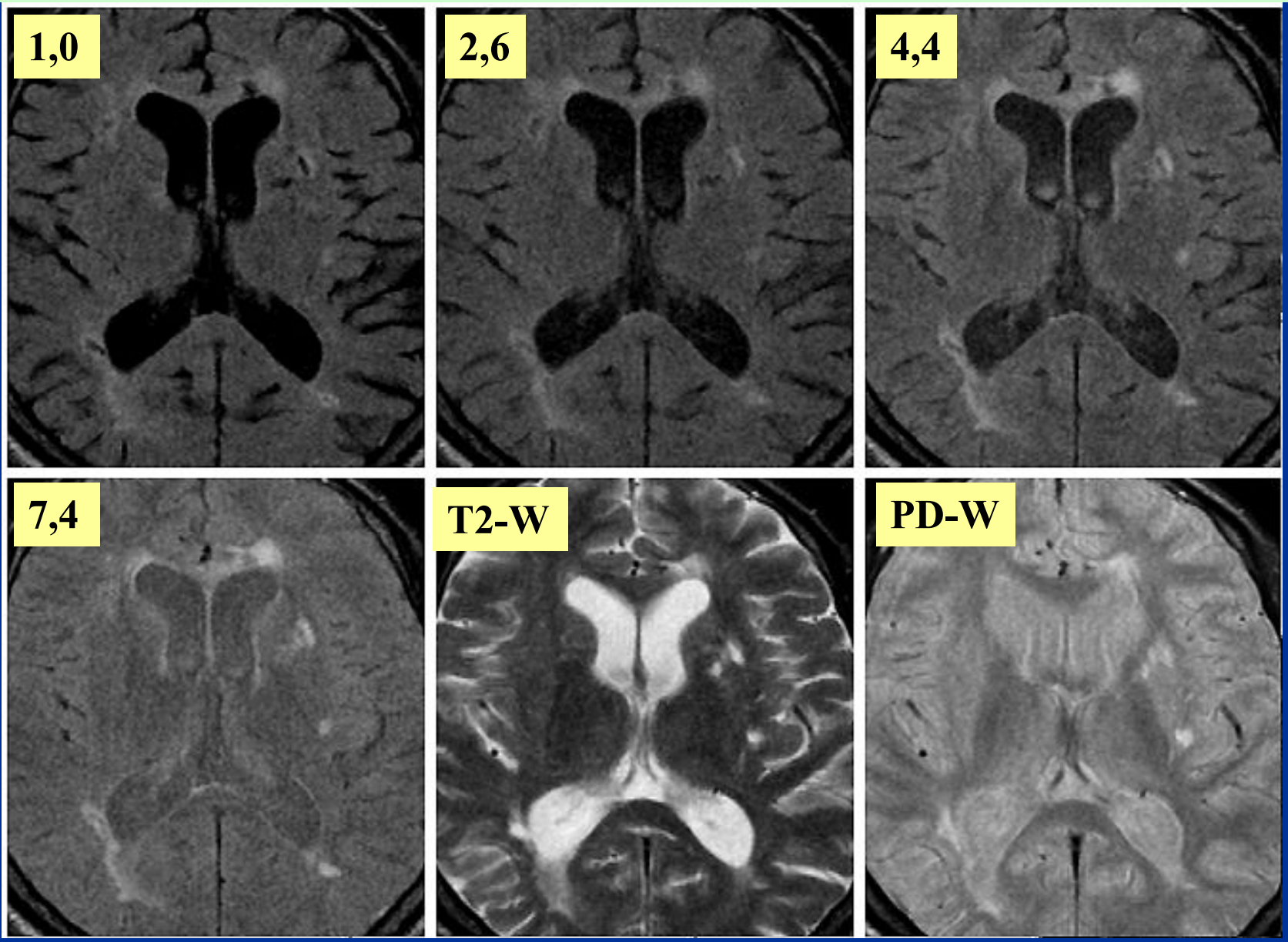

Клинико - диагностические задачи для методики FLAIR

1. Т2-гиперинтенсивные очаги вблизи ликворных пространств
2. Определение структуры хронических бляшек при рассеяном склерозе, включая “черные дыры”
3. Субарахноидальные кровоизлияния
4. Воспалительные поражения оболочек мозга
5. Пластинчатые субдуральные гематомы
6. Инфаркт мозга - острый период
7. Постишемические изменения вещества мозга (кистозная и глиозная трансформации)

Принцип действия импульсной последовательности на основе метода инверсия-восстановление для одновременного подавления сигналов воды и жира

Эволюция продольной намагниченности жира и воды при воздействии дважды инвертирующей импульсной последовательности

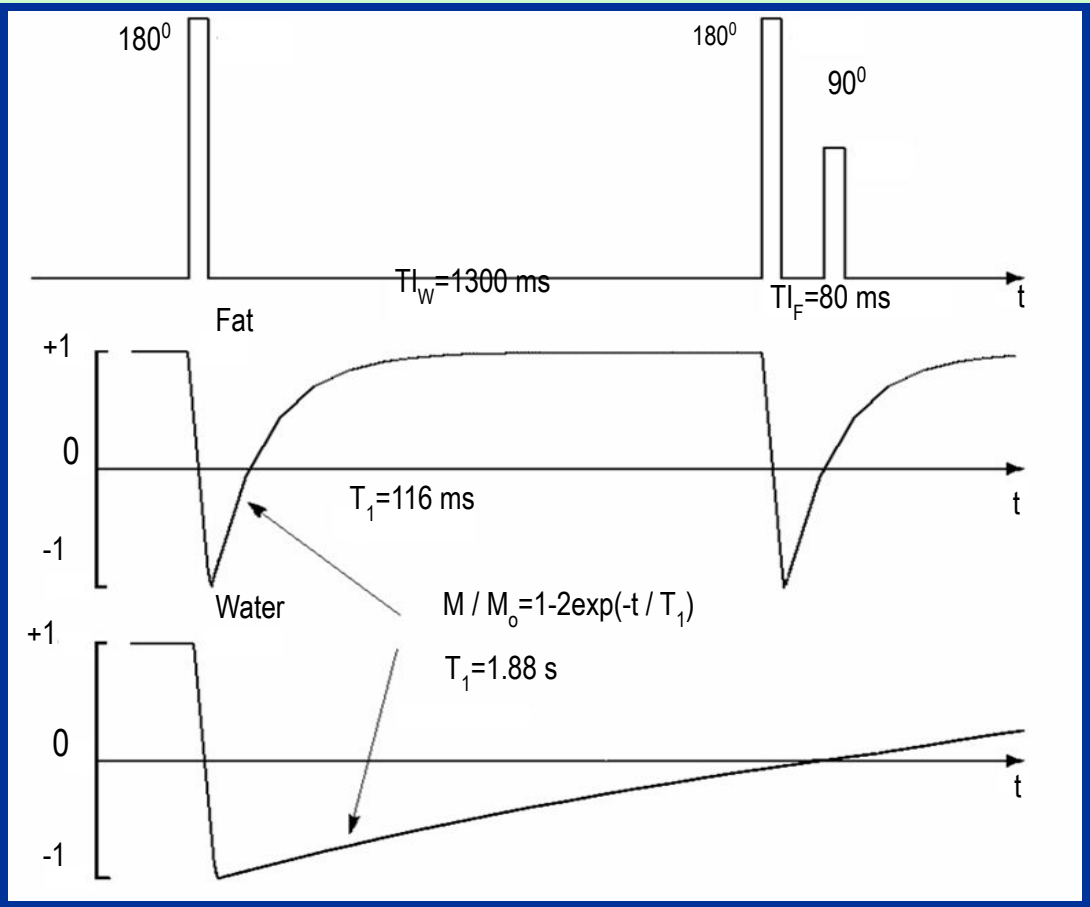

При использовании импульсной последовательности 180^0-TI_W-180^0-TI_F, можно задать $TI_{W,F}$ так, чтобы продольная намагниченность как для воды, так и жира обратилась в ноль. Для расчета этих значений можно использовать уравнения Блоха.

Pirogov Yu.A., Anisimov N.V., Gubskii L.V. “Simultaneous suppression of water and fat signals in magnetic resonance imaging.” Proceedings of SPIE (San-Diego), Vol.4681 (2002), pp.612-616

Импульсная последовательность DIR

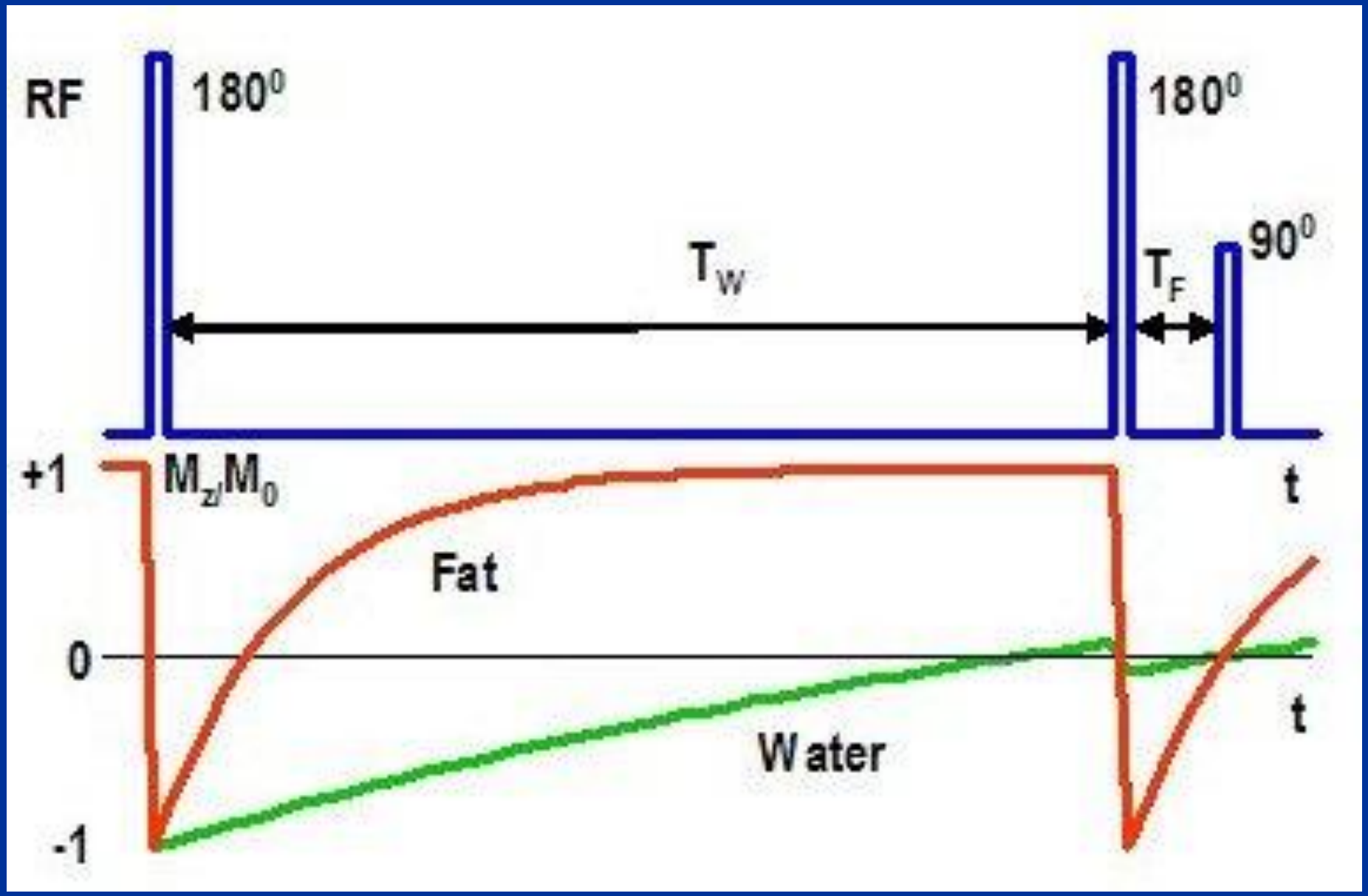

Тромбоз внутренней сонной артерии

Анализ состояния кровеносных сосудов затрудняется при близком соседстве с жировой тканью. Одновременное подавление сигналов воды и жира создает более благоприятный фон для такого исследования.

T1 WI

FLAIR

FLAIR+CCS

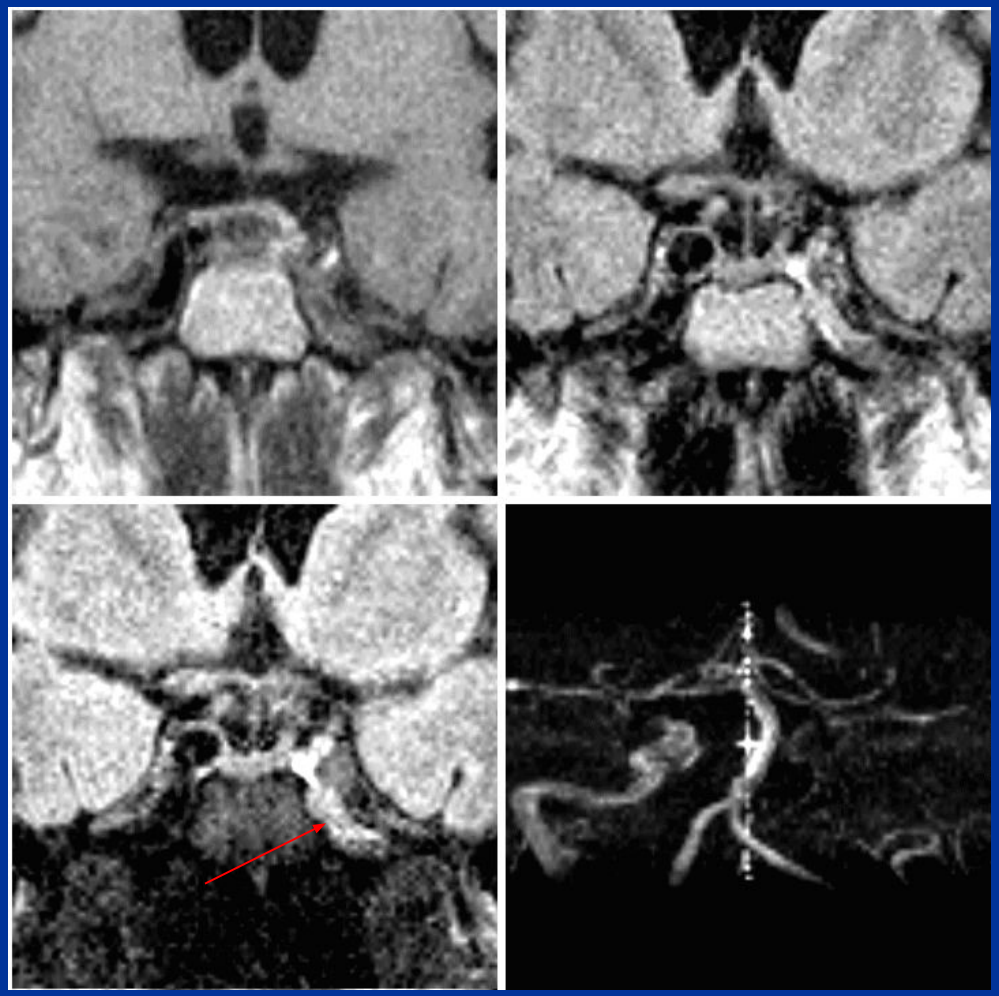

Ангиография подтверждает наличие тромбоза

T1-WI

FLAIR

SSWF

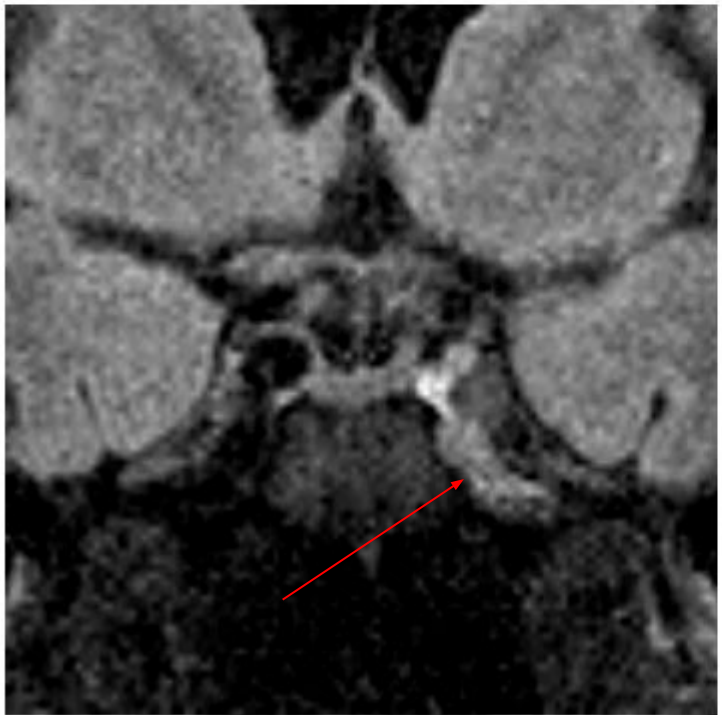

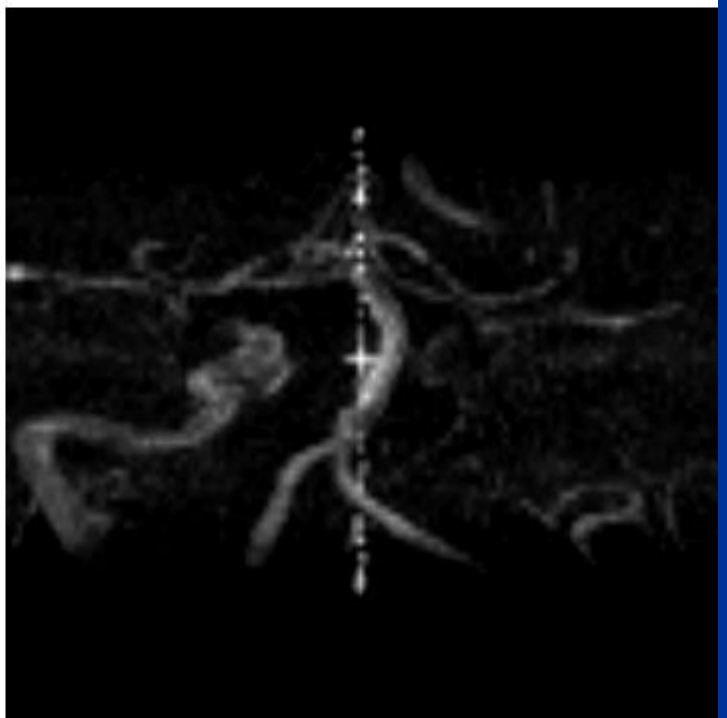

MRA

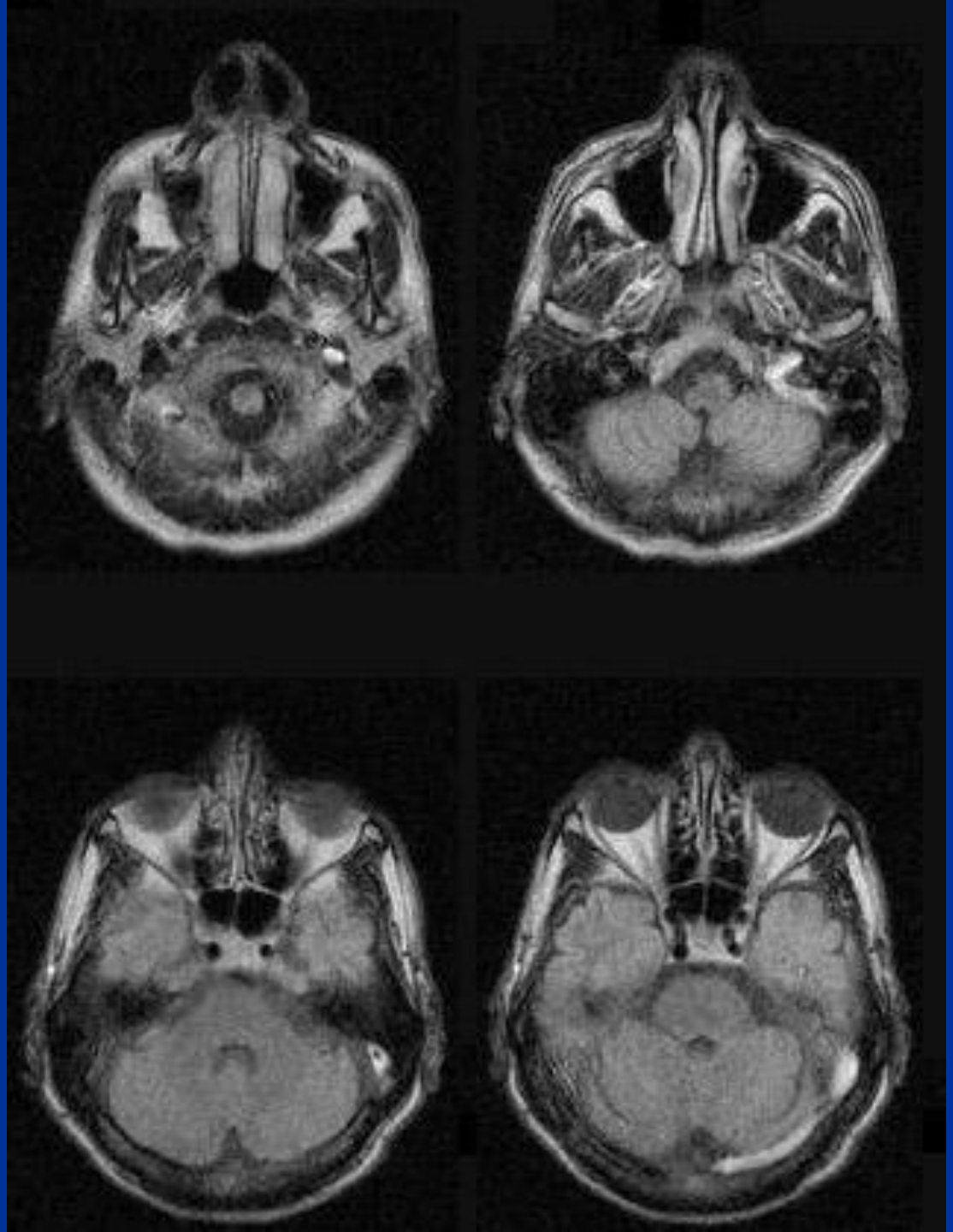

Dependence of MR signal on T1

| S(x) |

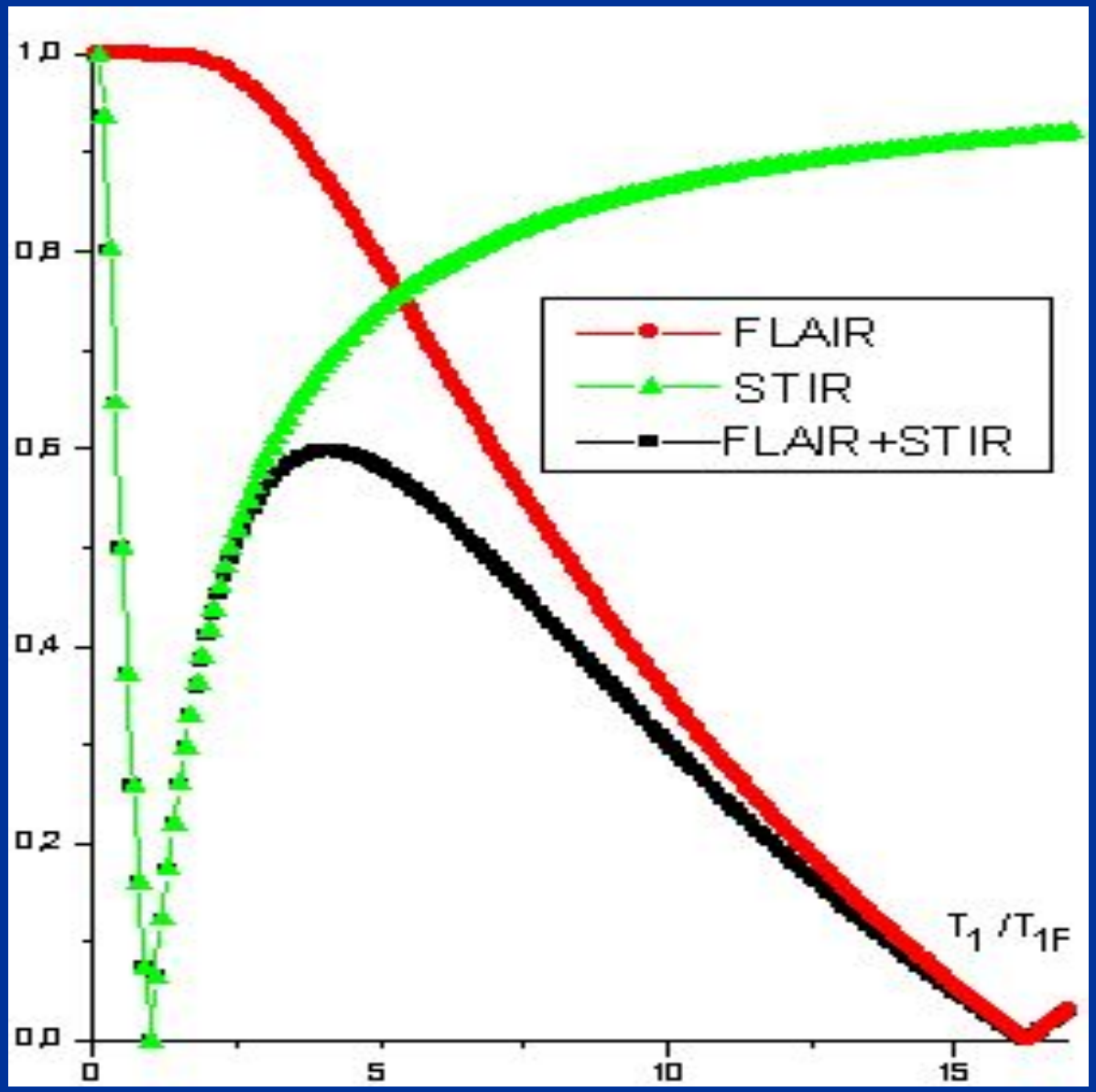

k=0.06

x=T1/T1F

Sc(x)=1-2(1-exp(-(ln2/x)(1/k+1))exp(-ln2/x), where **k=T1F/T1W**

Pulse sequence with gradient pulses for DIR

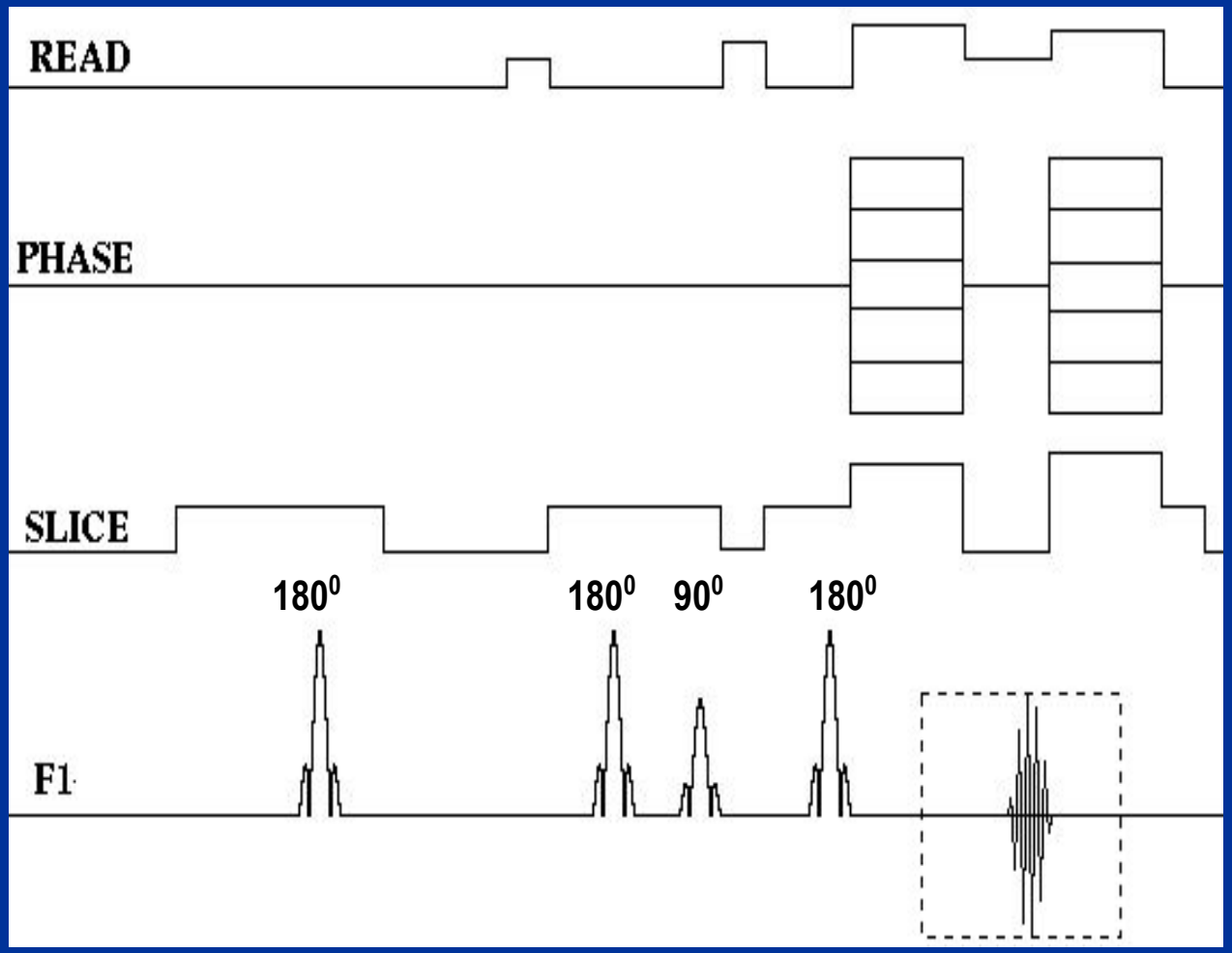

Typical pulse sequence parameters for TOMIKON S50 (BRUKER)

RF pulses – imaghermit shaped 3.6 ms (2 kW max).

TW=1300 ms, TF=80 ms, TR=4-6 s, TEeff= 100 ms, RARE factor=8-12.

FOV resolution - 1 x1 mm. Slice thickness =4-6 mm. Number of slices =20-28.

Number of scans =2-4. Typical time of scanning – 4-5 min.

Визуализация изменений в оболочках мозга левой теменной области после оперативного удаления субдуральной гематомы

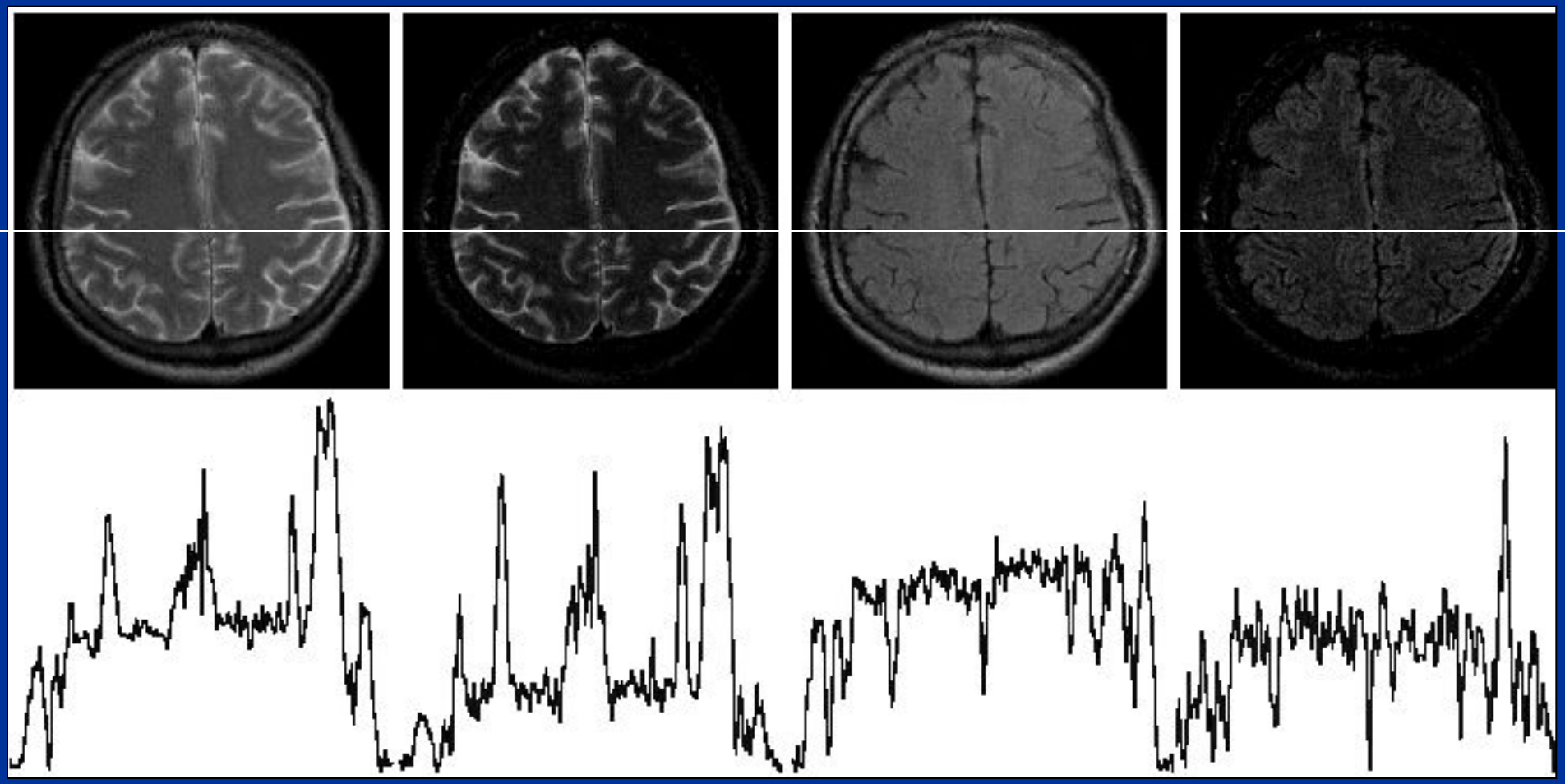

Верхний ряд – режимы сканирования, слева – направо: T2 ВИ, STIR, FLAIR 1300 и DIR 1300. Нижний ряд - график яркости (величины интенсивности сигнала) вдоль линии, проходящей слева направо через участок, где имеются изменения в оболочках мозга, связанные с ранее перенесенной операцией

Signal / Noise Ratio

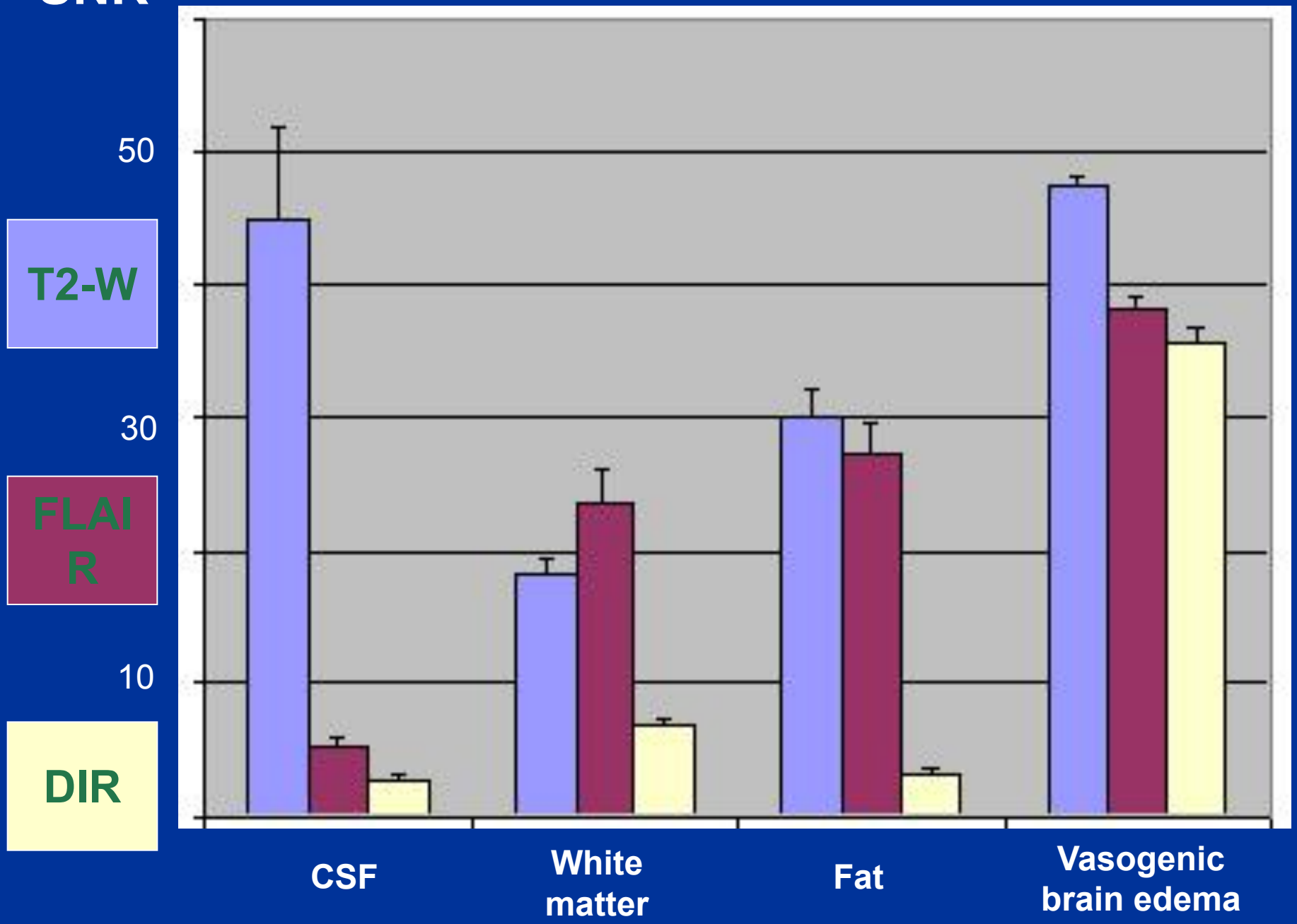

Tissue Contrast (C) of vasogenic brain edema

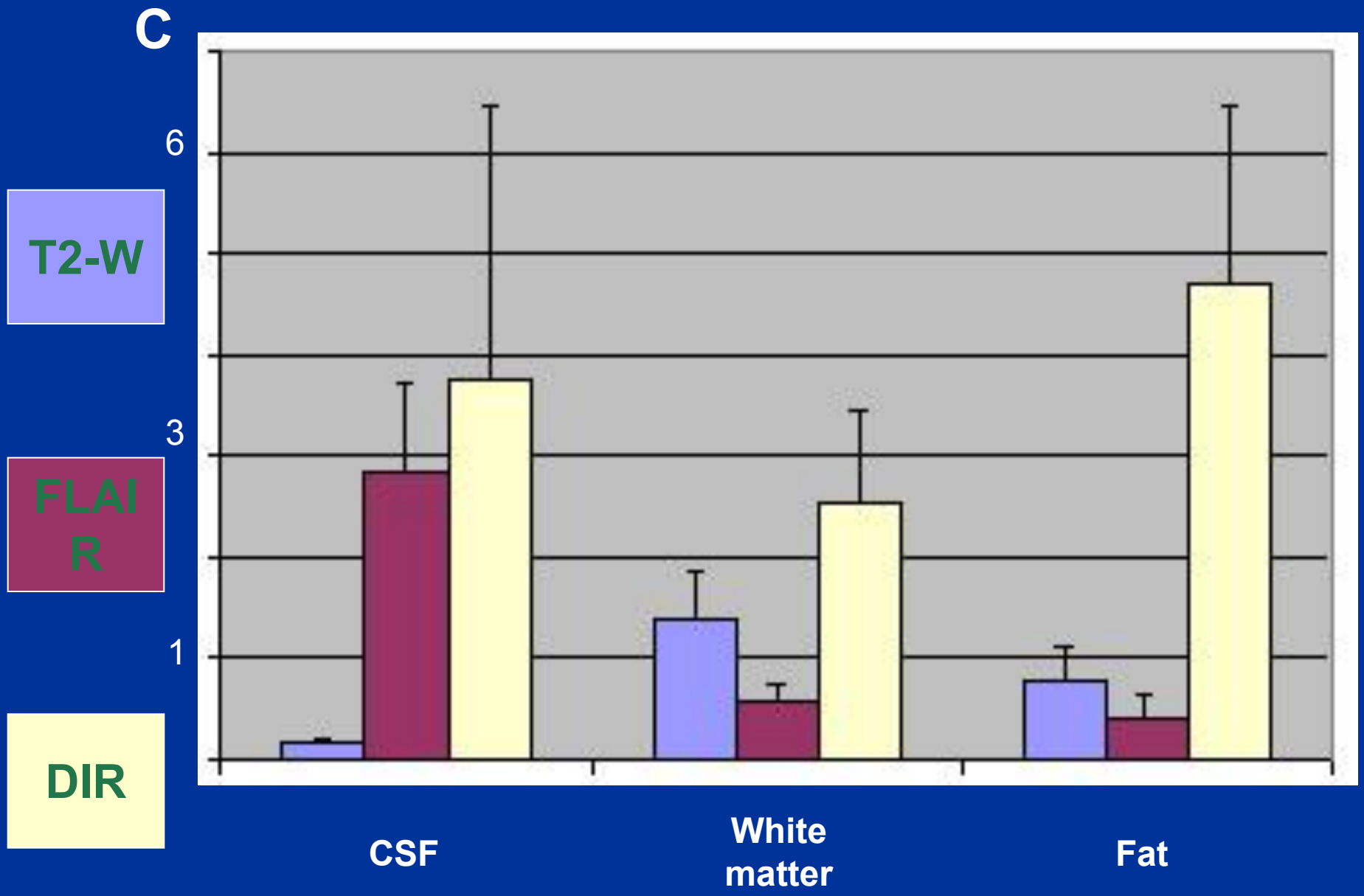

Contrast / Noise Ratio of vasogenic brain edema

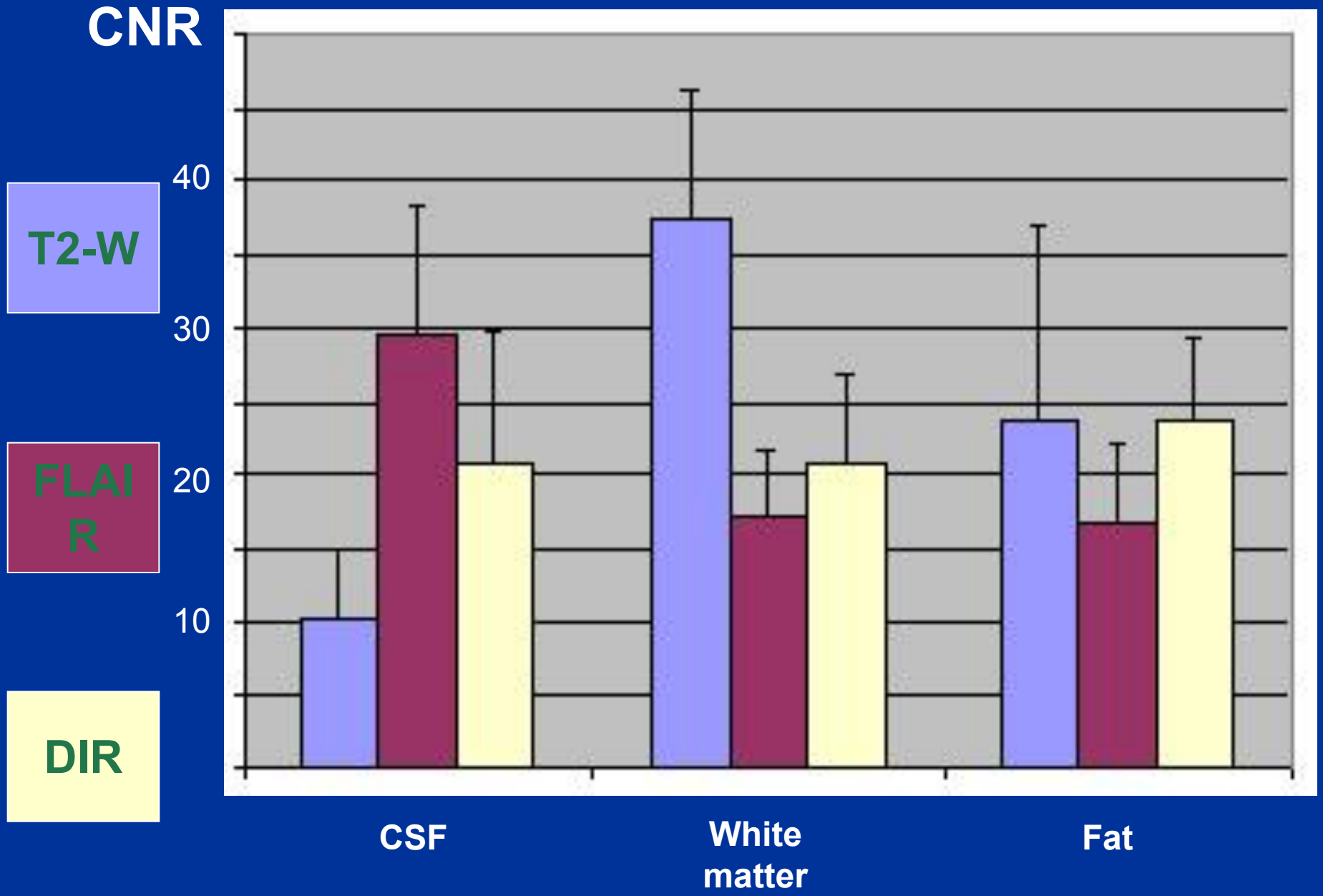

Двусторонние пластинчатые субдуральные гематомы (SSWF = DIR)

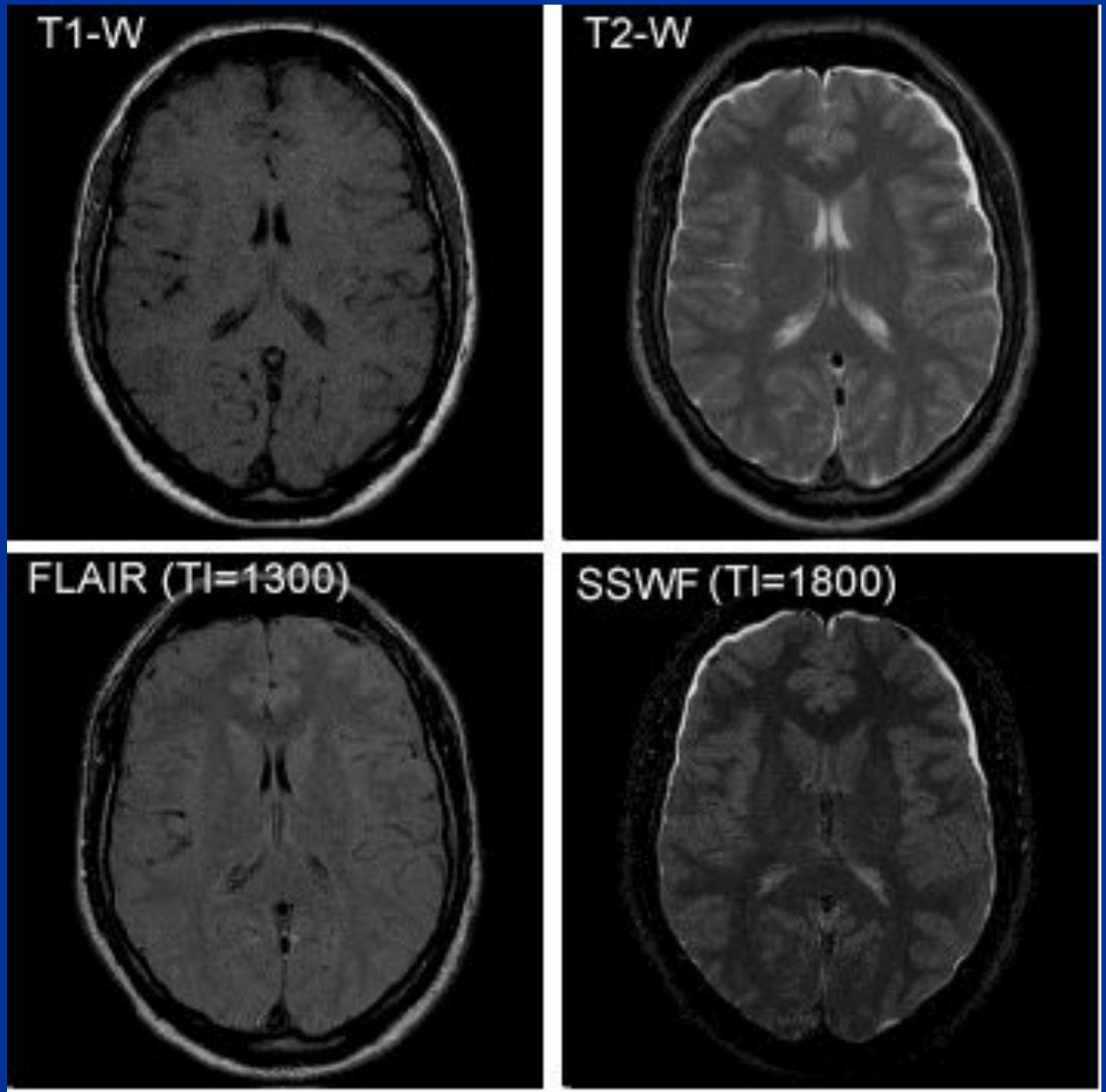

Болезнь Штурге-Вебера (ангиоматоз мягкой оболочки мозга) (SSWF = DIR)

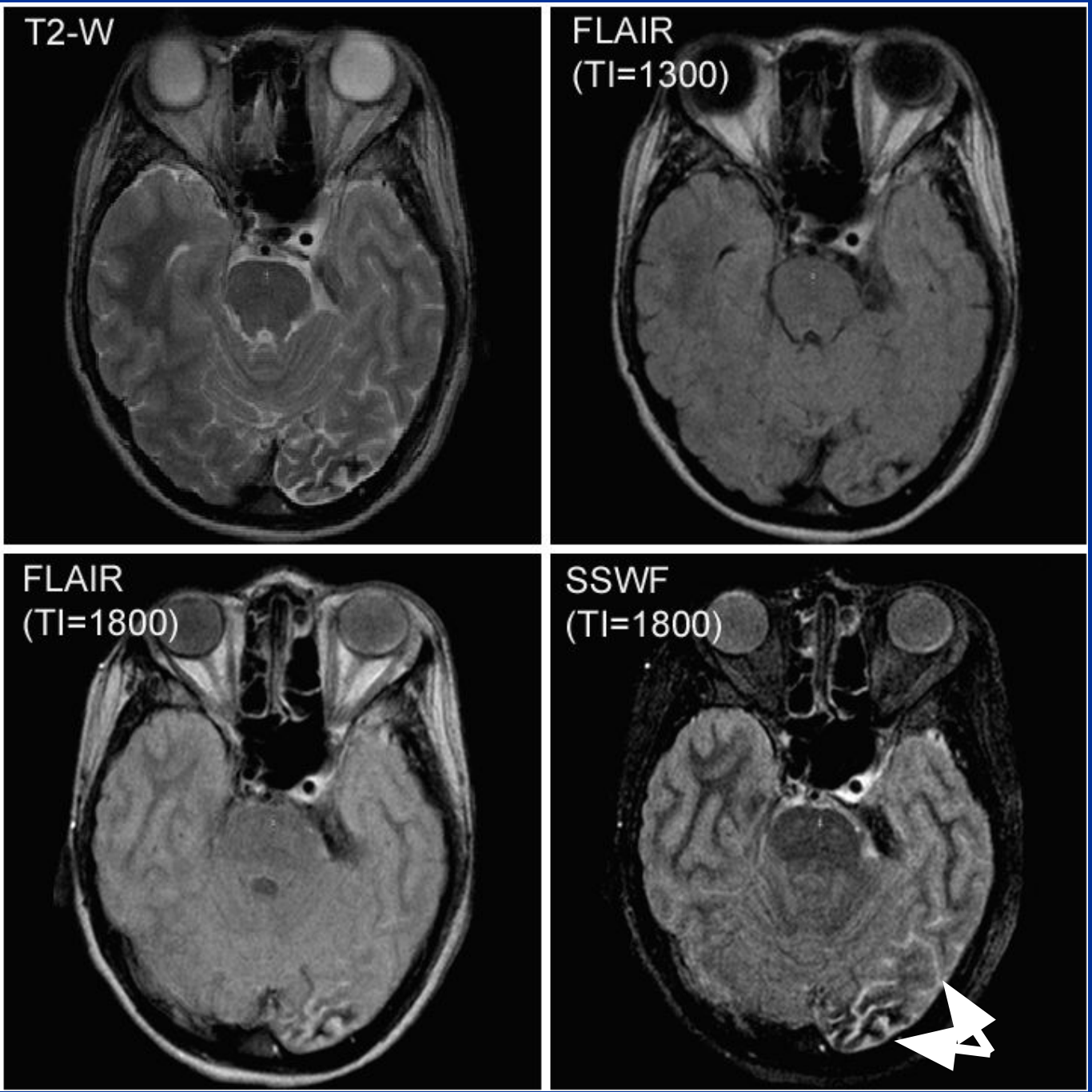

Небольшие резидуальные изменения оболочек мозга после малярии (DIR; TI = 1300 ms)

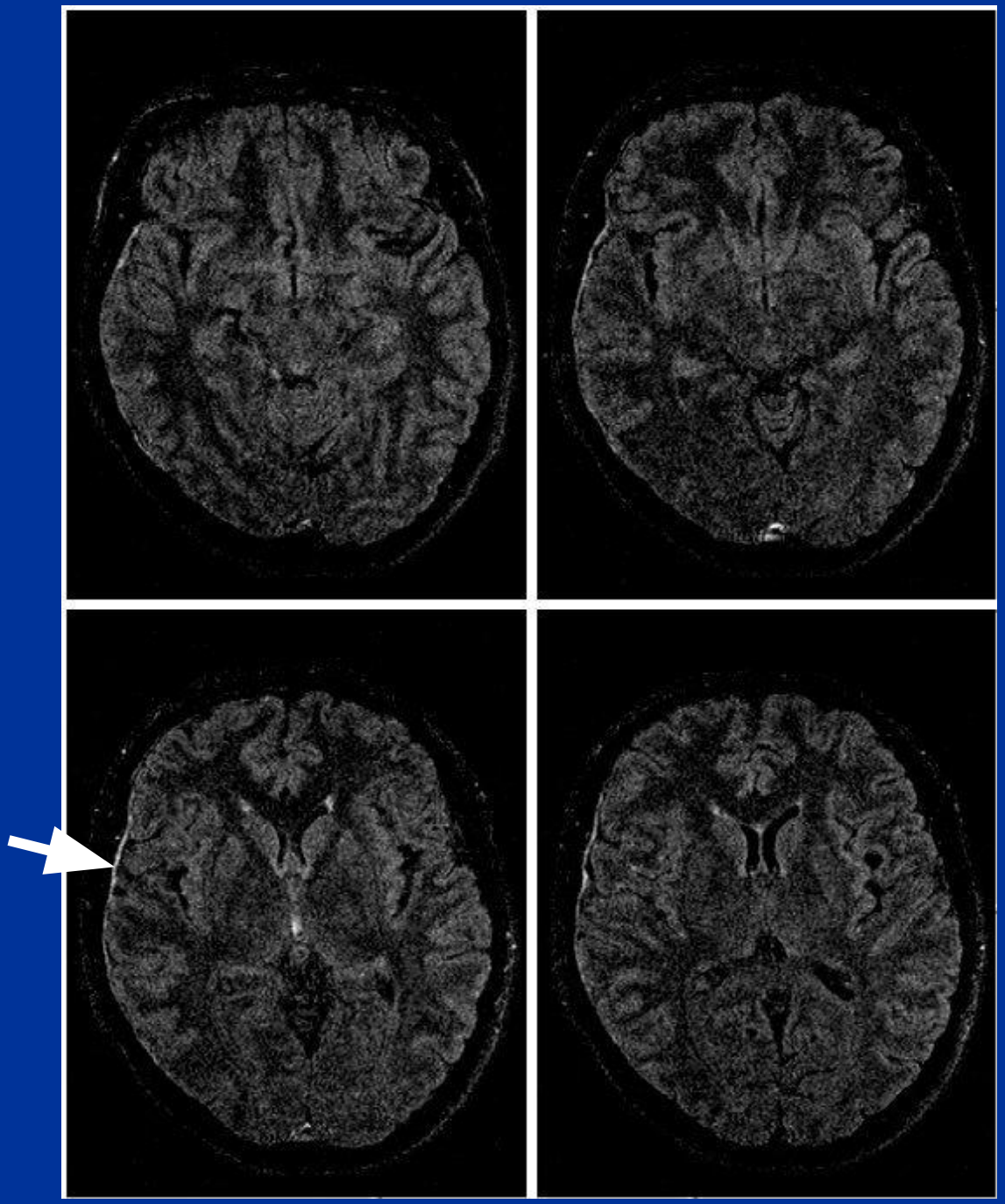

Резидуальные изменения после церебрального туберкулеза (DIR, TI = 1800 ms)

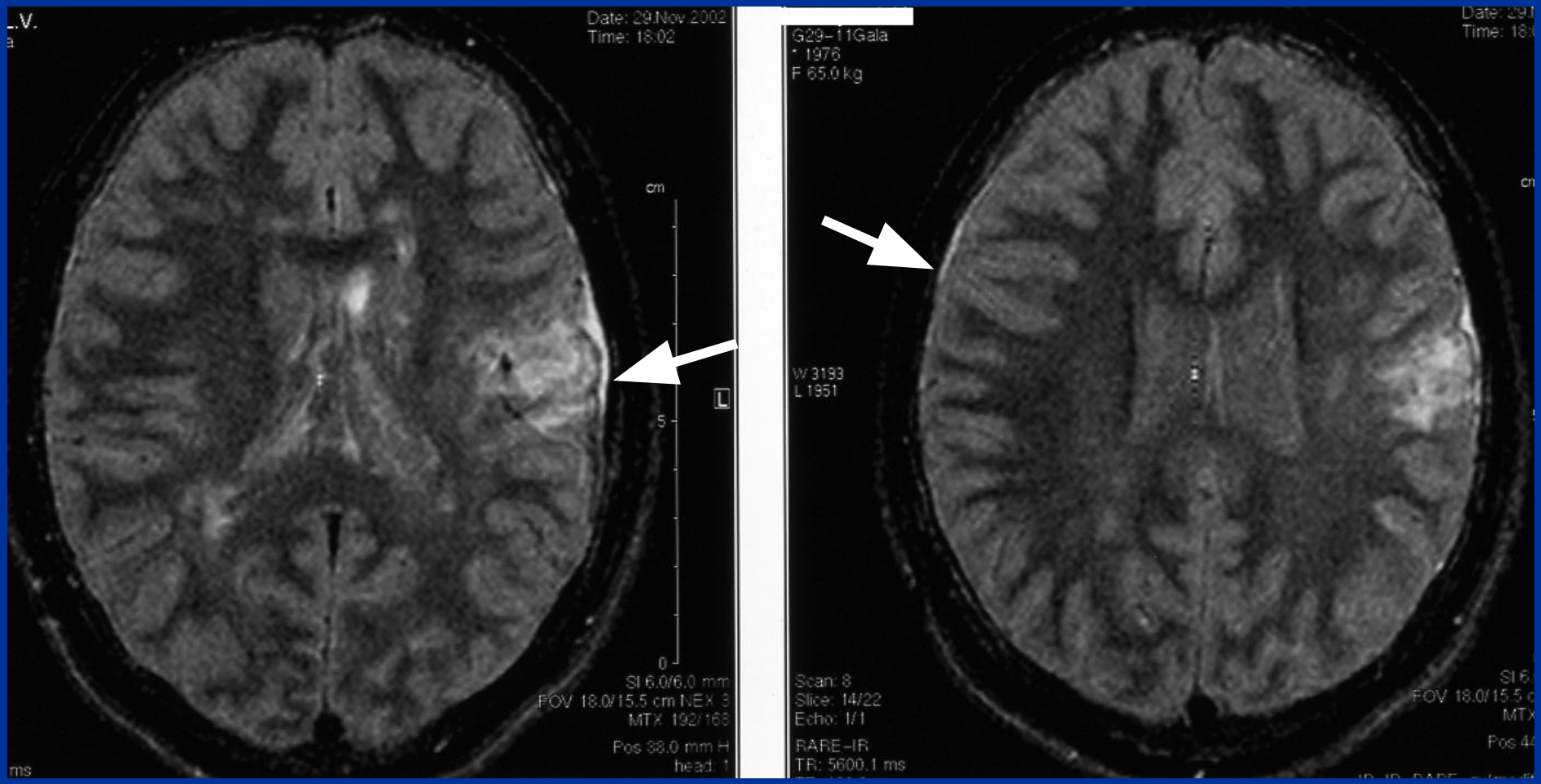

Динамика объема зоны поражения при опухоли мозга

31.01.2002

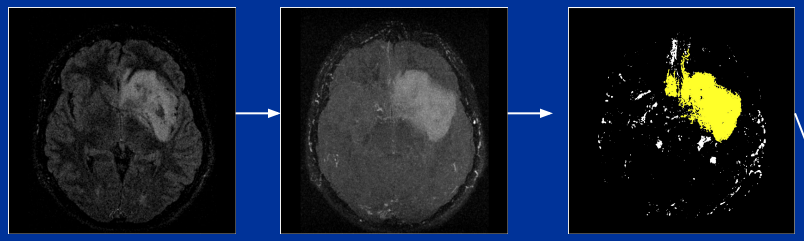

A B C

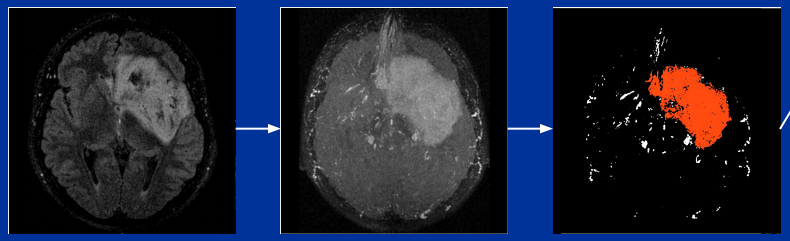

D

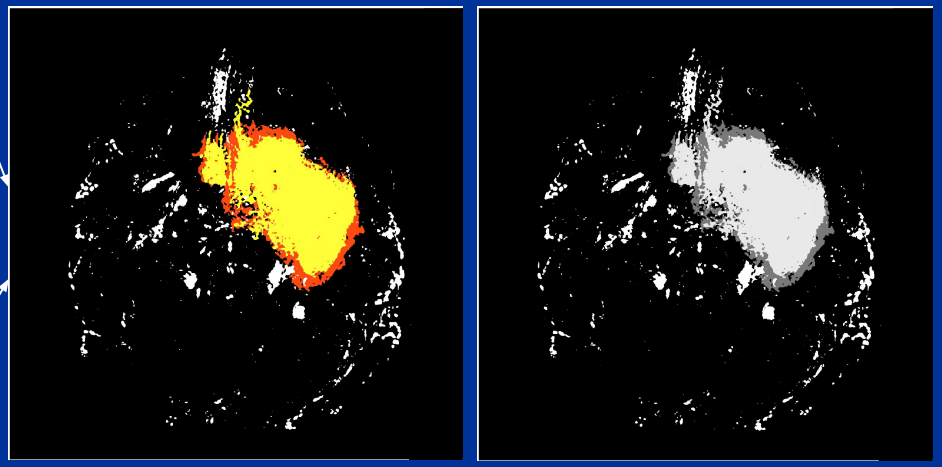

15.10.2003

A - MR - images, DIR

B - MIP - reconstruction for DIR images

C - Color pouring of MIP images

D - Superposition of color pouring MIP images

Сосудистая мальформация

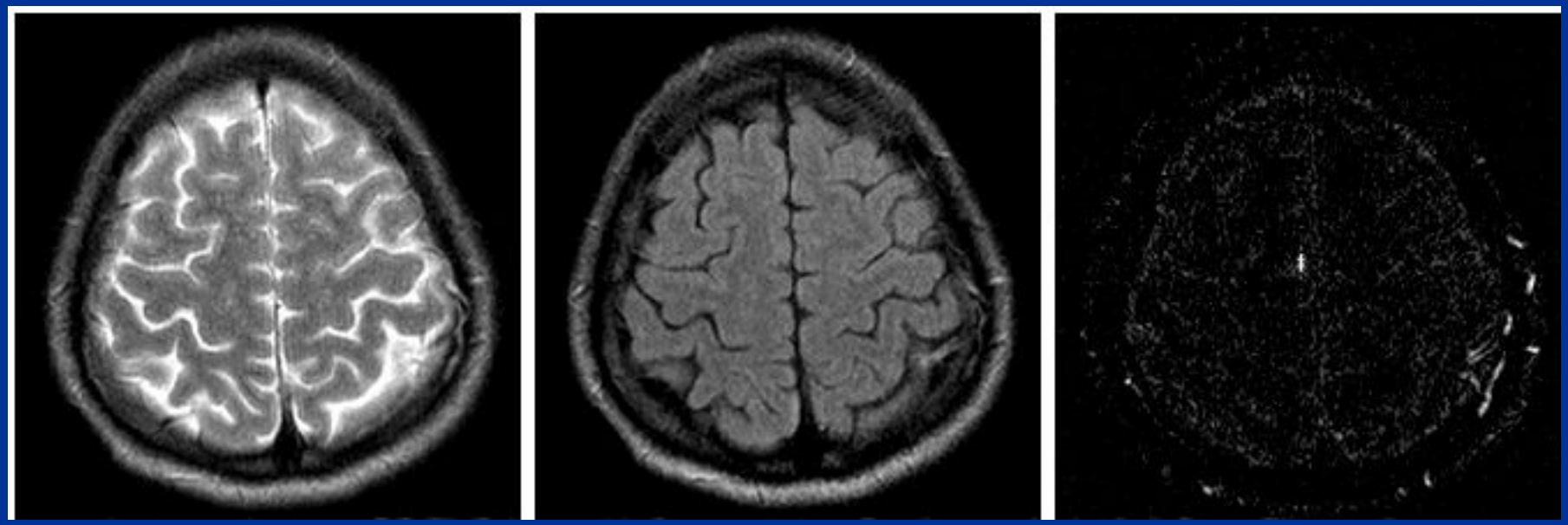

T2-W FLAIR DIR

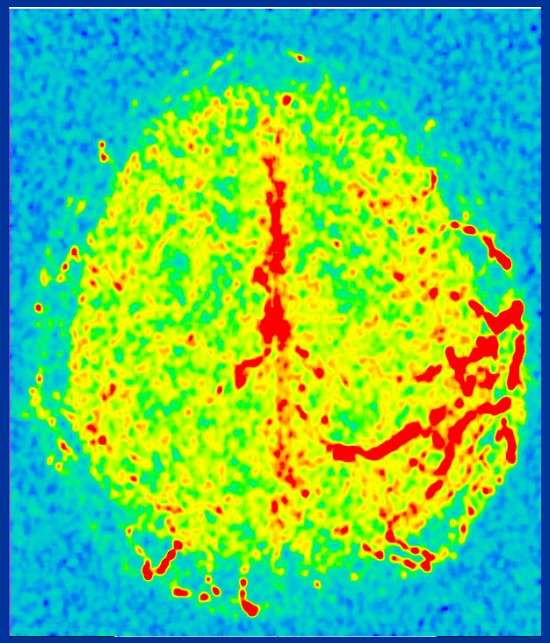

MIP – reconstruction for DIR images

Визуализация патологических изменений на Т2 ВИ (верхний ряд) и при одновременном подавлении сигналов воды и жира – DIR (нижний ряд)

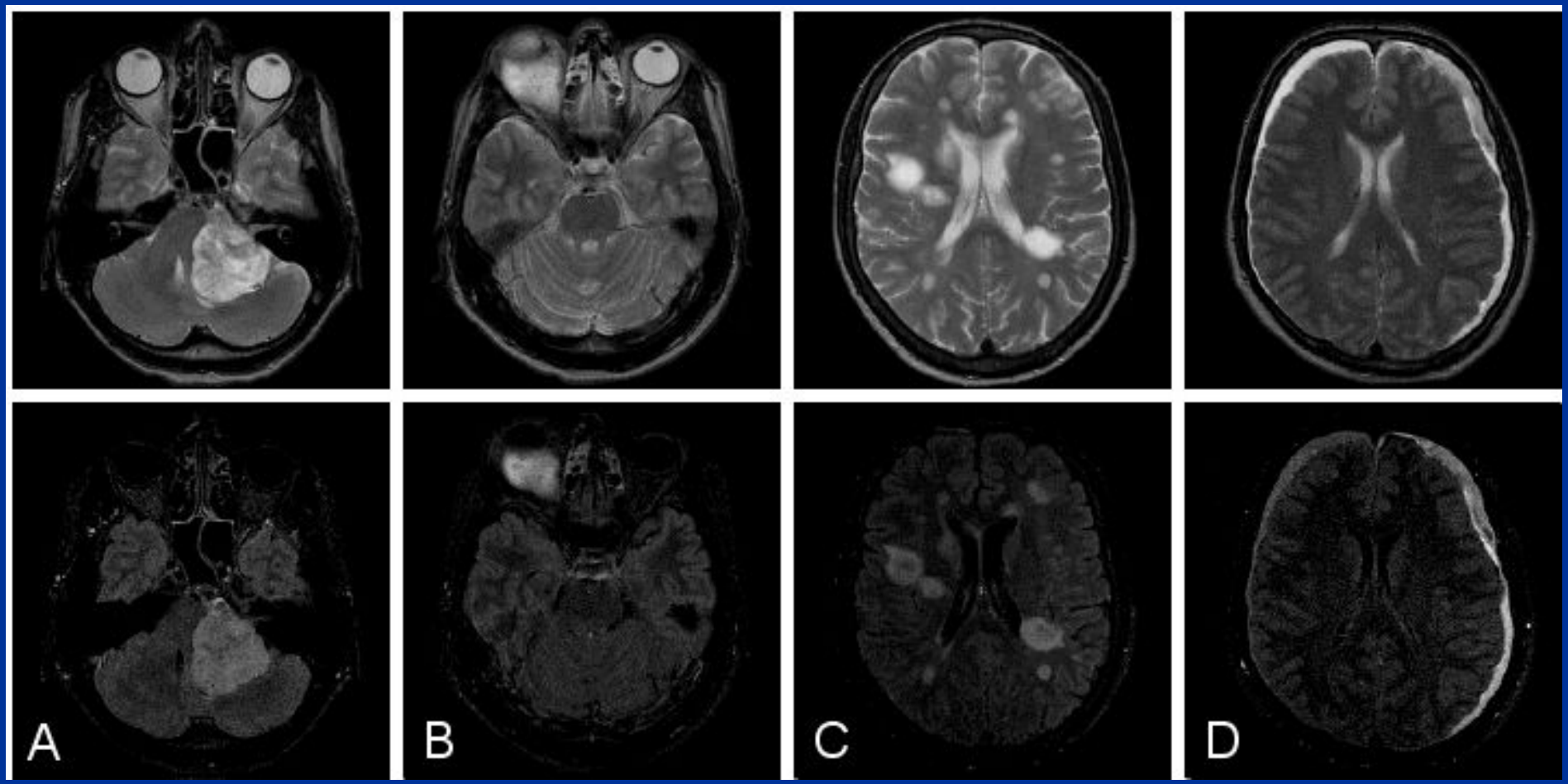

A - невринома слухового нерва,
C - рассеянный склероз,
B - кровоизлияние в орбите,
D - двусторонняя субдуральная гематома

Расширение диагностических возможностей МРТ при одновременном подавлении сигналов воды и жира (SSWF)

- Визуализация зоны поражения при опухоли для повышения эффективности графической 3D-обработки изображений: MIP-реконструкции и объемного рендеринга;
- Улучшение визуализации и 3D-обработки изображений субдуральных гематом;
- Улучшение визуализации глиозной трансформации в веществе мозга;
- Уточнение характера тканевых изменений в позвонках;
- Визуализация картины аномального ликворотока при гидроцефалии;
- Улучшение тканевого контраста и дифференциации патологических изменений при исследовании: орбит, придаточных пазух носа, височной кости, оболочек мозга;
-Улучшение тканевого контраста при исследовании брюшной полости и малого таза;
-- Улучшение визуализации внутрисосудистых тромбов.

МРТ перфузия

Метод меченных спинов

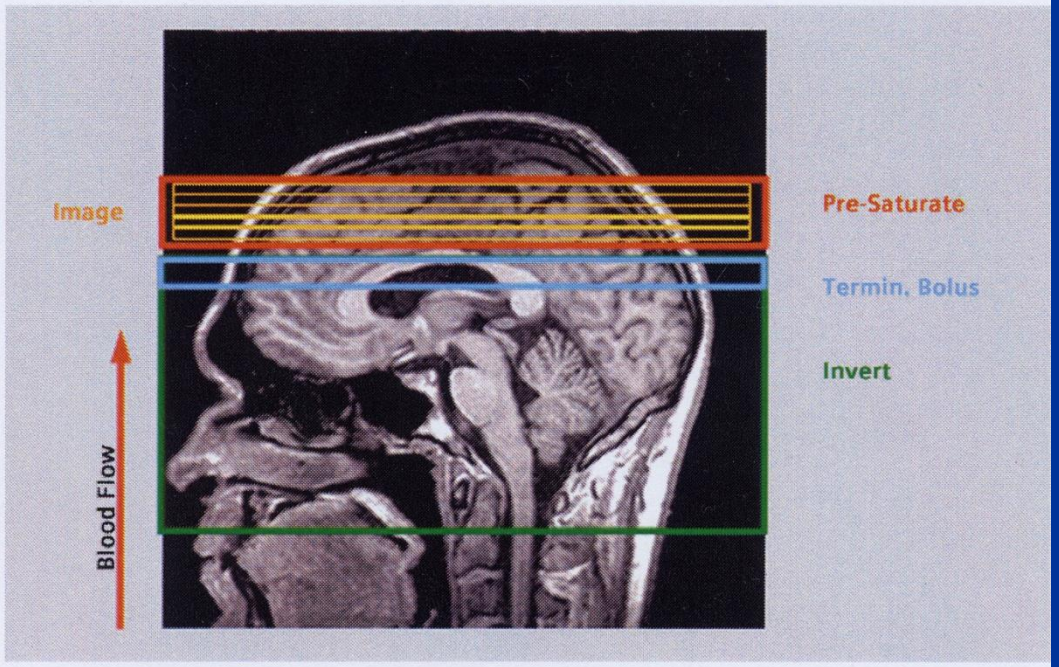

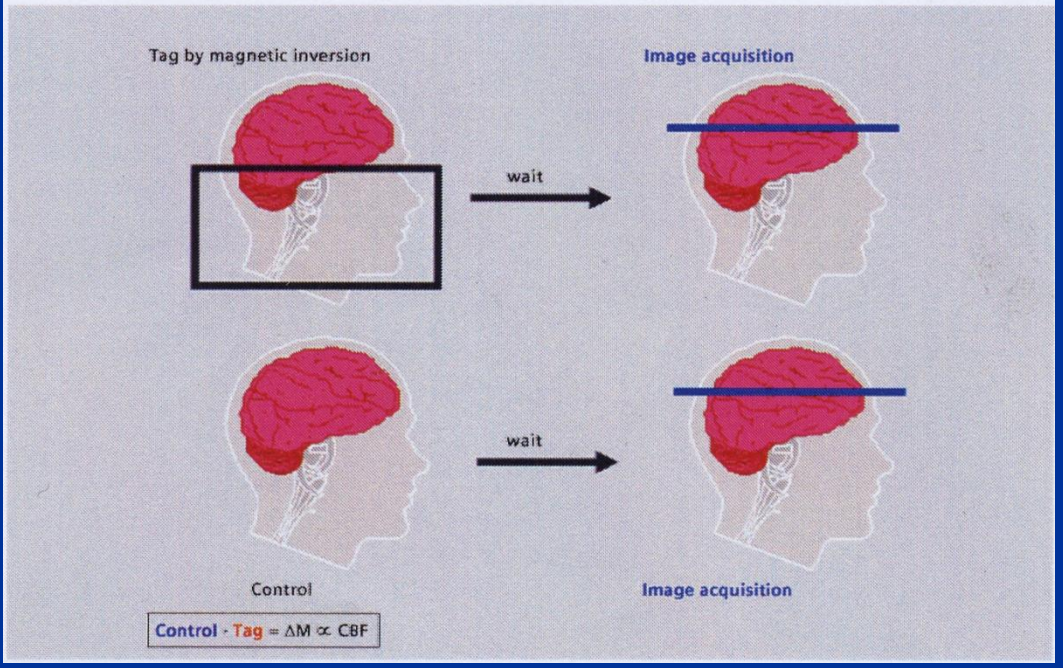

МРТ перфузия

Метод меченных спинов

Метод меченных спинов

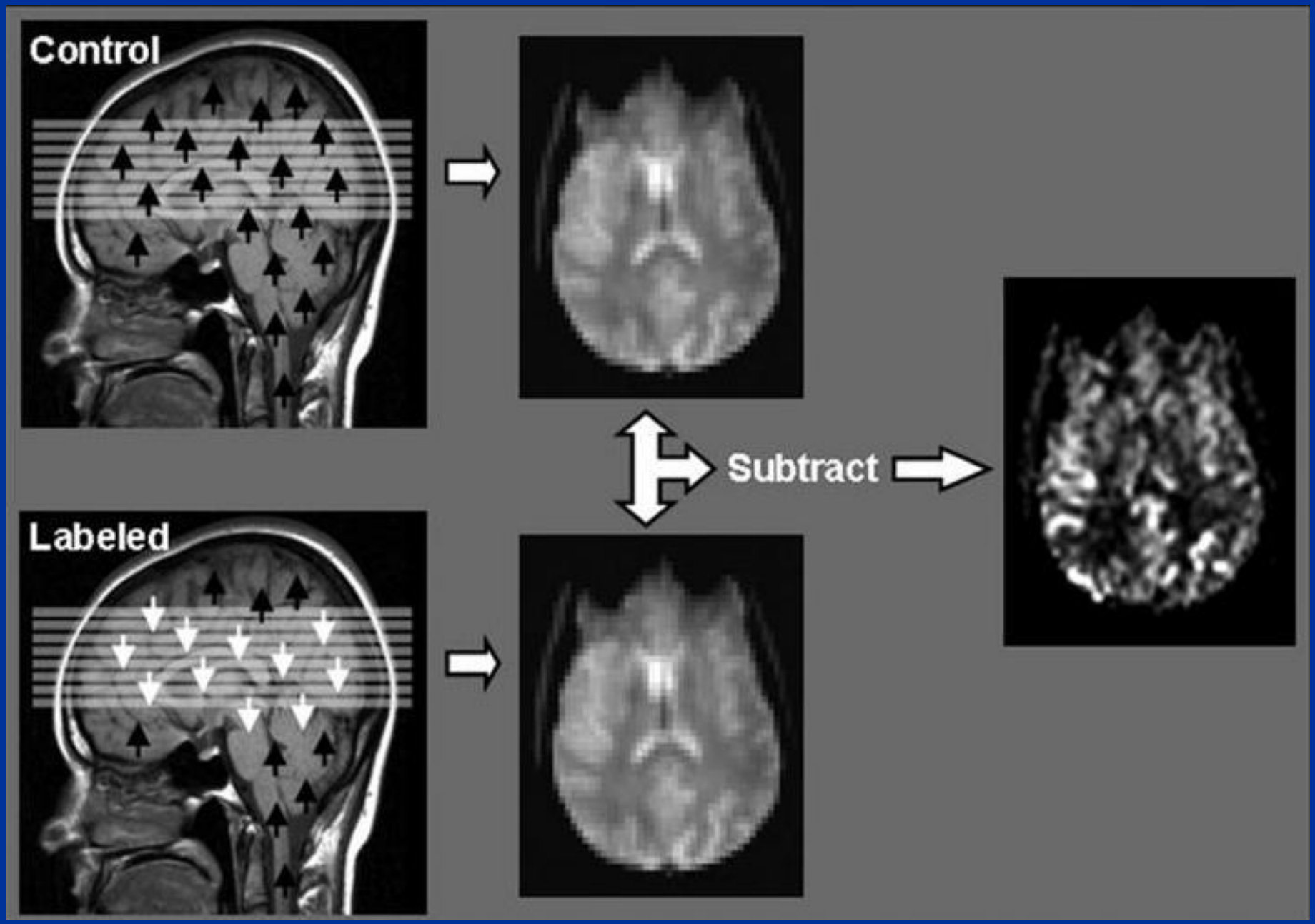

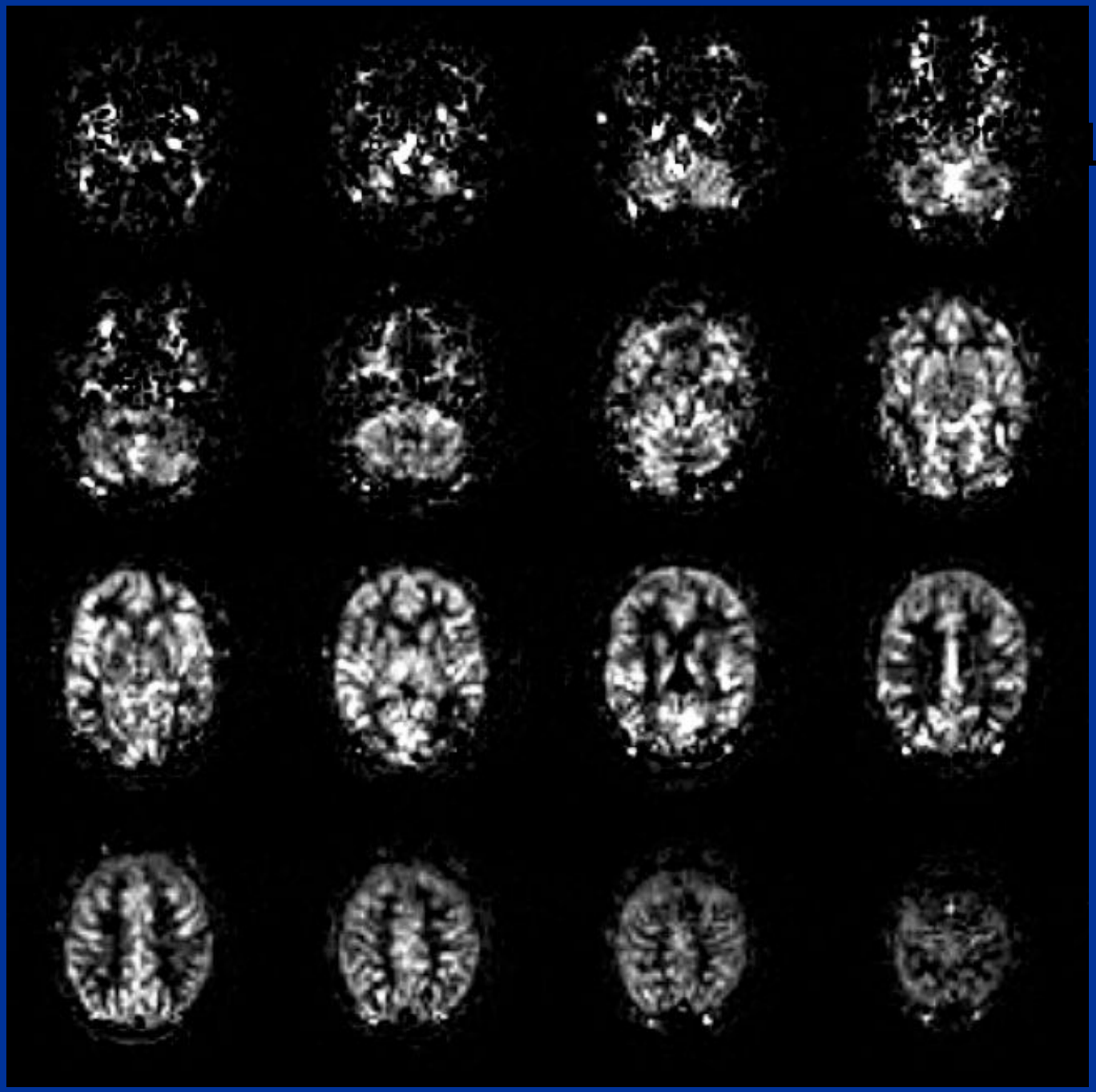

Церебральный мозговой кровоток

Метод меченных спинов

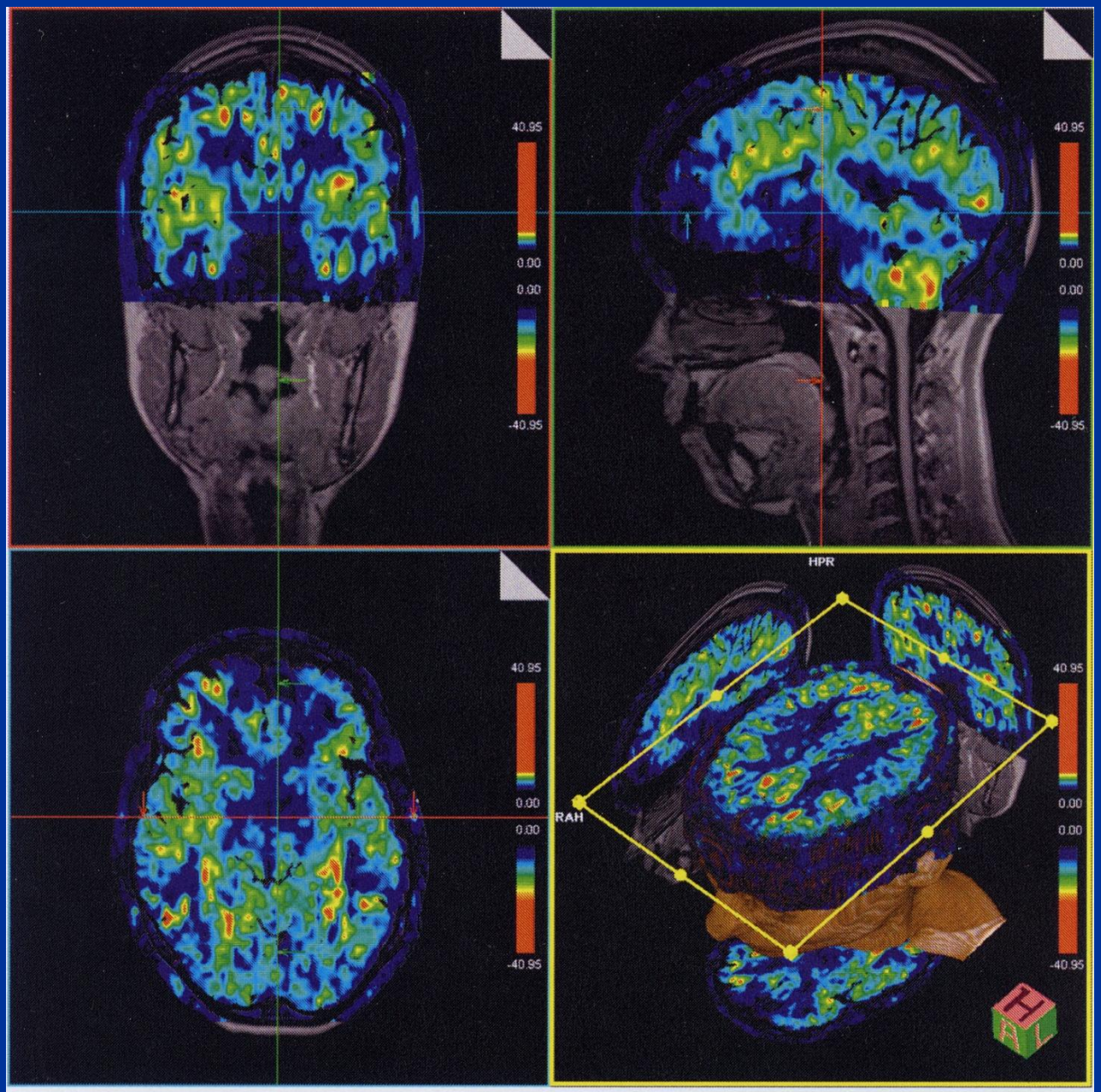

syngo ASL* acquired with 64 x 64 matrix and 5 mm slice thickness, fused in the Neuro 3D card with structural MR data.

МРТ перфузия

Метод меченных спинов

Селективная спиновая маркировка артериальной крови

Метод основан на регистрации сигнала от молекул воды крови, которые получают магнитную метку в выбранной магистральной артерии непосредственно перед поступлением и распределением в участке мозга, в котором осуществляется изучение кровотока.

Преимущества метода:

- полная неинвазивность исследования,
- количественная оценка кровотока,
- возможность селективной оценки кровотока в различных сосудистых бассейнах,
- хорошая воспроизводимость результатов,
- возможность повторных исследований через короткие промежутки времени.

Возможность раздельной оценки перфузии мозга кровью из отдельных питающих артерий является важной особенностью данного метода , которая определяет его высокую эффективность для изучения патогенетических и компенсаторных механизмов цереброваскулярных нарушений при стенозе и окклюзии сосудов, кровоснабжающих мозг.

Другие существующие методы оценки коллатерального кровотока (цифровая субтракционная ангиография, магнитно-резонансная ангиография, транскраниальная допплерография) не позволяют количественно оценить вклад того или иного сосуда в кровоснабжение головного мозга.

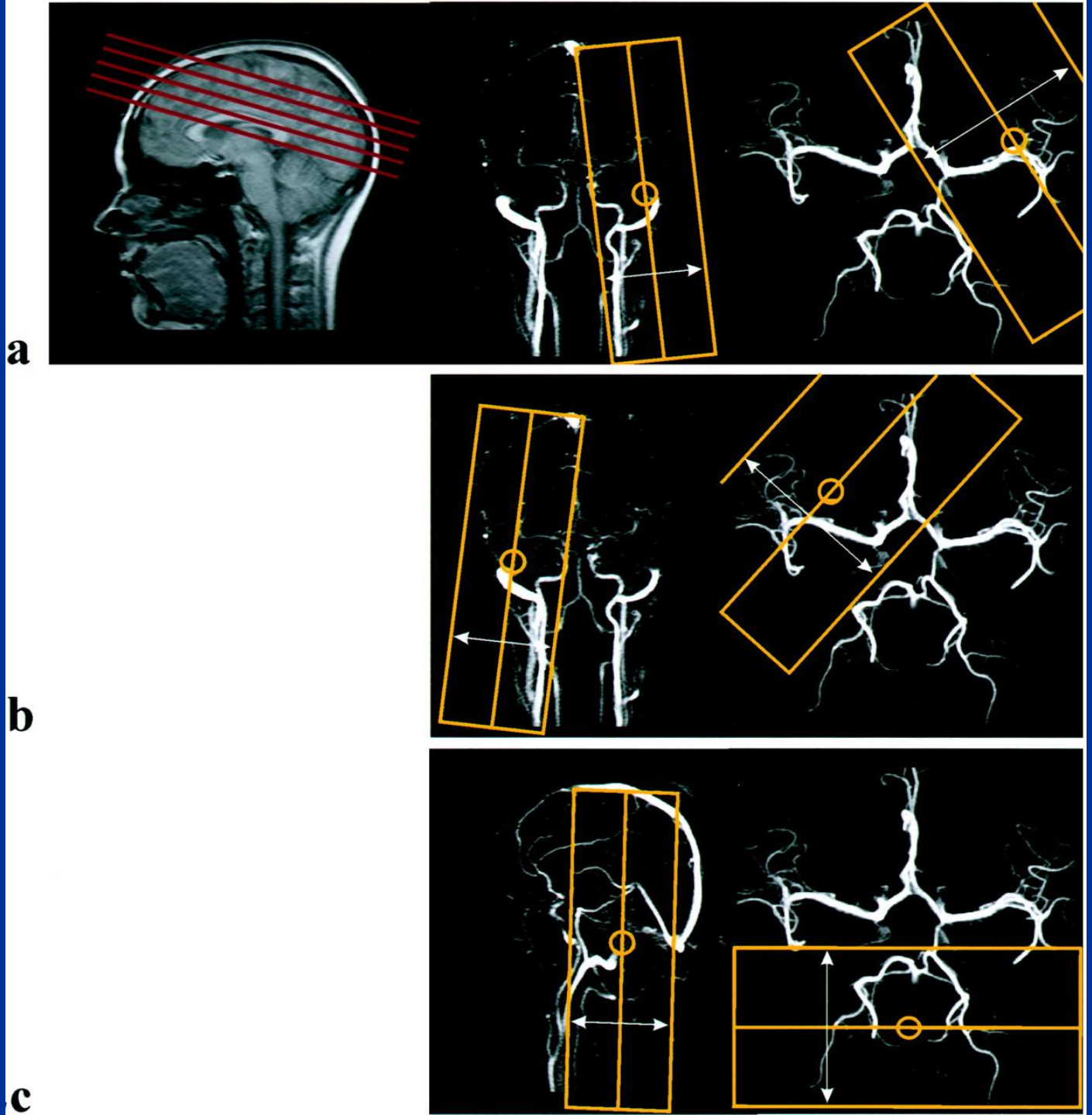
a
b
c

Селективная спиновая маркировка артериальной крови

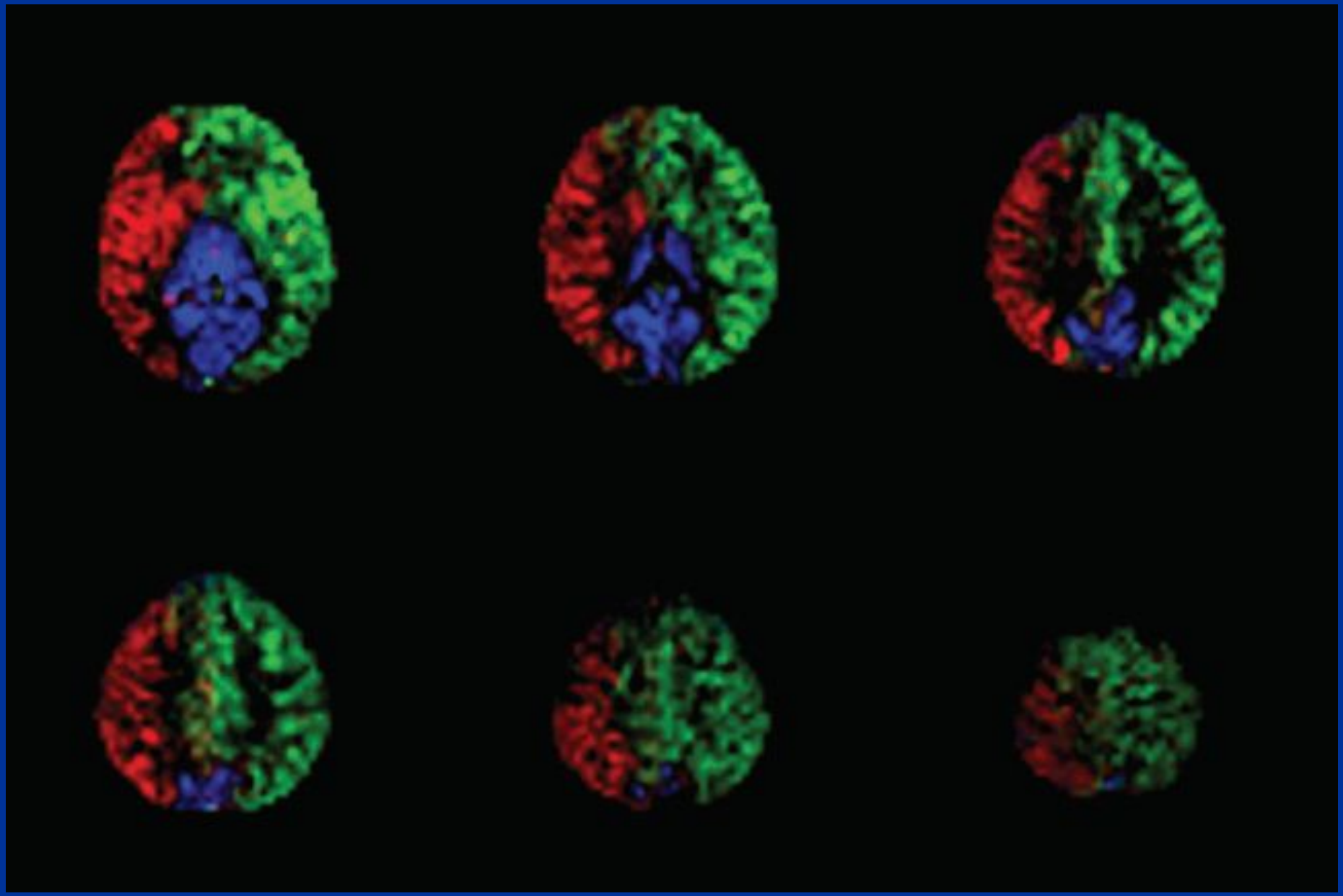

Окклюзия правой внутренней сонной артерии

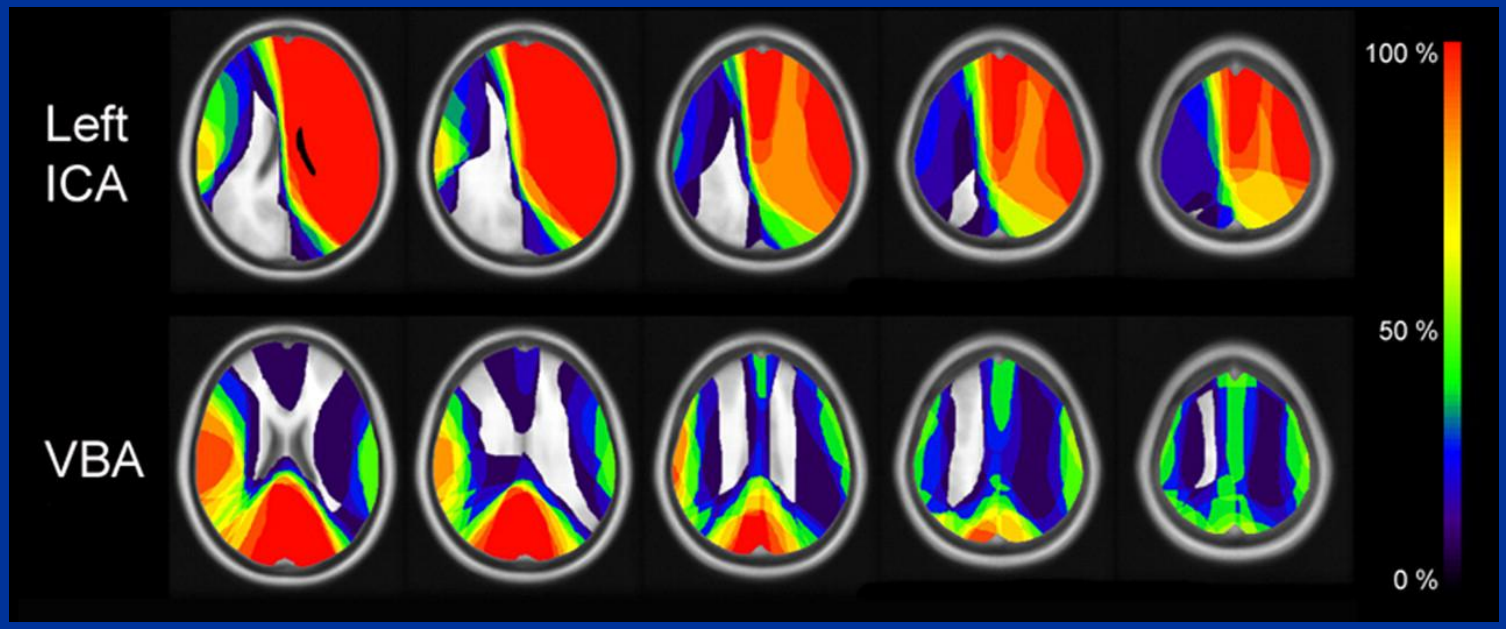

«Передний» и «задний» переток

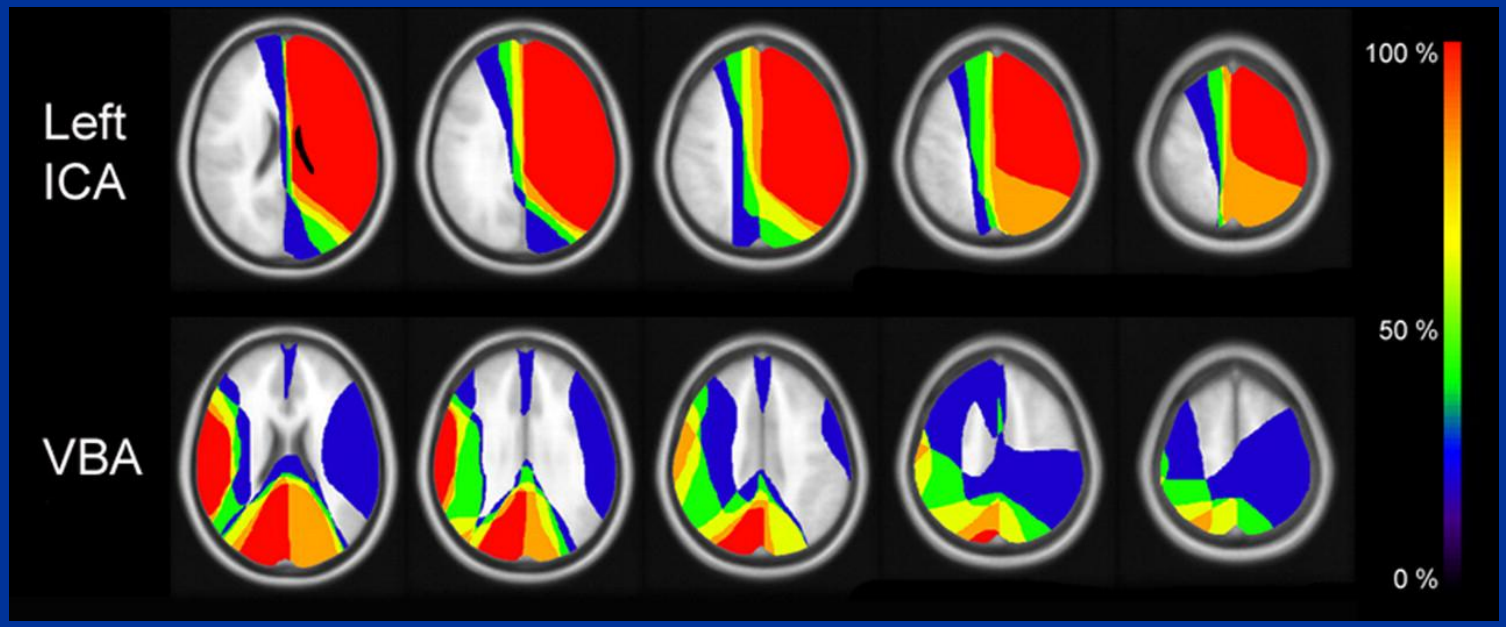

Только «задний» переток

Окклюзия обеих внутренних сонных артерий

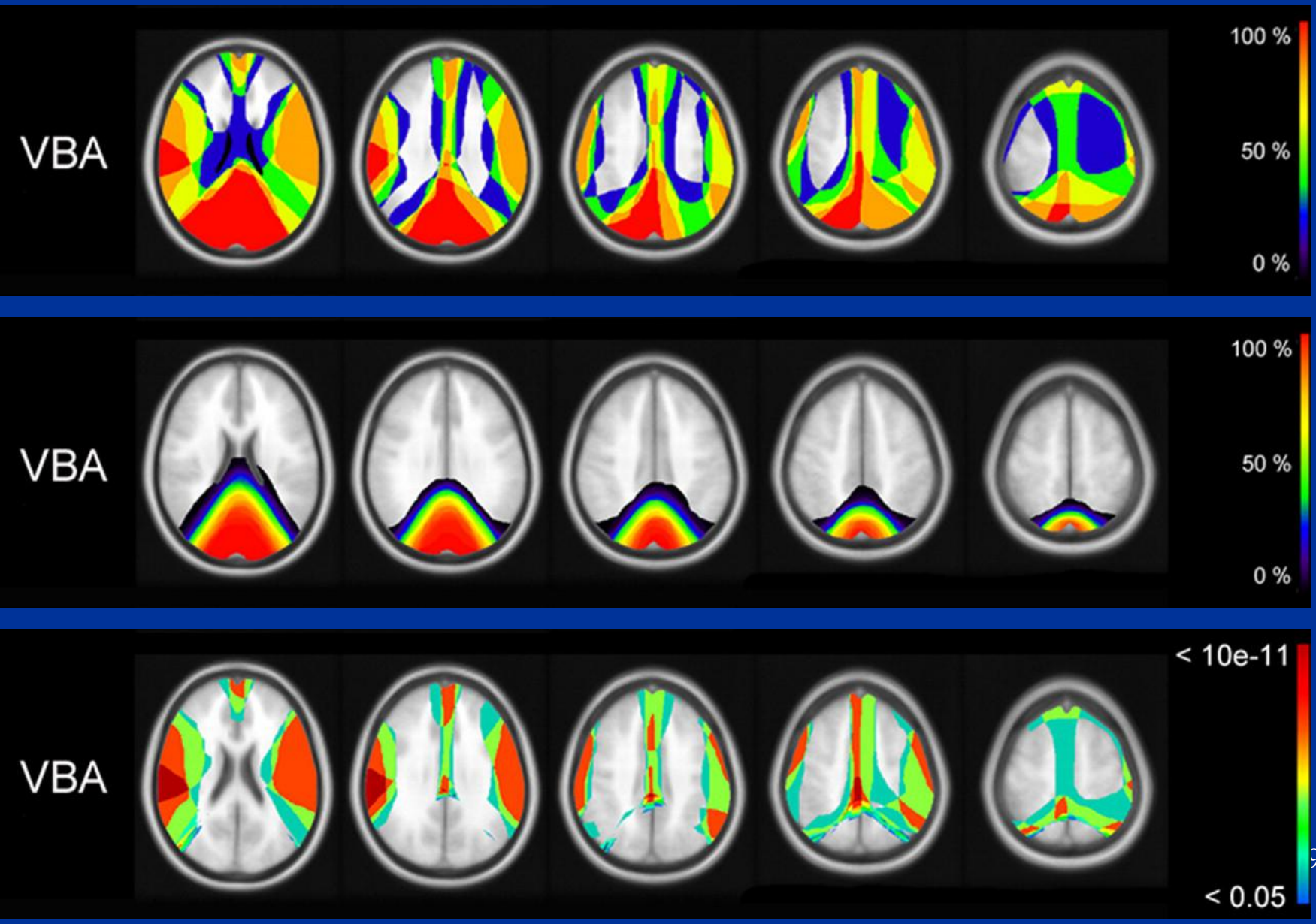

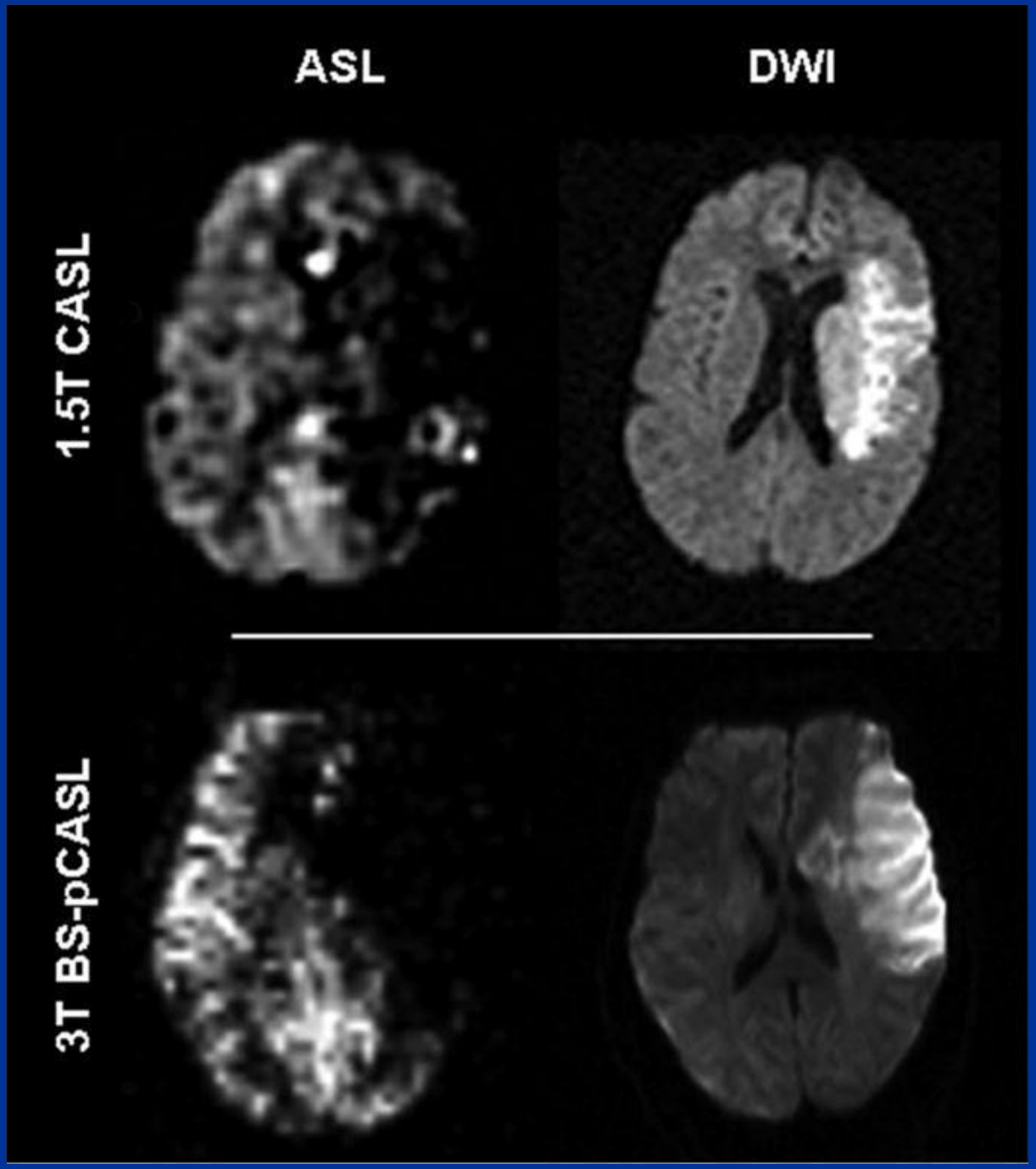

Выявление пенумбры по данным сопоставления зон поражения на перфузионно-взвешенных изображениях, полученных по методу артериальных меченных спинов, и диффузионно-взвешенных изображениях

Mismatch модель МРТ для определения ишемической пенумбры

Модификация взглядов

(C.S. Kidwell et al., Stroke, 2003,11:2729-2735)

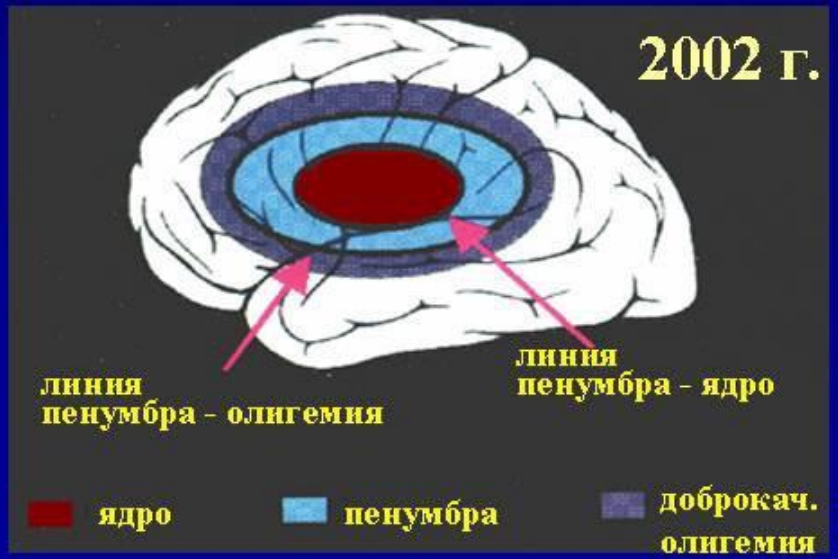

В.И. Скворцова и соавторы, 2007
НИИ Инсульта РГМУ

Матричная спектроскопия

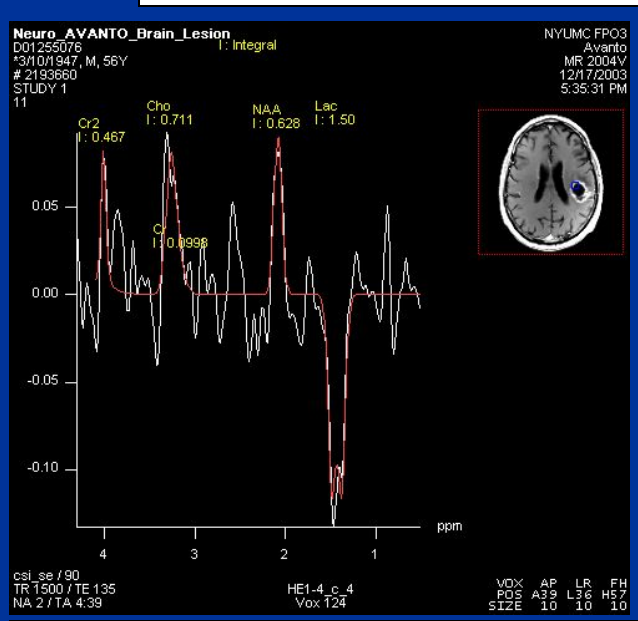

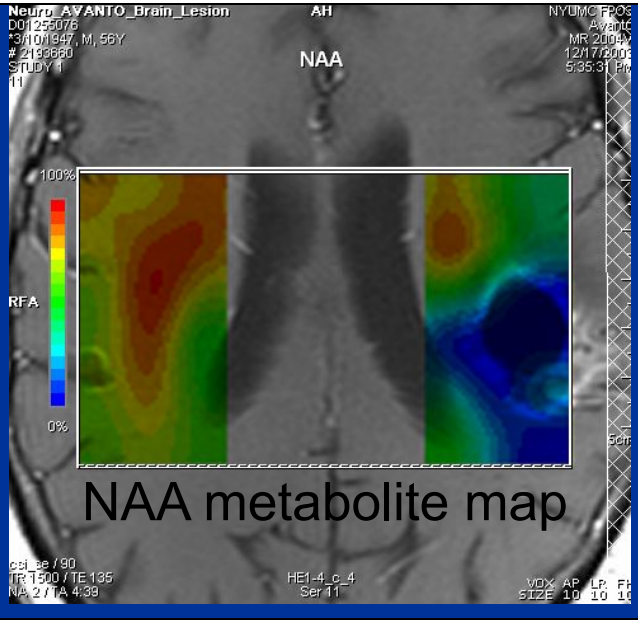

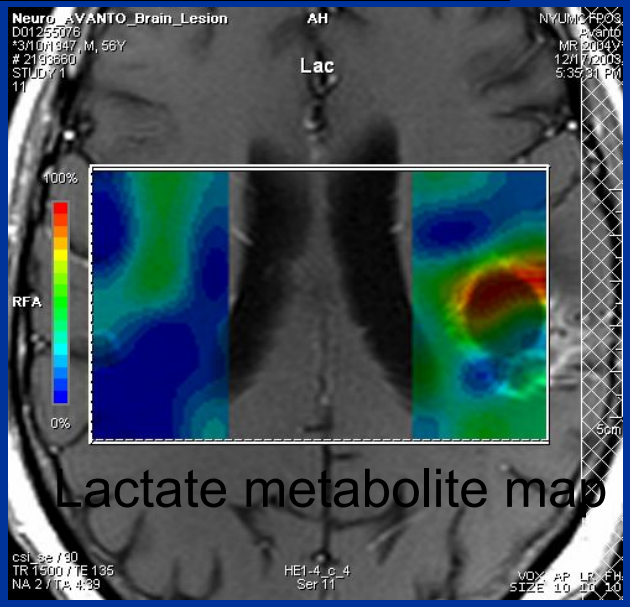

- Эффективный рабочий поток: нет смены катушек между iPAT визуализацией и спектроскопическими исследованиями
- Высокий сигнал/шум на 12-канальной матричной катушке для головы
- Взвешенный сбор данных для сокращения времени сканирования

Миграция стволовых клеток к месту инфаркта мозга у крыс

(МРТ с использованием контрастного маркера)

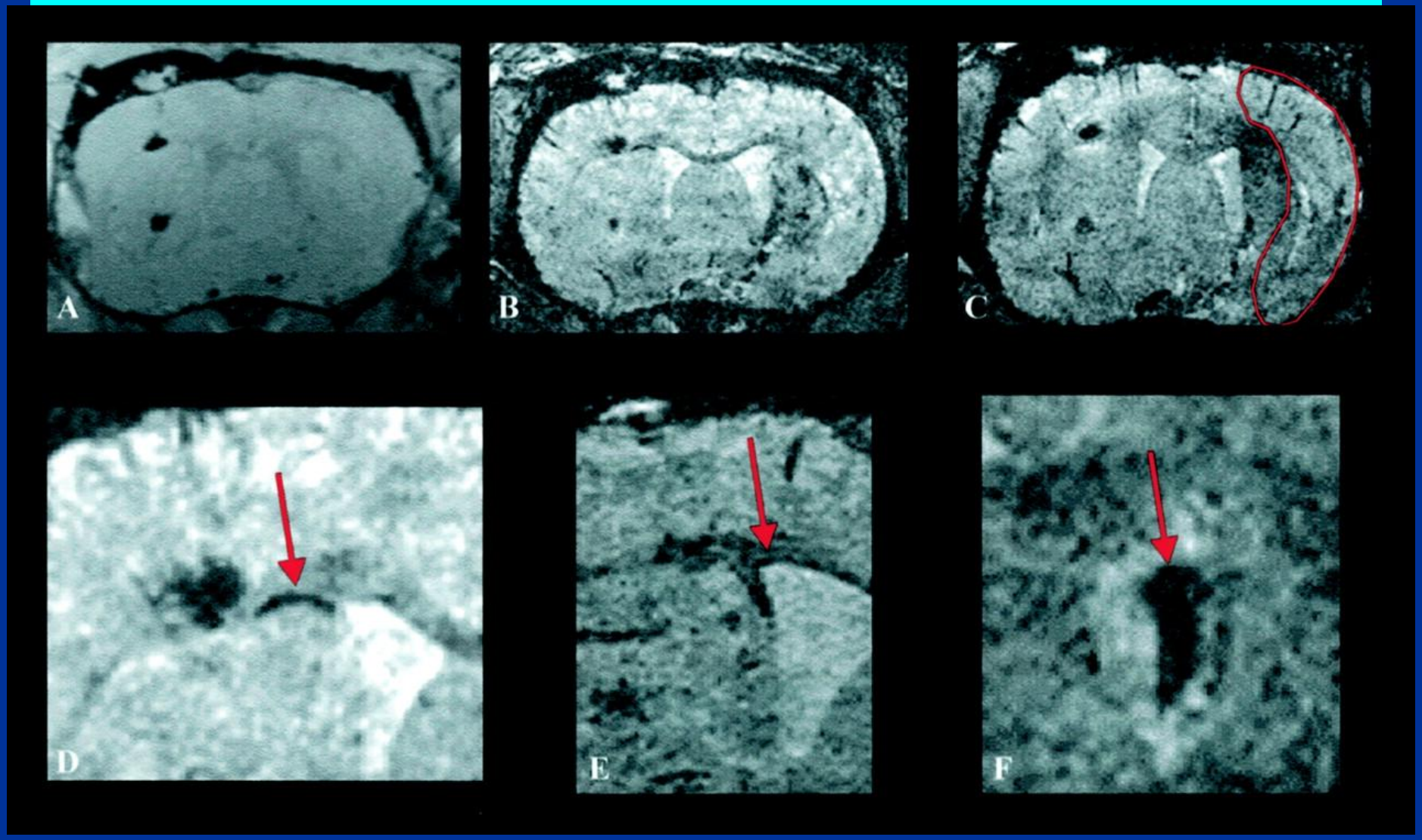

Лечение эмбриональными стволовыми клетками

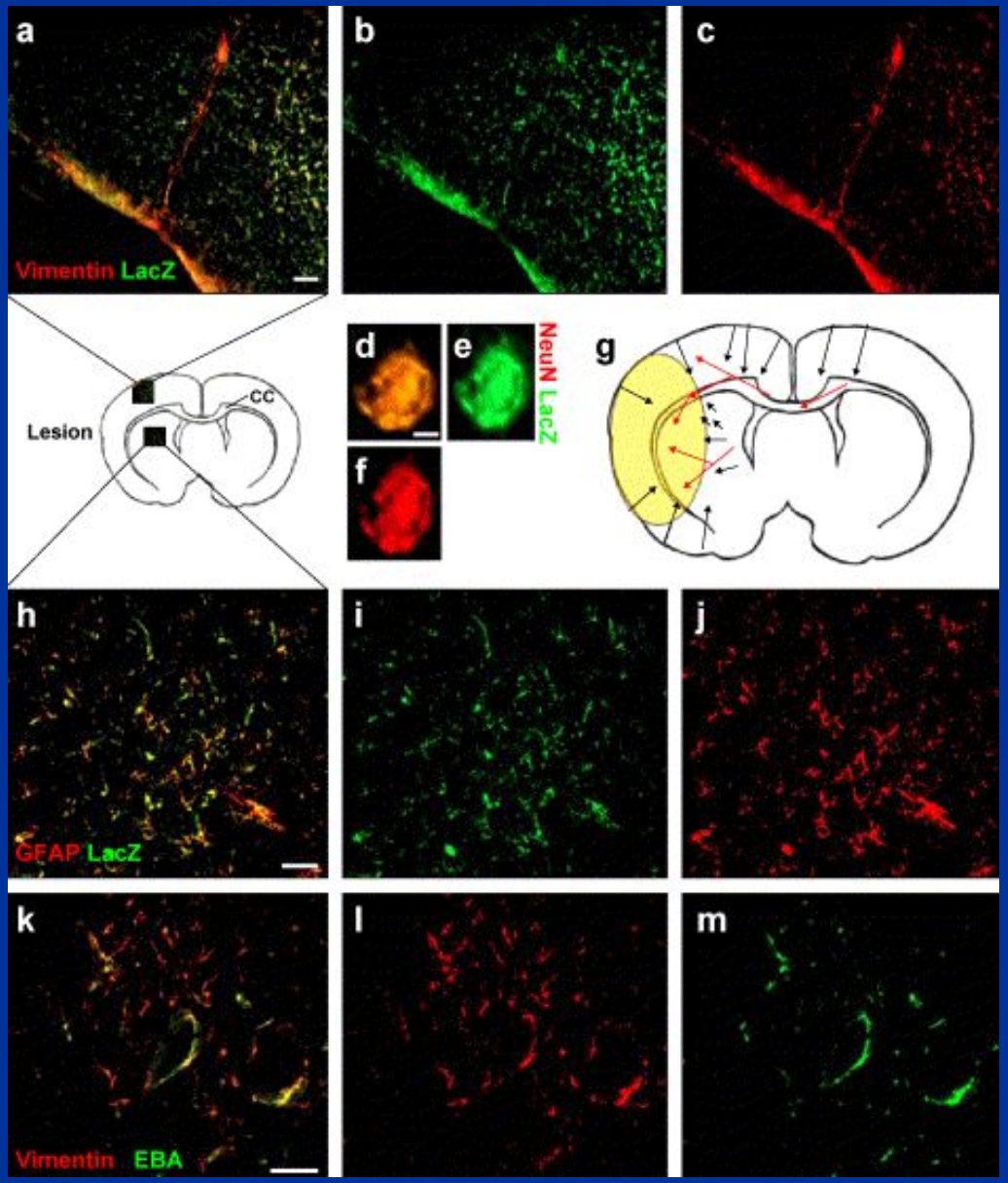

Chu K. et al, Brain Research, 2004.

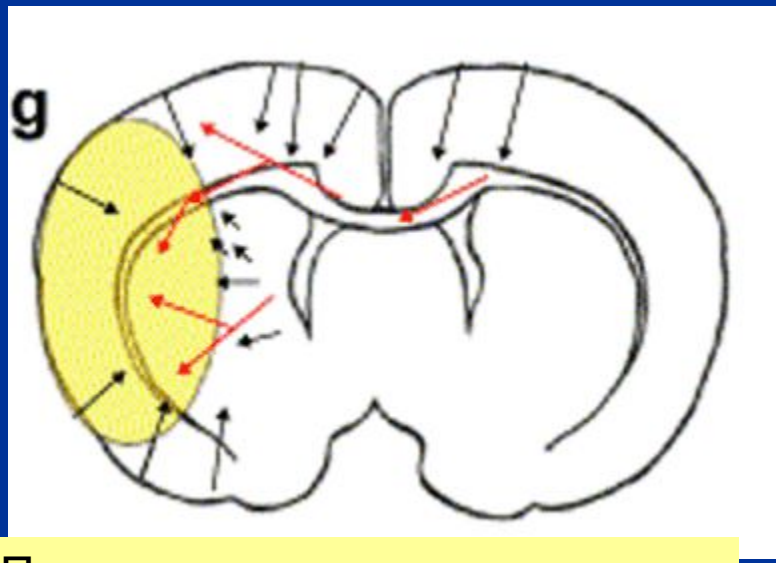

Пути миграции стволовых клеток при инфаркте мозга у крыс после внутривенного введения $5x10^6$ эмбриональных стволовых клеток человека:

→ **первичные**

→ **вторичные**

Распределение стволовых клеток при инфаркте мозга у крыс

(внутривенное введение $5x10^6$ эмбриональных стволовых клеток человека)

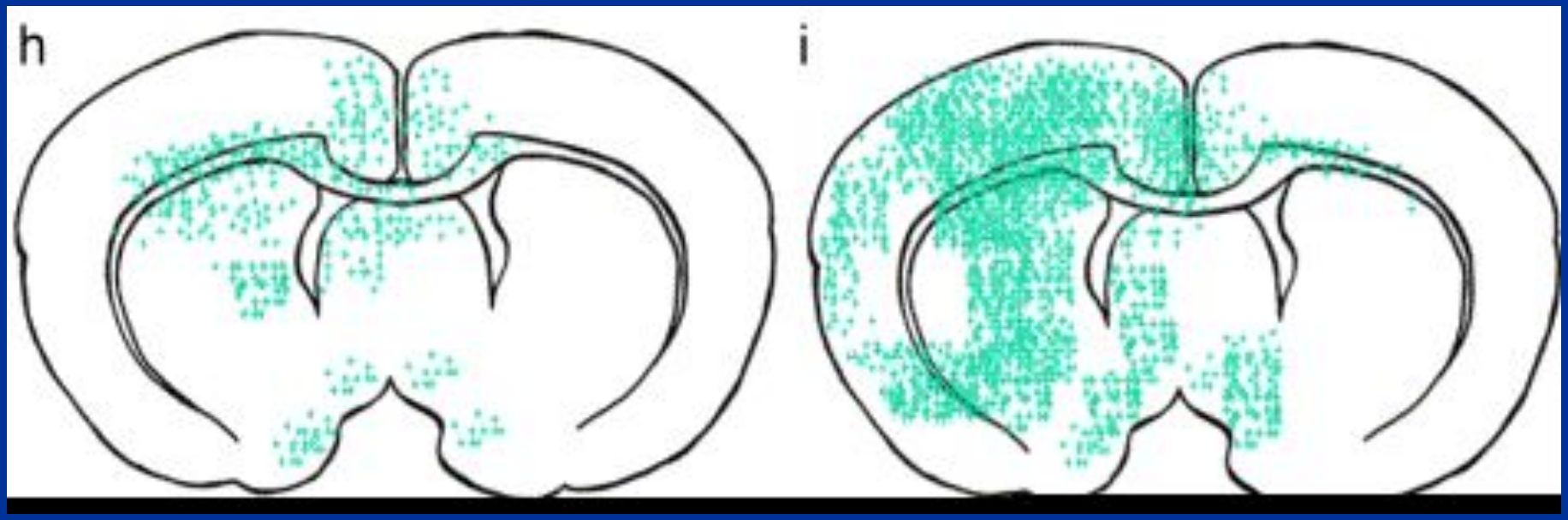

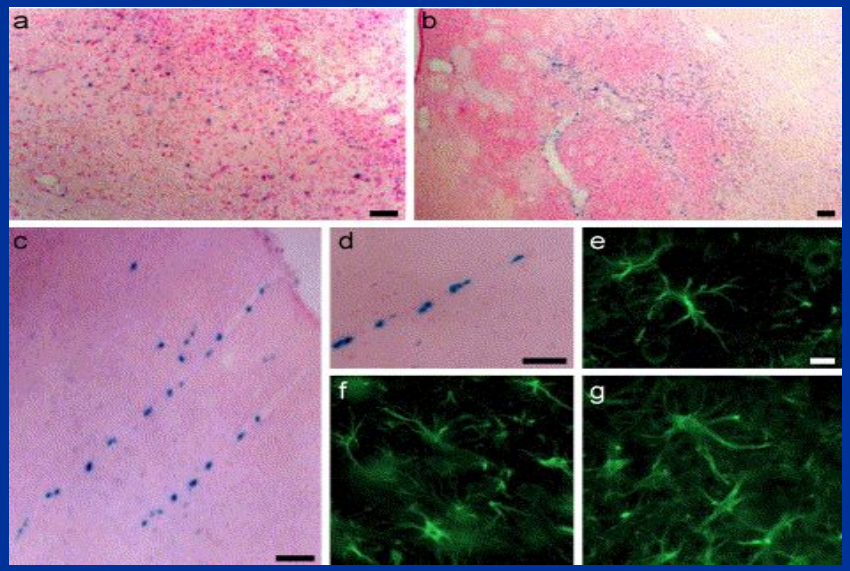

h - ранний период (7-й день)

i - поздний период (14-й день)

Chu K. et al, Brain Research, 2004.

Лечение эмбриональными стволовыми клетками

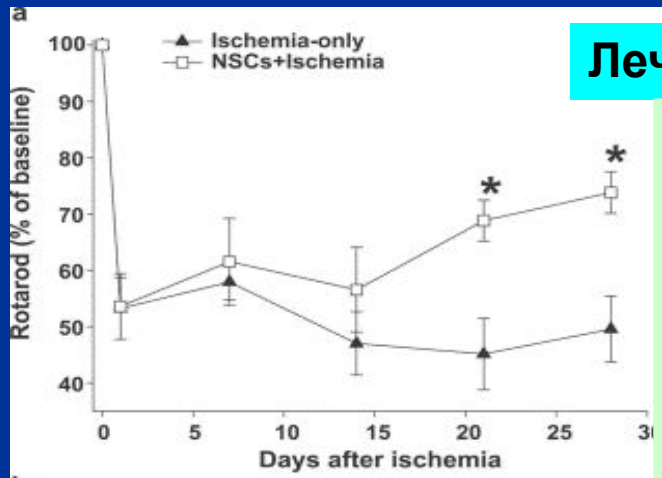

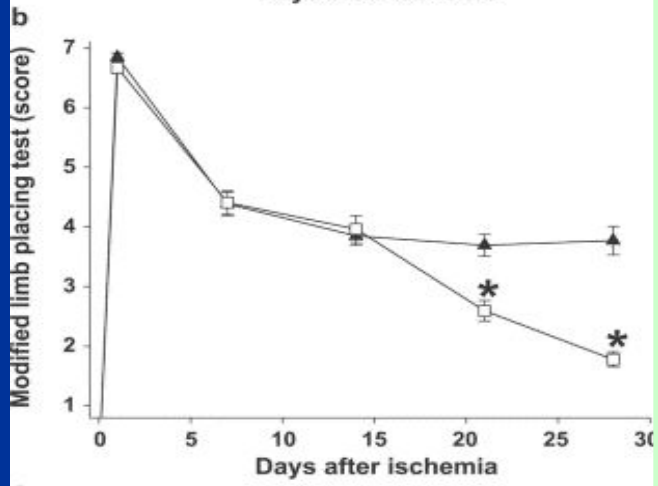

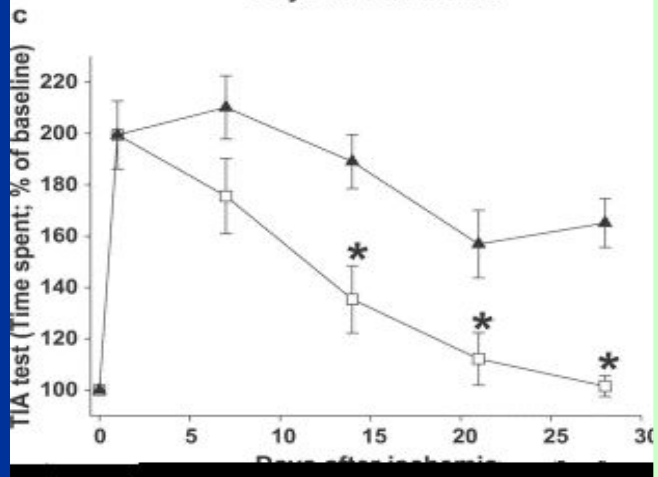

Атрофия пораженного полушария

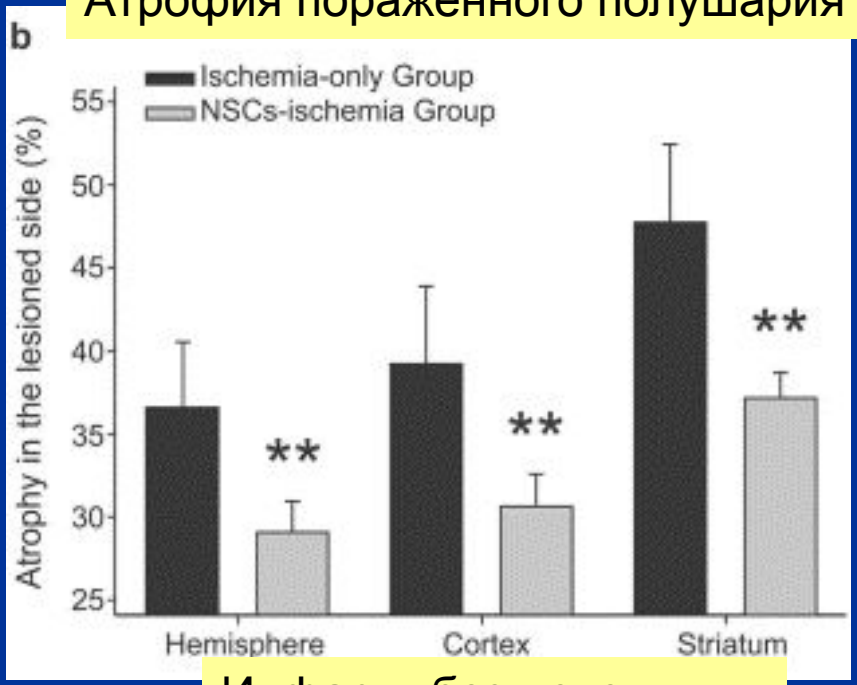

Инфаркт без лечения

Инфаркт с лечением

Выполнение функциональных проб

Инфаркт без лечения

Инфаркт с лечением

Chu K. et al, Brain Research, 2004.