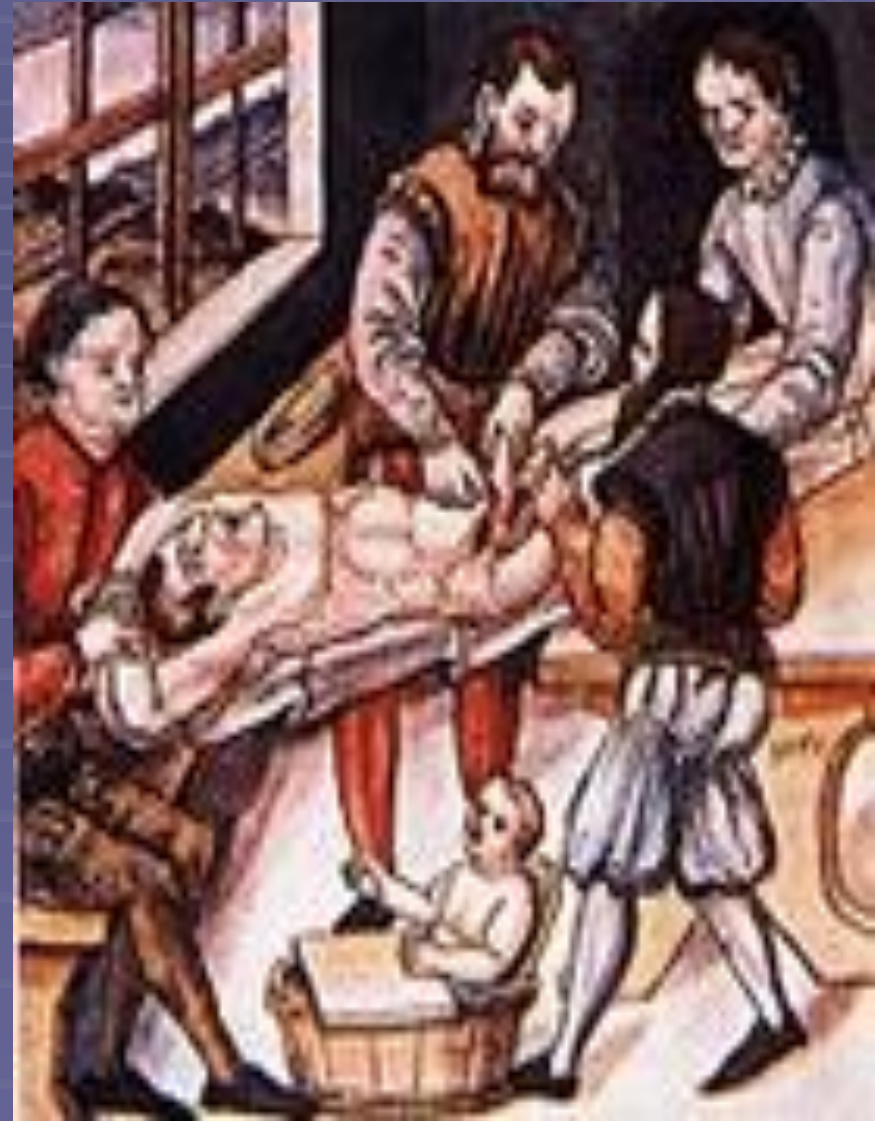

Грыжы жывота

профессор
Юрий Владимирович Плотников

Грыжи живота

- Заболевание встречается у
- 2-4% людей



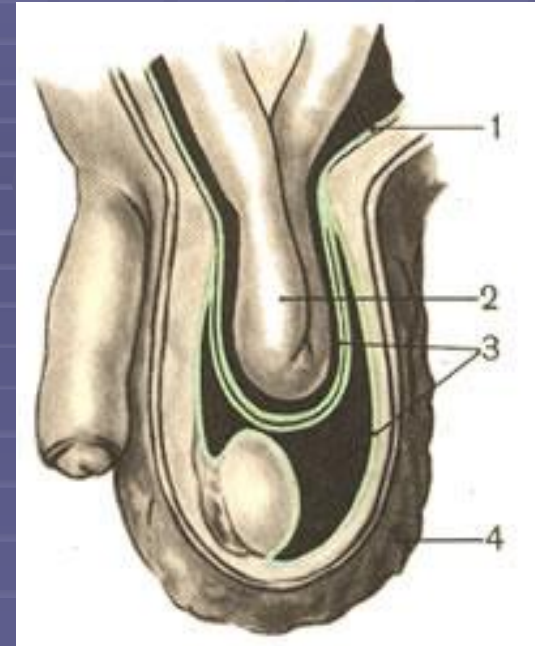
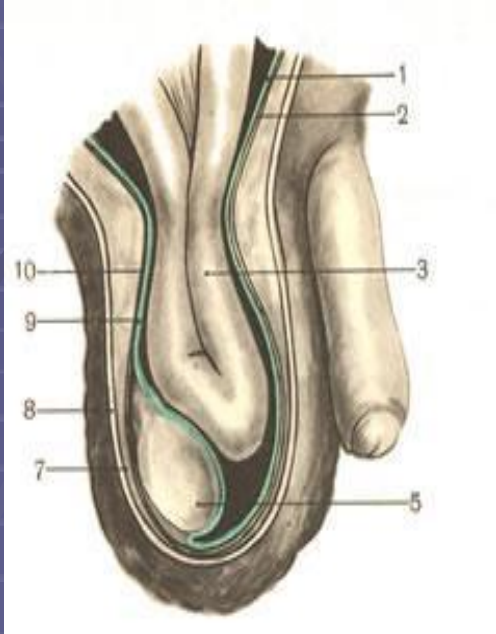
Определение

- **Грыжа - выходжение брюшных органов, покрытых париетальной брюшиной, через дефекты в брюшной стенке (грыжевые ворота), под кожу или в другие ткани и полости, патологические карманы брюшины**

Классификация грыж

- **1) по происхождению** – врожденные и приобретенные (травматические, послеоперационные, невропатические)
- **2) по локализации** – паховые, бедренные, пупочные, белой линии (чаще), поясничные, промежностные, спигеллиевой линии и др.
- **3) по течению** – неосложненные и осложненные

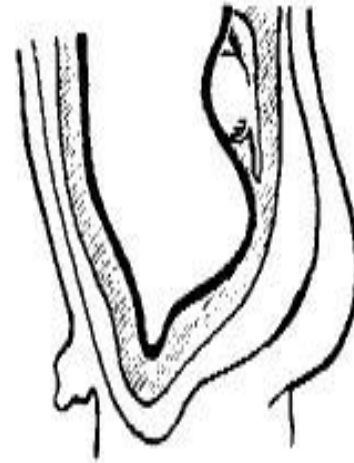
врожденные грыжи



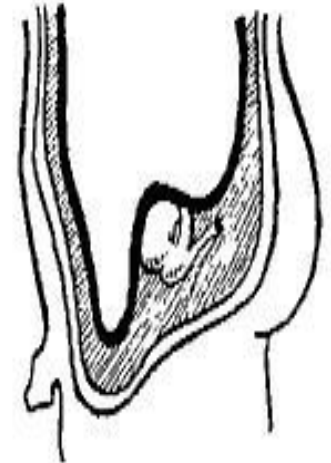
Врожденные грыжи – результат недоразвития или пороков развития. При них к моменту рождения имеется готовый грыжевой мешок

Врожденные грыжи

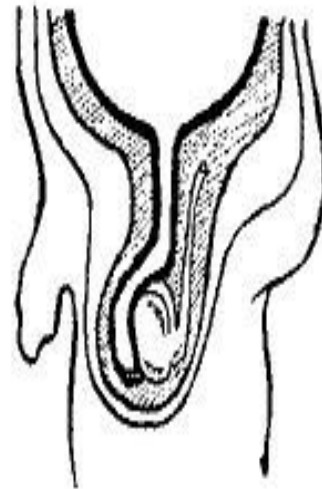■ Схема опус- кания яичка



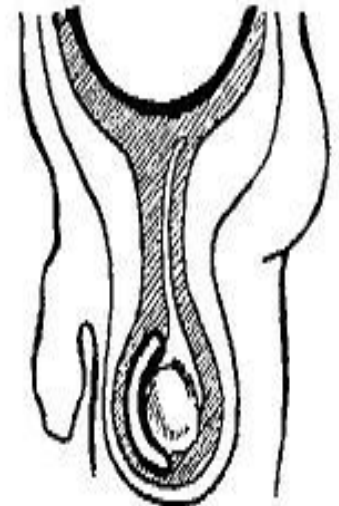
a



б

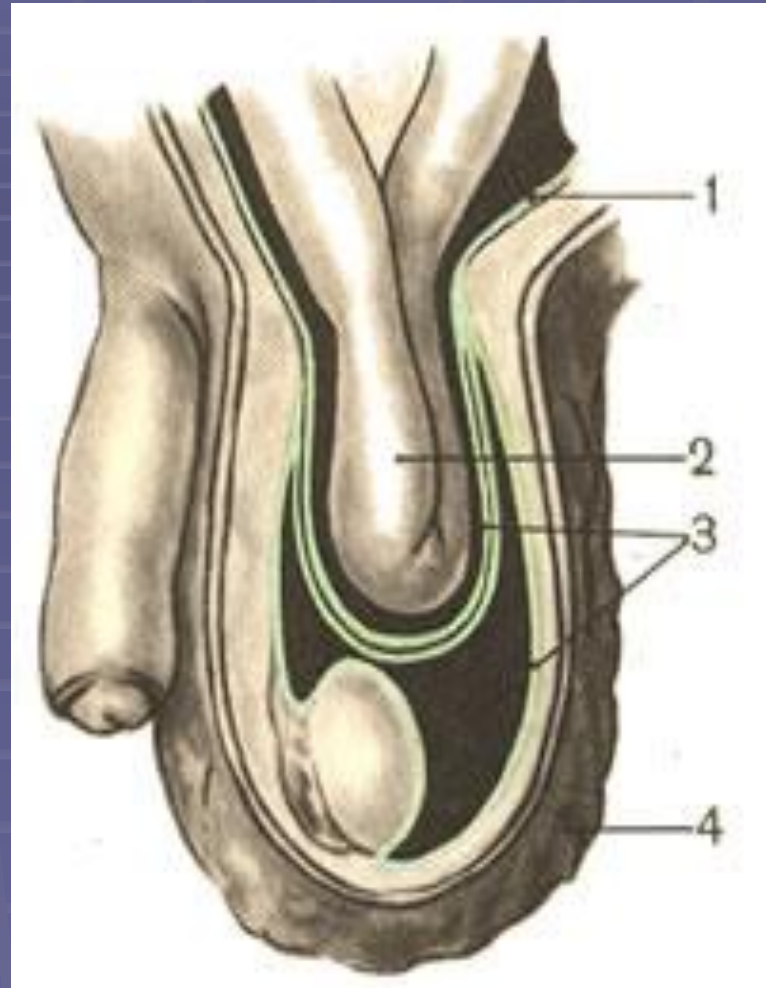
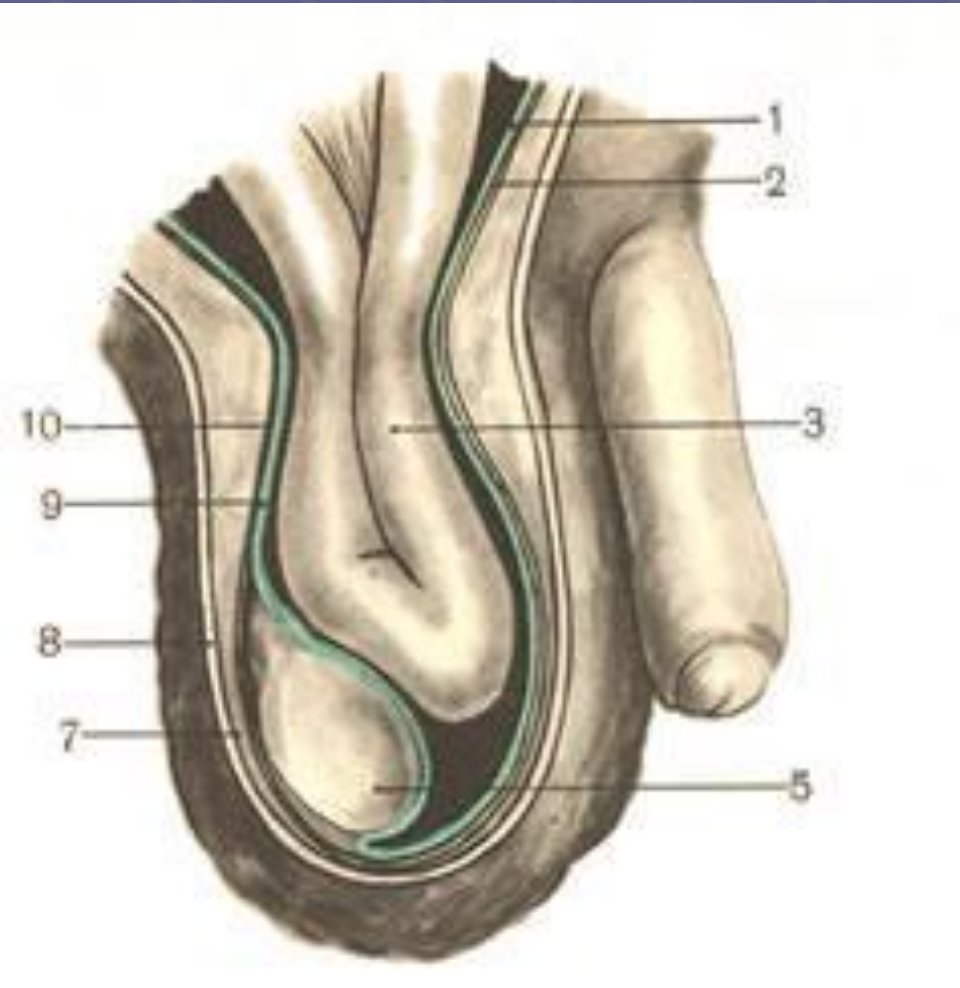


в



г

вопрос



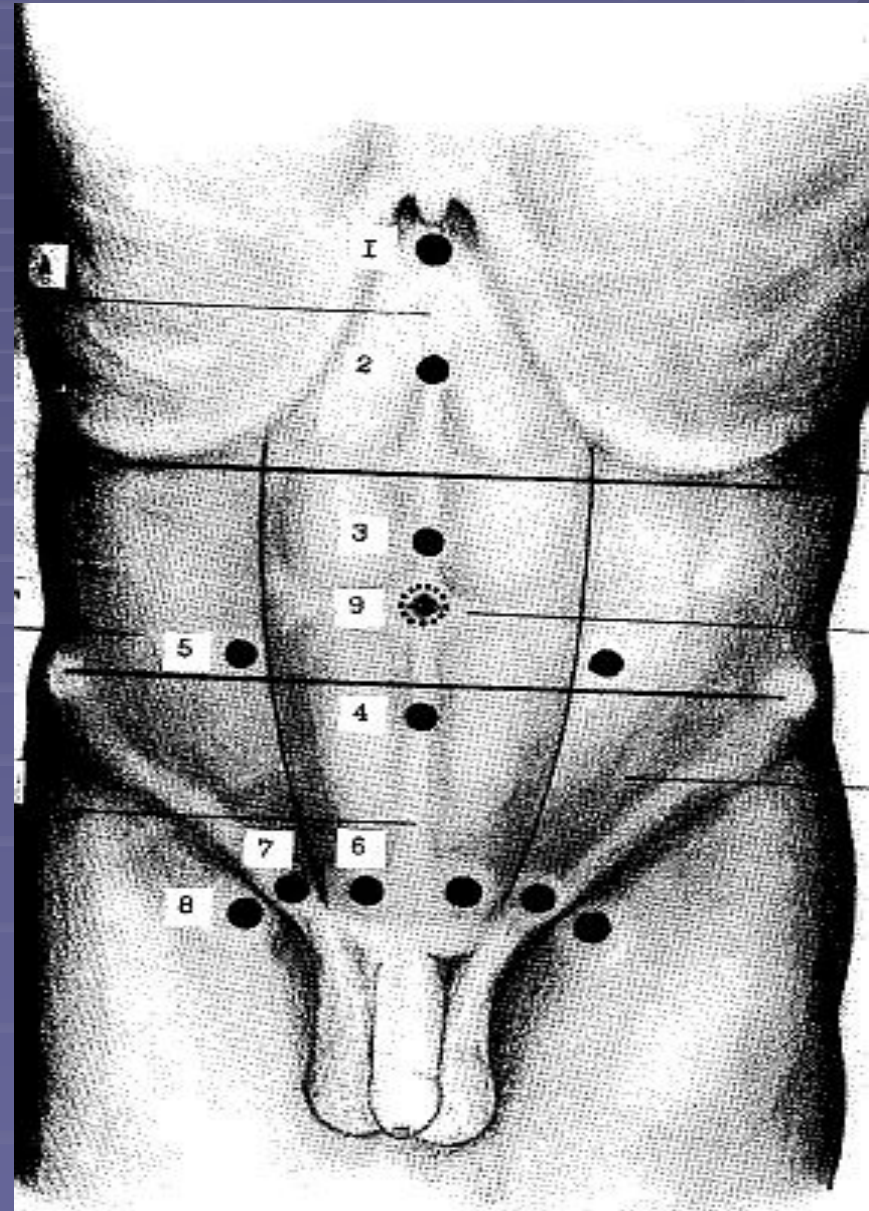
**Врожденная грыжа
слева или справа?**

Локализация

- паховые – 72%
- бедренные – 10%
- белой линии – 11%
- пупочные – 4%,
- все остальные – 3%

Локализация

паховые
бедренные
пупочные
белой линии
поясничные
промежностные
седалищные
запирательные
спигеллиевой линии
внутренние



ОСЛОЖНЕНИЯ ГРЫЖ ЖИВОТА

- ущемление
- невосприимчивость
- копростаз
- воспаление

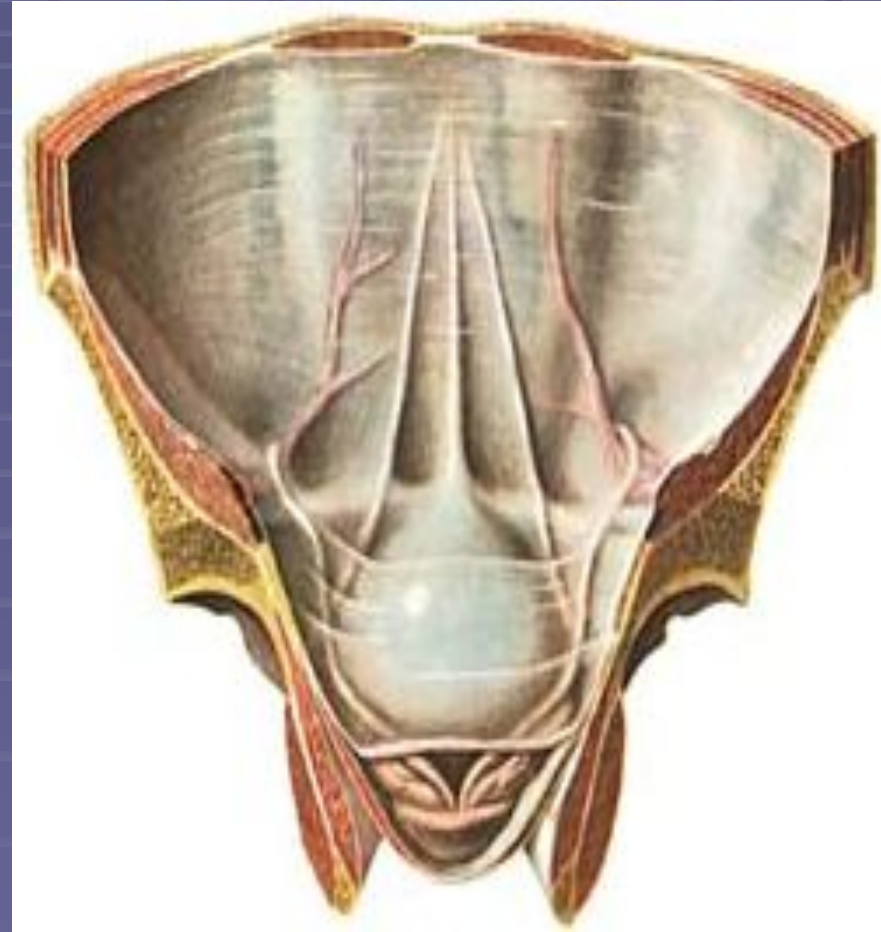
Этиология

- При приобретенных грыжах различают два основных фактора их происхождения:
 - 1) слабость брюшной стенки – фактор, предрасполагающий
 - 2) повышение внутрибрюшного давления – фактор производящий

Слабость – не только анатомическое понятие. Появление грыжи может быть признаком быстрого похудения, злокачественных новообразований, туберкулеза и других заболеваний

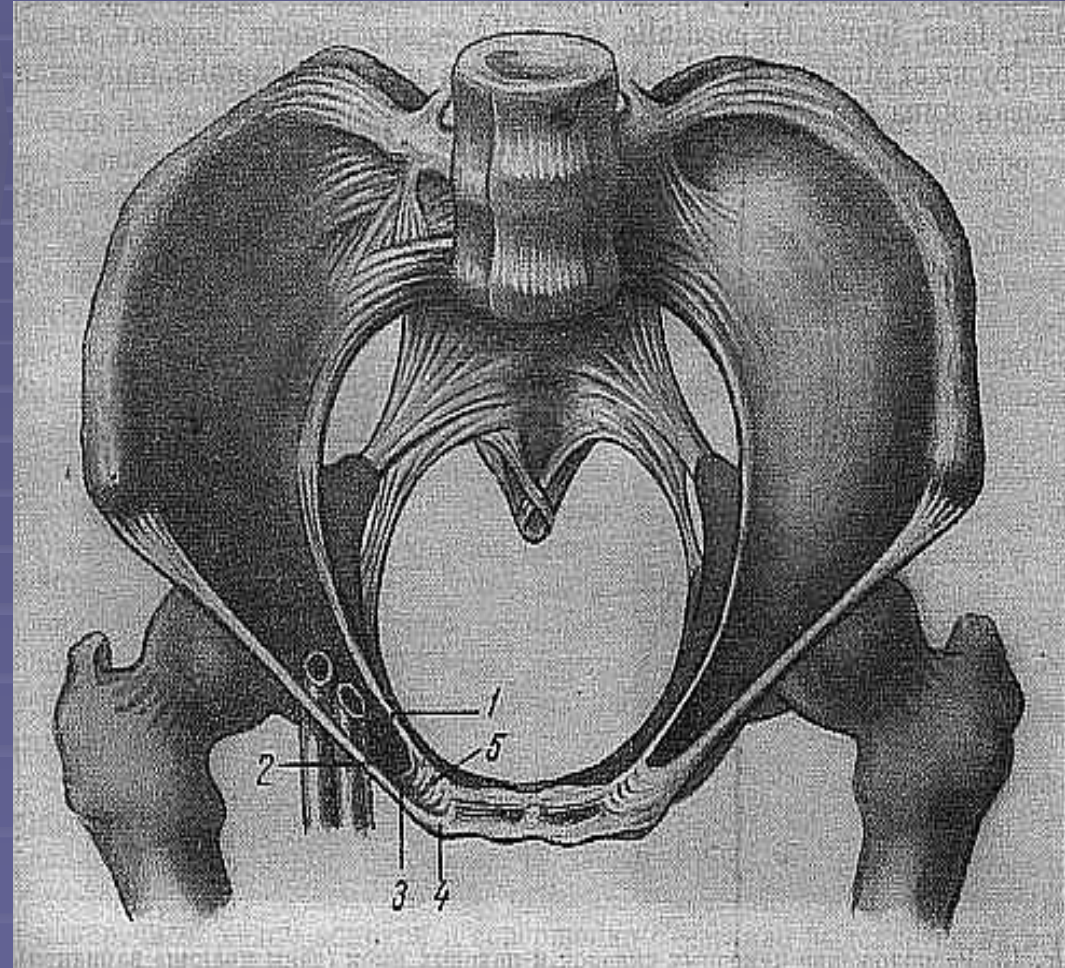
Слабые места

ВХОД И ВЫХОД се-
менного канатика
(паховая грыжа),
пупочного канати-
ка, сосудов, нер-
вов (пупочная и
белой линии); при
приобретенных –
образованные в
результате травм

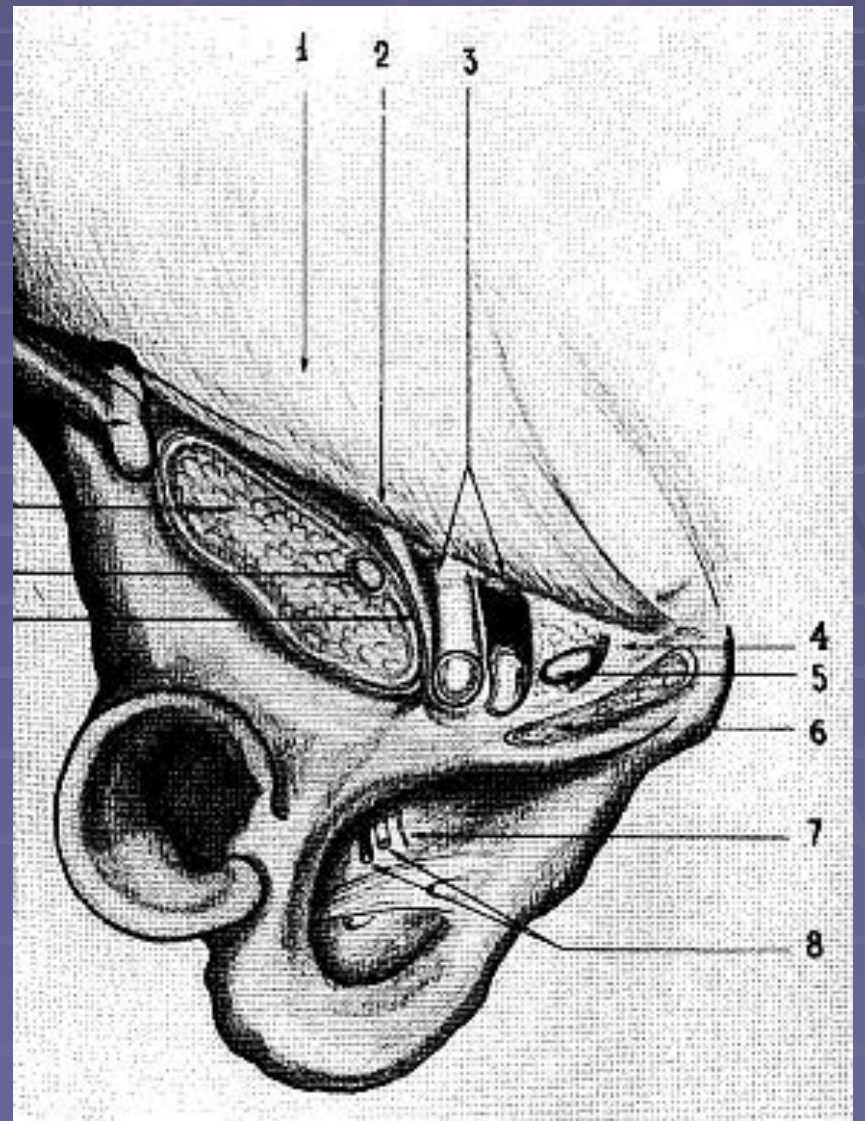
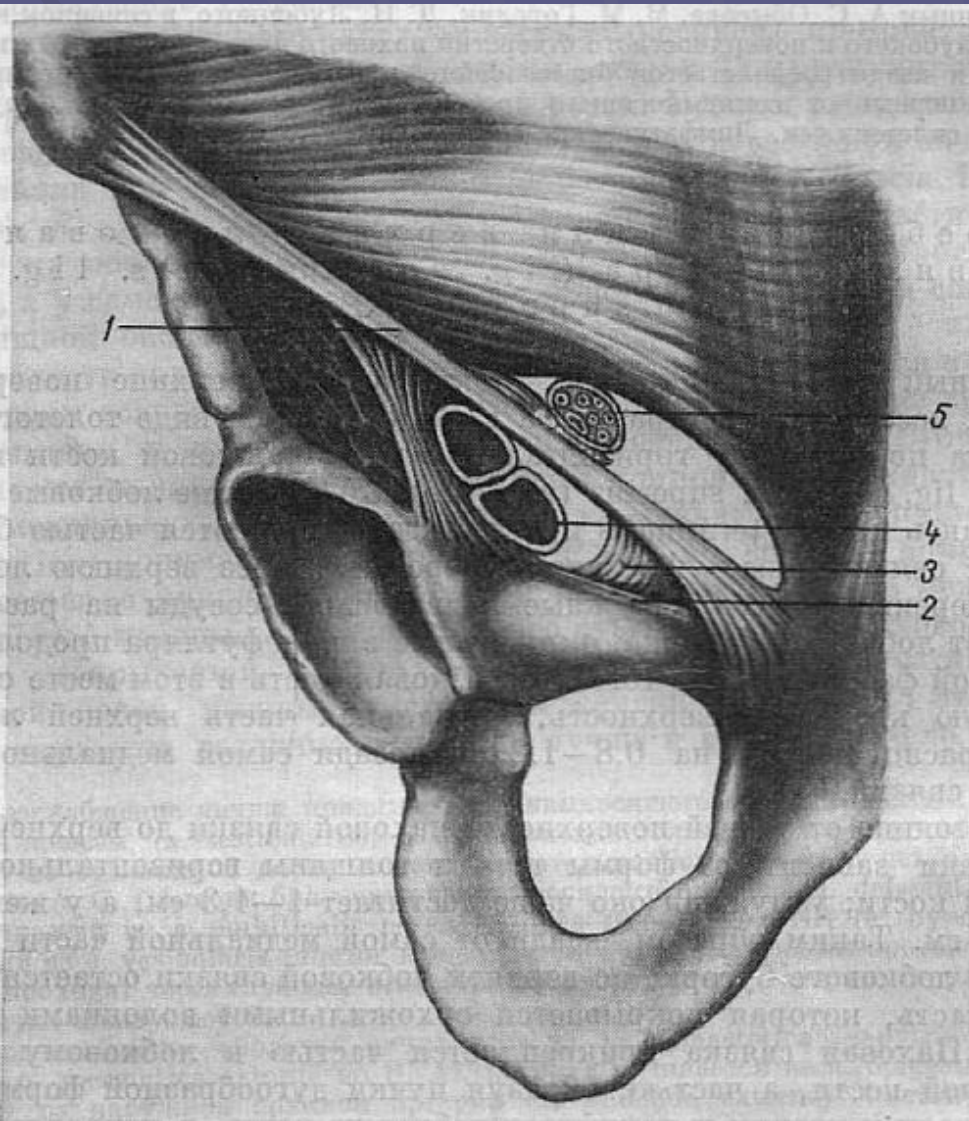


Слабые места

Бедрен-
ные сосу-
ды–стен-
ка бед-
ренной
грыжи

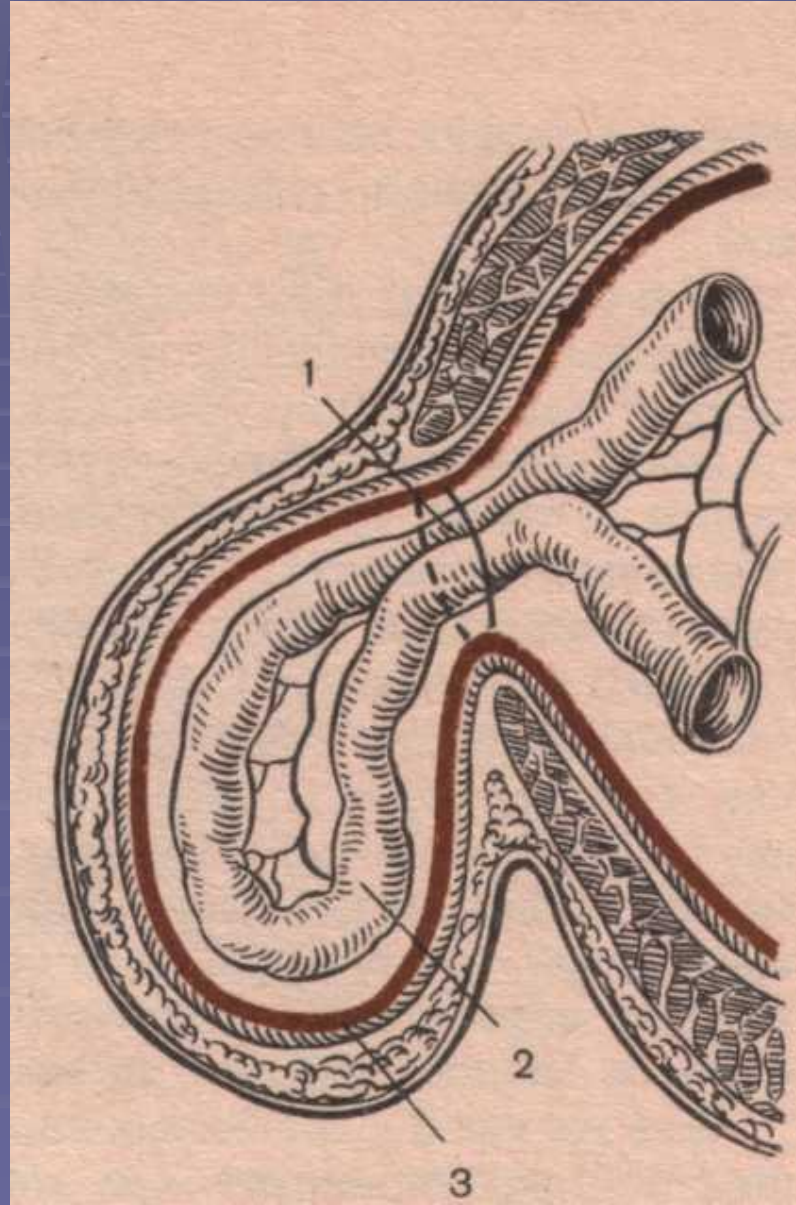


Сосуды и грыжи



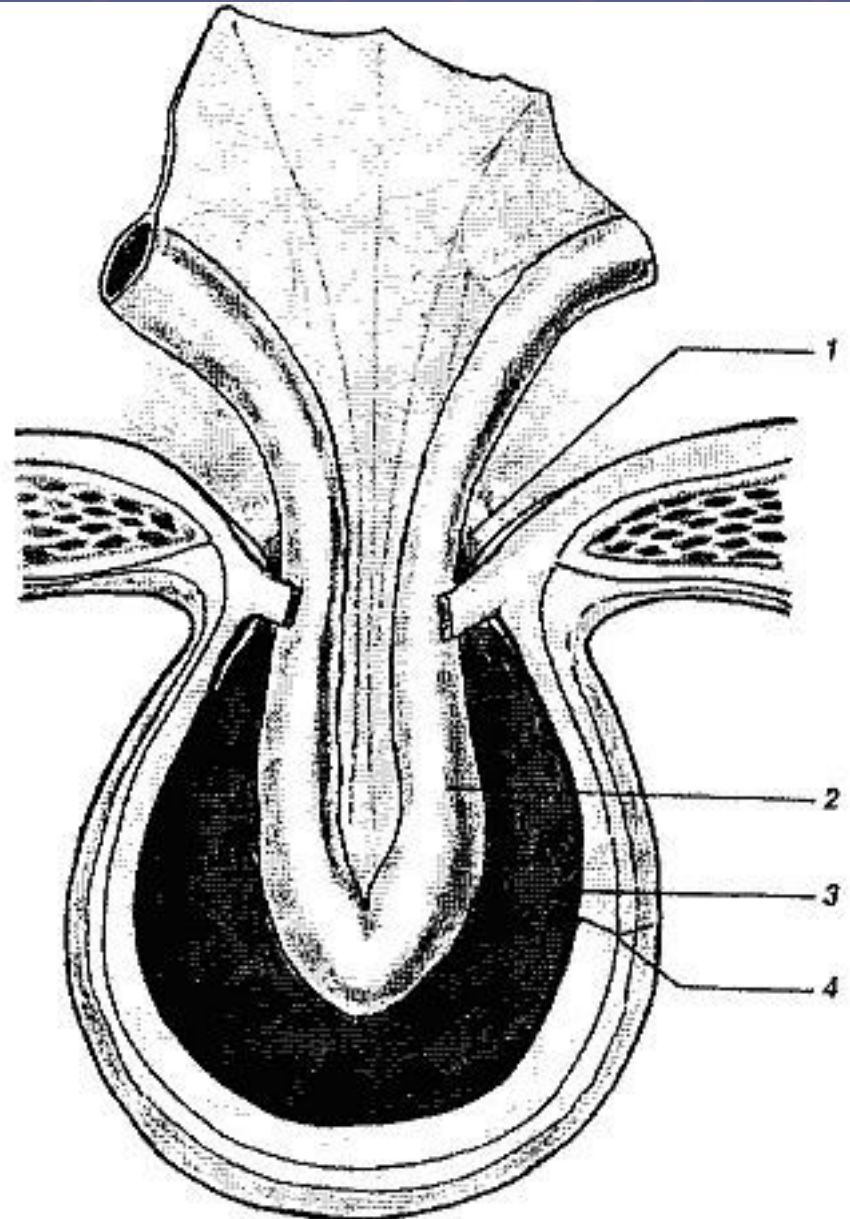
Составные части грыжи

- 1. Ворота грыжи – дефекты
- 2. Грыжевое содержимое – органы
- 3. Грыжевой мешок – брюшина



Составные части грыжи

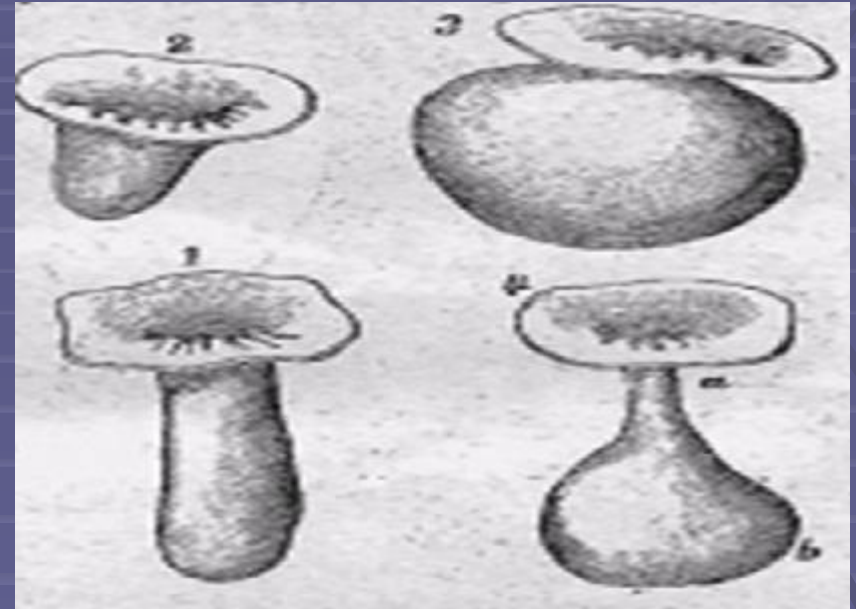
Что означает цифра 3, если она показывает “воду”, серозный или гнойный выпот с плавающими макаронами?



Грыжевой мешок

Однокамерный и
многокамерный

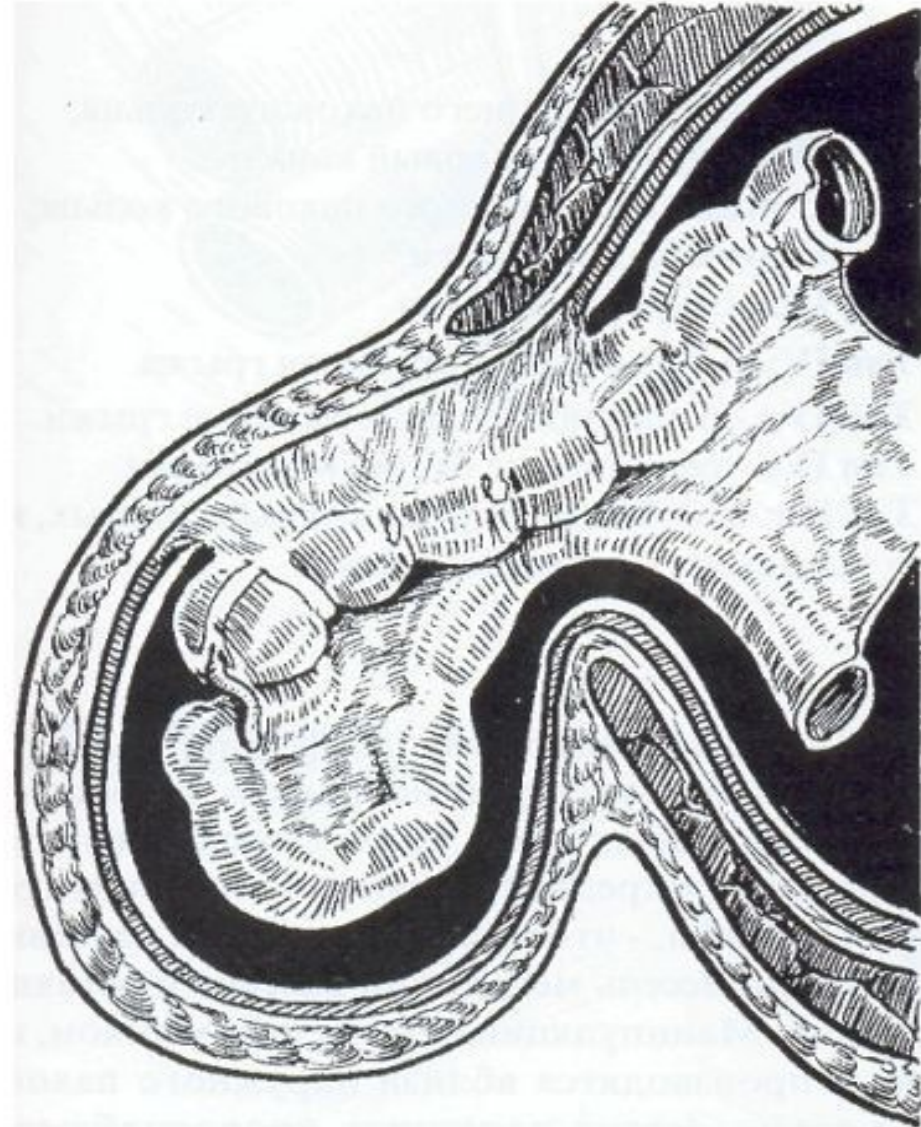
Устье, шейку, тело и
дно



По форме: цилиндрические,
грушевидные, шаровидные, в виде
"песочных часов»

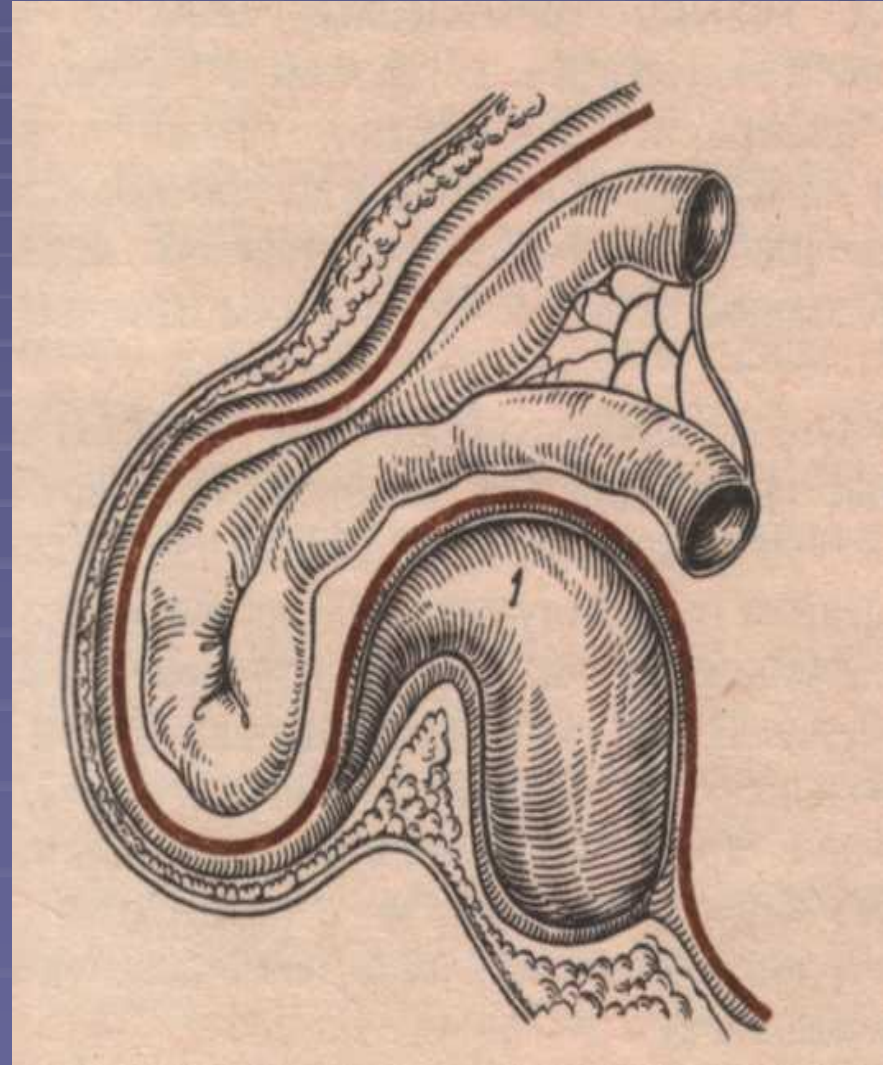
Скользящая грыжа

- Рядом с грыжевым мешком в грыжевые ворота выходит орган, частично покрытый брюшиной (слепая кишка, мочевой пузырь), он может составлять одну из стенок грыжевого мешка – скользящая грыжа.



Если...

- Орган
частично
покрыт
брюшиной –
**скользящая
грыжа**

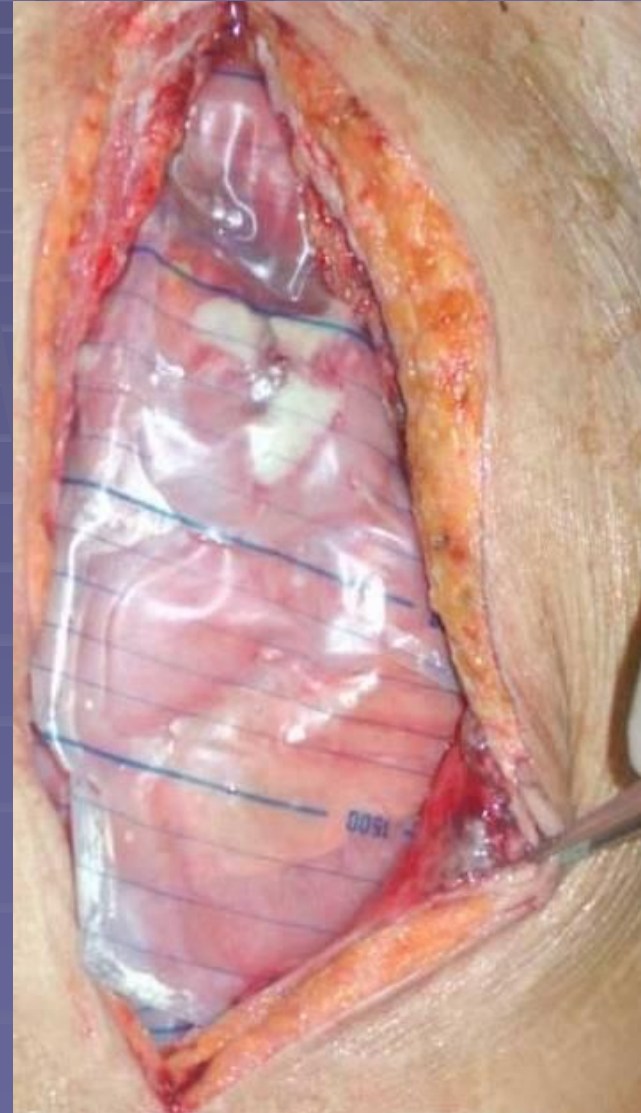

Скользкая грыжа – опасность!

- **Во время операции можно рассечь вместо грыжевого мешка полый орган (кишка, мочевой пузырь) !!!**

Если нет...

- Грыжево-го мешка –
- эвентра-ция

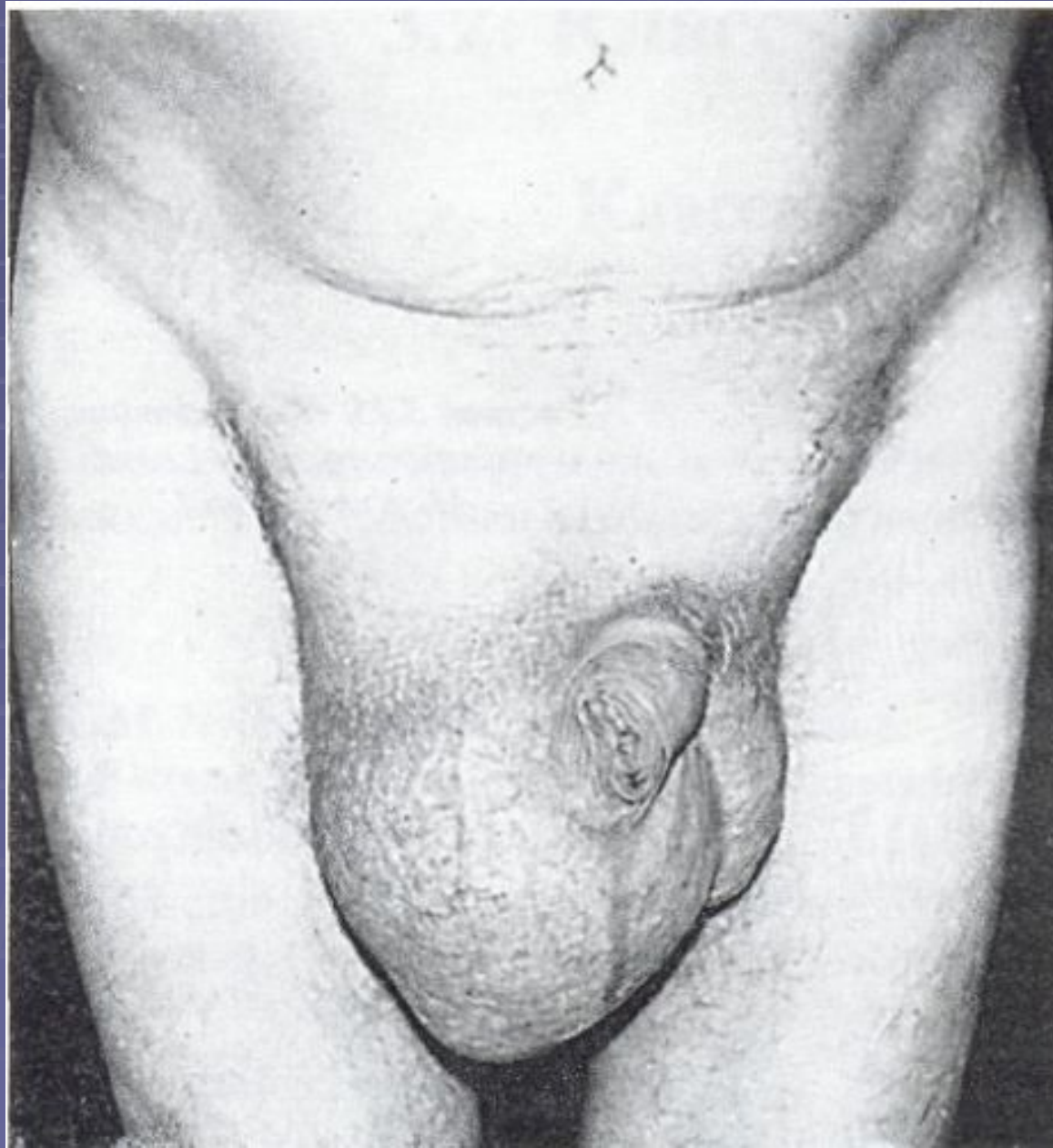

**Грыжевое содержимое
любой орган брюшной по-
лости, чаще всего сальник
и тонкая, реже толстая
кишки, червеобразный от-
росток, меккелев диверти-
кул, жировые подвески,
трубы матки и яичник**

Грыжевые ворота

Врожденные и приобретенные дефекты в апоневротических, мышечных, костных, рубцовых тканях

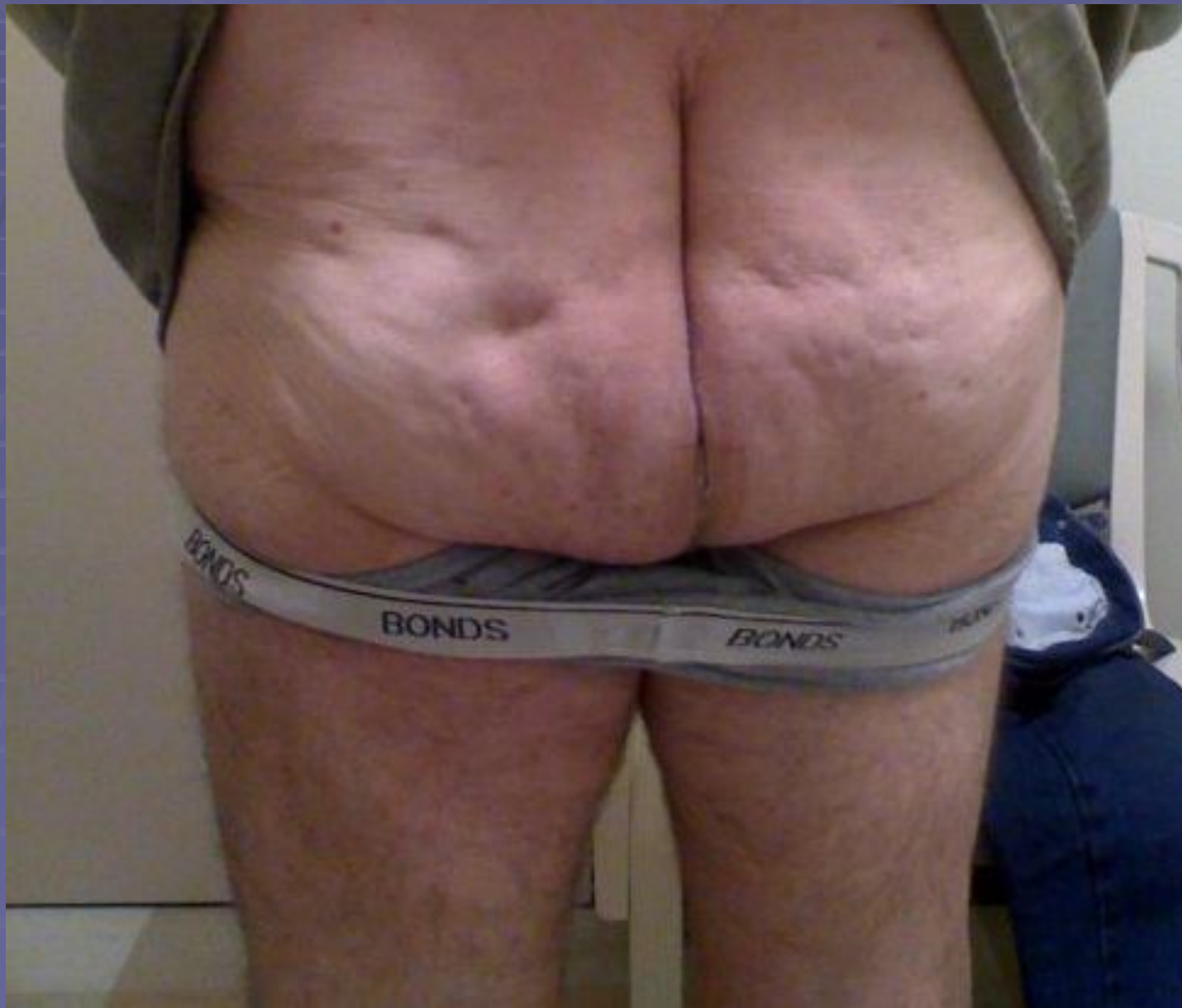Паховая грыжа



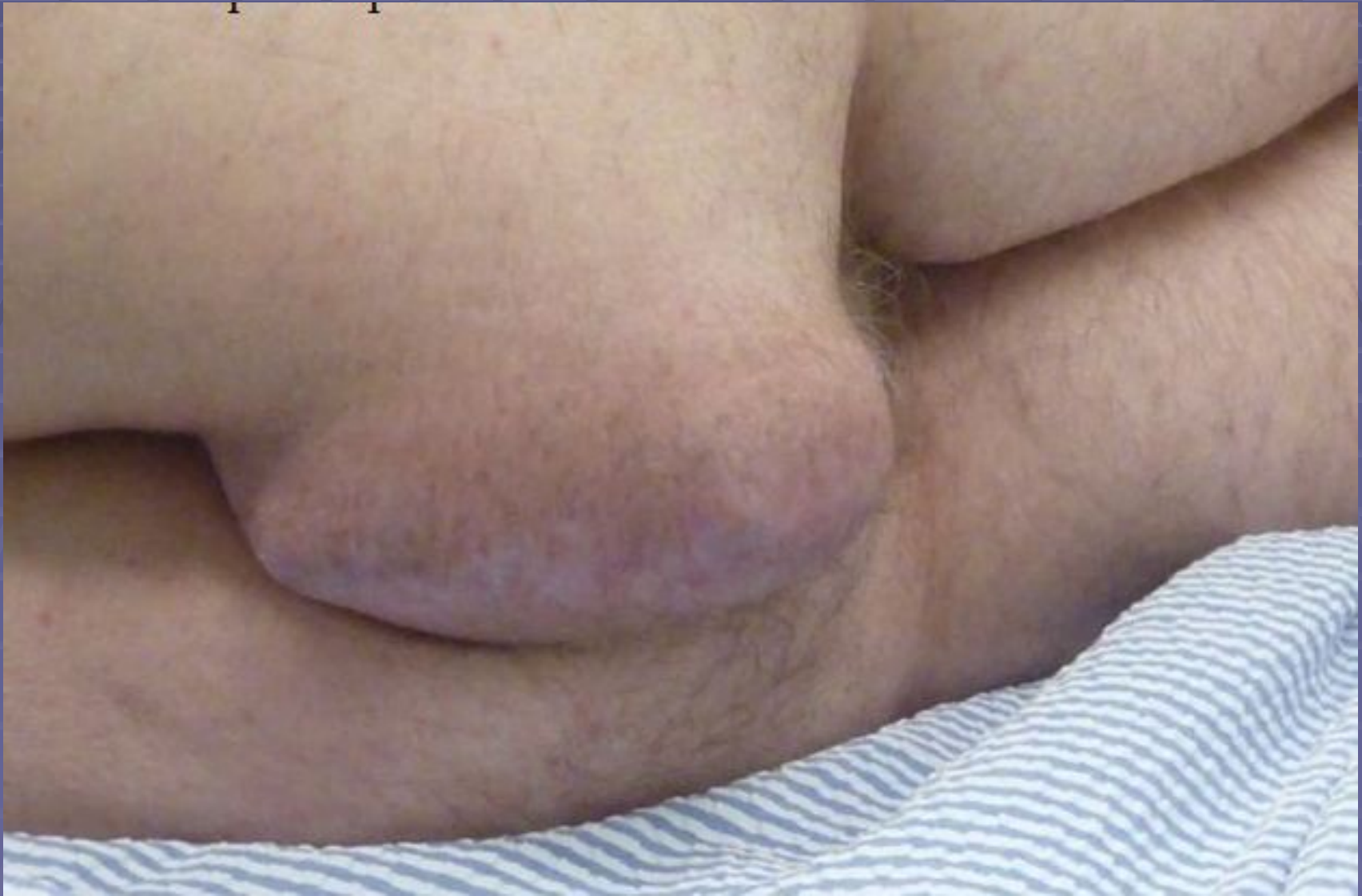Бедренная грыжа



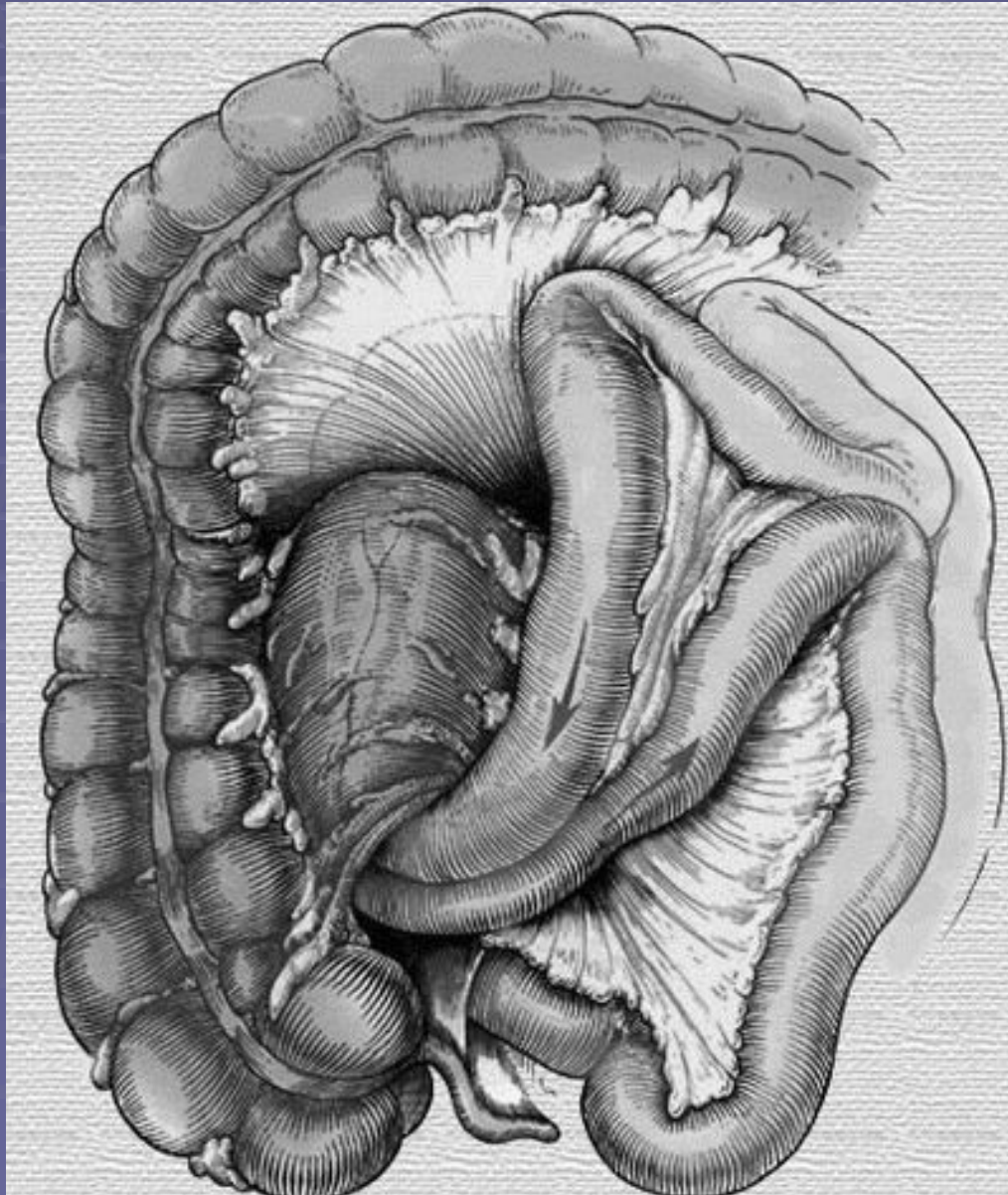
Промежностная грыжа



Промежностная грыжа

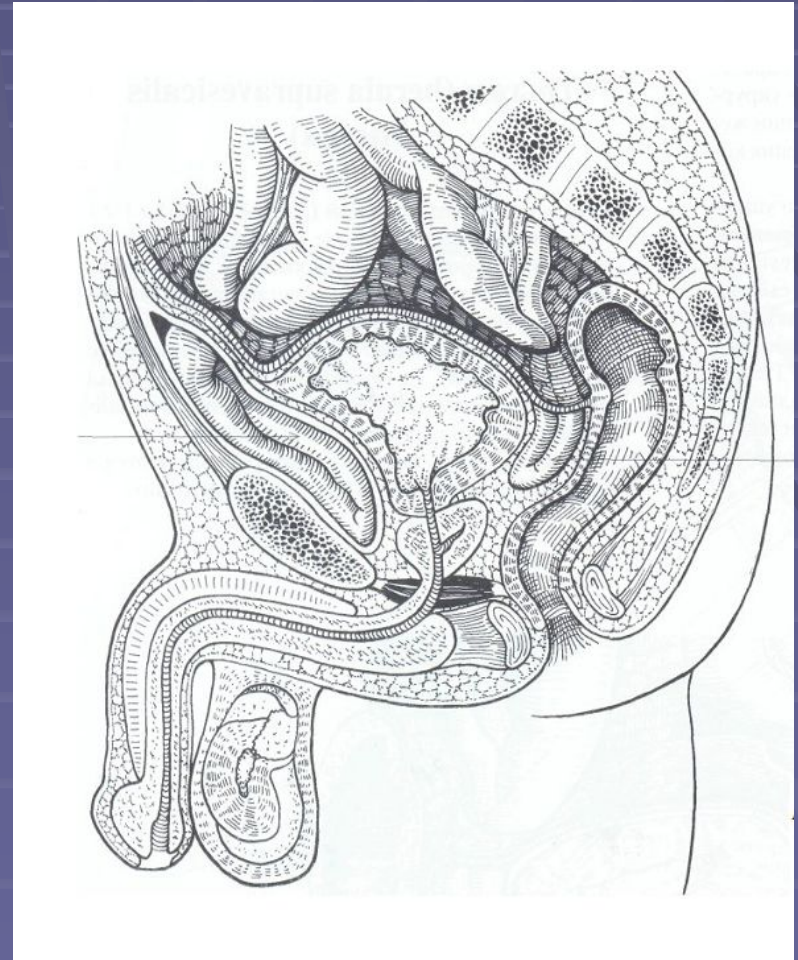


Внутренняя грыжа

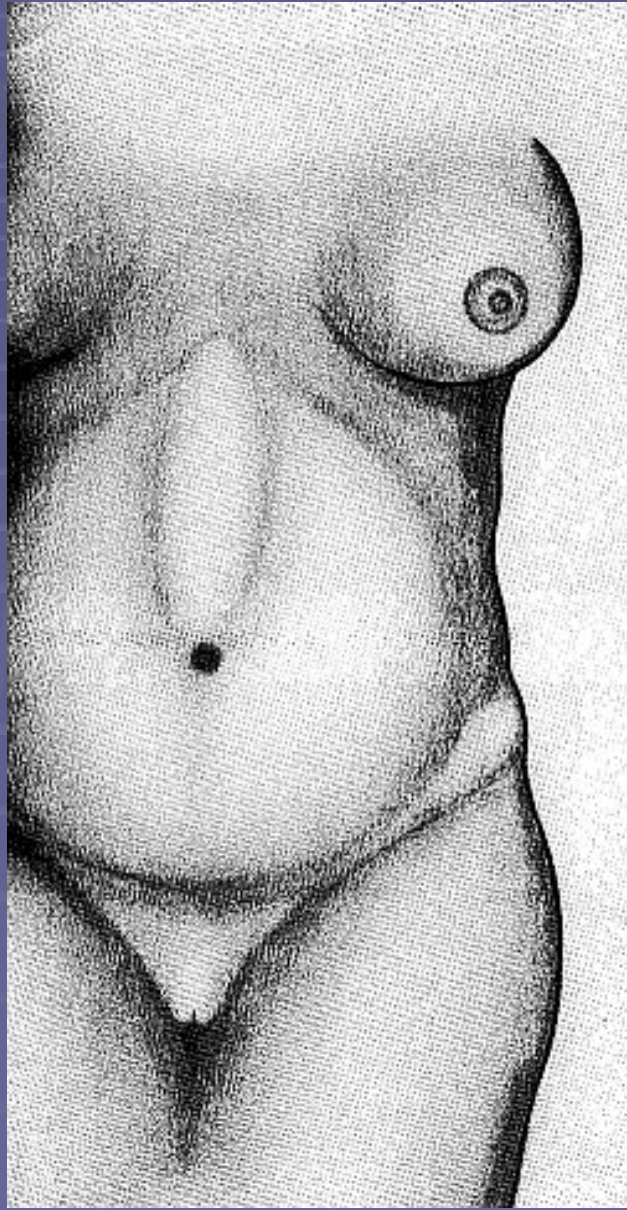


Надпузырная грыжа

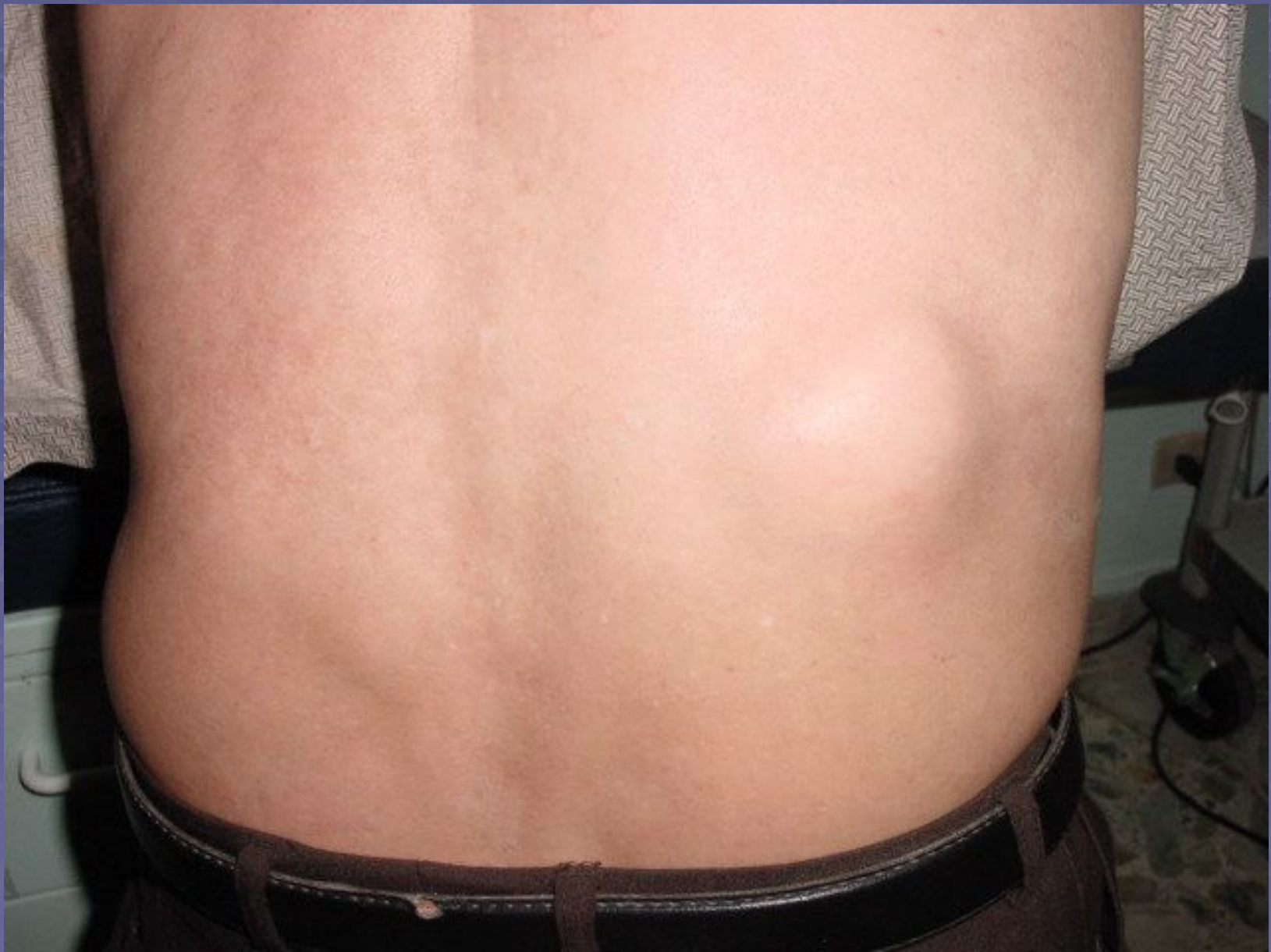- Грыжа срединной паховой (надпузырной) ямки



Грыжа белой линии живота

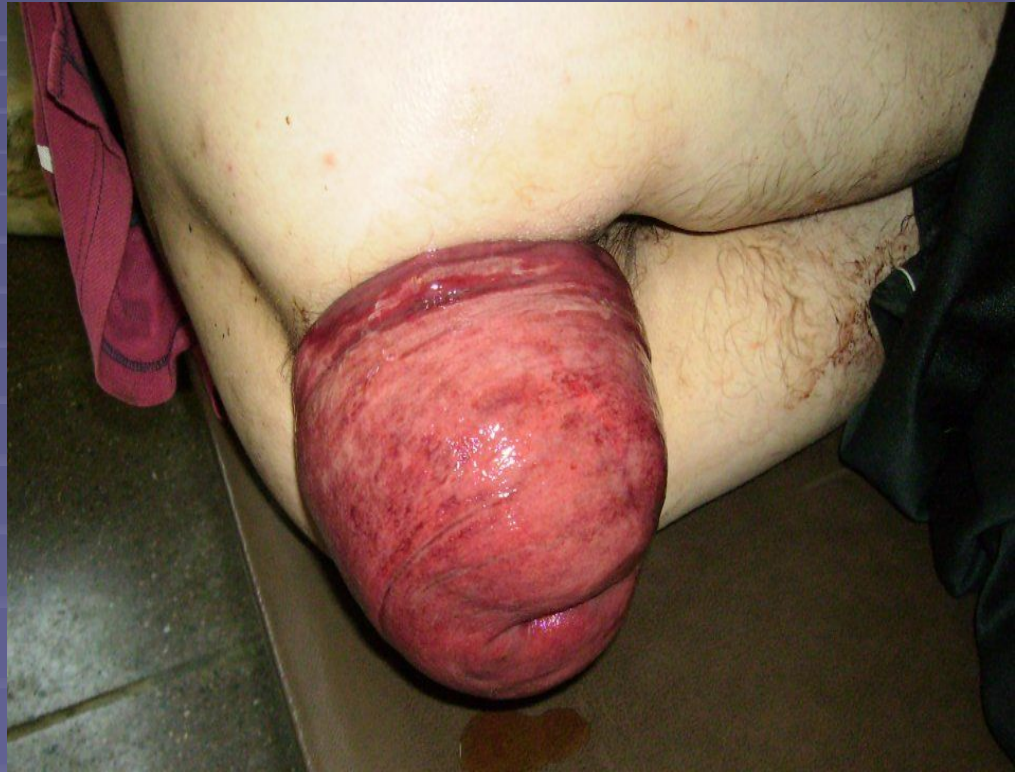

Поясничная грыжа




Если нет...

Грыже-
вых во-
рот —
пролапс



Диагностика



Диагностика

- **Общеклиническое исследование**

- **Жалобы**

- **общие: похудение, лихорадка**

- **местные: локальная боль**

- **(“грызение”), видимые выпя-**

- **чивания и деформации, нару-**

- **шения мочеиспускания и**

- **дефекации**

Объективное исследование

■ Осмотр

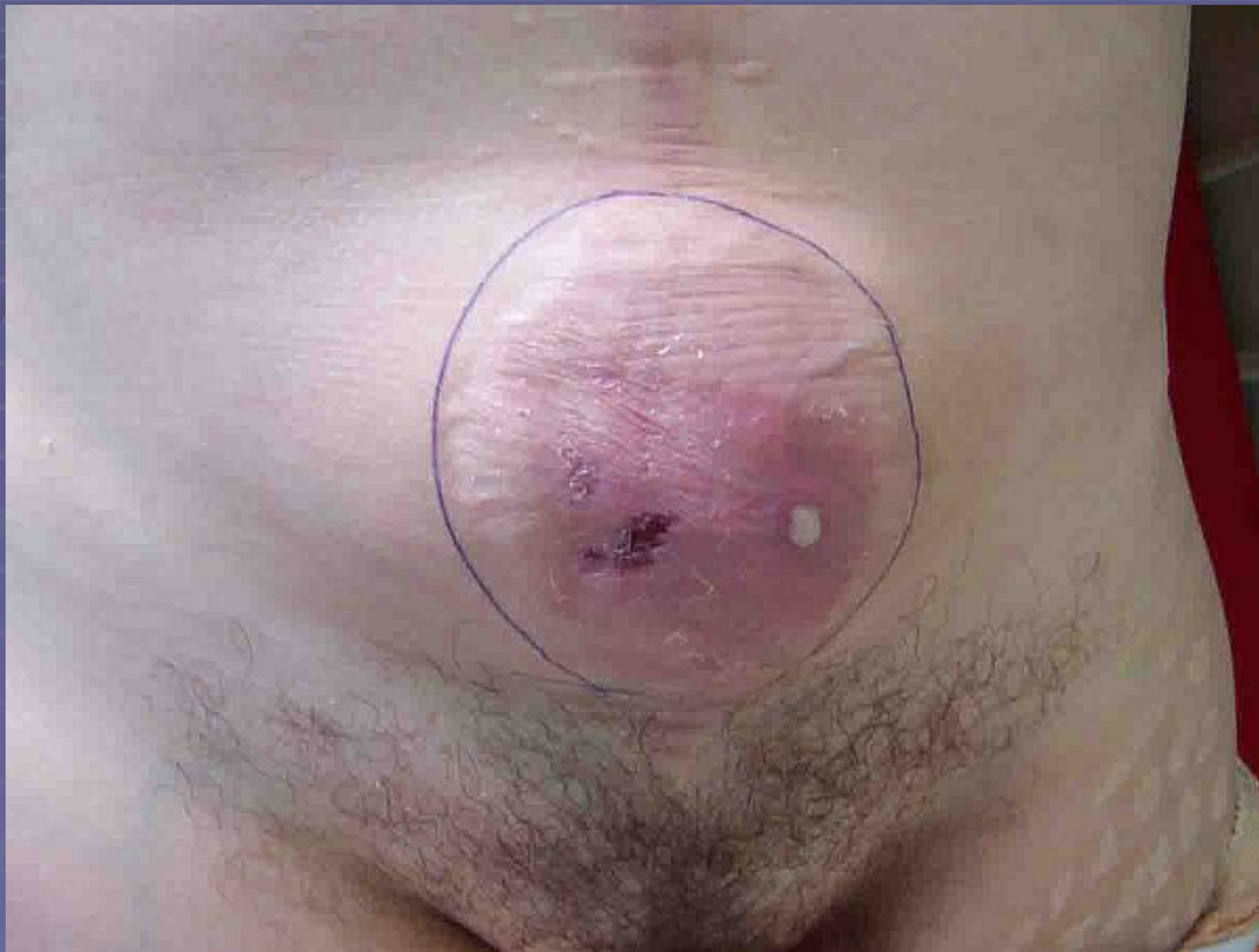■ припухлость, выпячивание, изменяющееся или нет при повышении внутрибрюшного давления, в вертикальном или горизонтальном положении

■ цвет кожных покровов

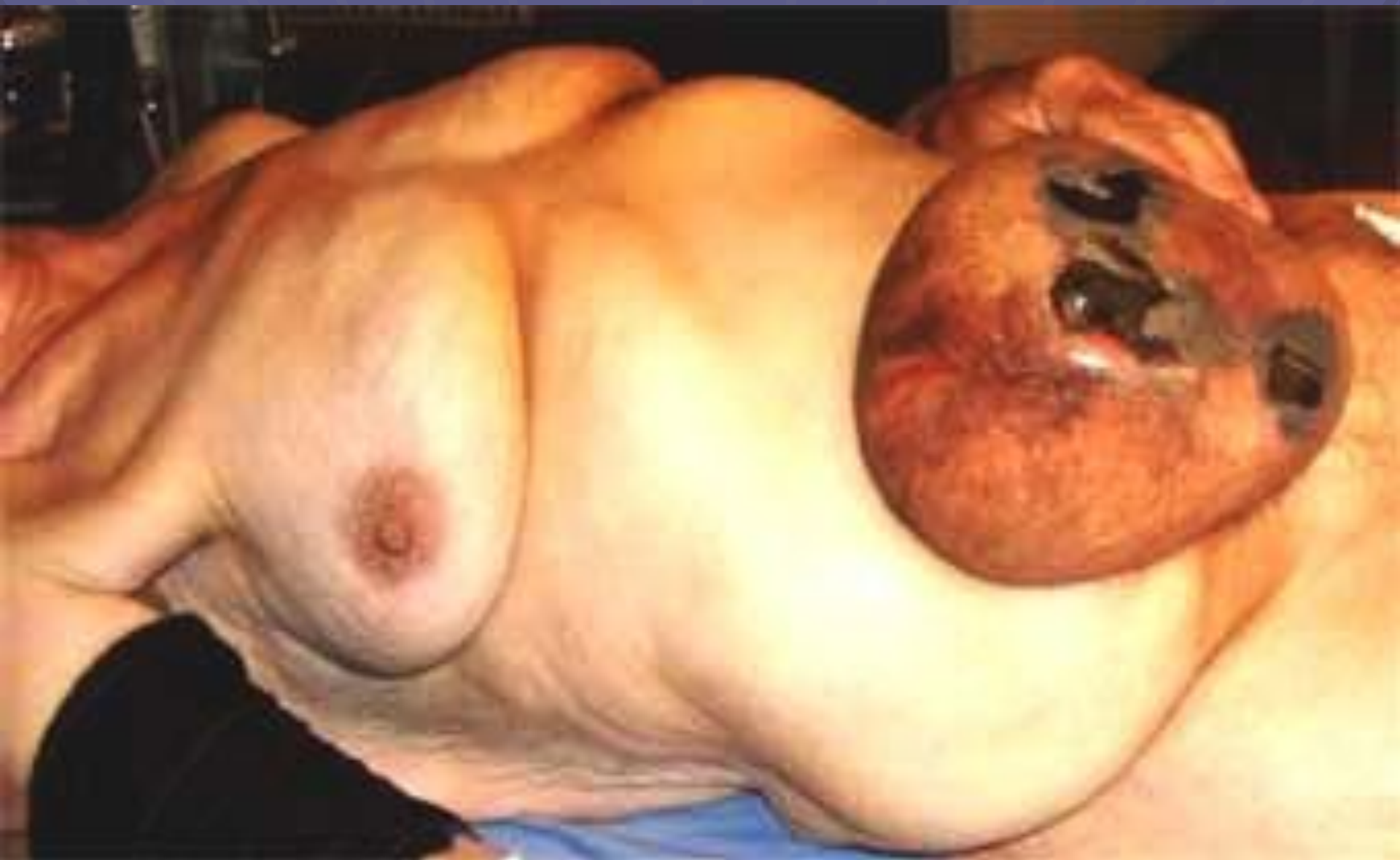вопросы

- Что означает, если:
- выпячивание не изменяет своих размеров?
- цвет кожи красный?
- цвет кожи черный?

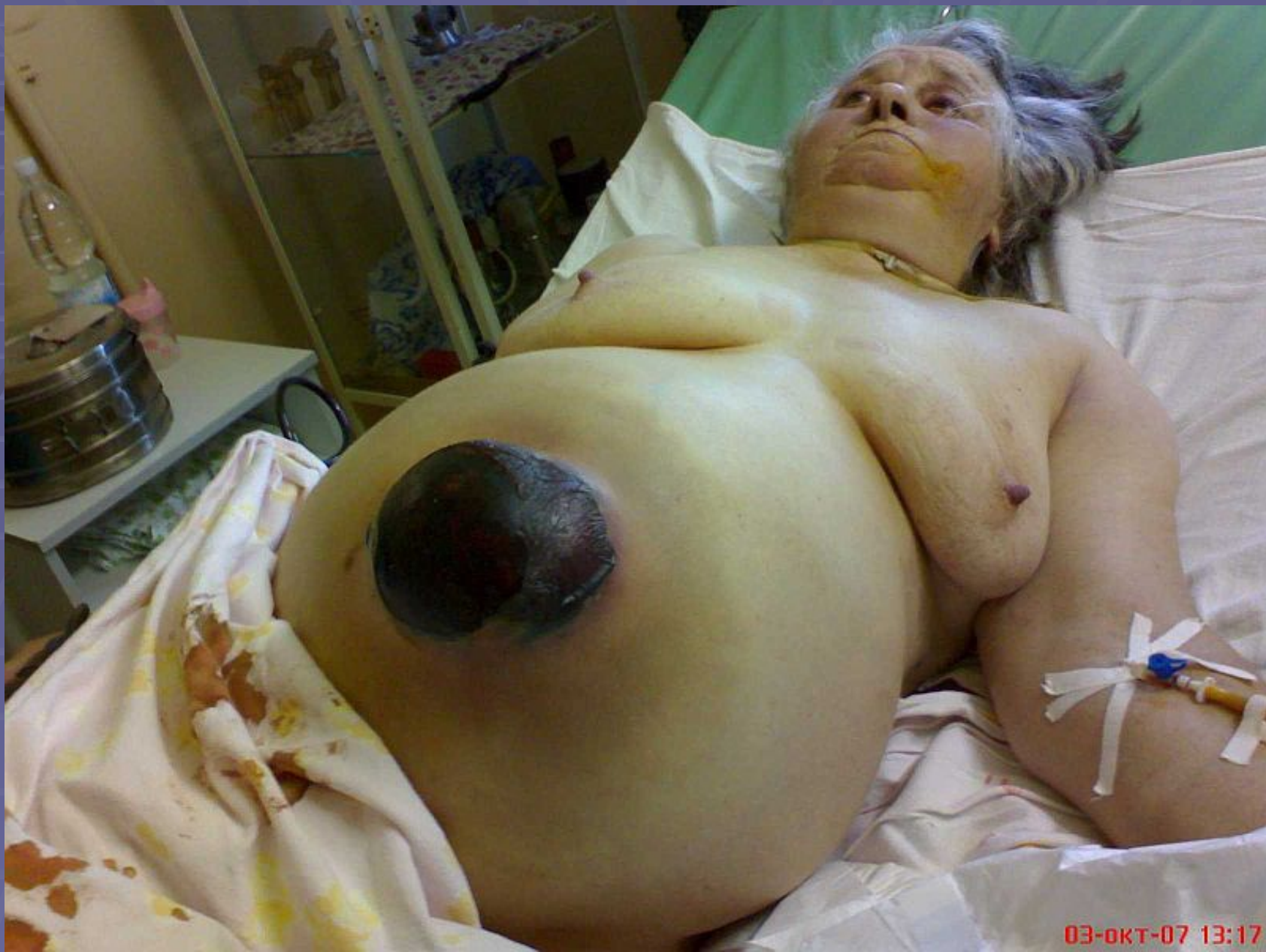осмотр



ОСМОТР



ОСМОТР



03-ОКТ-07 13:17

Пальпация выпячивания

Болезненность

Плотность

Вправимость

Пальпация грыжевых ворот

Определение

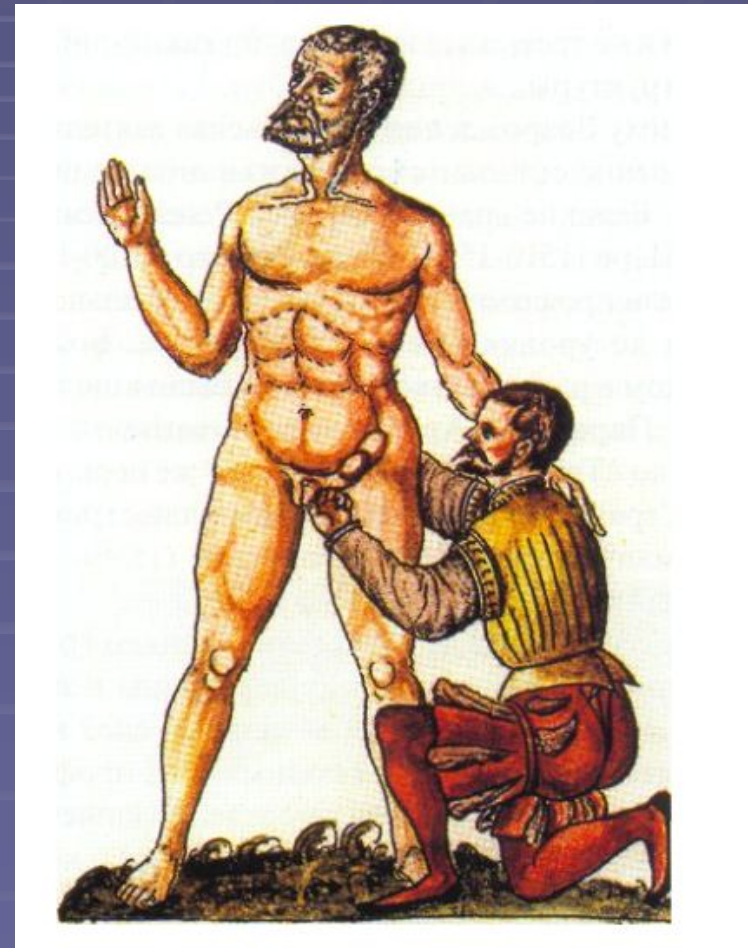
грыжевых ворот

Феномен кашле-

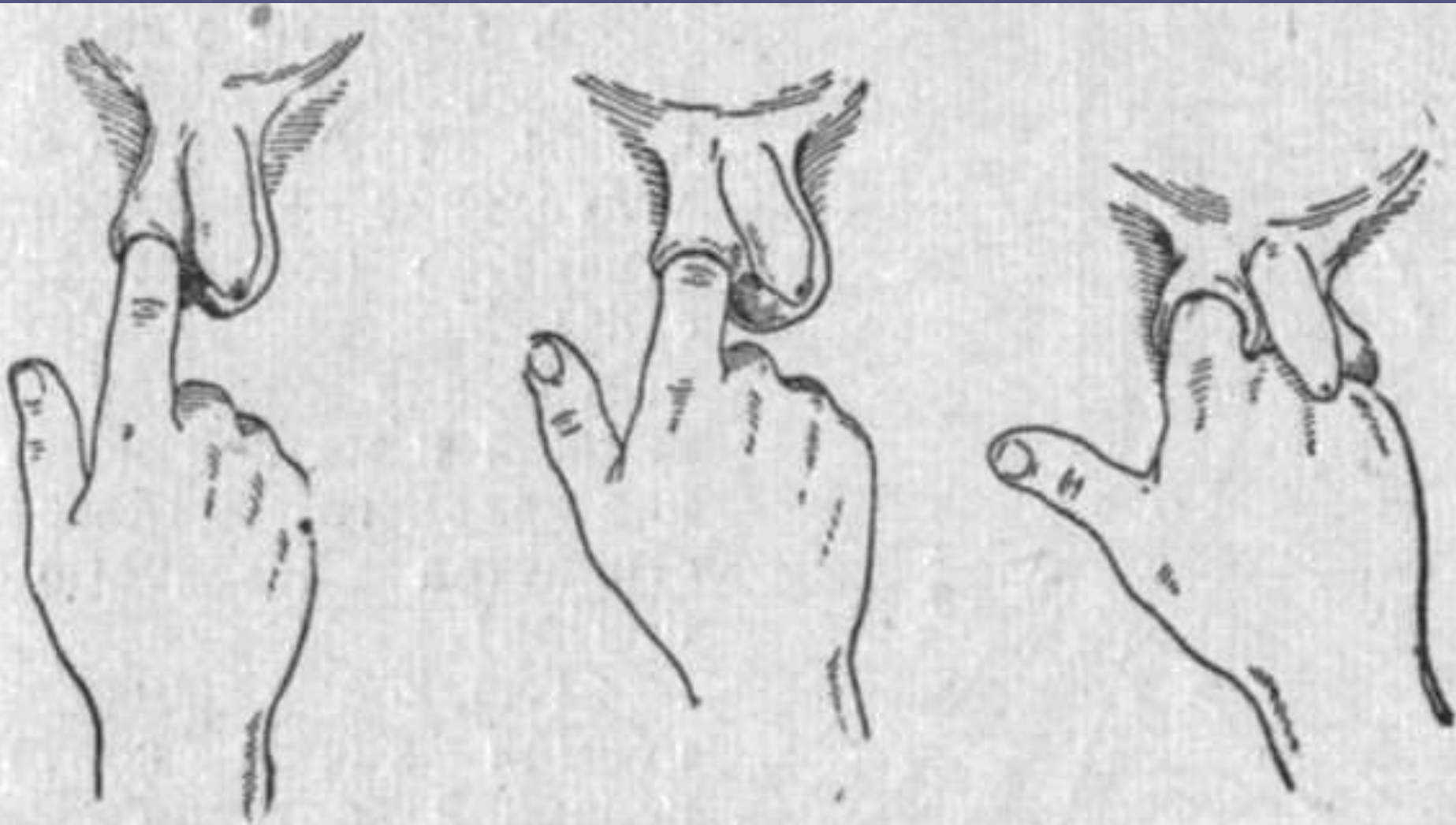
вого толчка

Исследование при паховой грыже

Указательный палец или мизинец врача скользит вдоль яичка и семенного канатика, попадает в наружное паховое кольцо. Признак грыжи – симптом кашлевого толчка

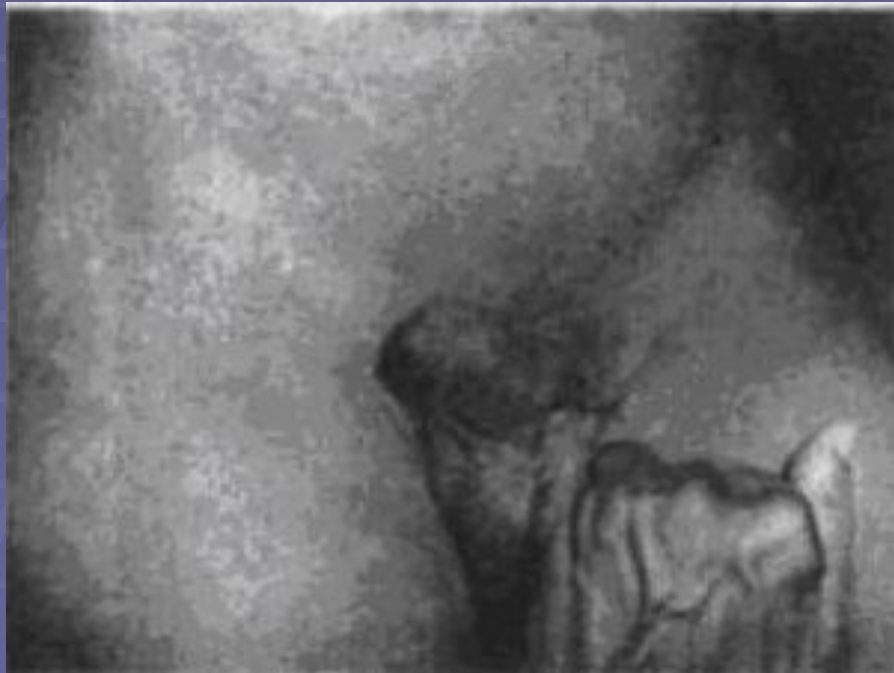

Исследование пахового канала

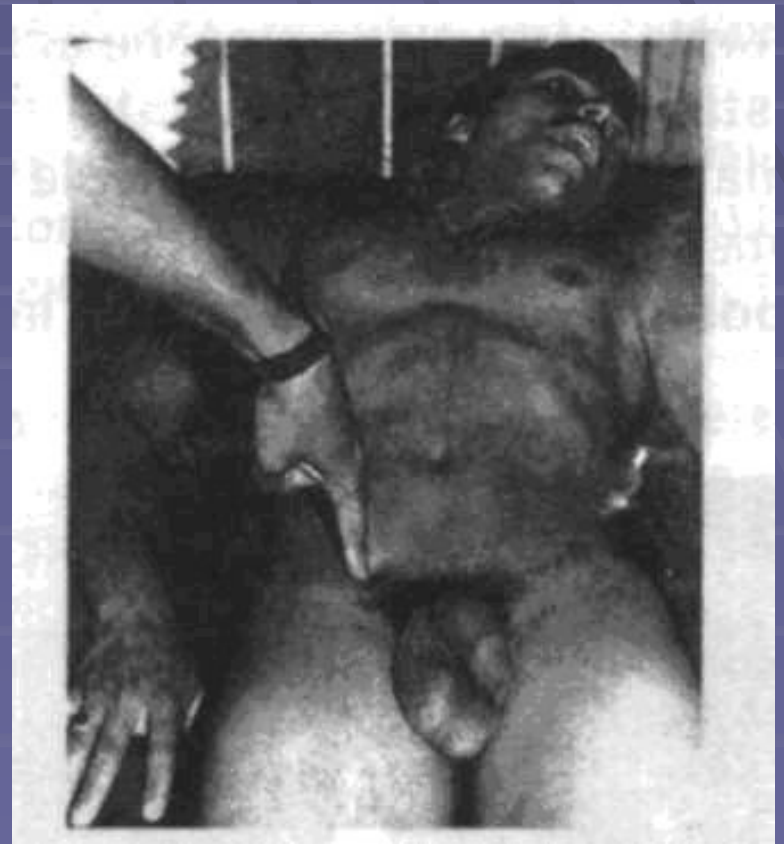

Исследование при паховой грыже

Определяется каш-
левой толчок и гры-
жевое выпячивание



При закрытии
кольца пальцем вы-
пячивание не опре-
деляется



перкуссия

**ТИМПАНИТ, ЕСЛИ В
ГРЫЖЕВОМ МЕШКЕ
КИШКА**

**ТУПОСТЬ, ЕСЛИ САЛЬ-
НИК ИЛИ ВЫПОТ**

аускультация

урчание, особенно

в момент

вправления кишки

шум плеска

Специальные методы исследования

диафаноскопия

УЗИ

КТ

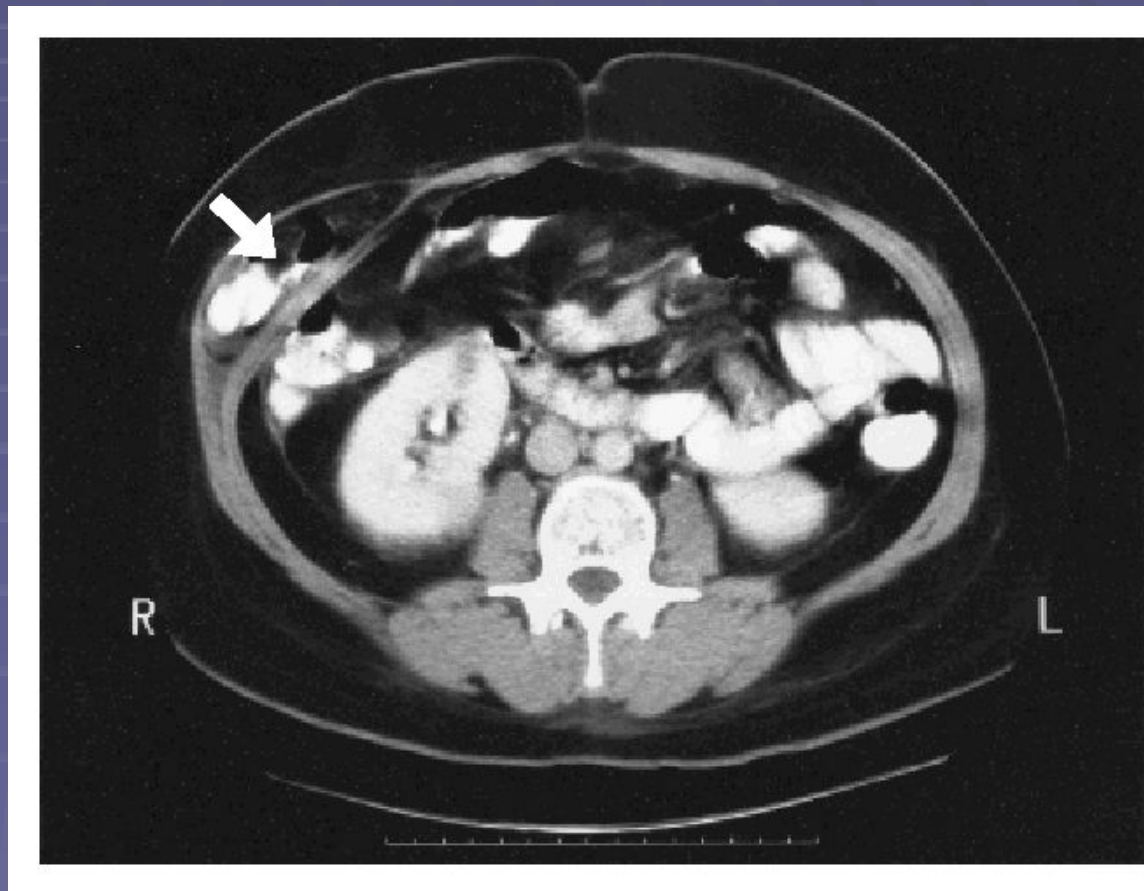
рентгенография

герниография

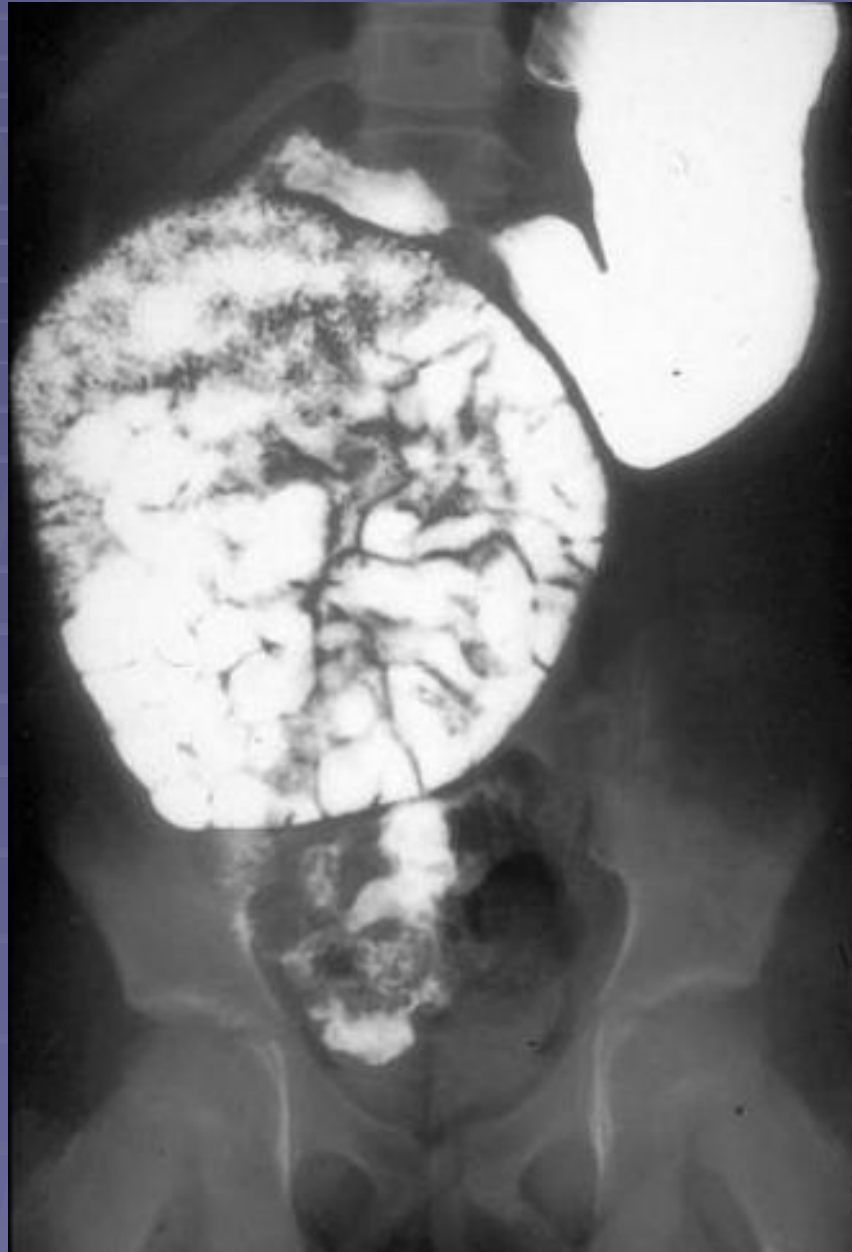лапароскопия

Специальные методы исследования

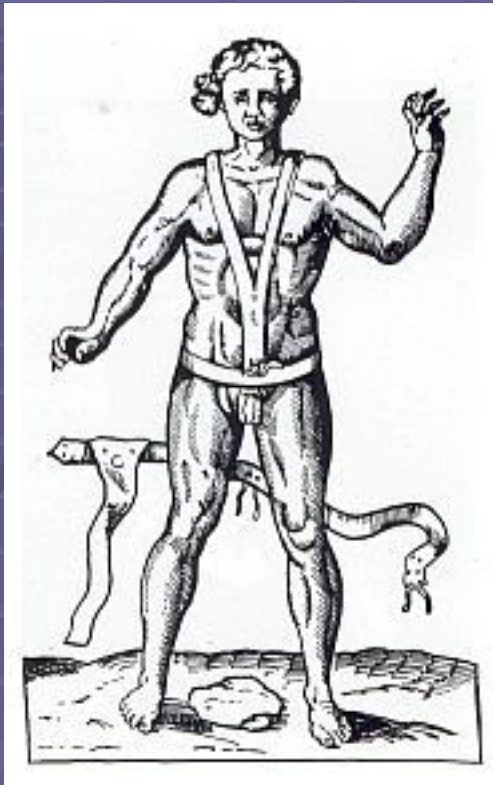КТ



Рентгеновское исследование



Лечение грыжи



Консервативное лечение – бандажи - применяются крайне редко. Из книги Амбруаза Паре

Противопоказания к операции

Абсолютные – острая инфекция, тяжелые заболевания: туберкулез, злокачественные опухоли, выраженная дыхательная и сердечная недостаточность и пр

Относительные – ранний возраст (до полугода), состояние одряхления, последние 2-3 месяца беременности, стриктуры уретры, аденома предстательной железы (операция производится после их устранения)

Лечение грыжи

Исключение составляют пупочные грыжи у детей первых лет жизни

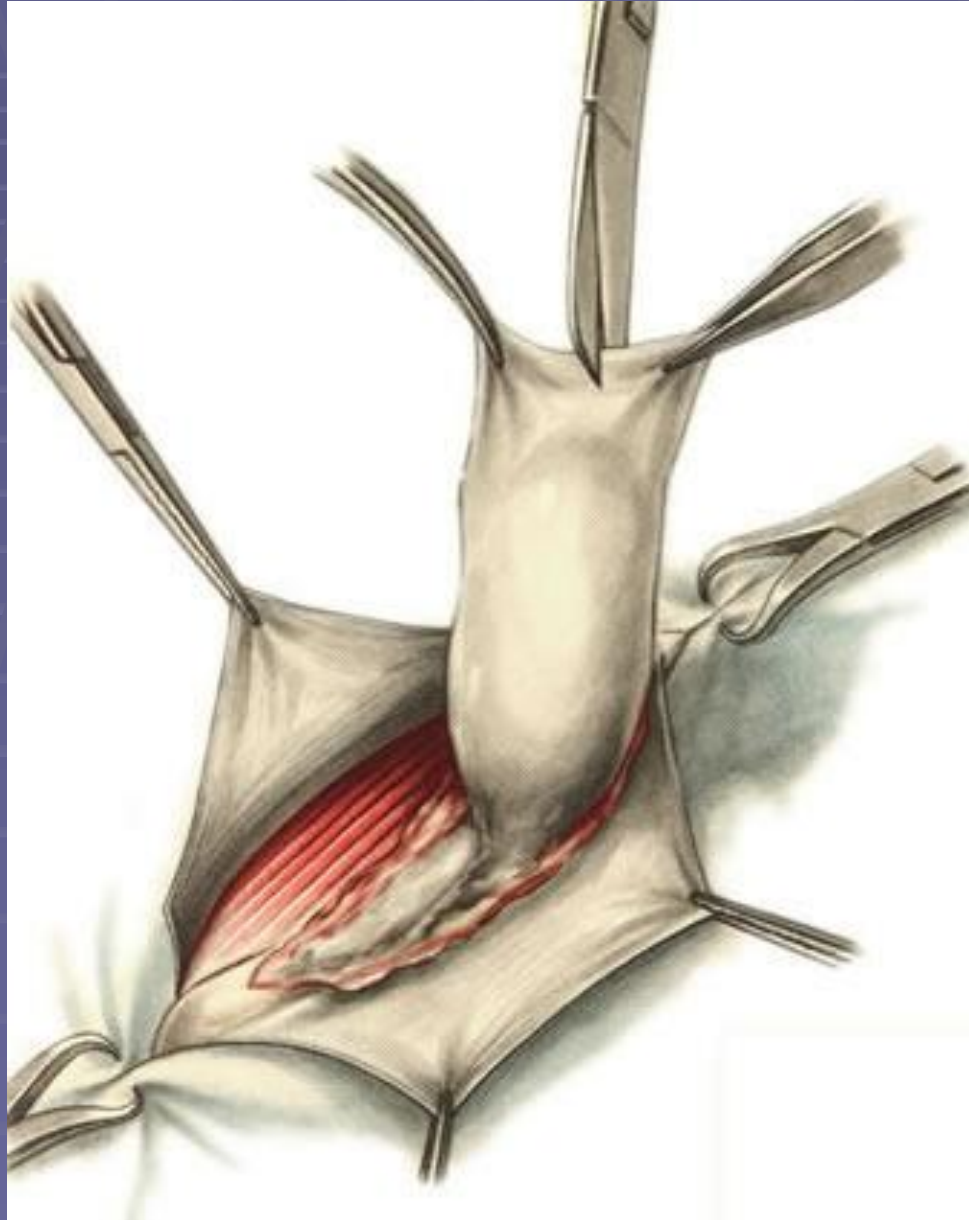
Оперативное лечение

- Традиционные операции с использованием эндопротезов (сеток) и без них
- Внебрюшинные операции
- Лапароскопические вмешательства

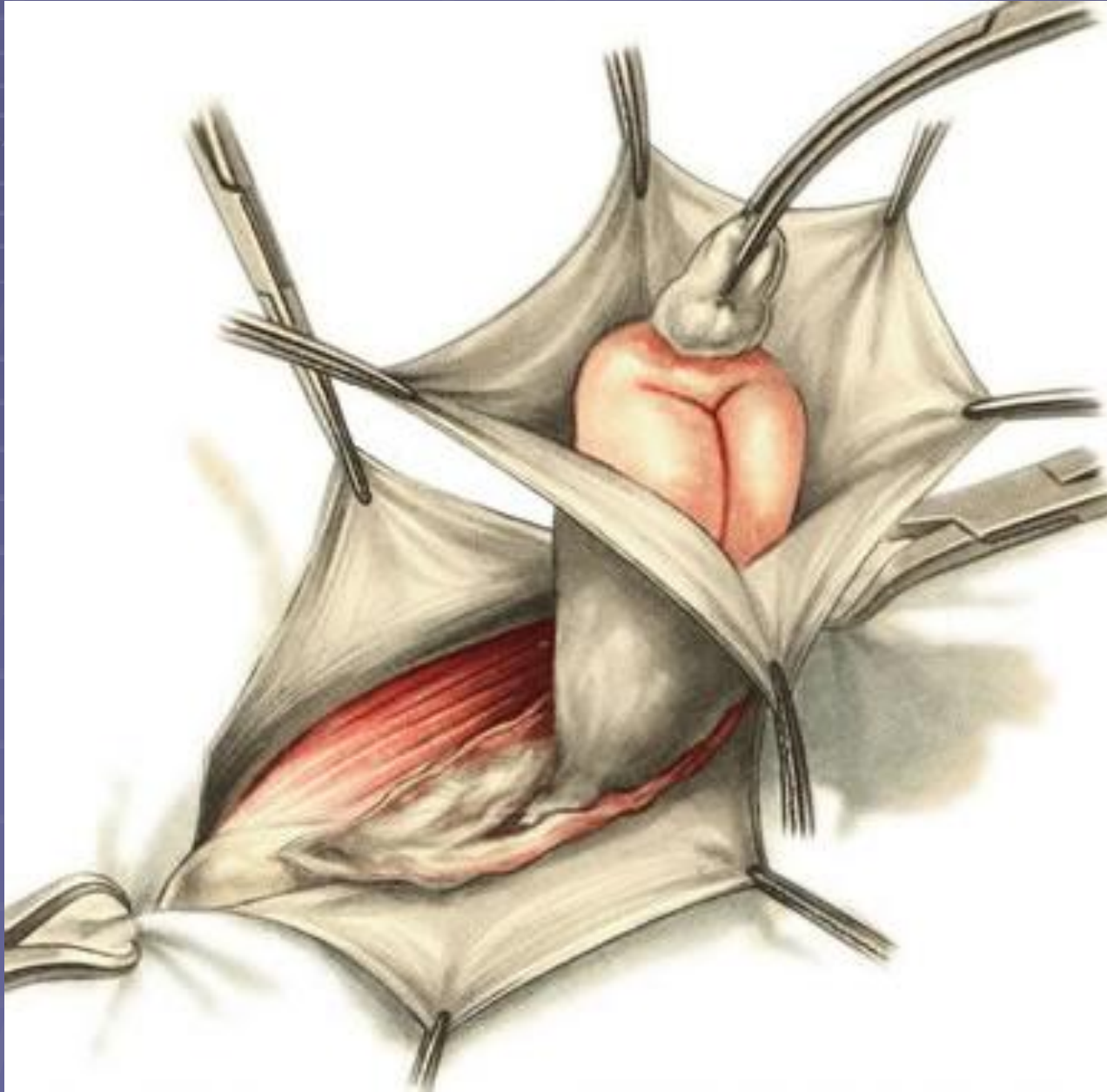
Операция складывается из двух этапов

- 1) выделение грыжевого мешка, вскрытие его, вправление внутренностей, прошивание и перевязка мешка в области шейки и отсечение его – герниотомия (грыжесечение)
- 2) закрытие грыжевых ворот – пластика (герниопластика, герниография)

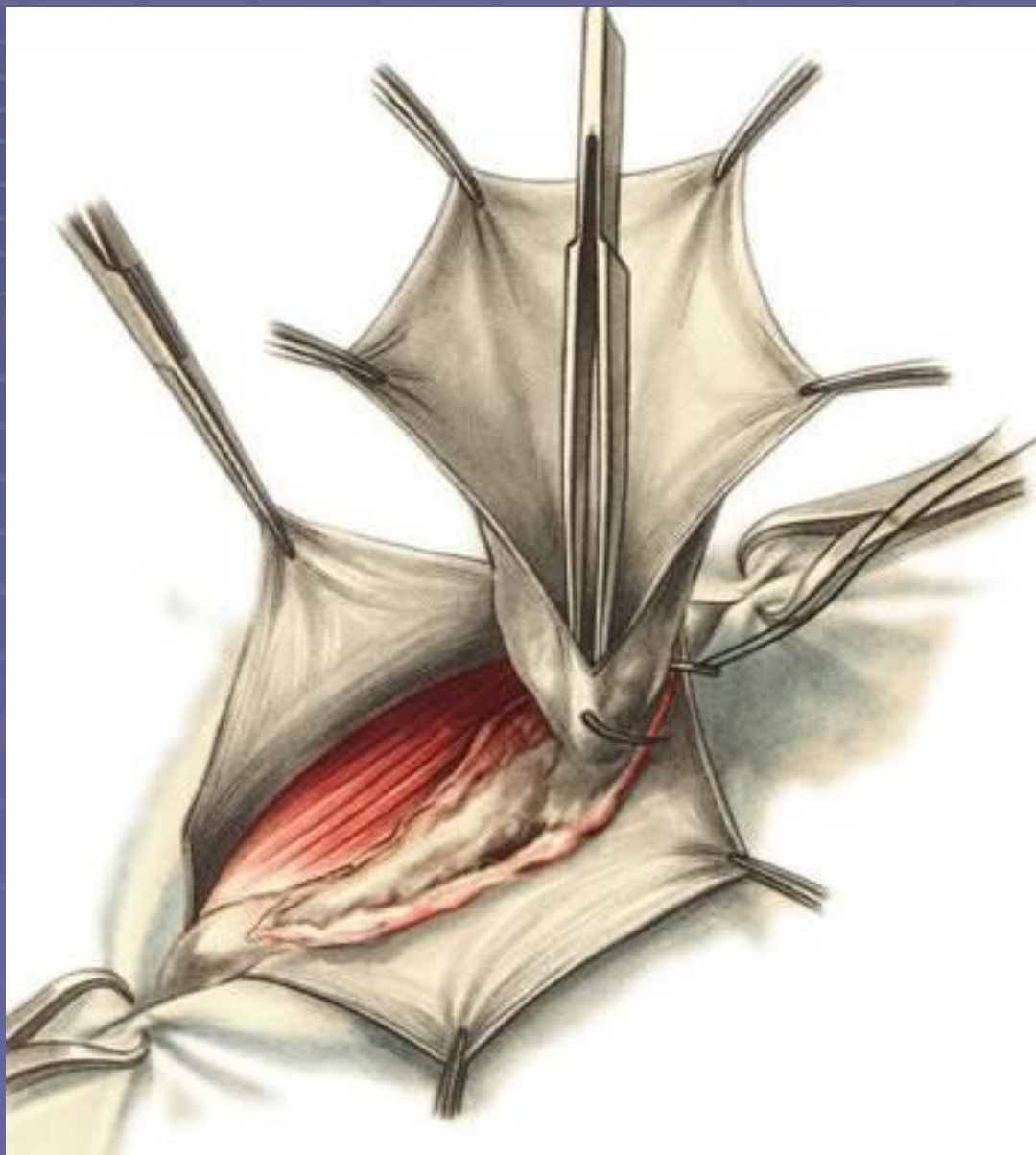Выделение грыжевого мешка



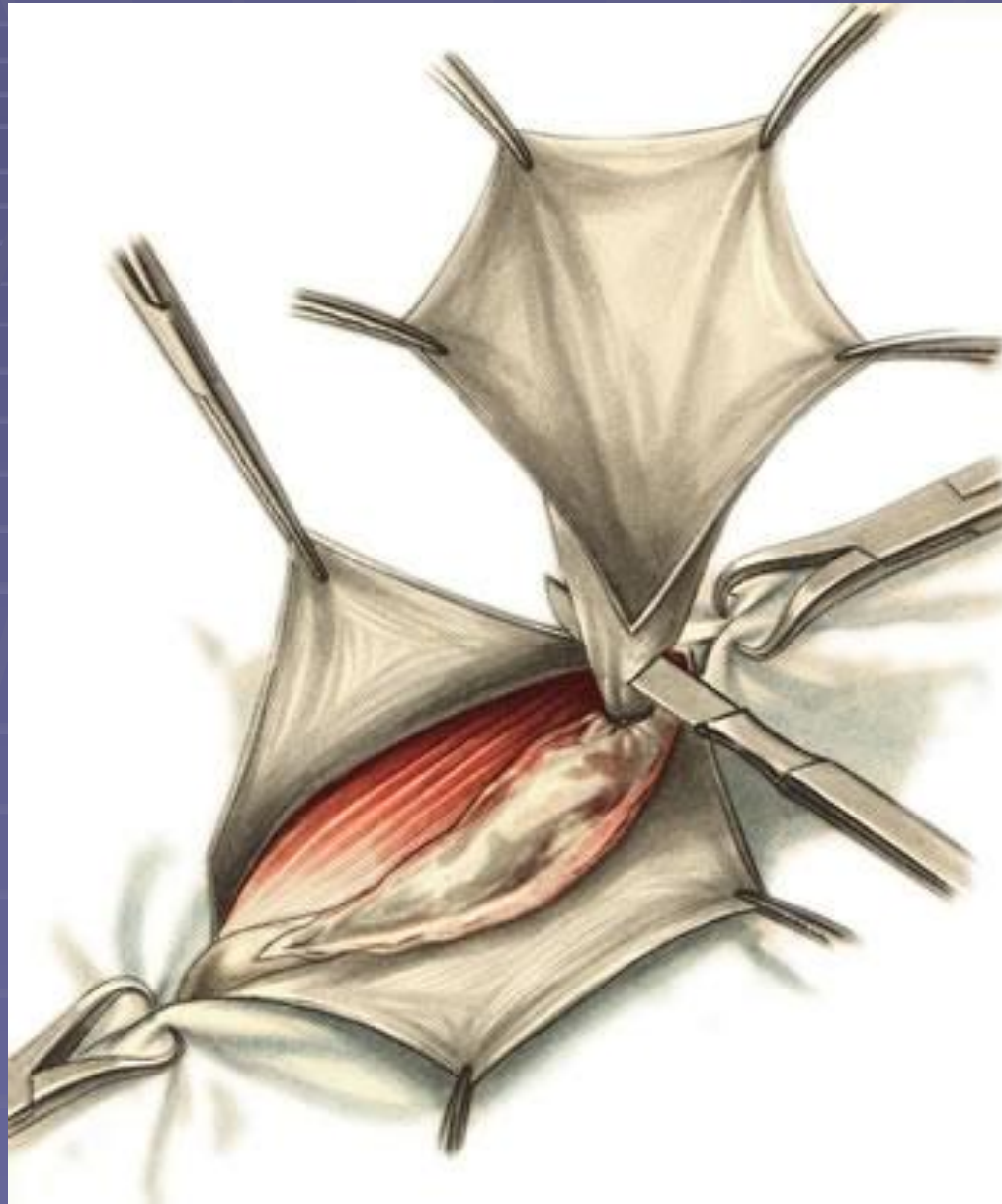
Вскрытие мешка



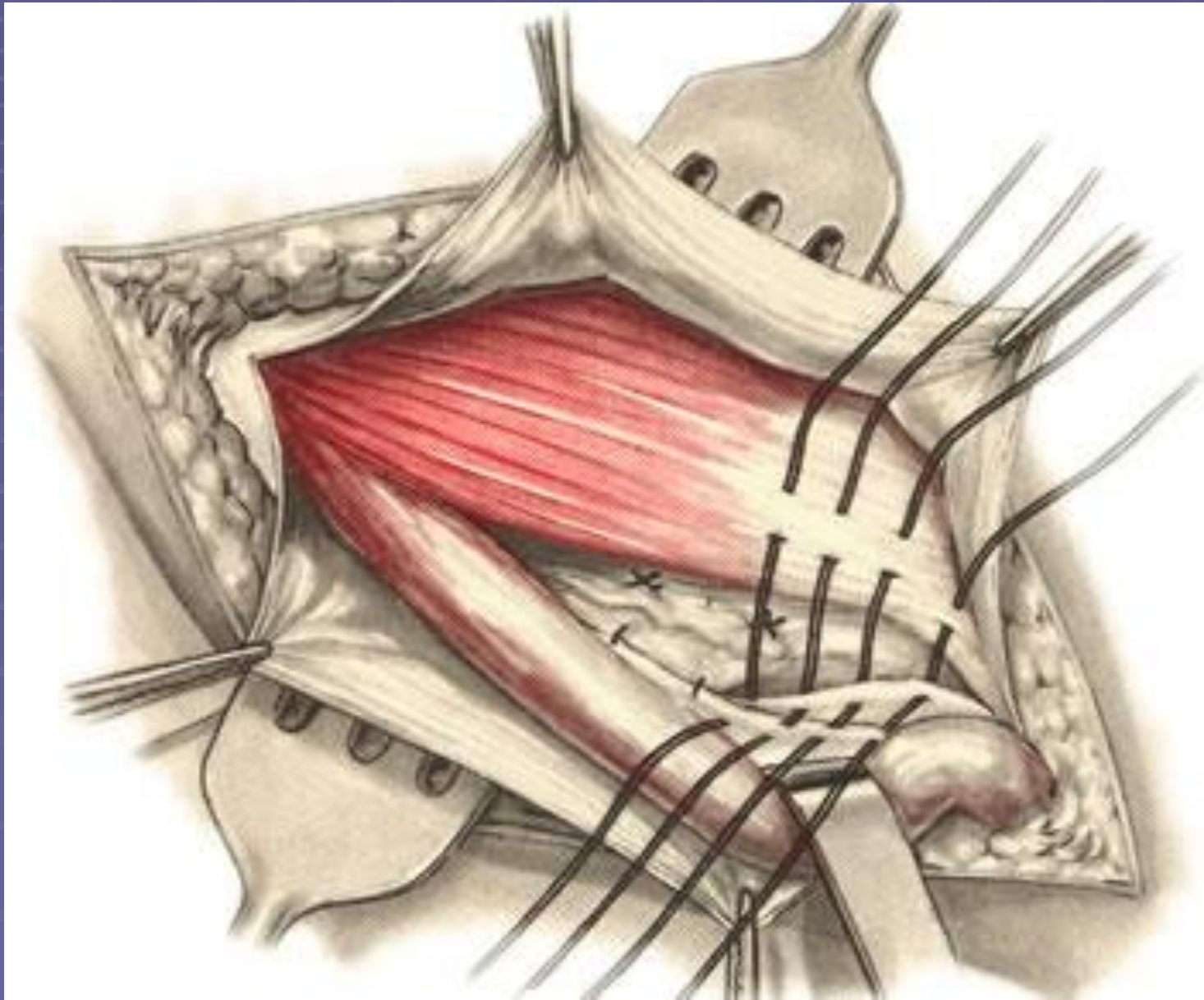
Вправление содержимого мешка



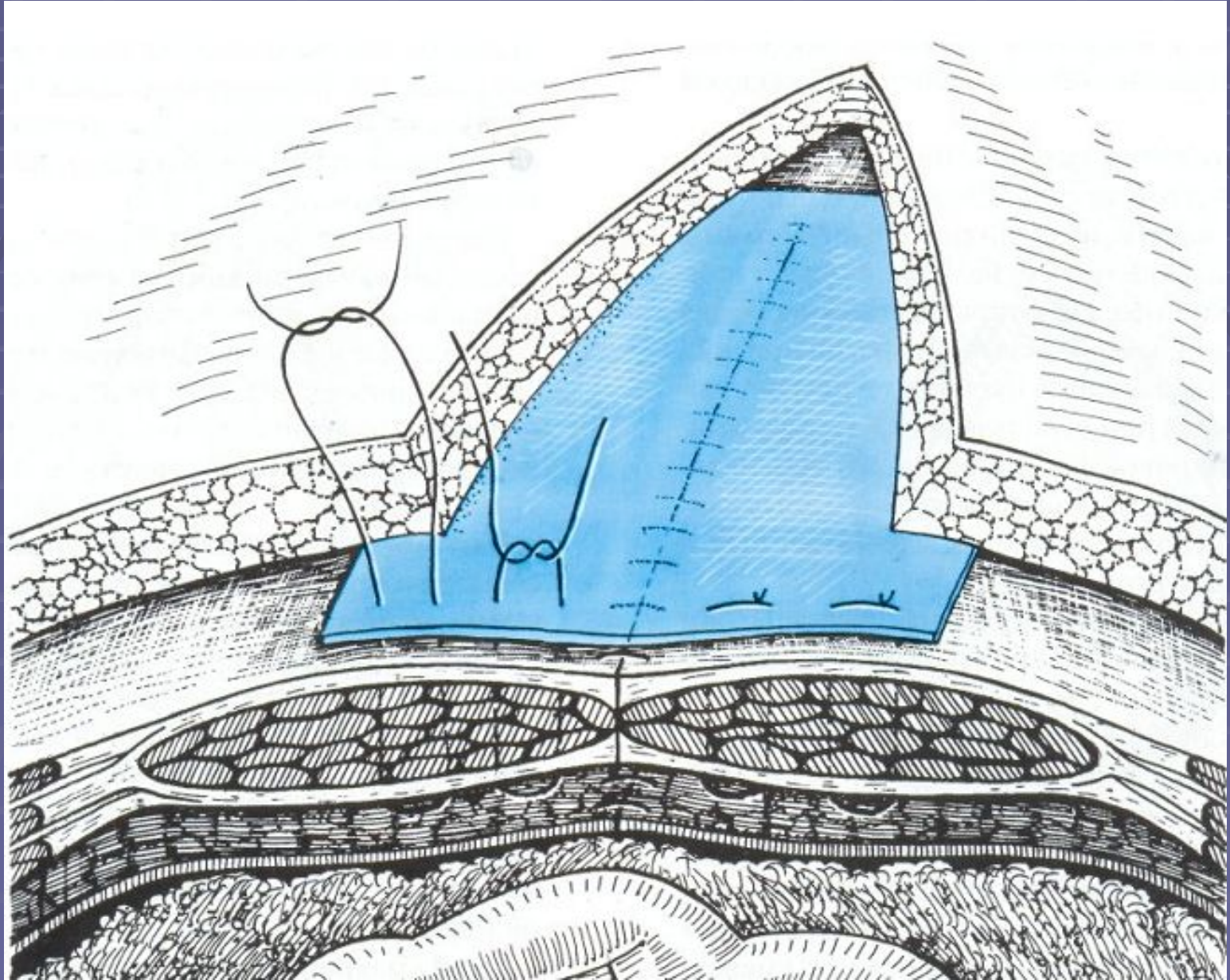
прошивание и перевязка мешка в области шейки с отсечением его



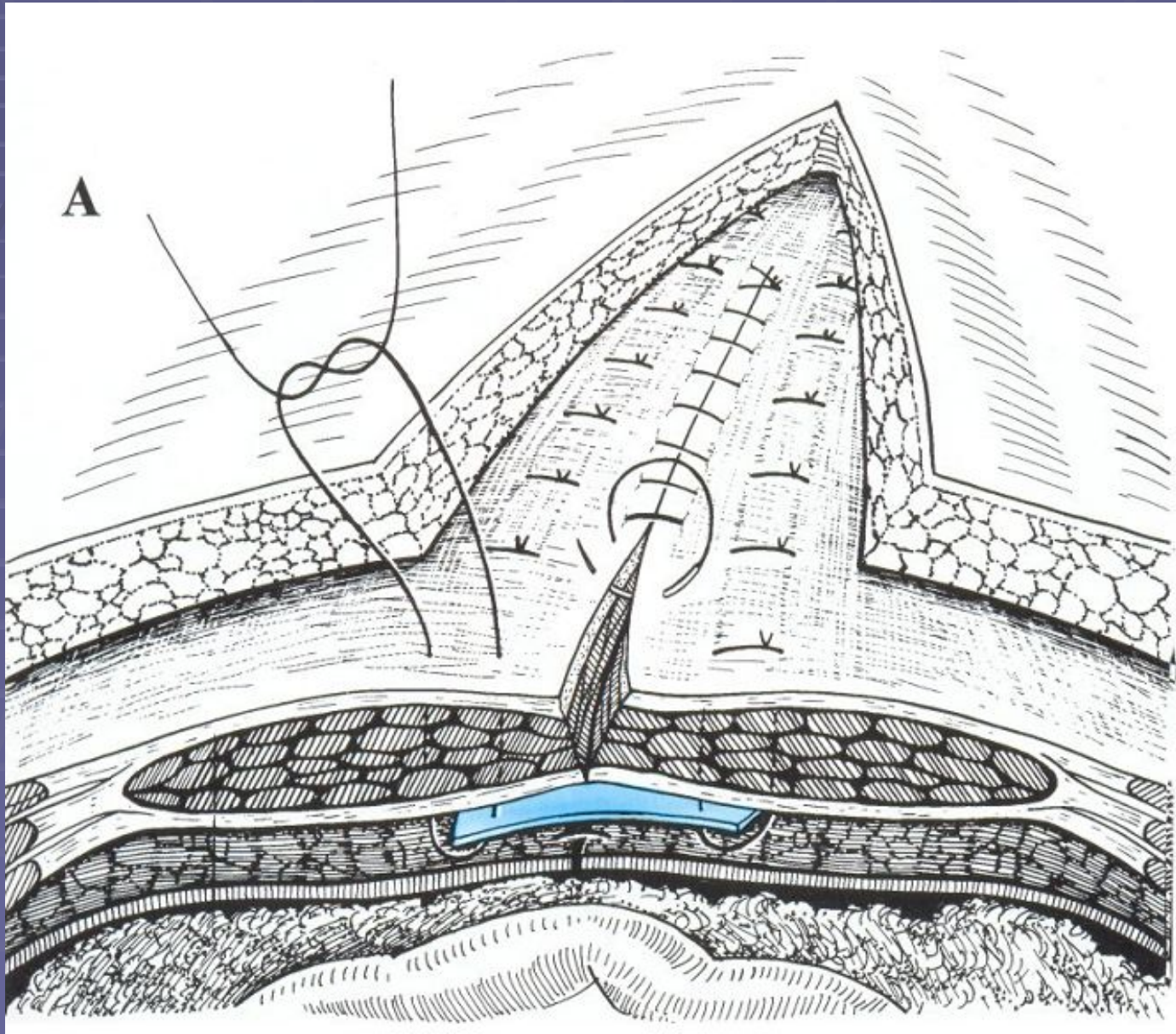
Пластика грыжевых ворот



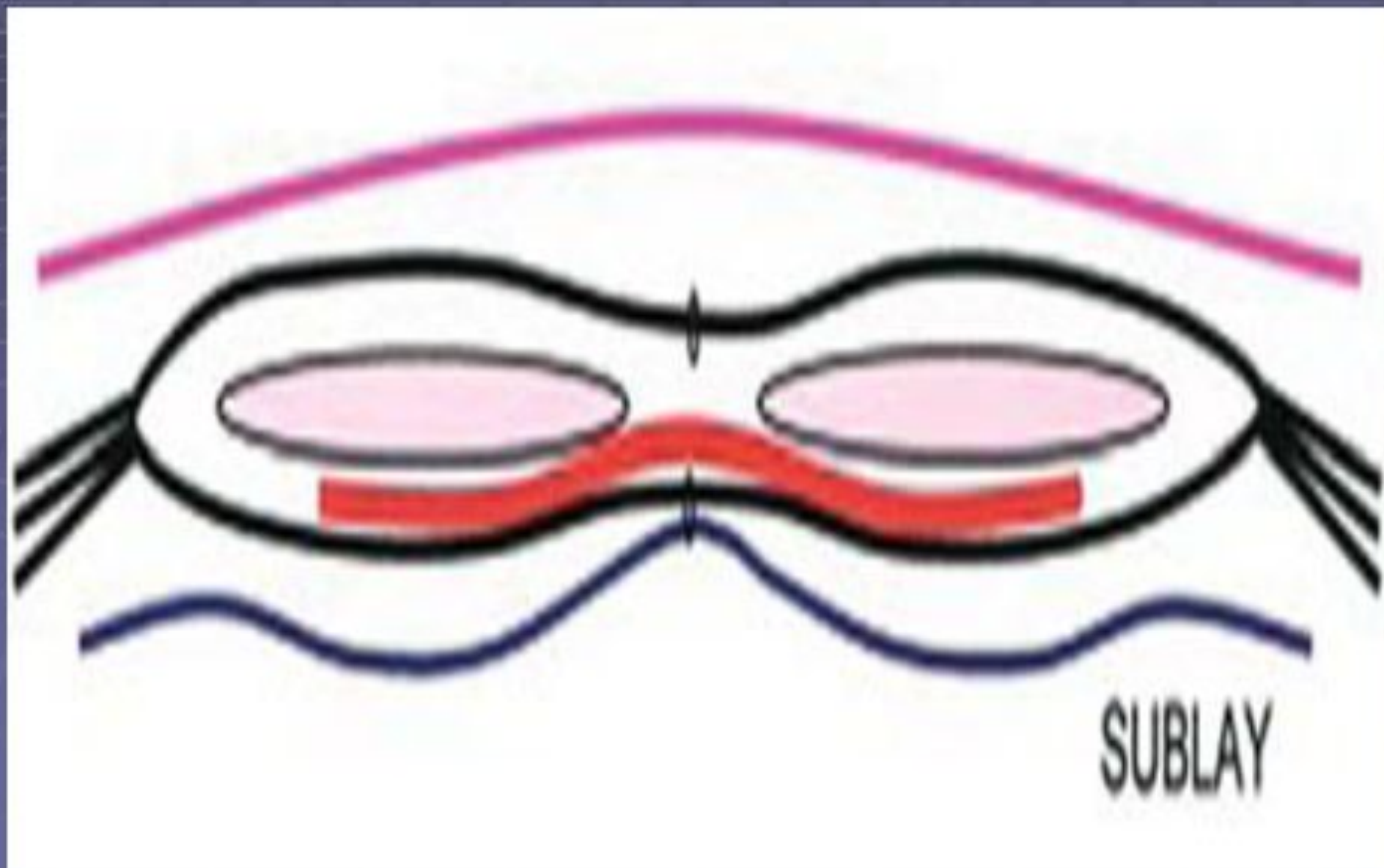
Пластика без натяжения onlay



Пластика без натяжения inlay



Free-tension plastic sublay

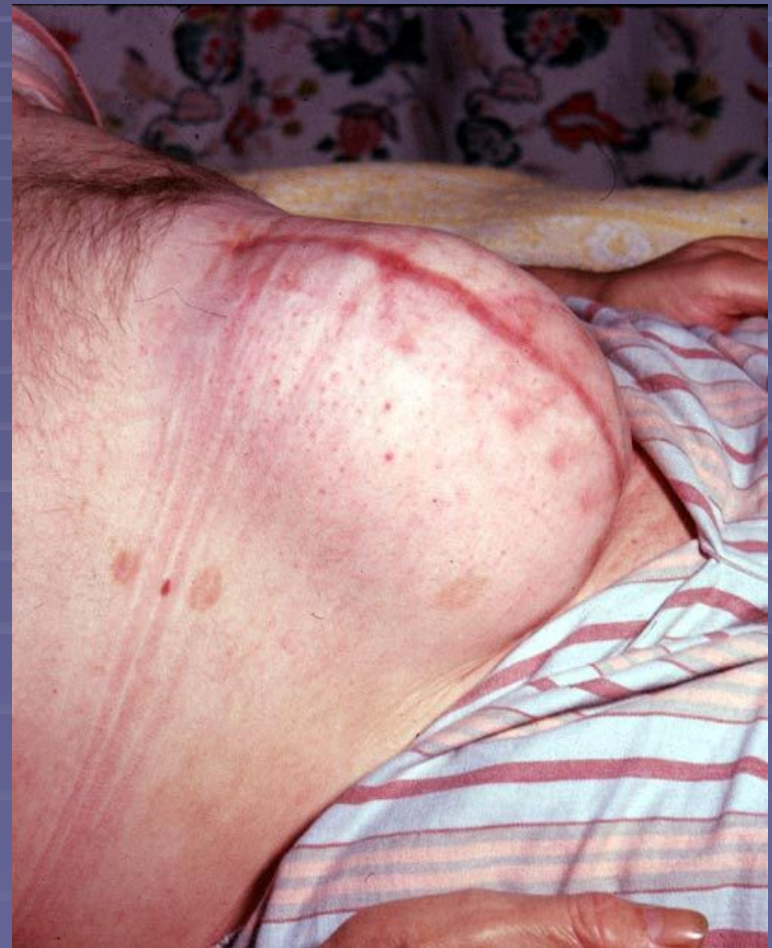

ОСЛОЖНЕНИЯ ГРЫЖ ЖИВОТА

- ущемление, в т.ч. ложное
- невправимость
- копростаз
- воспаление, изъязвление
- травма

Ущемление грыжи

Ущемление – внезапное сдавление грыжевого содержимого в грыжевых воротах или рубцово измененной шейке грыжевого мешка с последующим нарушением питания ущемленного органа

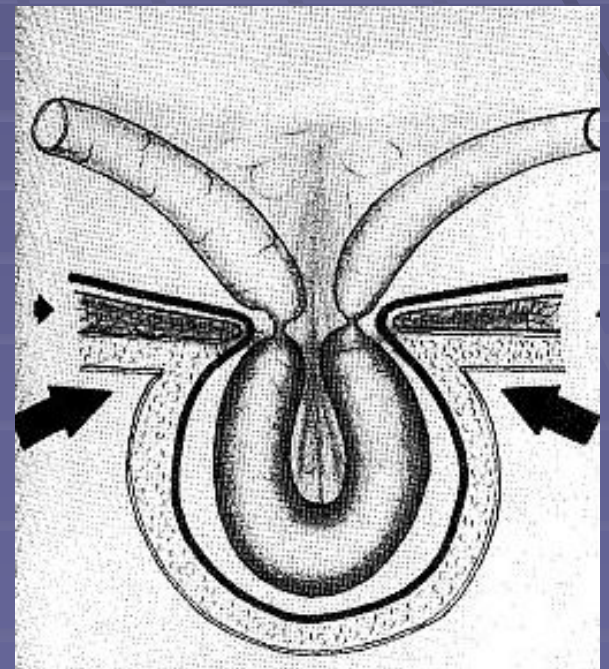
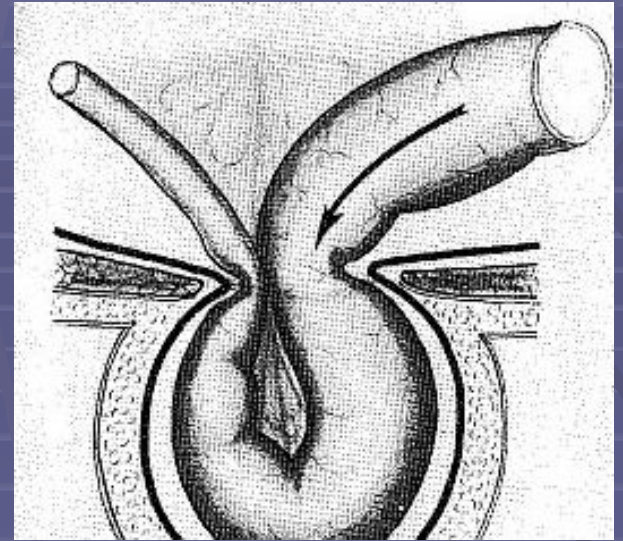


Признаки ущемления

1. Сильная **боль** в области грыжевого выпячивания, вплоть до шока; редко боли незначительные
2. **Невправимость**, наступившая внезапно
3. **Увеличение** в размерах грыжевого выпячивания и резкая **напряженность** его за счет грыжевой воды (незначительно при Рихтеровском ущемлении)
4. **Исчезновение** симптома "кашлевого толчка"

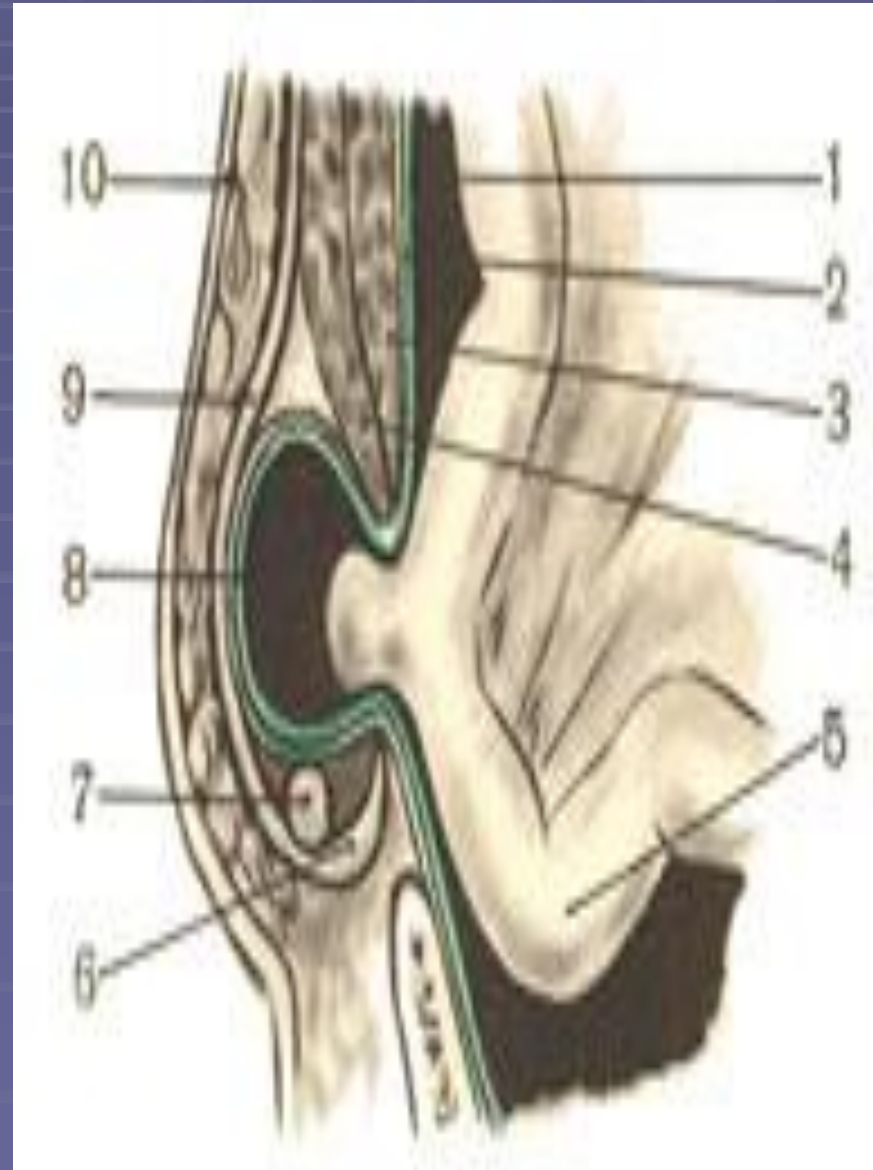
Механизмы ущемления

- Каловое – при обильном поступлении кишечного содержимого в петлю, лежащую в грыжевом мешке
- Эластическое – вследствие внезапного сокращения брюшных мышц



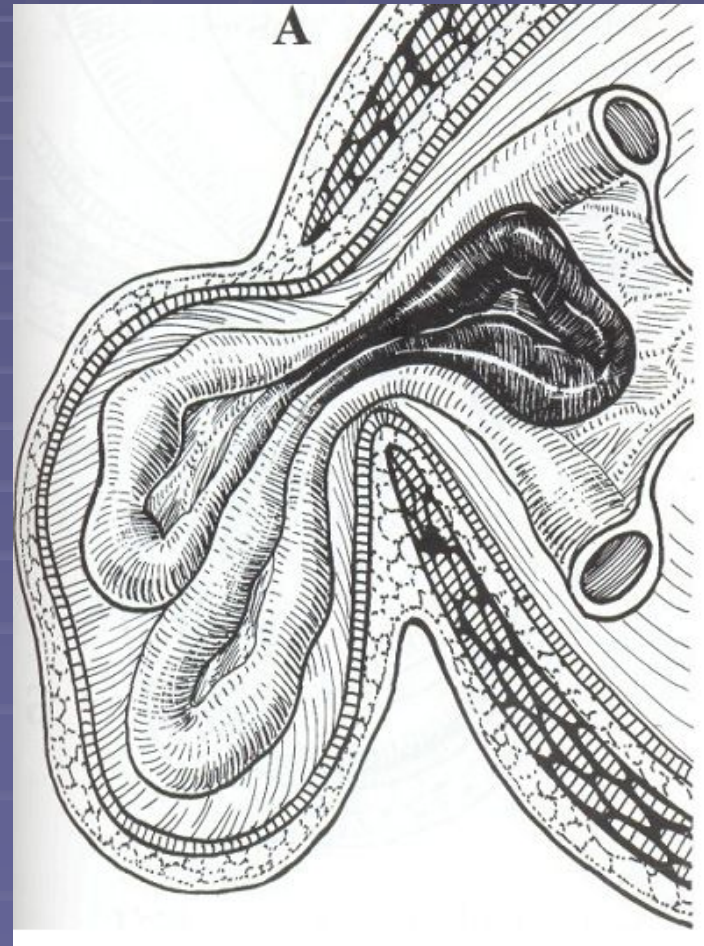
Пристеночное (рихтеровское) ущемление

1) малый размер выпячивания; 2) нет признаков непроходимости кишечника; 3) вначале может быть стул



Ретроградное ущемление

- Ошибка во время операции: некротизирована петля кишки в брюшной полости



Дополнительные признаки

- 1. Симптомы непроходимости кишечника** – рвота, переходящая в каловую, неотхождение газов и кала, вздутие живота (отсутствуют при Рихтеровском ущемлении, а также при ущемлении сальника).
- 2. Общие симптомы** – бледность, цианоз, похолодание конечностей, сухой язык, малый частый пульс

Дифференциальный диагноз

- невправимая грыжа
- воспаление грыжи
- копростаз
- аппендицит в грыже
- паховый лимфаденит
- острый орхоэпидидимит
- непроходимость кишечника другого генеза
- перитонит

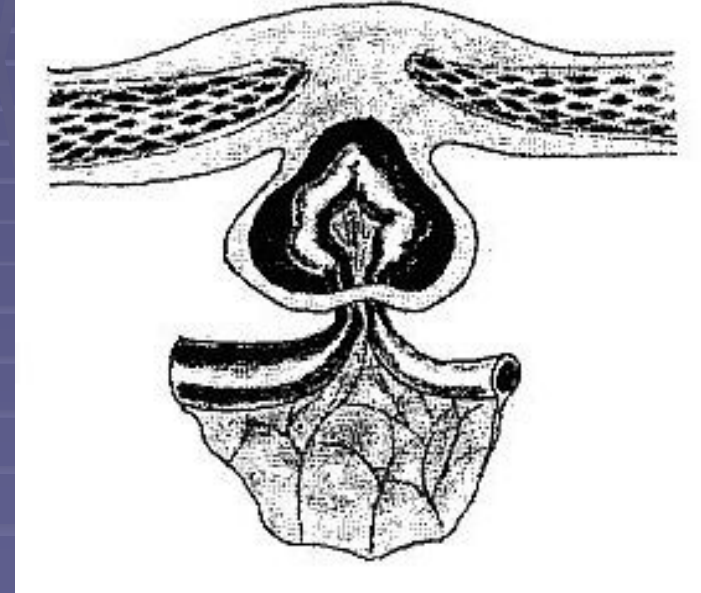
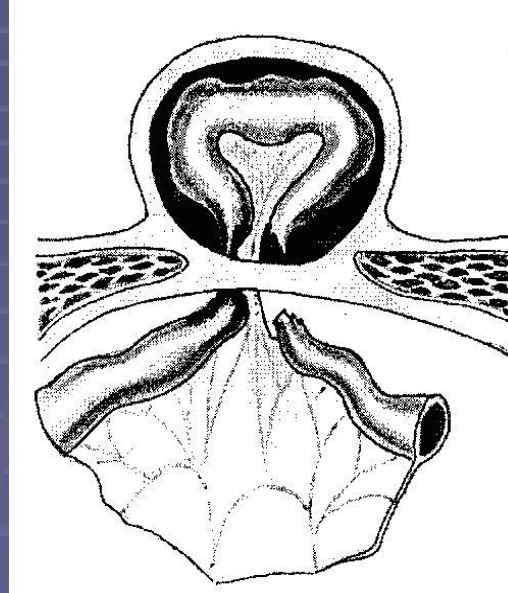
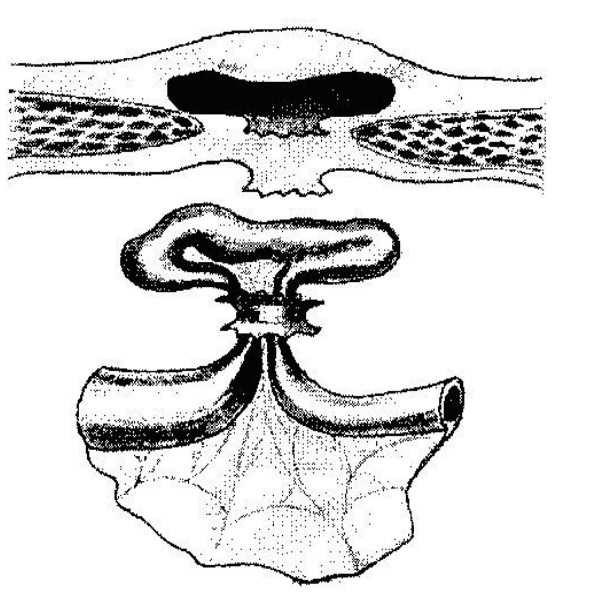
Лечение

Экстренная операция (противопоказаний нет)

Грыжа вправилась самостоятельно

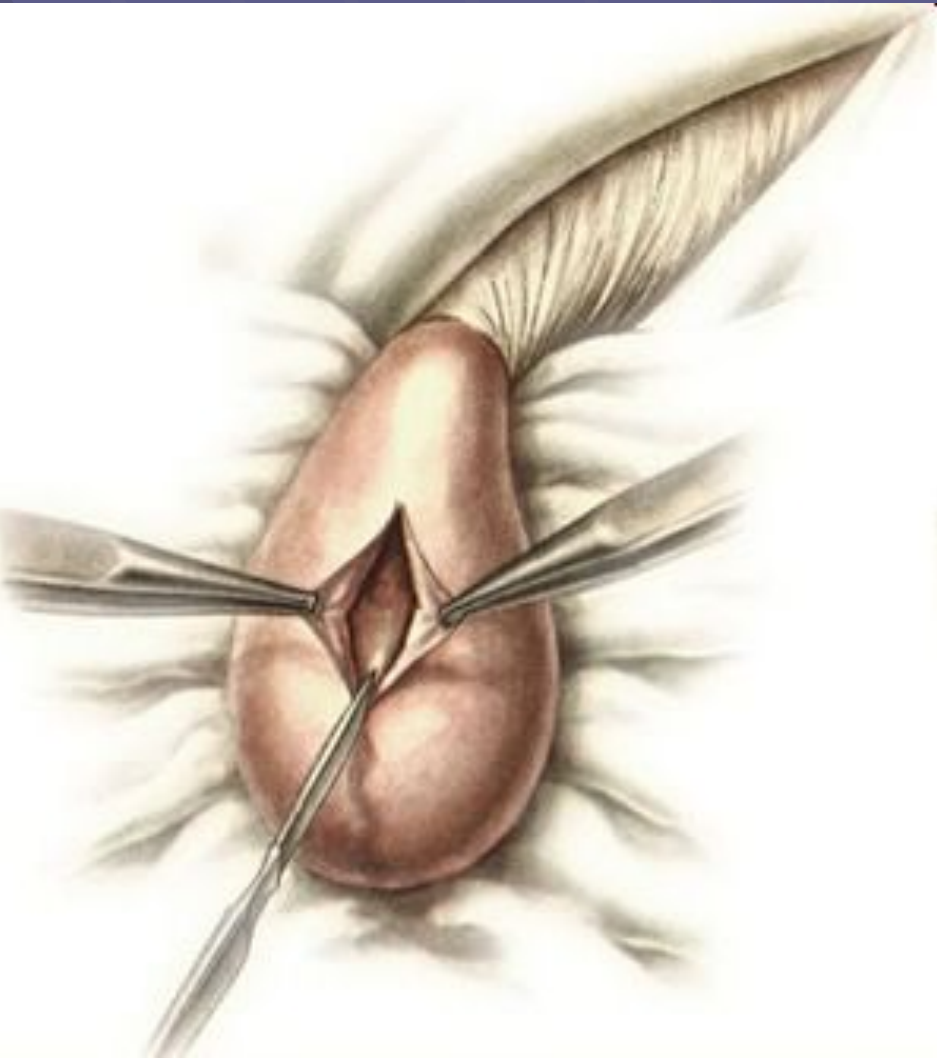- При самопроизвольном вправлении грыжи и полном выздоровлении – наблюдение в стационаре с последующей плановой операцией
- При малейшем ухудшении состояния, болезненности около грыжевых ворот, тем более – признаках перитонита и непроходимости кишечника - срочная операция

Осложнения при насильственном вправлении грыжи



а-вправле- б-разрыв в-отрыв ние
ущем- ущемлен- грыжевого
ленного лленного мешка
органа органа

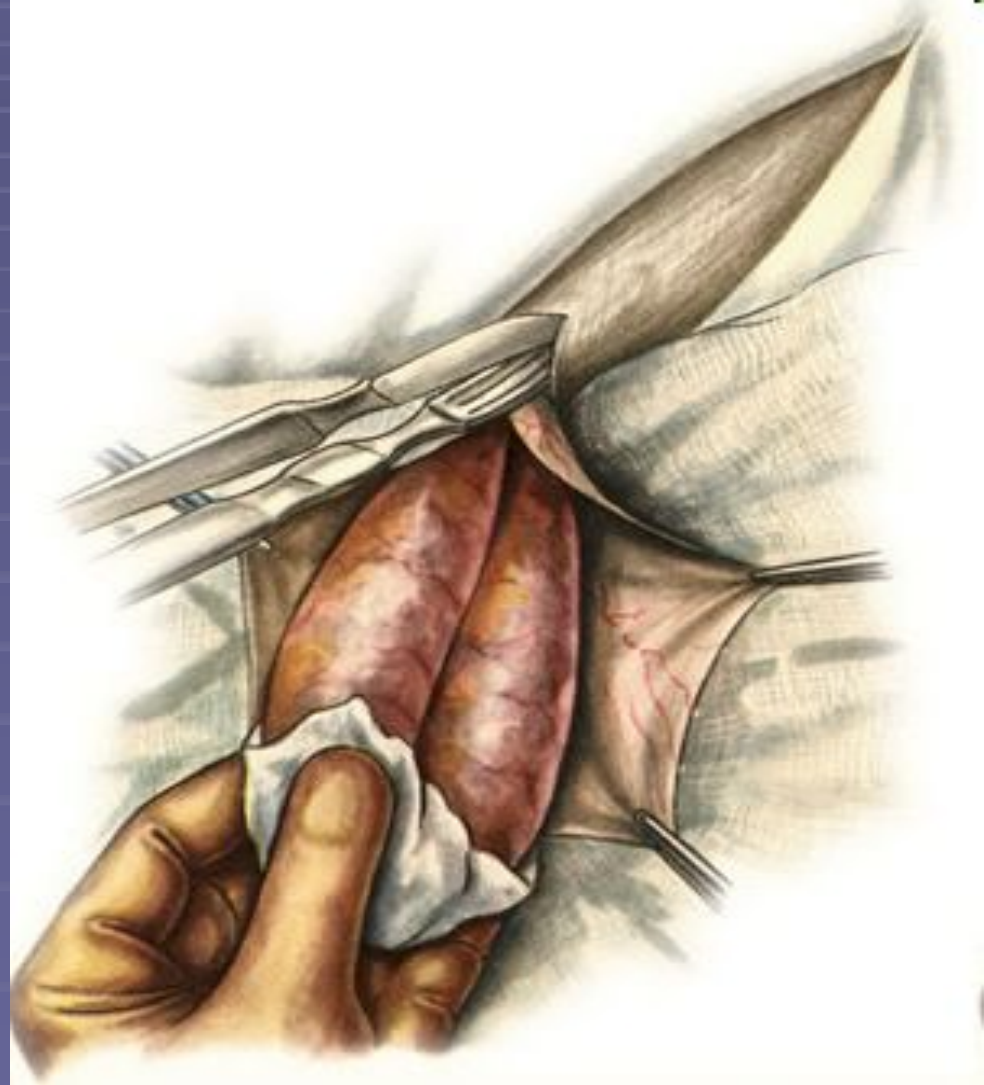
Особенности операции



- **Вскрытие грыжевого мешка, в ЭТОТ МОМЕНТ выделяются грыжевые воды**

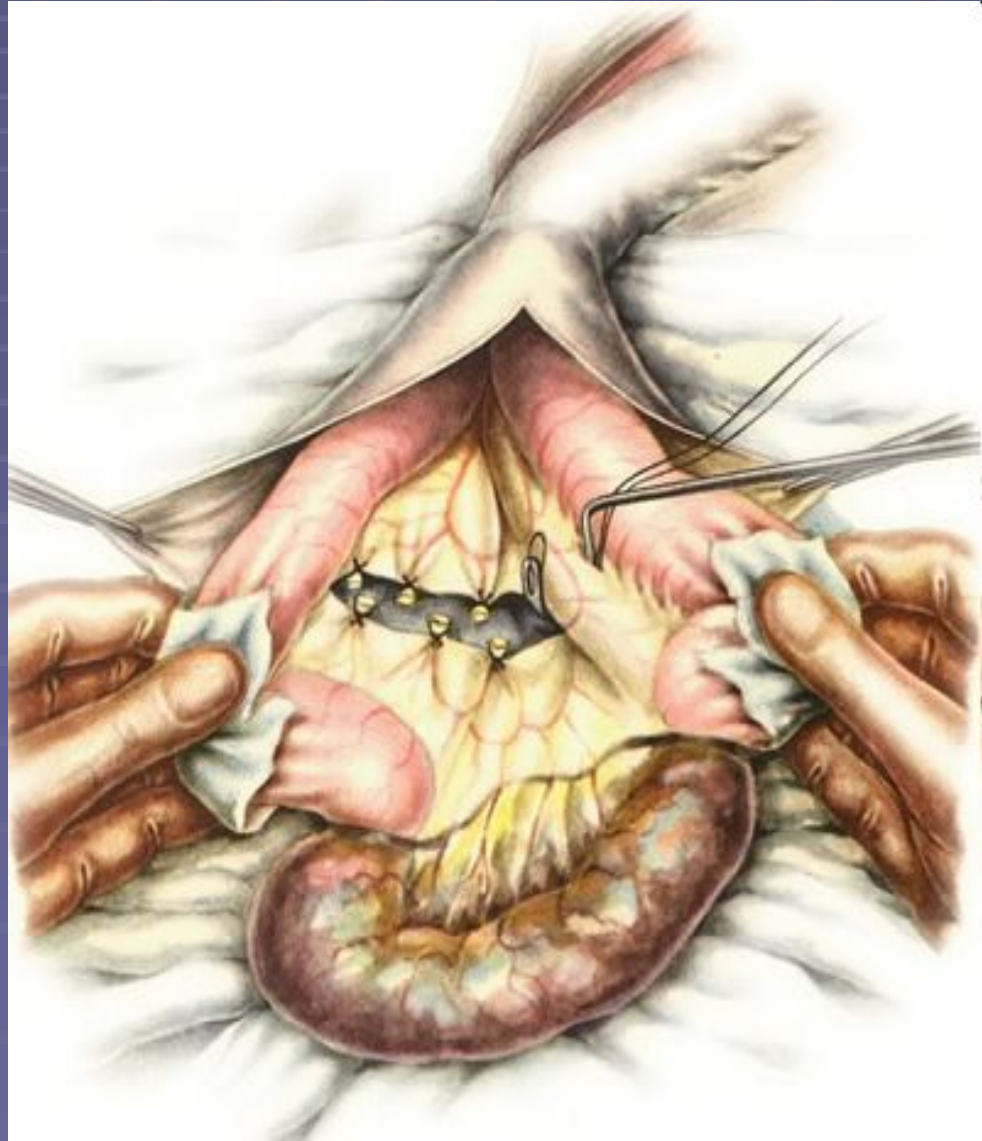
Особенности операции

Грыжевой мешок вскрыт, ущемленная петля кишки выведена в рану и фиксирована салфеткой. После этого можно рассекать ущемляющее кольцо и оценить жизнеспособность кишки.



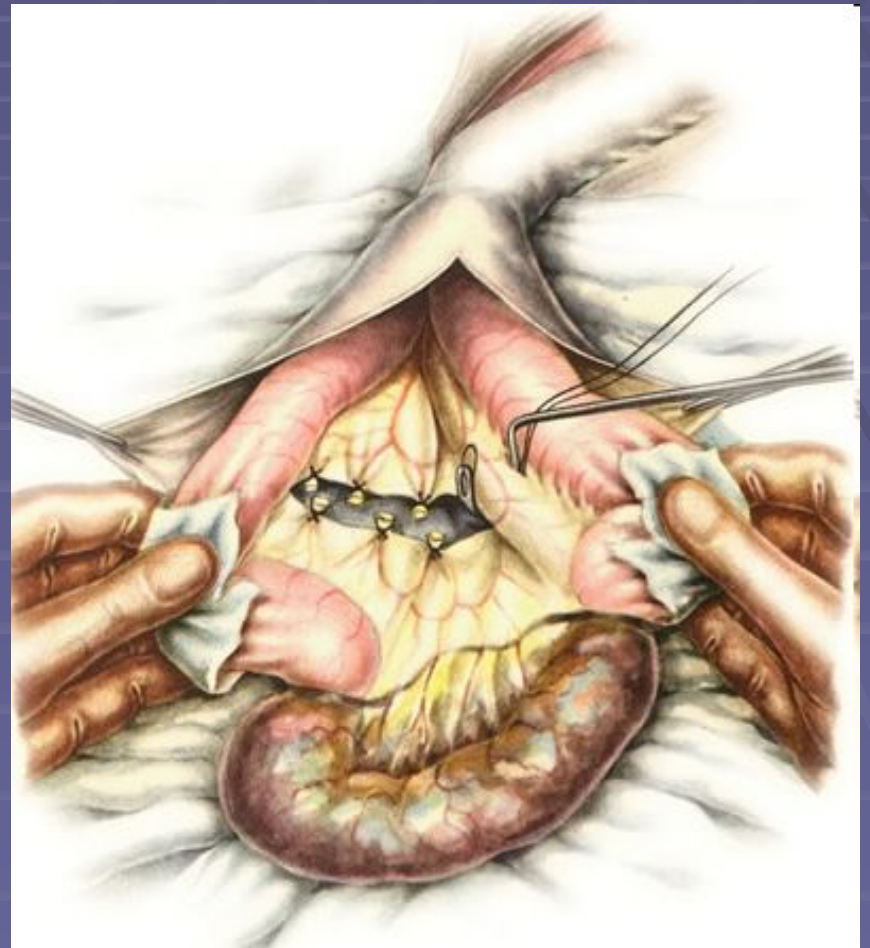Признаки жизнеспособности кишки

- Розовый цвет
- Отчетливая перистальтика
- Отчетливая пульсация мелких сосудов



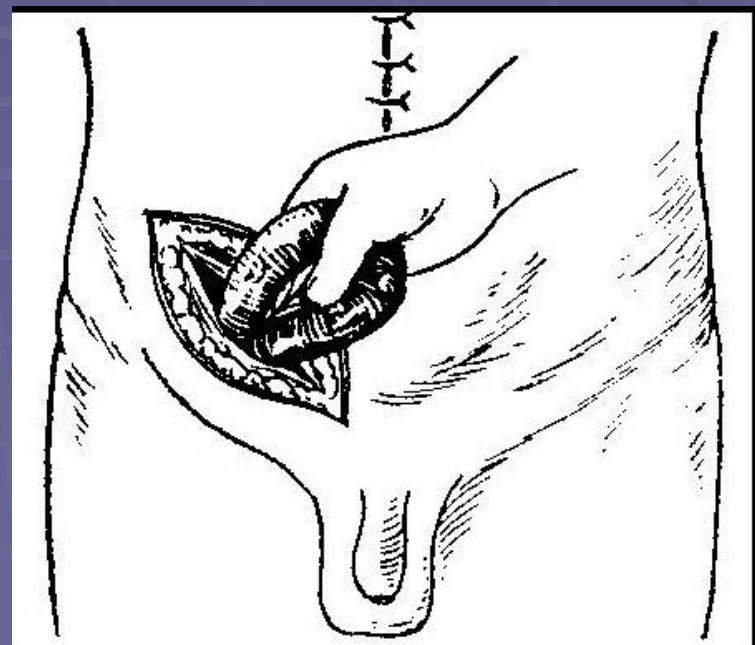
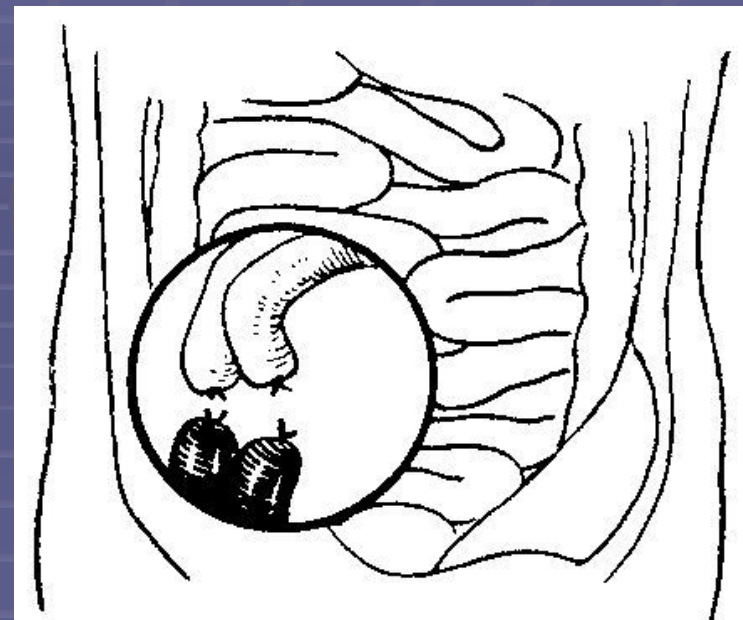
Особенности операции

При нежиз-
неспособ-
ной кишке
выполняют
ее резекцию



Флегмона грыжевого мешка

• Производится срединная лапаротомия с резекцией кишки со стороны брюшной полости, затем возвращаются к грыже и производят иссечение ущемленной петли одним блоком.



Сколько удалять кишки?

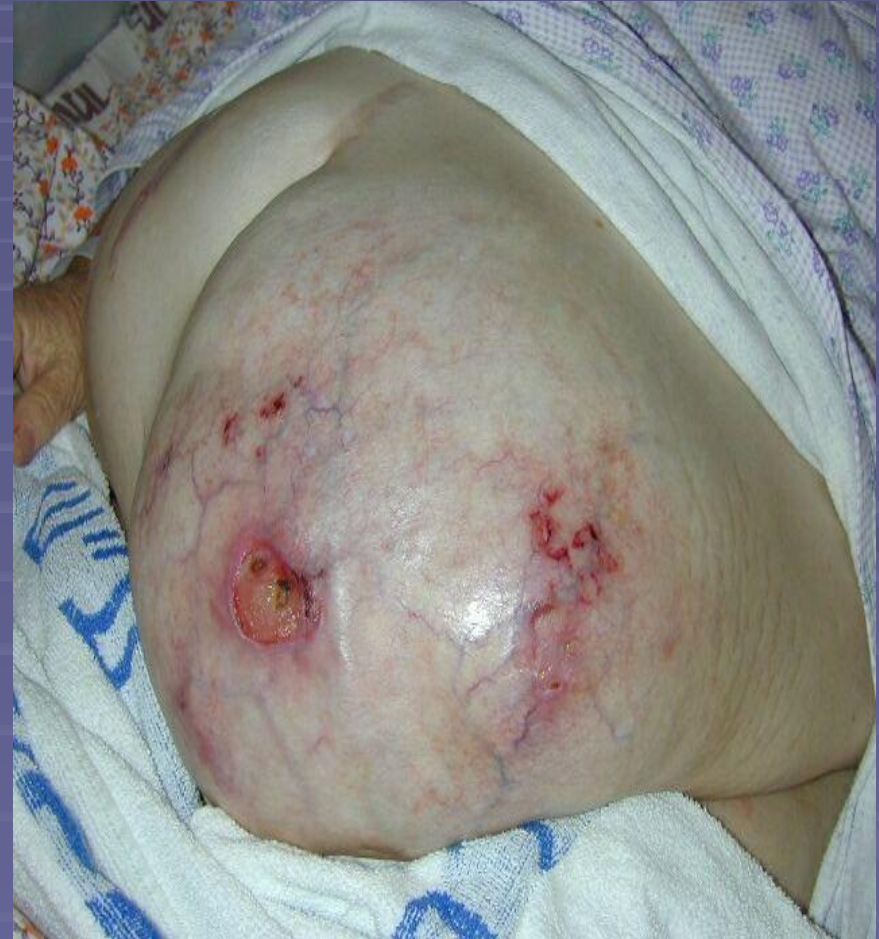От странгуляционных борозд 40 см приводящей петли, некротизированный участок и 20 см отводящей петли

Копростаз

■ Копростаз – каловый застой в грыжевом мешке, наблюдается у лиц с атонией кишечника, чаще при больших невправимых грыжах, в старческом возрасте. Желательно консервативное лечение, но возможны пролежни кишки

Воспаление

■ Воспаление начинается чаще всего вторично, с грыжевого содержимого – грыжевой аппендицит, воспаление придатков матки и т.д., реже – со стороны грыжевого мешка или кожи (при экземе, при пользовании бандажом).



Невправимые грыжи

Невправимая грыжа – хронически протекающее осложнение – результат образования сращений грыжевого содержимого с грыжевым мешком, особенно в области шейки, при постоянной травме в момент выхождения внутренностей, при пользовании бандажом. Показана плановая операция

Благодарю за внимание!!!

