

# Хирургическая тактика при ущемленных грыжах живота.

Студентка лечебного  
факультета 4 курса  
Гилева К.С.

# Хирургическая тактика при ущемленных грыжах живота.


## Ущемление грыжи

*(incarceratio)*

***Внезапное сдавление грыжевого  
содержимого в грыжевых воротах***

***Ущемлённая грыжа***

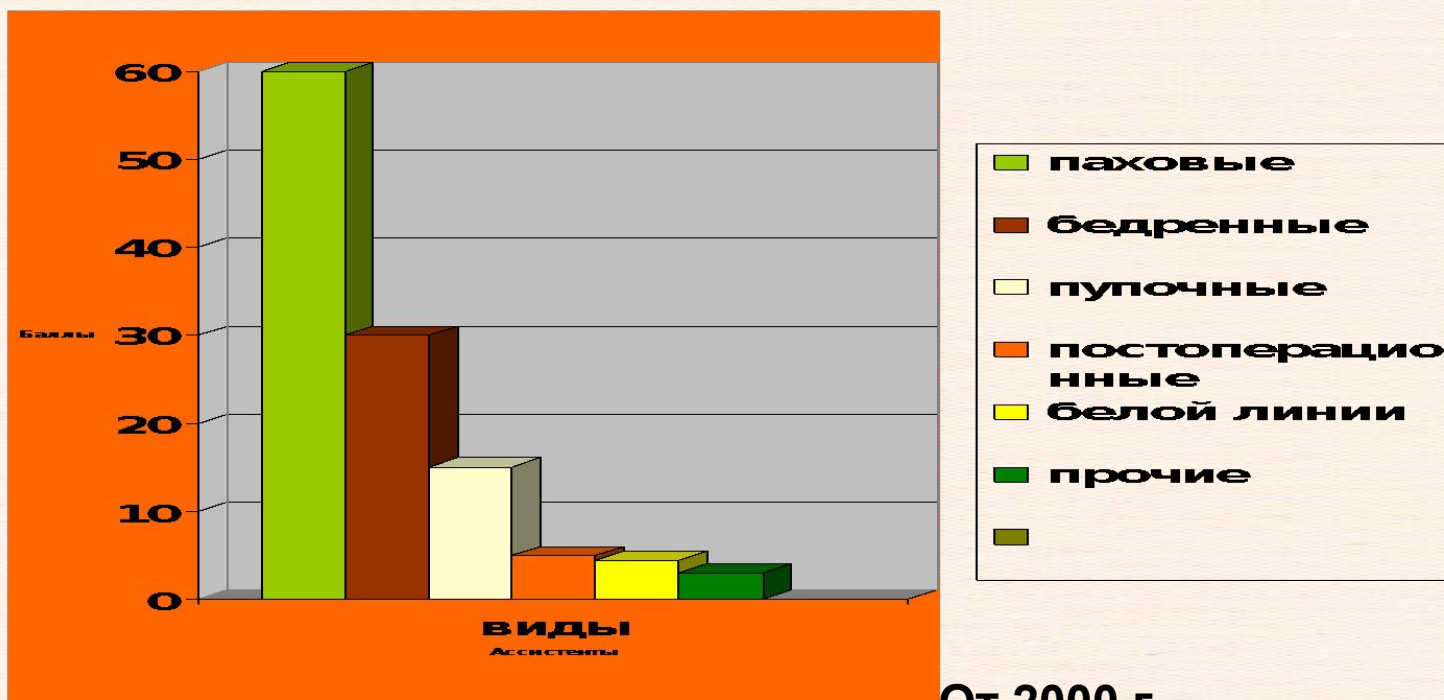
***(Код диагноза по МКБ : K46.0)***




# Хирургическая тактика при ущемленных грыжах живота.

*По материалам  
Института им.Склифосовского*

**Распределение частоты встречаемости ущемленных грыж.**



От 2000 г.






# Хирургическая тактика при ущемленных грыжах живота.

## Актуальность

**Среди острых хирургических заболеваний органов брюшной полости ущемленные грыжи составляют 4%**

- Ущемление является самым тяжелым осложнением грыж, наблюдается у 3-15% больных с грыжами (А.Трунин 1989 г.). В последние годы отмечается некоторое учащение в связи с удлинением продолжительности жизни - свыше 60% больных - старше 60 лет ( Кунин А.П. , Искандерли 1979 г.)
- Больным с ущемленными грыжами показана экстренная операция, в то время как вопрос об оперативной и диагностической тактике остается открытым.
- Грозным осложнением ущемленных грыж является перитонит.



# Причины ущемления грыж.

- Спастическое состояние тканей, окружающих грыжевое отверстие
- Узость грыжевого отверстия
- Плотность и неподатливость краев грыжевого отверстия
- Воспалительные изменения в области грыжевого содержимого и возможность его ущемления
- Различные изменения физического характера в самих смещенных органах
  - Плотность и неподатливость краев грыжевого отверстия
  - Воспалительные изменения в области грыжевого содержимого и возможность его ущемления
  - Различные изменения физического характера в самих смещенных органах



# Теории ущемлений грыж.

( Кузьмин, 1937 г.)

Внезапное сокращение мышц  
брюшного пресса

Растяжение грыжевых ворот

Вдавливание содержимого  
в грыжевой мешок или входение  
еще одной петли кишки

Уменьшение внутрибрюшного  
давления


Стягивание грыжевого кольца

Ущемление выпавшей части  
кишки (странгуляция)

Болевой спазм

Расстройство кровообращения,  
иннервации

Нарушение трофики





# Теории ущемлений грыж.

( Кузьмин, 1937 г.)

Нарушение перистальтики кишки  
или функции органа

Странгуляционная непроходимость

Копростаз (обтурация)

Может быть при ригидной стенке  
грыжевого мешка

Вторичная странгуляция

Ущемление выпавшей части  
кишки

Болевой спазм

Расстройство кровообращения,  
Иннервации, присоединение инфекции

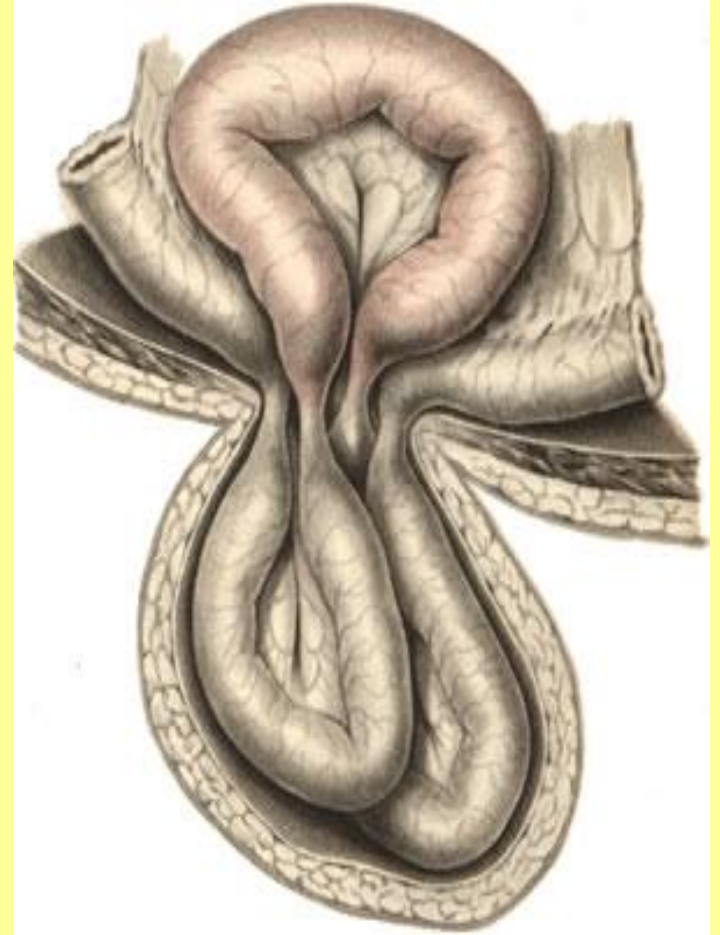
Coprostasis  
inflammatio

Острая кишечная  
непроходимость  
Абсцессы  
Перитонит



# Типы ущемлений.

- Эластическое ущемление
- Каловое ущемление.
- Каловое и эластическое ущемление.
- Ретроградное ущемление
- Пристеночное ущемление (Richters)





# Хирургическая тактика при ущемленных грыжах живота

*Диагноз ущемленная грыжа является показанием к экстренной операции. При разущемившейся грыже тактика активно-выжидательная:*

## Особенности:

1. Срочная операция
2. Абсолютных противопоказаний к хирургическому вмешательству при ущемлении в настоящее время не существует
3. **Недопустимо:**  
ванны, тепло, холод на область грыжевого выпячивания, насильственное ручное вправление

**Не вправлять ущемленные грыжи !**

# Хирургическая тактика при ущемленных грыжах живота

## Анатомические формы «мнимого вправления» (pseudotaxis)

1. при сложных формах грыжевых мешков, состоящих из нескольких полостей (ущемленное кольцо остается)
2. грыжевое содержимое вместе с грыжевым мешком и шейкой инвагинируются в брюшную полость
3. Грыжевое содержимое попадает под серозный карман, который образуется от разрыва грыжевого мешка вблизи ущемленного кольца.

Тихов А.Я. 1917 г  
Крымов В.Н. 1929 г

# Herniotomia

## Задачи операции

- 1) ликвидация ущемления;
- 1) ревизия ущемленных органов и при необходимости соответствующие вмешательства на них;
- 1) пластика грыжевых



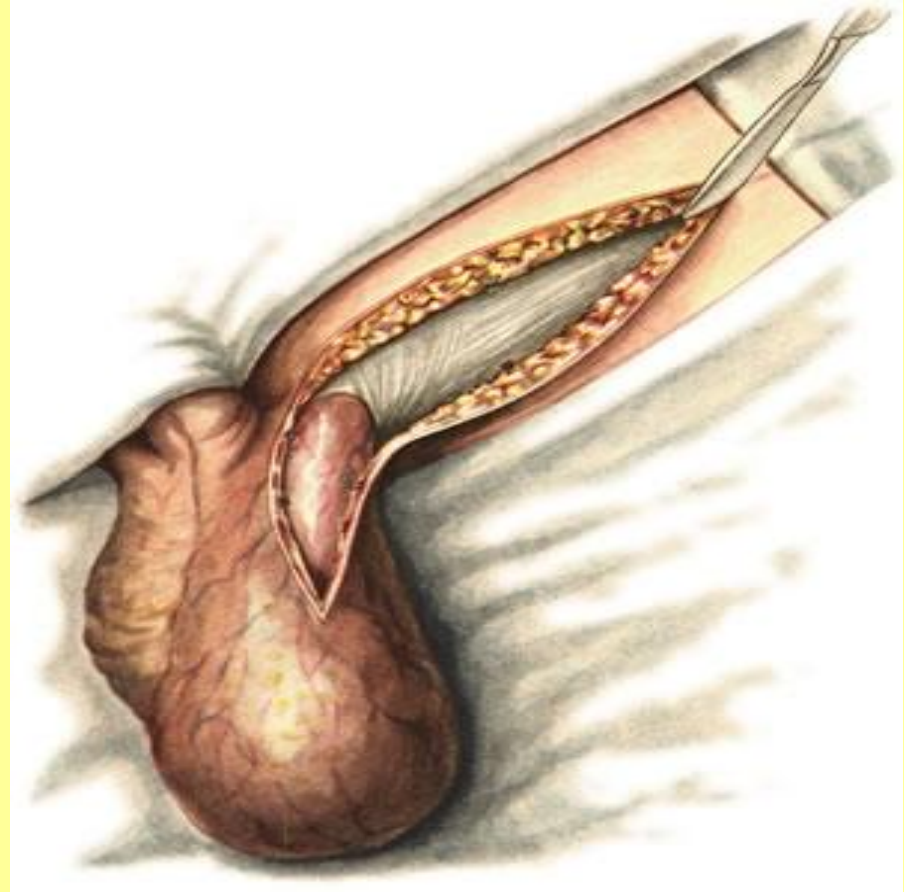


# Herniotomia

## Этапы операции

### Первый этап :

послойное рассечение тканей до апоневроза и обнажение грыжевого мешка.

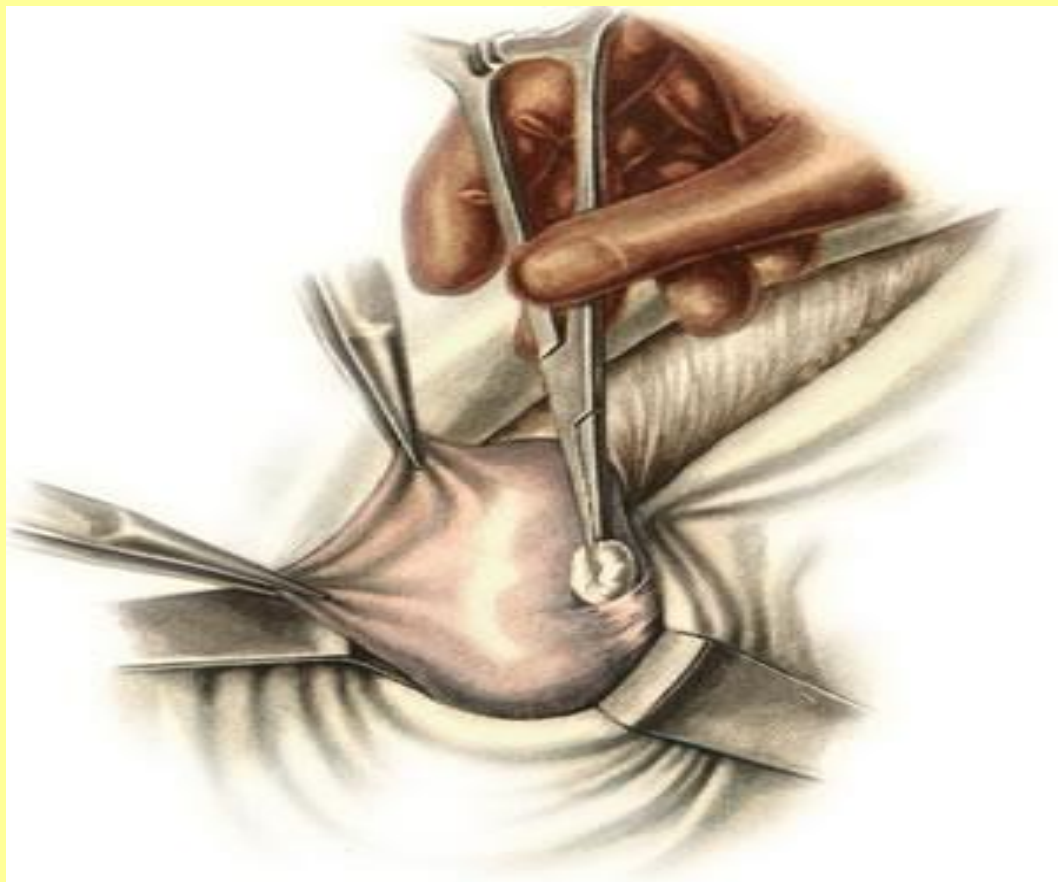

# Herniotomia

## Этапы операции

**Второй этап :**

**выделение грыжевого  
мешка**

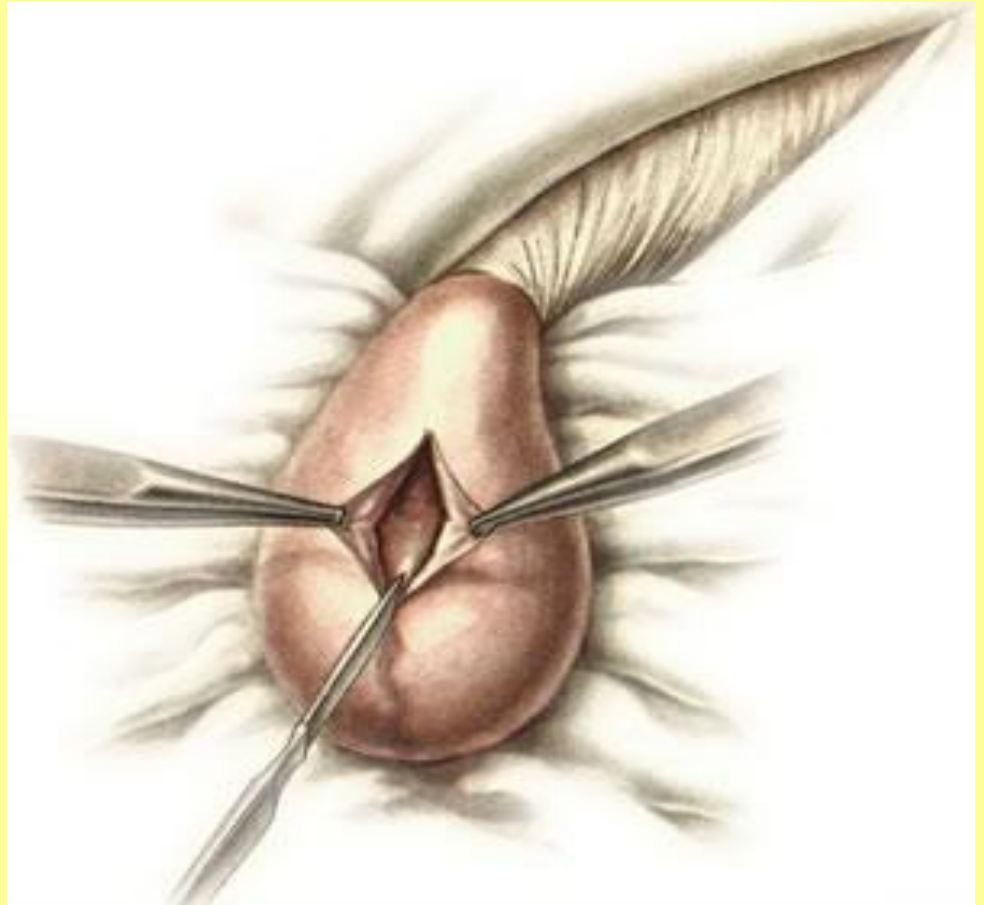

# Herniotomia

## Этапы операции

### Третий этап :

вскрытие грыжевого мешка и удаление «грыжевой воды»





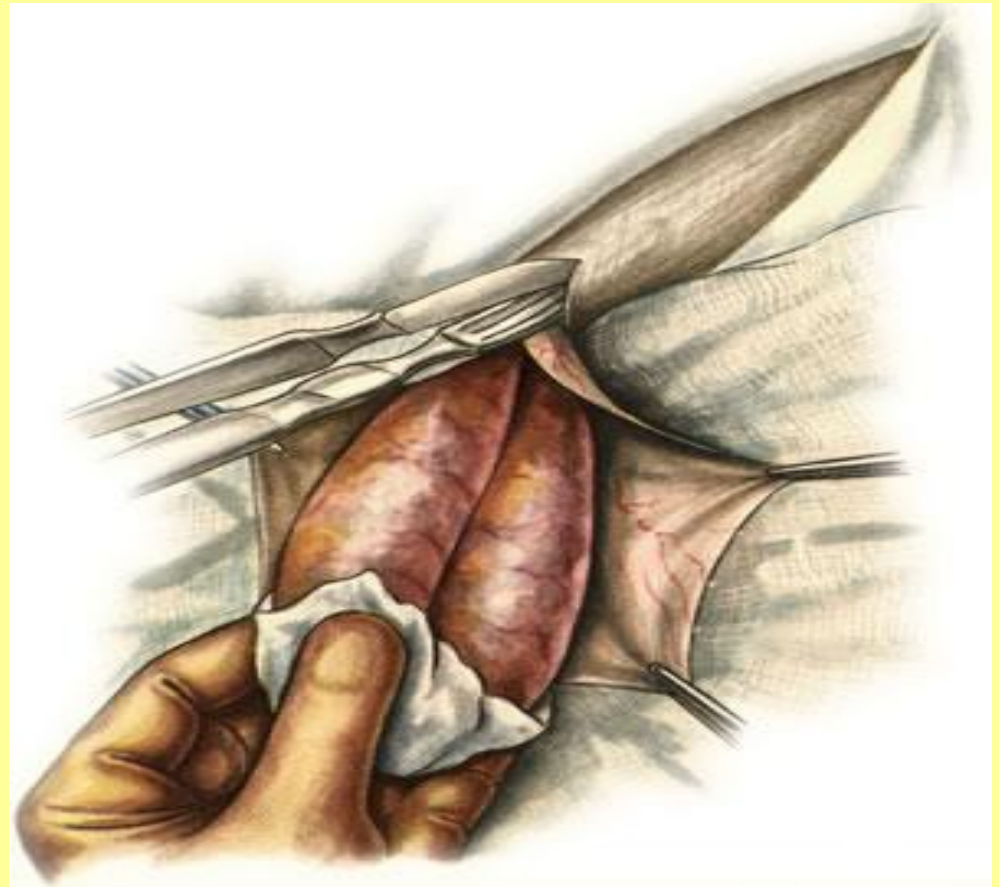
# Herniotomia

## Этапы операции

### Четвертый этап

Рассечение кольца  
ущемления

Недопустимо  
рассечение  
ущемляющего кольца  
до вскрытия грыжевого  
мешка,



# Herniotomia

## Задачи операции

### Пятый этап :

Определение жизнеспособности ущемленных органов является наиболее ответственным этапом операции

#### Признаки нежизнеспособности кишки

1. темная окраска кишки,
2. тусклая серозная оболочка,
3. дряблая стенка кишки,
4. отсутствие пульсации сосудов брыжейки,
5. отсутствие перистальтики кишки.

#### Признаки жизнеспособности кишки

1. восстановление нормального розового цвета кишки,
2. отсутствие странгуляционной борозды и субсерозных гематом,
3. сохранение пульсации мелких сосудов брыжейки и перистальтических сокращений кишки.

# Herniotomia

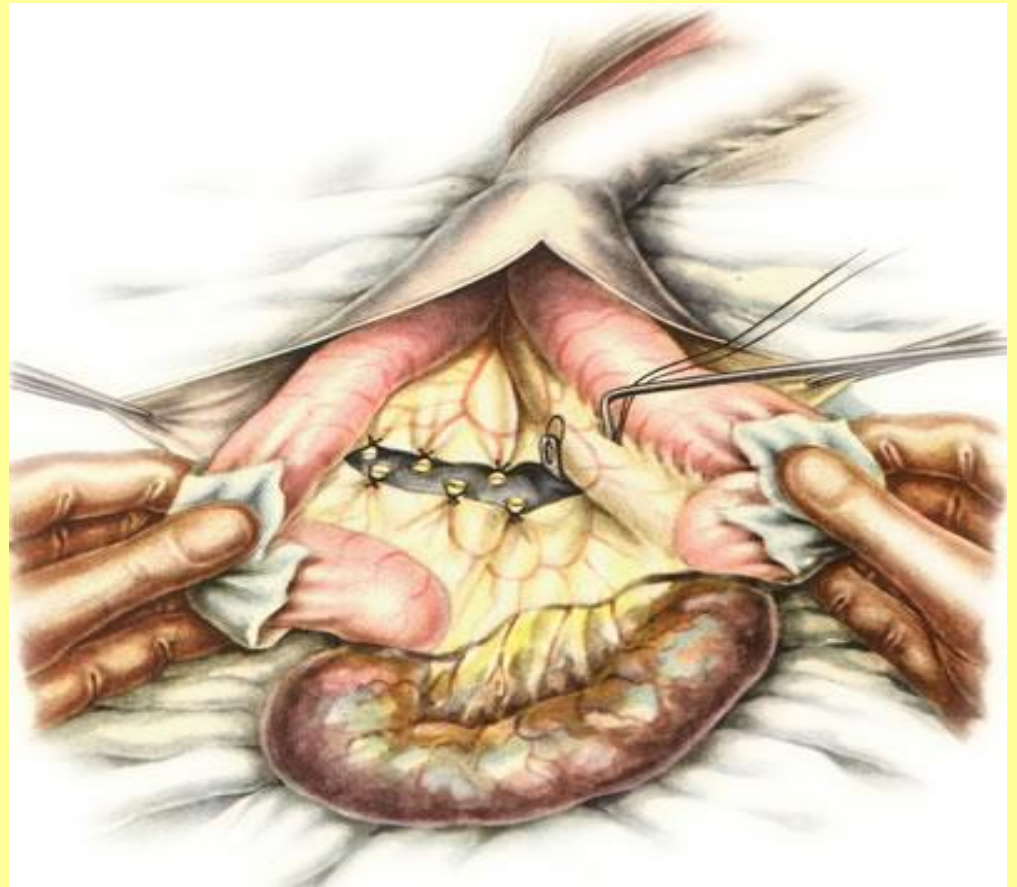## Этапы операции

### Шестой этап :

**Резекция  
нежизнеспособной кишки  
(не менее 30--40 см  
приводящего отрезка  
кишки и 15--20 см  
отводящего отрезка).**

**(С.В.Лобачев, О.В.  
Виноградова, А.И.Шабанов)**

резекция ущемленного  
сальника отдельными  
участками без образования  
большой общей культи





# Herniotomia

## Этапы операции

### Седьмой этап

Пластика грыжевых  
ворот

Операции при косых паховых грыжах  
Способ Жирара (Girard)

Способ С. И. Спасокукоцкого

Способ А. В. Мартынова

Способ М. А. Кимбаровского

Операции при прямых паховых грыжах

Способ Бассини (Bassini)

Способ Н. И. Кукуджанова

# Herniotomia

## Этапы операции

### Восьмой этап

Пластика грыжевых  
ворот

#### Апоневротическая пластика

Способ Чемпионера (Schampioner)

Способ А. В. Мартынова

Способ Генриха (Henrich)

Способ Бреннера (Brenner)

Способ Н. З. Монакова

Способ Н. И. Напалкова

#### Мышечно-апоневротическая пластика

Способ И. Ф. Сабанеева

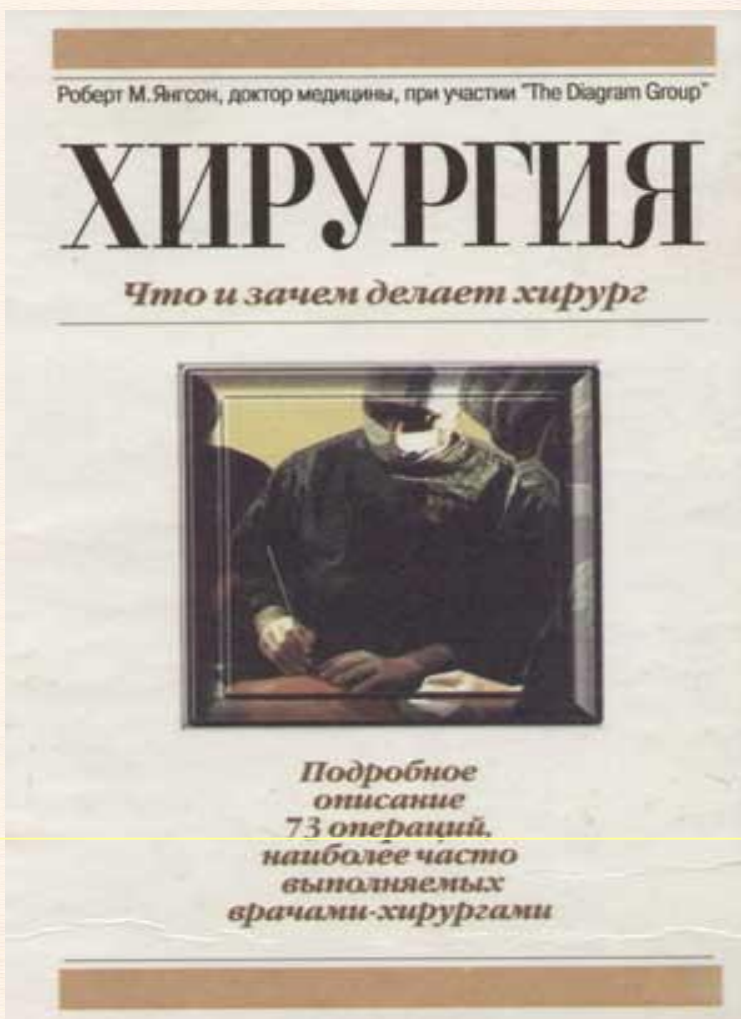
в модификации Н. З. Монакова

Способ А. В. Габая

#### Другие виды пластики

Аллопластика

# Исторические аспекты хирургического лечения грыж живота



Гиппократ (5 в до н.э.), Цельс (1 в.н.э.), Гален (2 в.н.э.)- классическое определение грыжи (Hernia).

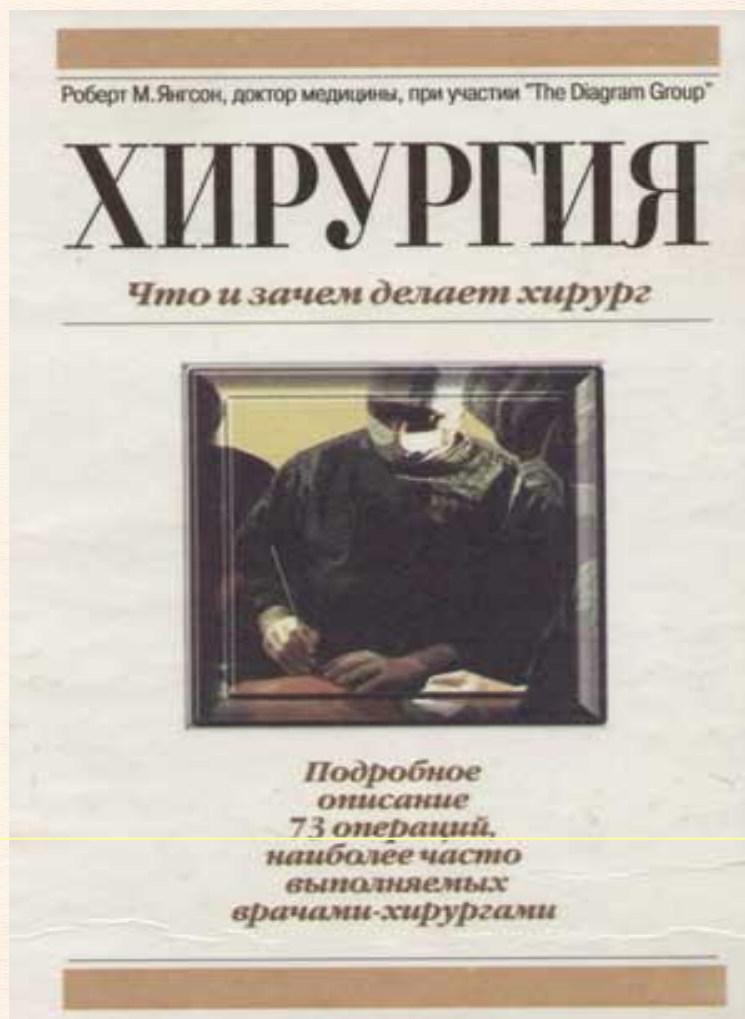
1804 г. Соопер – двухтомный труд «Анатомия и хирургическое лечение грыж живота»

1884 г. E. Bassini – методика операций при паховых грыжах, заложил основы понимания роли задней стенки пахового канала

1894 г. Phelps предложил использование различных материалов для искусственного укрепления брюшной стенки (аутогенные и гетерогенные трансплантаты кожи, твердая мозговая оболочка, брюшина, перикард, широкая фасция бедра, кости и другие ткани.)



# Исторические аспекты хирургического лечения грыж живота



## Новая эра

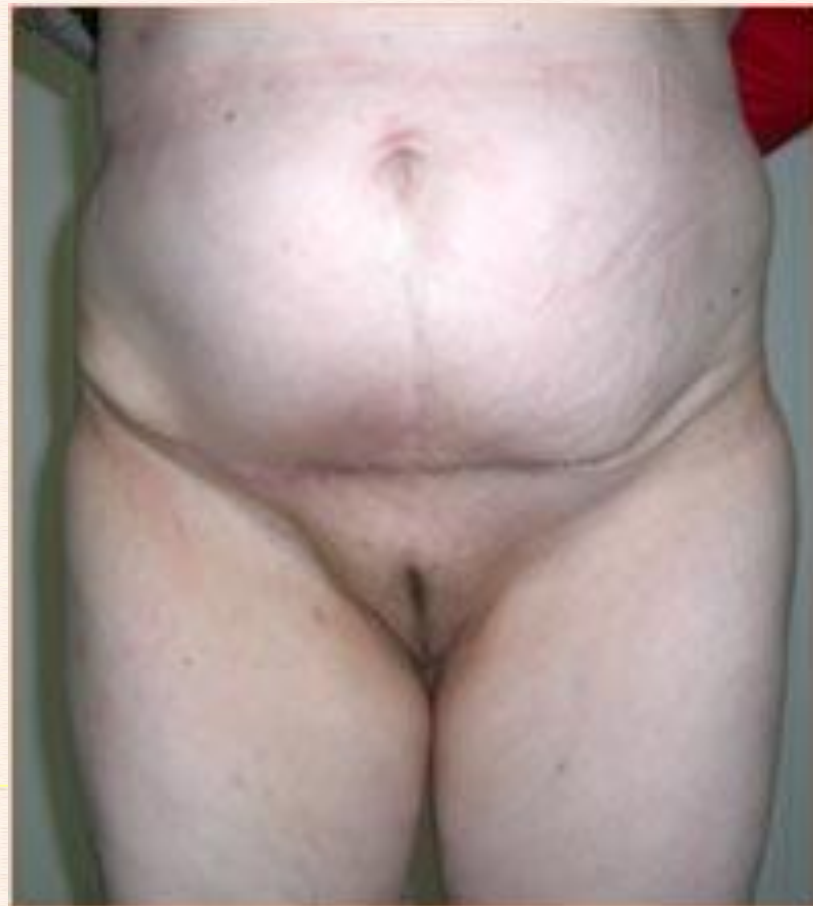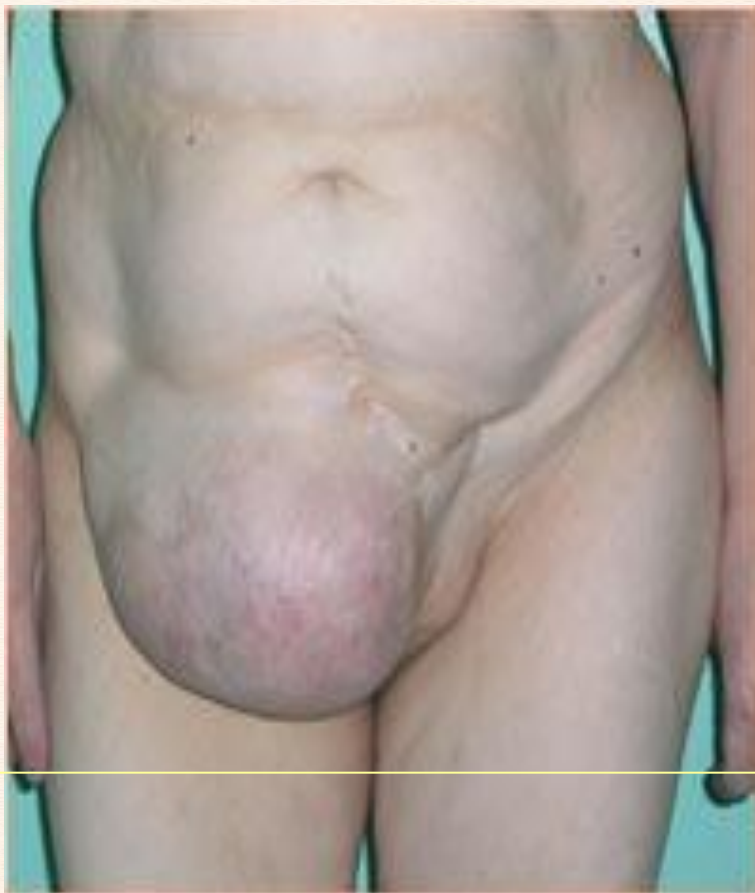1968 г. Lichtenstein предложил использовать при пластики паховых грыж полипропиленовую сетку  
1989 главный редактор Американского журнала хирургии Реасокс заключил, что следует полностью отказаться от пластики прямых паховых грыж собственными

тканями. **Техника «без  
натяжения»**

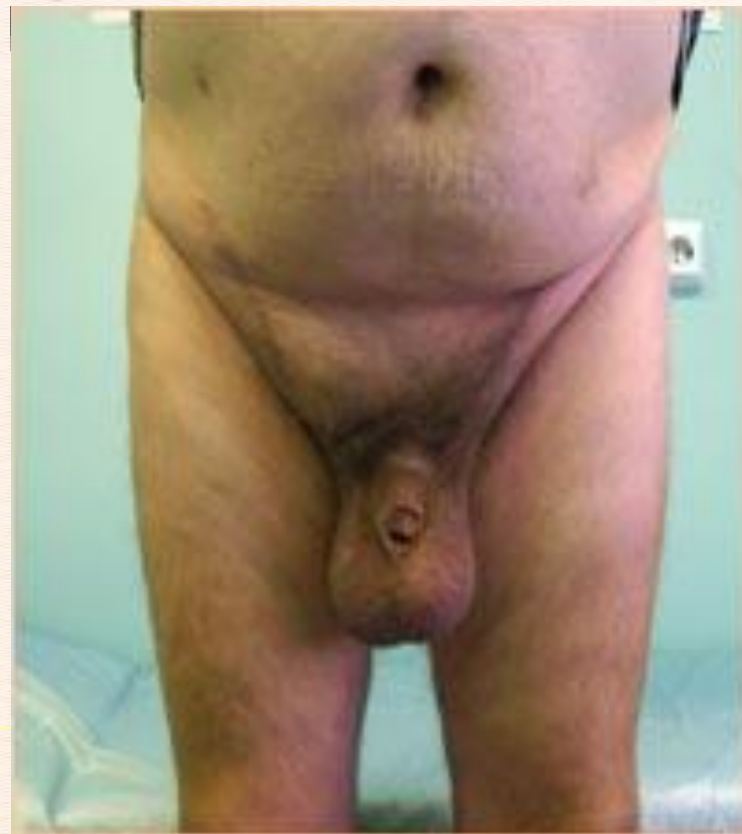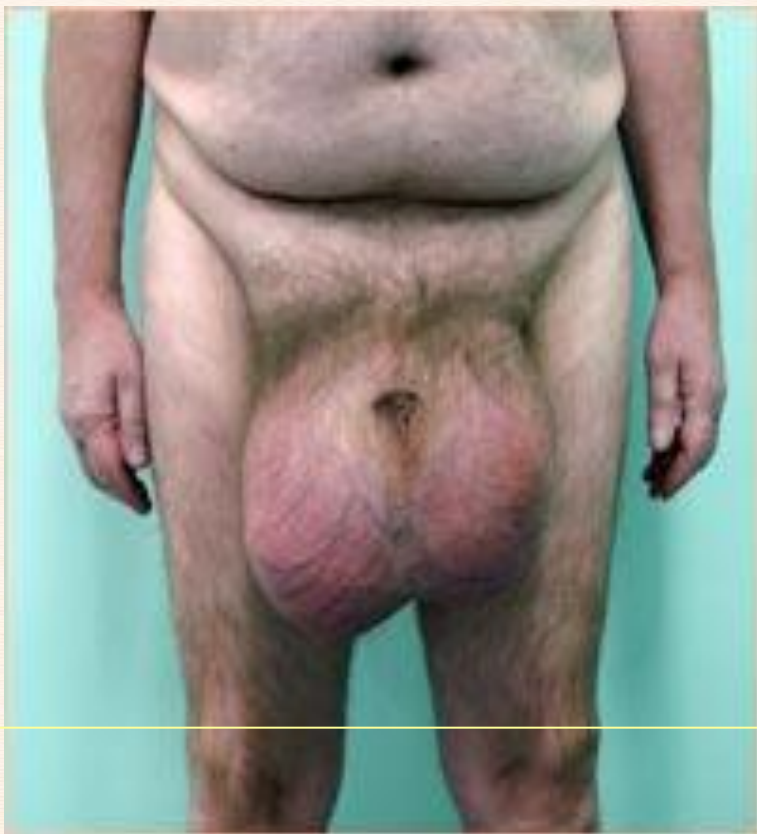Кузьменко И.И. «Хирургическое лечение грыж ПБС применением материалов с памятью формы» 2004 г.

Сетчатые эндопротезы «Эсфил»  
ООО «Линтекс»

# Ущемленные грыжи: результаты операций



# Ущемленные грыжи: результаты операций





# УЛЬТРАЗВУКОВОЕ ИССЛЕДОВАНИЕ В ДИАГНОСТИКЕ УЩЕМЛЕННЫХ ГРЫЖ ПЕРЕДНЕЙ БРЮШНОЙ СТЕНКИ

## Признаки по Е.В.Шишониной:

- Ущемление кишки, сопровождающееся увеличением ее диаметра ( $> 25$  мм) с развитием синдрома внутрипросветного депонирования жидкости, у 52,3% больных.
- Утолщение кишечной стенки ( $> 3-4$  мм) и изменение ее эхогенности у 14,9%
- Перистальтика кишки, как правило, полностью отсутствует (58,2%) или ослаблена (12,0%).
- Грыжевая вода у 57,1%
- В 13,2% наблюдений визуализированы расширенные петли приводящего отдела тонкой кишки с «маятникообразной» перистальтикой.
- При ущемлении пряди большого сальника визуализированы аморфные структуры средней эхогенности.

**СПАСИБО ЗА ВНИМАНИЕ**