

**НАУЧНО-ИССЛЕДОВАТЕЛЬСКИЙ ИНСТИТУТ ОНКОЛОГИИ СО
РАМН**

ХИРУРГИЧЕСКОЕ ЛЕЧЕНИЕ КОЛОРЕКТАЛЬНОГО РАКА

**Научный сотрудник
торако-абдоминального отделения,
к.м.н. Полищук Т.В.**

Основным методом лечения колоректального рака до настоящего времени является хирургическое вмешательство

I. Радикальные операции:

- правосторонняя гемиколэктомия**
- левосторонняя гемиколэктомия**
- сегментарная резекция - при раке с/3 ободочной кишки и сигмы**
- передняя резекция прямой кишки**
- брюшно-анальная резекция прямой кишки с низведением сигмовидной кишки**
- брюшно-промежностная экстирпация прямой кишки**
- комбинированные операции с резекцией смежных органов при их инвазии опухолью**

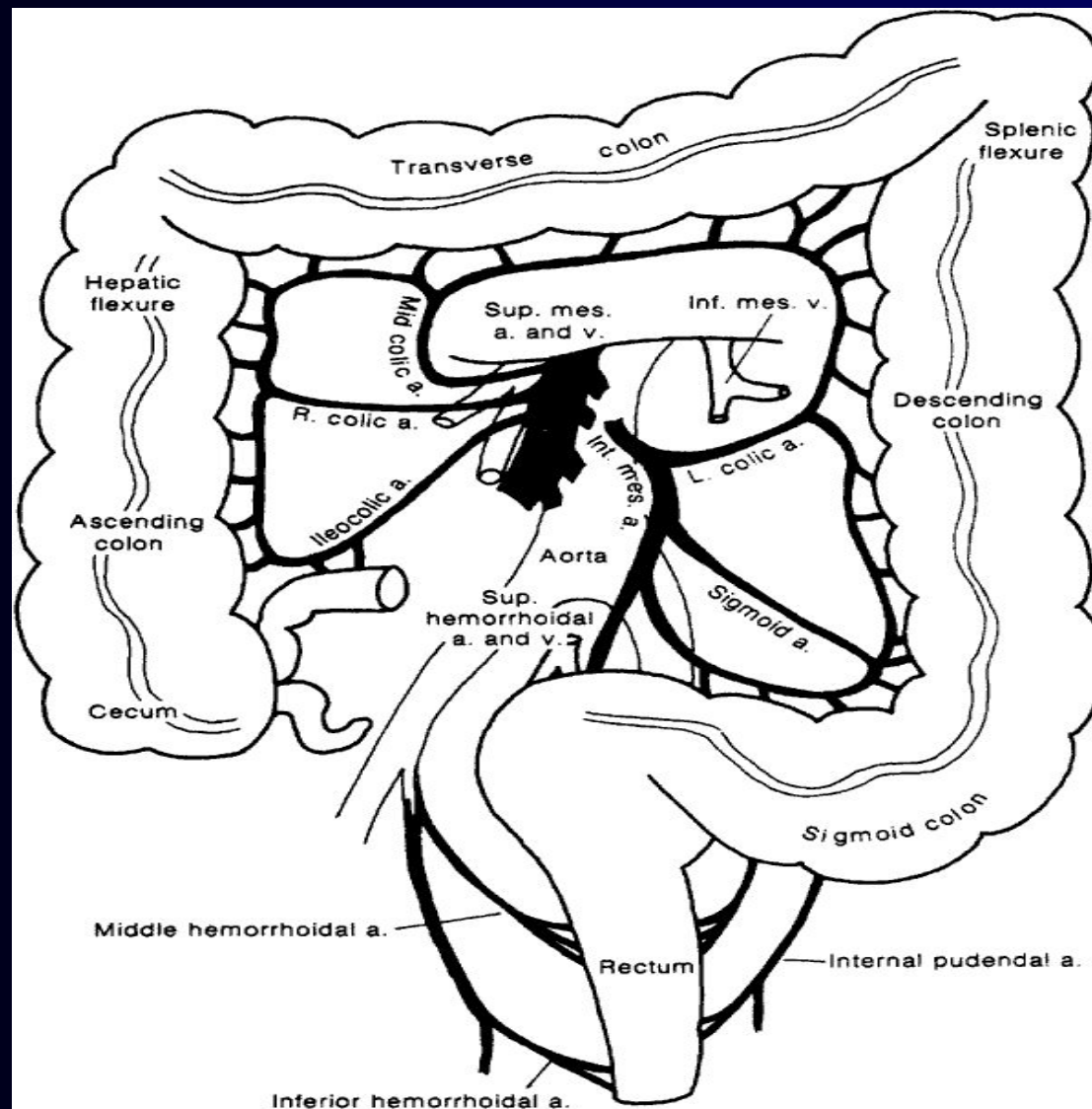
II. Паллиативные операции:

- паллиативная резекция толстой и прямой кишки**
- наложение колостомы**
- обходной анастомоз**

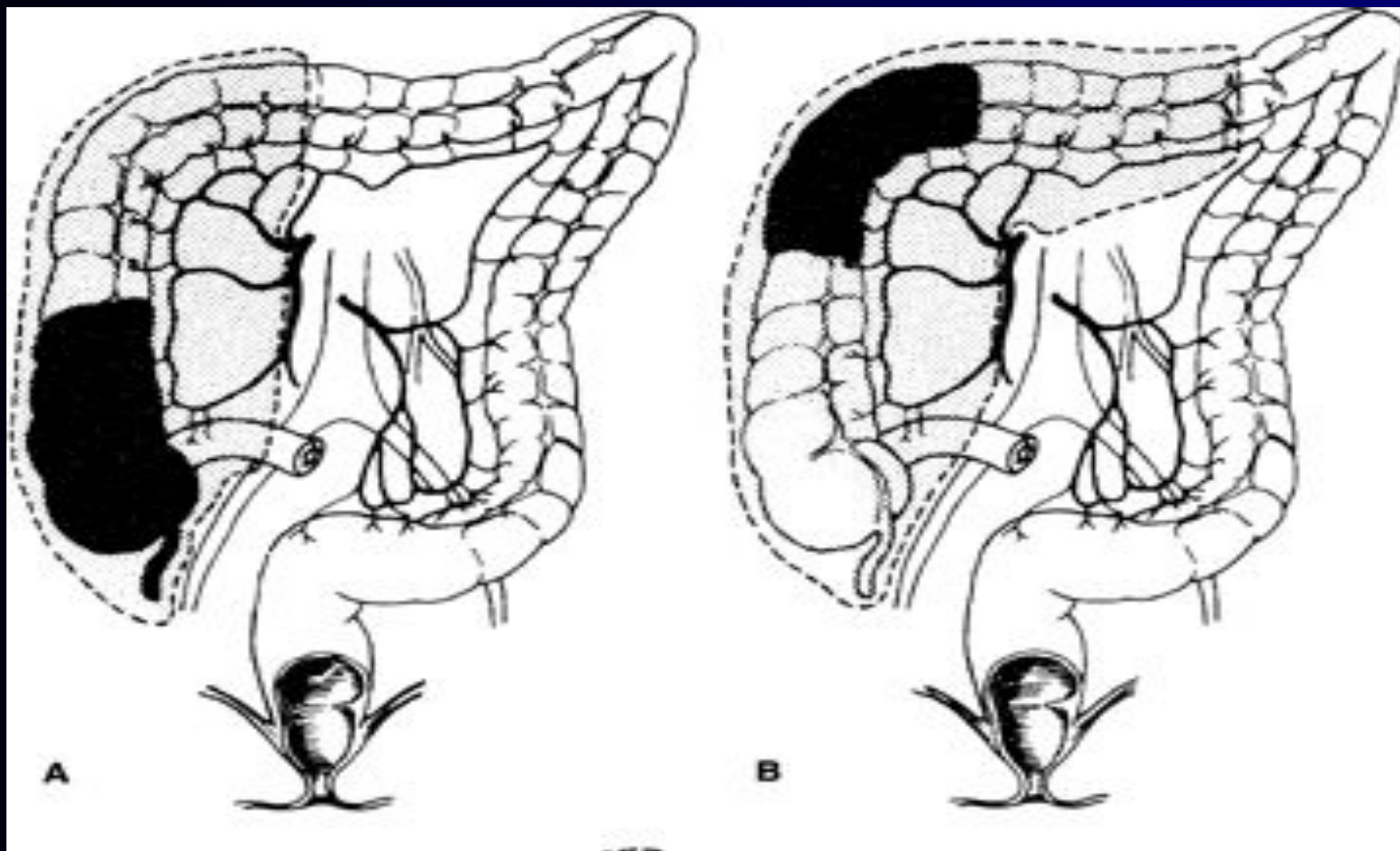
III. Циторедуктивные операции:

- удаление отдаленных метастазов (легкое, яичники, печень) одновременно с первичной опухолью**

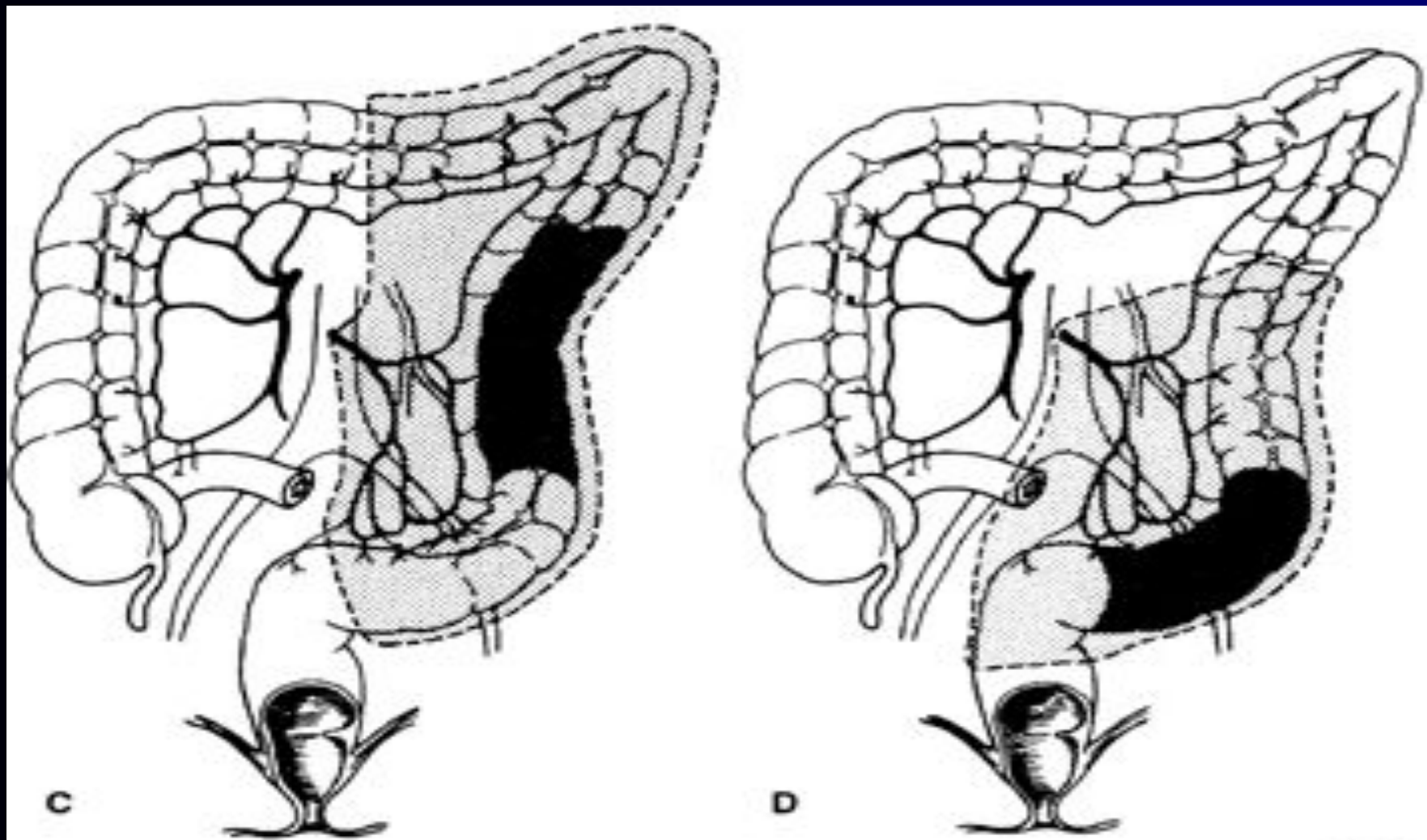
Хирургическое лечение рака ободочной кишки



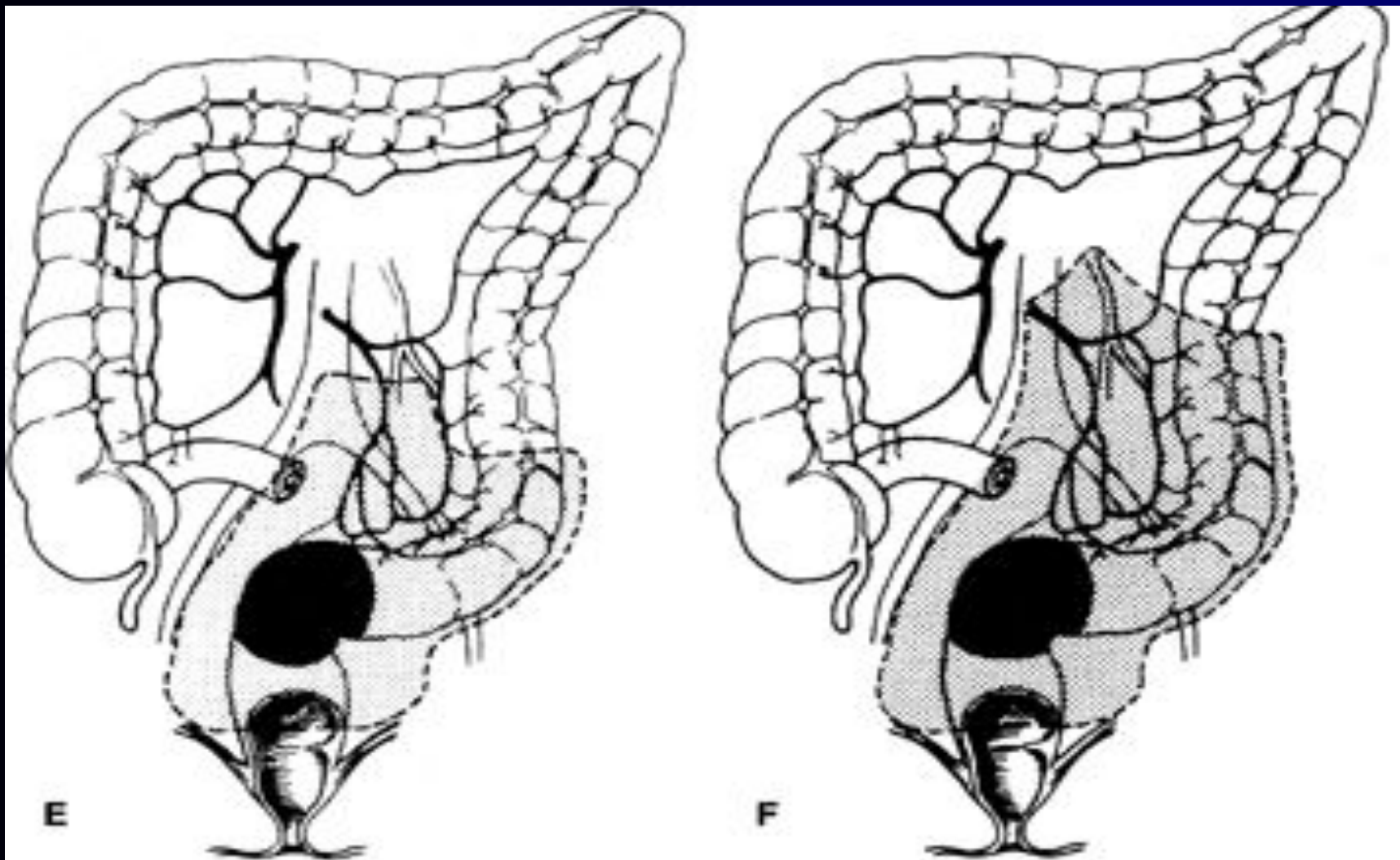
Хирургическое лечение рака ободочной кишки



Хирургическое лечение рака ободочной кишки



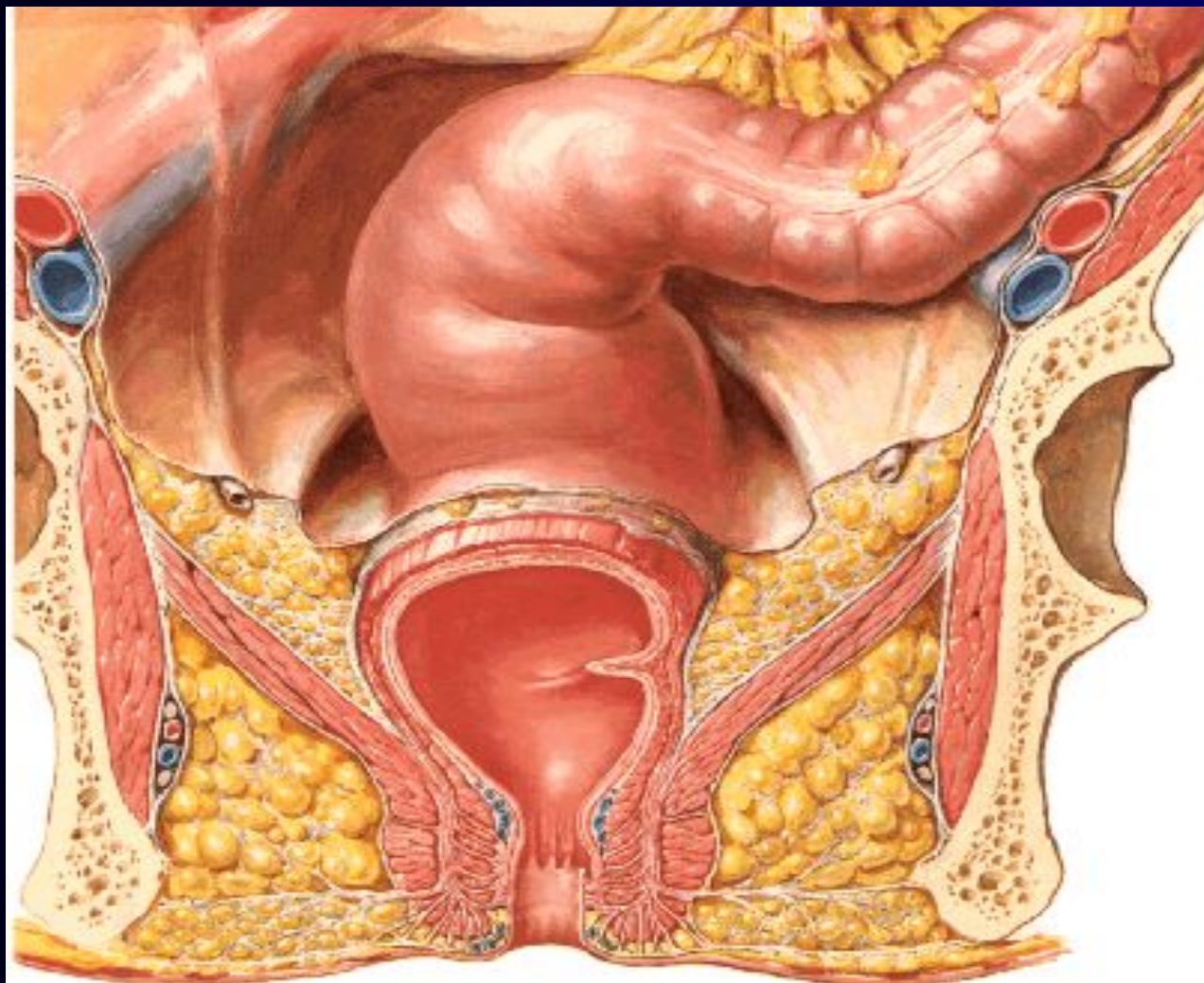
Хирургическое лечение рака ободочной кишки



Комбинированные операции

- Выход опухоли за пределы кишечной стенки свидетельствует о далеко зашедшем неопластическом процессе, однако отсутствие отдаленных метастазов, определяемых как клинически до хирургического вмешательства, так и непосредственно во время операции, обуславливают необходимость и целесообразность выполнения комбинированных операций, которые, улучшая качество жизни больных, избавляют их от тяжелых осложнений опухолевого процесса и создают реальные предпосылки для применения специфических методов противоопухолевого лечения.

Хирургическая анатомия прямой кишки



Хирургическое лечение рака прямой кишки

- Сфинктеросохраняющие операции:

- передняя резекция прямой кишки
- брюшно-анальная резекция прямой кишки
- операция Гартмана

- Сфинктероуносящие операции:

- брюшно-промежностная экстирпация прямой кишки
- экзисцерация малого таза

Тотальная мезоректумэктомия (ТМЕ)

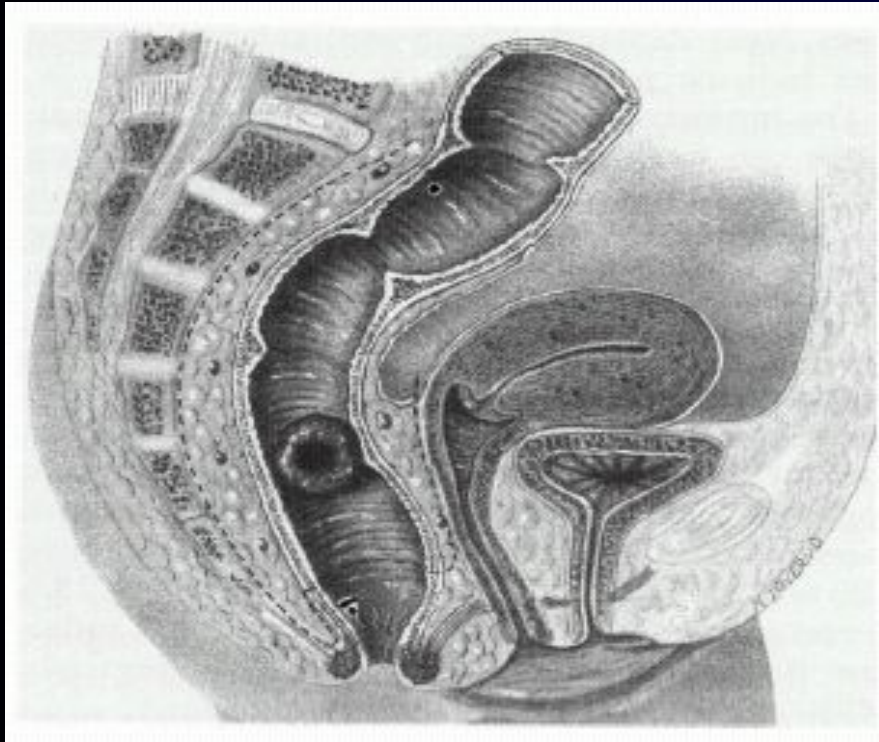
удаление совокупности тканей находящихся в пределах фасциальной оболочки прямой кишки (*fascia propria of rectum*), включающей в себя параректальную клетчатку, сосуды и лимфатические узлы

Основные принципы тотальной мезоректумэктомии

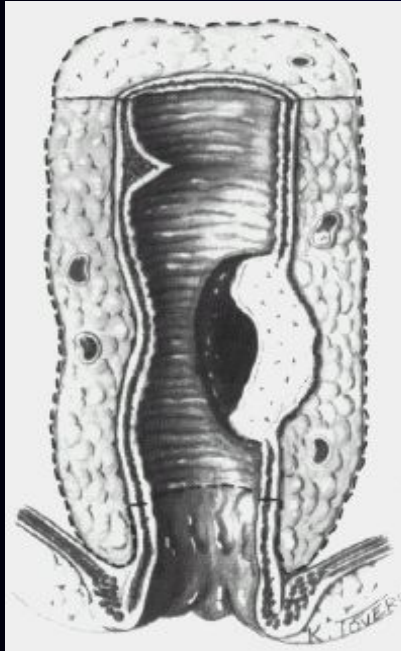
Увеличение сфинктеросохранных операций и
уменьшение количества постоянных колостом

Низкий аппаратный анастомоз между ободочной
и прямой кишкой или анальным каналом

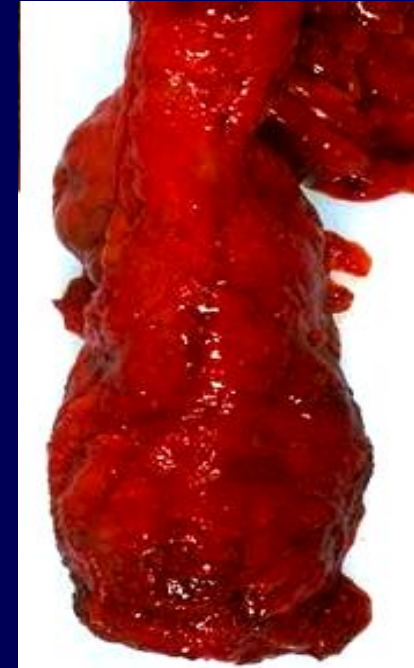Плоскость в которой производится выделение mesorectum



Технические особенности Total mesorectal excision (TME)



*Стандартная техника
выделения мезоректума*

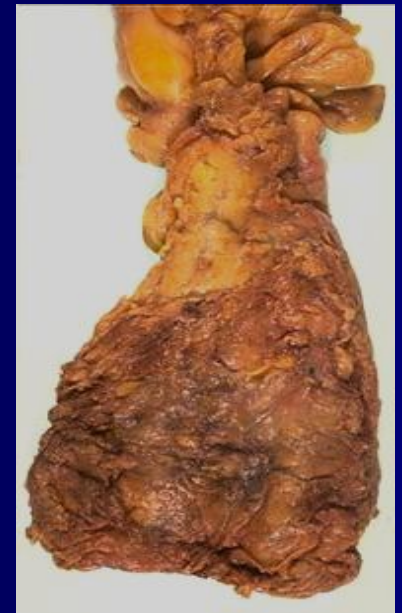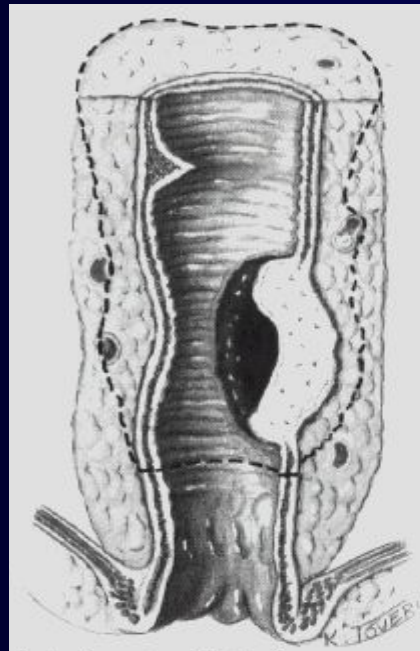

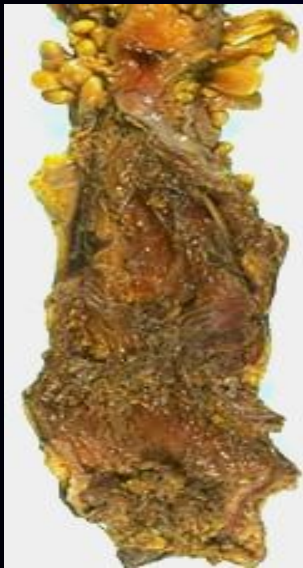
Адекватная TME

Технические особенности

Total mesorectal excision (TME)

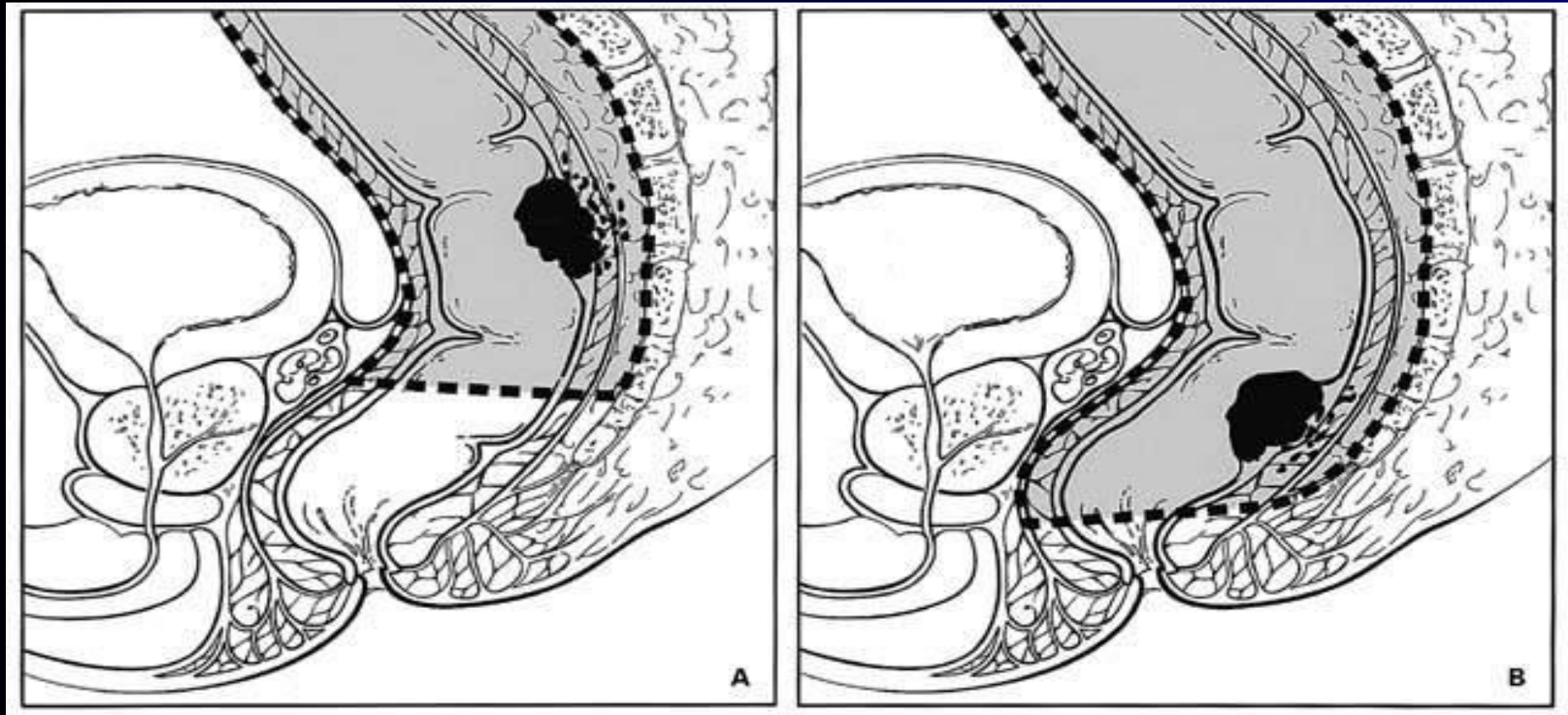
*Мобилизация прямой кишки тупым способом
с оставлением на стенках таза клетчатки
и лимфатических узлов*



Неудовлетворительная TME

Неполная TME

Тотальная мезоректумэктомия



Proper level of division of the mesorectum in restorative rectal cancer resection:
(A) For tumors of the upper rectum (>10 cm from the anal verge), the mesorectum and rectum are divided approximately 5 cm distal to the caudal edge of the tumor. (B) For tumors located below 10 cm, a total mesorectal excision and low anterior resection with or without coloanal anastomosis is performed.

Клинико-морфологические особенности роста низкого ректального рака

- ! На сегодняшний день стандартом в лечении аденокарцином прямой кишки высокой и умеренной степени дифференцировки с локализацией нижнего полюса опухоли в 2 см и более от верхнего края анального канала стали сфинктеросохраняющие операции.

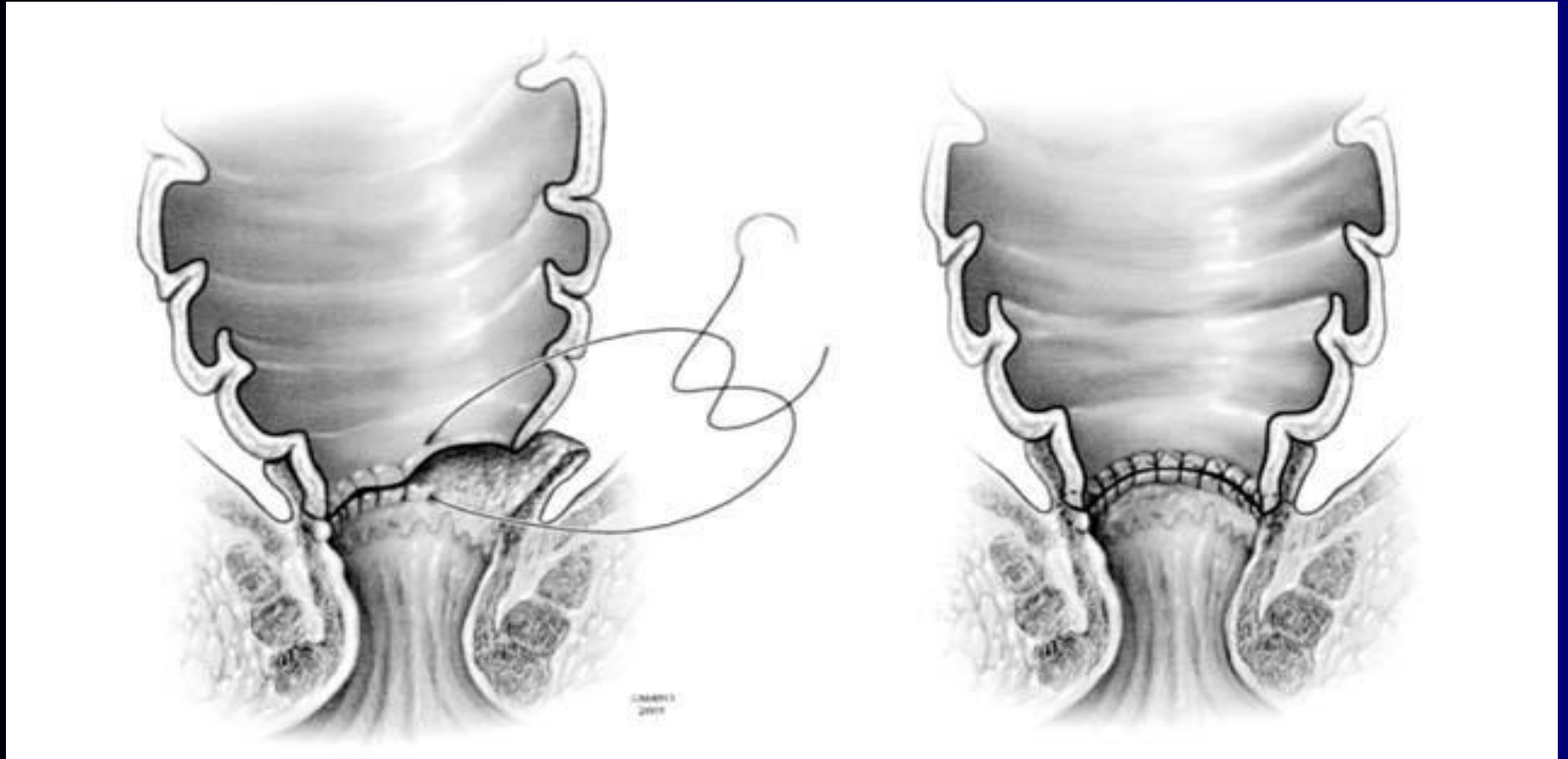
Клинико-морфологические особенности роста низкого ректального рака

- При более низком расположении опухоли (1-2 см от зубчатой линии), в мировой практике разрабатываются следующие подходы:
 - Интерсфинктерная резекция прямой кишки с частичным или полным удалением внутреннего сфинктера
 - Резекция прямой кишки, когда дистальная линия резекции проходит непосредственно ниже пальпаторно определяемого края

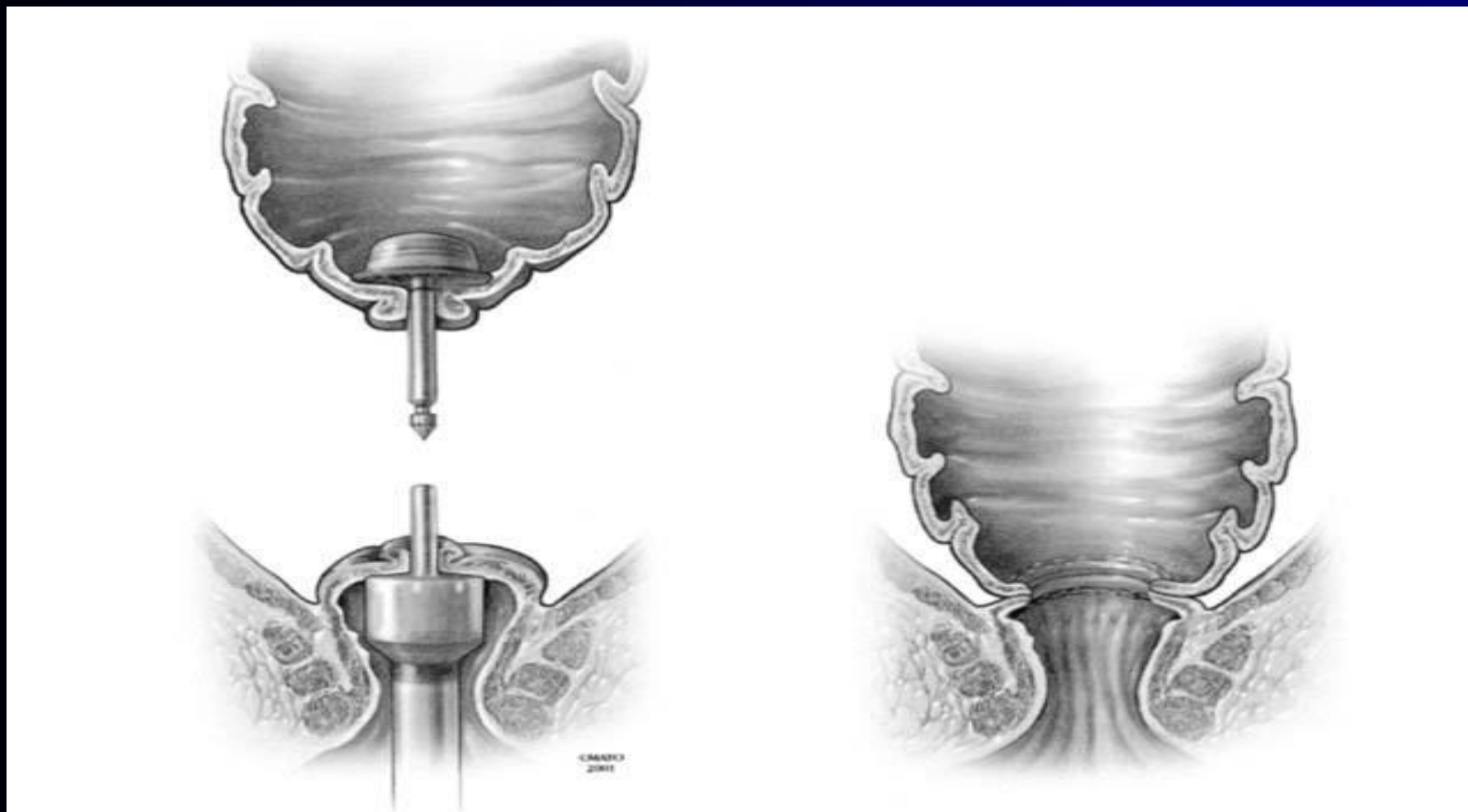
Клинико-морфологические особенности роста низкого ректального рака

- ! Все сфинктеросохраняющие операции при локализации нижнего полюса опухоли в непосредственной близости от зубчатой линии (0-2см) должны сопровождаться выполнением тотальной мезоректумэктомии до места перехода леватора в длинную мышцу анального канала (*m.longitudinalis ani*), процедуры позволяющей удалить N-1 регион лимфогенного распространения, во избежание оставления опухолевых клеток на стенках таза и обеспечивая тем самым адекватность циркулярной линии резекции.

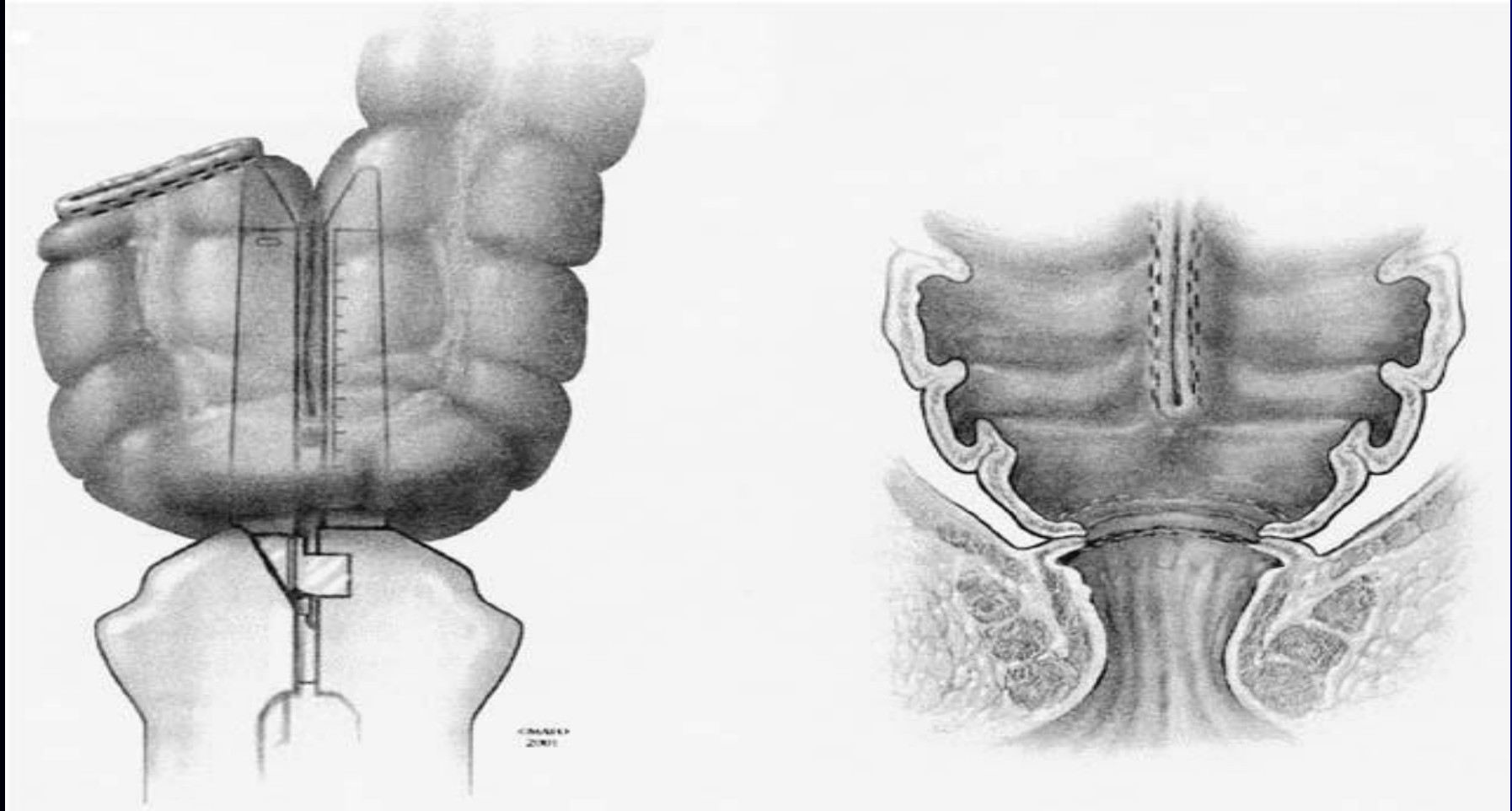
Сфинктерсохраняющие и реконструктивные операции (брюшно-анальная резекция)



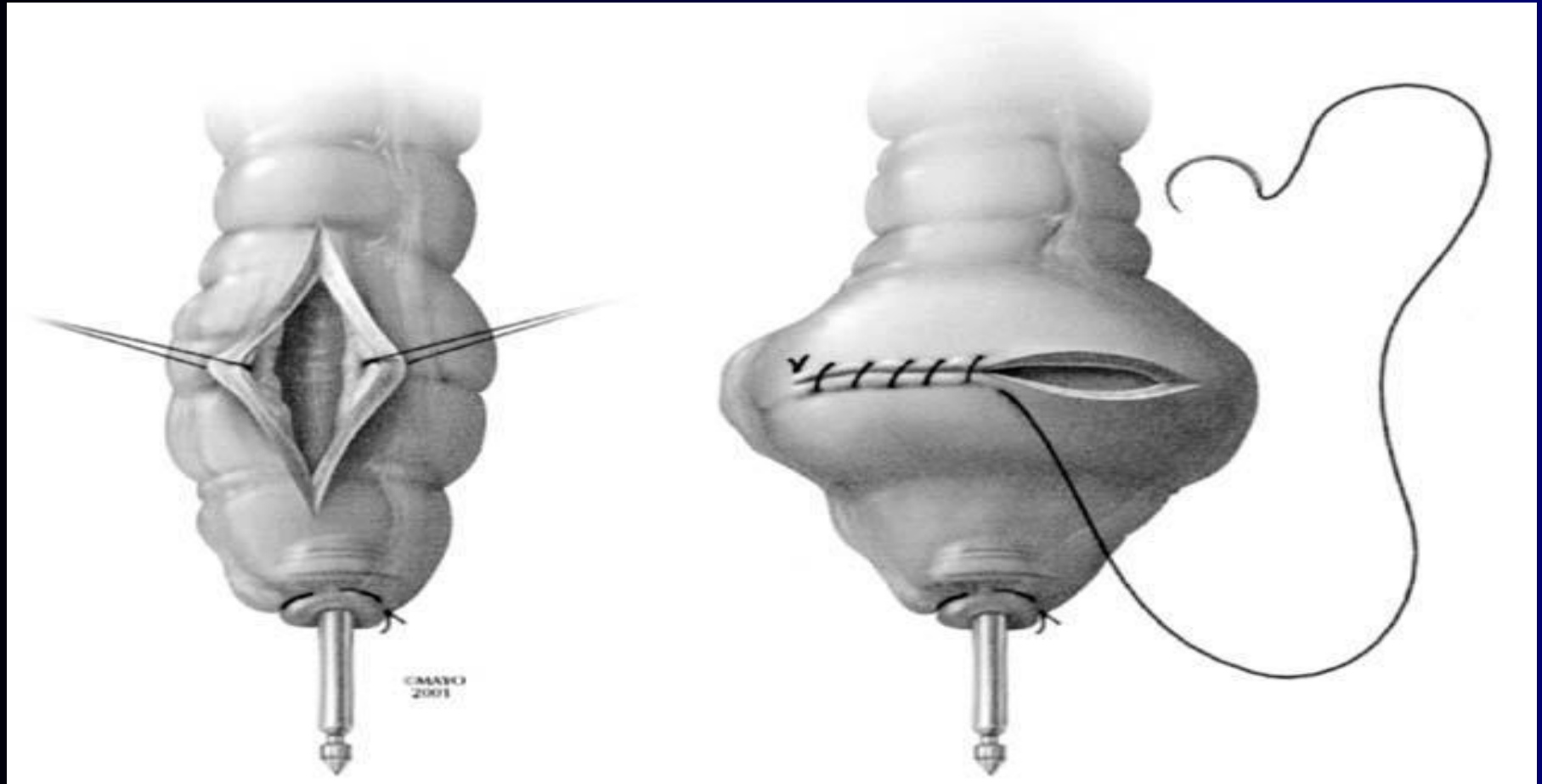
Сфинктерсохраняющие и реконструктивные операции (аппаратный шов)



Сфинктерсохраняющие и реконструктивные операции


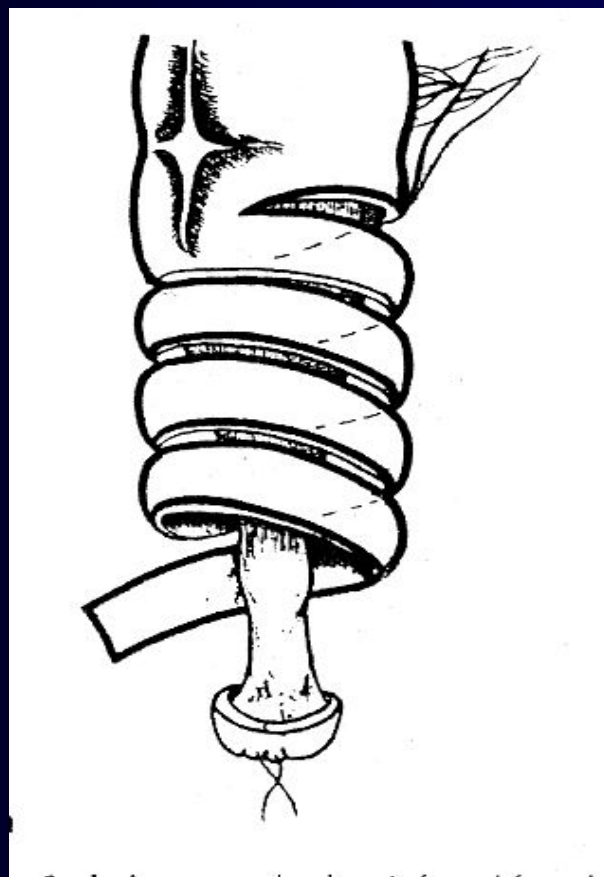
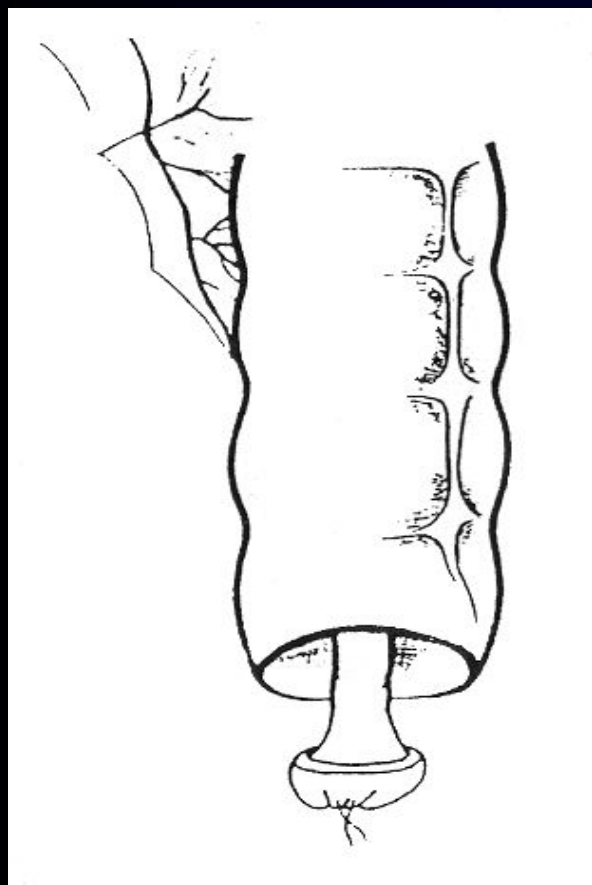


Сфинктерсохраняющие и реконструктивные операции



Transverse coloplasty. A small anterior pouch is constructed by transversely closing an 8- to 10-cm longitudinal incision with a running suture.

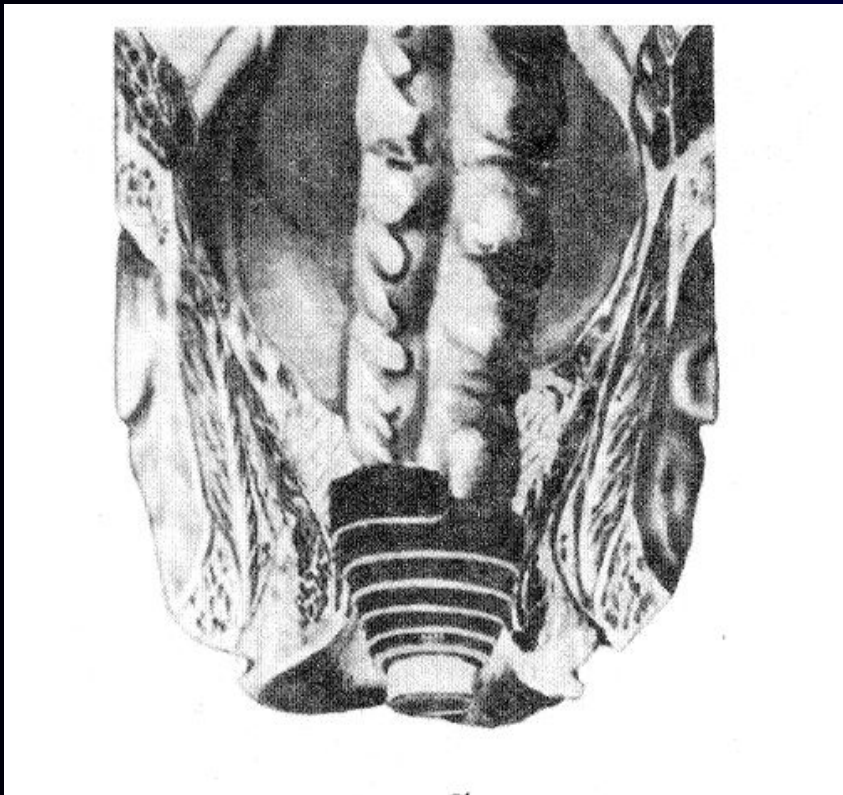
Методика формирования гладкомышечной манжетки



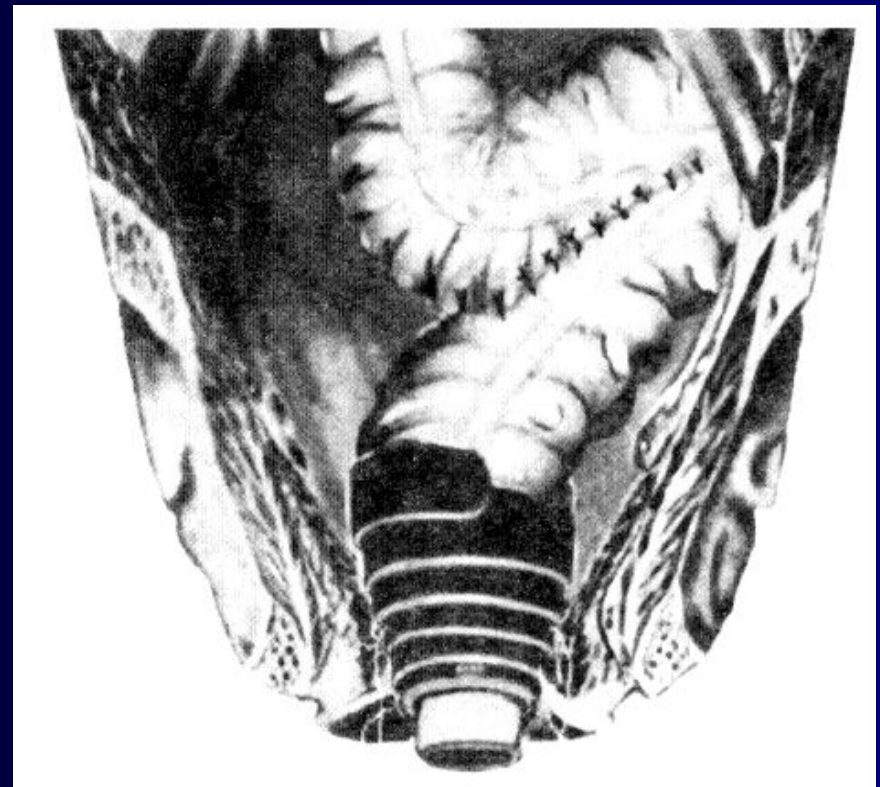
Реконструктивно-пластические операции при раке прямой кишки

Формирование неосфинктера из гладкомышечной манжетки

Без толстокишечного резервуара



С формированием резервуара



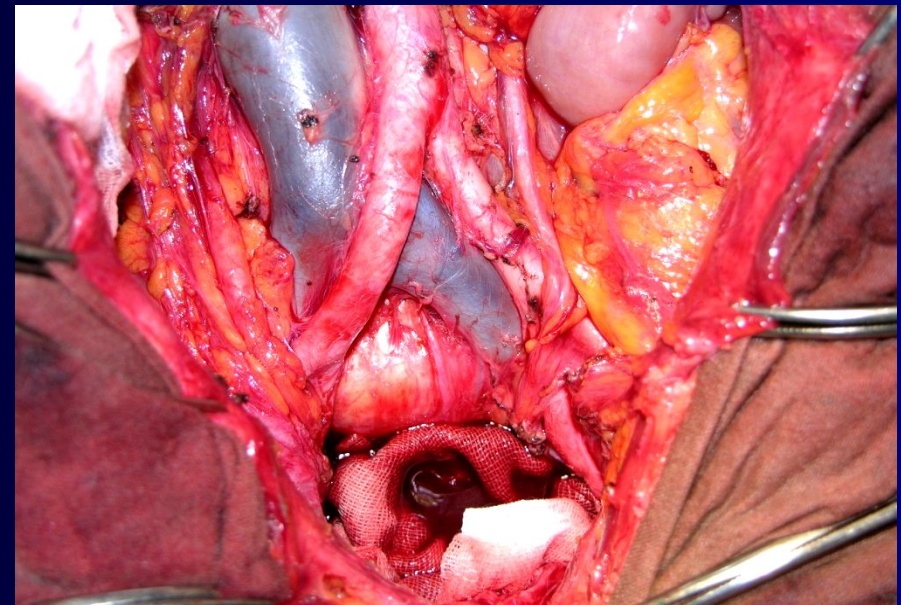
Лимфаденэктомия при раке прямой кишки

- **Восходящее метастазирование:** параректальные, верхние ректальные и нижние брыжеечные узлы
- **Латеральное метастазирование:** средние ректальные, запираательные, внутренние подвздошные и общие подвздошные узлы
- **Нисходящее метастазирование:** паховые лимфатические узлы

ВАРИАНТЫ ЛИМФАДЕНЭКТОМИИ ПРИ РАКЕ ПРЯМОЙ КИШКИ

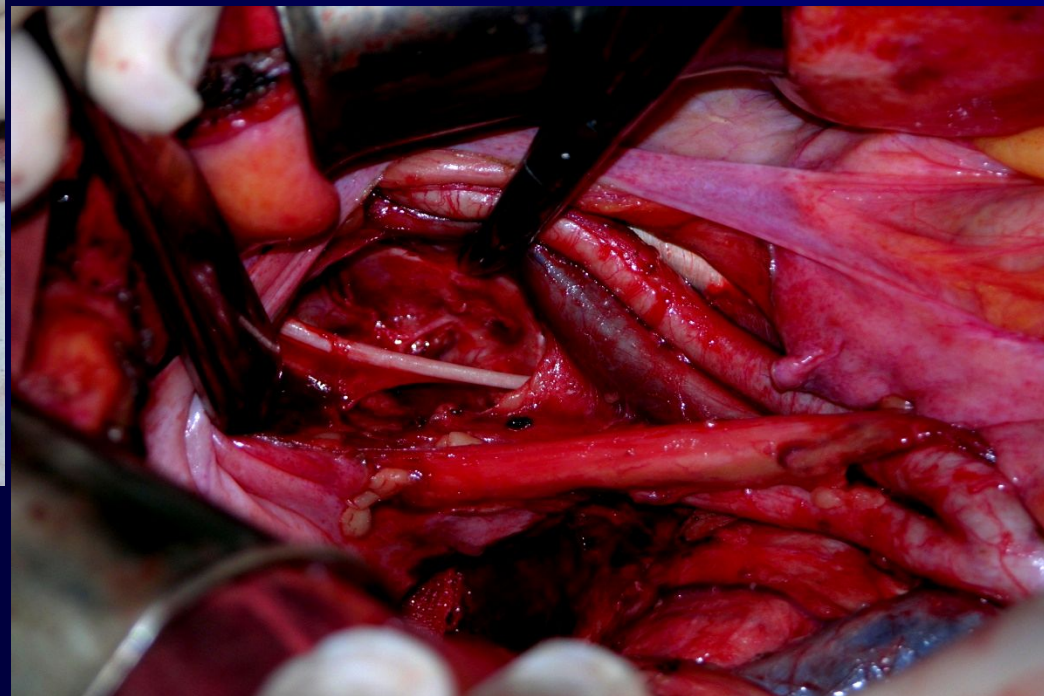
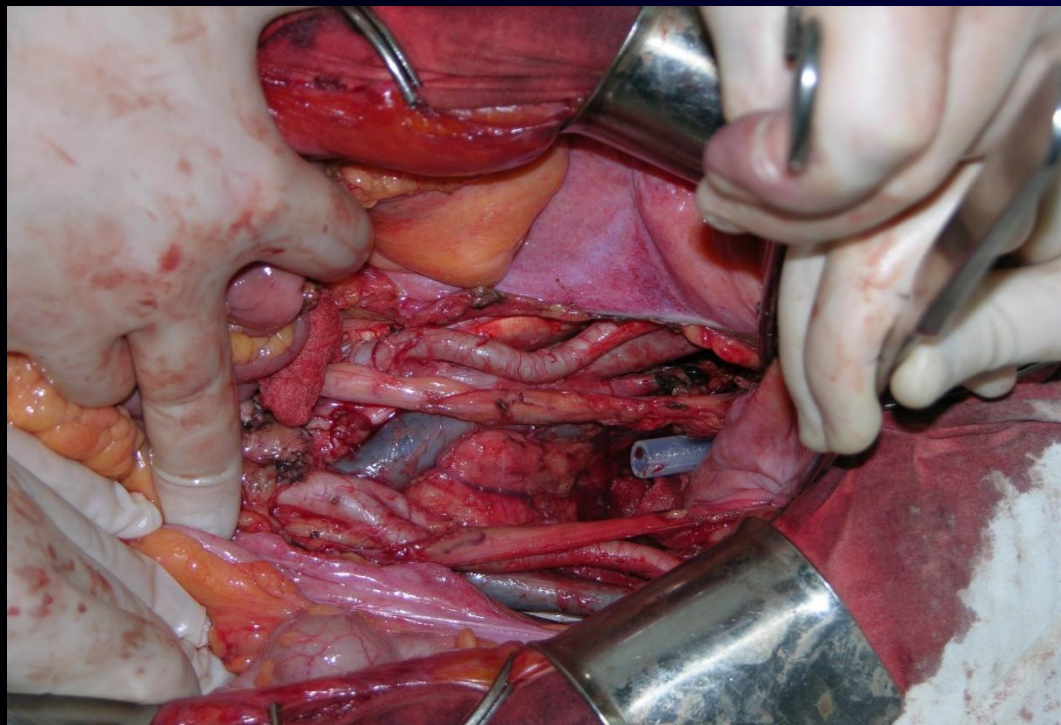
I. ОГРАНИЧЕННАЯ = тотальная мезоректуэктомия (ТМЕ)

**II. СТАНДАРТНАЯ =
ТМЕ + удаление
л\у по ходу аорты и
подвздошных
артерий**



**III. РАСШИРЕННАЯ = СТАНДАРТНАЯ
ЛИМФАДЕНЭКТОМИЯ + удаление л\у запирающего
отверстия**

Расширенная лимфаденэктомия при раке прямой кишки (аорто-подвздошно-тазовая лимфаденэктомия)



ЦИТОРЕДУКТИВНЫМ

вмешательством является максимально возможное удаление опухолевой массы (первичной и метастатической) предпочтительно до остаточной опухоли в виде микрометастазов.

Данный термин употребим для метастатических и местнораспространенных опухолей

(R.J. Wong, J.J. DeCosse, 1990).

ЦИТОРЕДУКТИВНАЯ ХИРУРГИЯ

Предпосылки:

- возможно удаление первичной или рецидивной опухоли
- отсутствуют неудалимые метастазы
- риск оперативного вмешательства оправдан
- равноценные терапевтические альтернативы отсутствуют

Прежде всего, при:

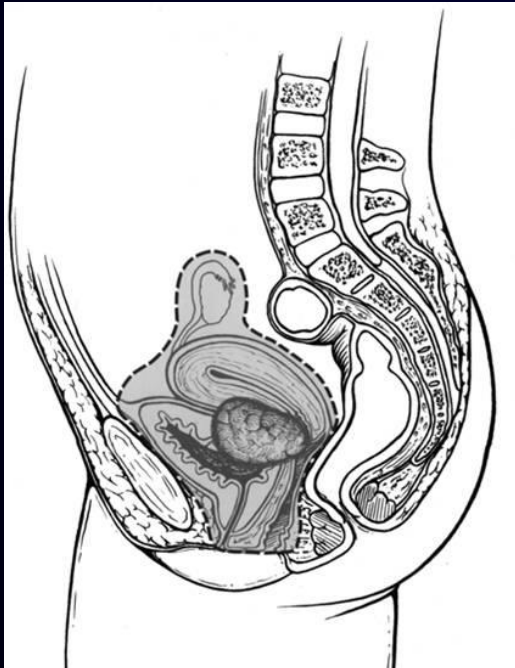
- солитарных и единичных метастазах в легкие и печень

ЦИТОРЕДУКТИВНАЯ ХИРУРГИЯ

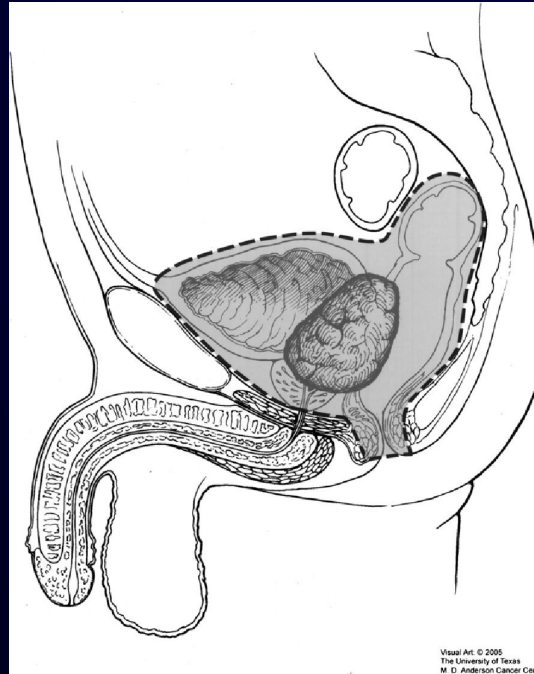
- При солитарном поражении после резекции печени 5-летняя выживаемость составляет 25-30%
- Возможность второго и третьего циторедуктивного вмешательства
- При нерезектабельных метастазах печени возможность проведения локорегионарной внутриартериальной химиотерапии через порт

- **Эвисцерация малого таза (экзентерация) – радикальное хирургическое вмешательство при котором удаляется мочевого пузырь, уретра, влагалище, маточные трубы, матка, шейка матки, прямая кишка, анус, простата (у мужчин) и в некоторых случаях вульва.**

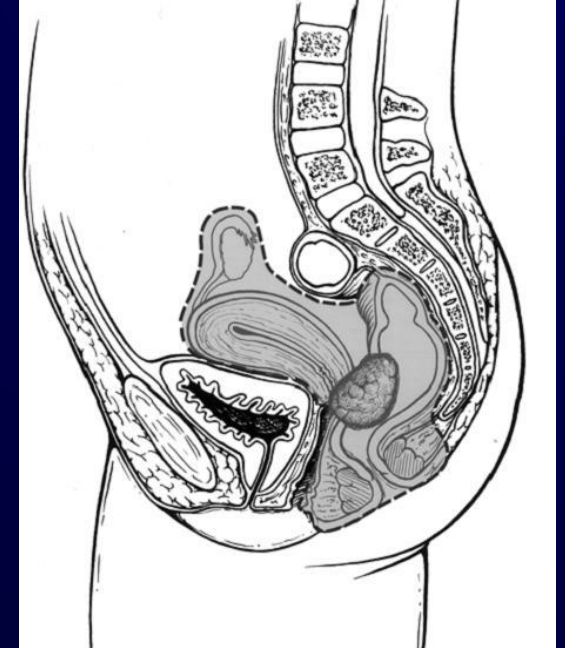
Классификация



Передняя
эвисцерация



Тотальная
эвисцерация



Задняя эвисцерация

РАК ПРЯМОЙ КИШКИ

- В 10-15% при местно-распространенном раке прямой кишки отсутствуют регионарные и отдаленные метастазы
- Частота местных рецидивов при первичном раке прямой кишки составляет от 4% до 35% (в зависимости от качества выполнения ТМЕ)
- После радикальных хирургических вмешательств по поводу первичного рака прямой кишки в 50% случаев, рецидив носит локо-регионарный характер
- 5- летняя выживаемость после экзисцерации малого таза по поводу первичного рака прямой кишки – 40%-60%
- 5- летняя выживаемость после экзисцерации малого таза по поводу рецидивов рака прямой кишки - 15%-40%

ЗАКЛЮЧЕНИЕ

- Тщательный отбор больных, совершенствование методов хирургического лечения и тактики послеоперационного ведения, являются залогом успешного лечения и уменьшения частоты послеоперационных осложнений при колоректальном раке.
- Необходимо дальнейшее изучение роли тазовых эвисцераций малого таза в сочетании с циторедуктивной хирургией при метастатическом поражении печени и легких.
- Радикальные комбинированные операции и эвисцерация малого таза, являются операциями выбора при лечении местнораспространенного колоректального и рецидивного рака, являясь шансом на излечение этой крайне тяжелой группы пациентов.

БЛАГОДАРЮ ЗА ВНИМАНИЕ!

