# Хирургическое лечение острого тромбоза и эмболии легочной артерии

Выполнил:
Лоос Дмитрий Максимович
Студент 4 курса ЛФ гр.1401

Томск 2017г

# КАЗАНИЯ К ХИРУРГИЧЕСКОМУ ЕНИЮ

- Стойкая гипертензия в легочной артерии и правых отделах сердца (выше 50 мм.рт.ст)
- Нарушение перфузии легких крайне тяжелой степени (перфузионный дефицит 60%; снижение pO2 до 55 мм. рт.ст)
- Абсолютные противопоказания к тромболитической терапии
- Пациенты с открытым овальным отверстием
- Пациенты с внутрисердечными тромбами

# ОТИВОПОКАЗАНИЯ К РУРГИЧЕСКОМУ ЛЕЧЕНИЮ

- ЗНО с наличием МТС
- Выраженная недостаточность кровообращения, когда риск операции не оправдан

# РУРГИЧЕСКАЯ ЭМБОЛЭКТОМИЯ

- Оптимально – в условиях АИК
- При временной окклюзии полых вен
- Из бокового торакотомного доступа в условиях временной окклюзии главной ветви легочной артерии
- Катетерная тромбэкстракция
- Фрагментация проксимального тромба легочной артерии

# БОЛЭКТОМИЯ В УСЛОВИЯХ ЕКУССТВЕННОГО ОВООБРАЩЕНИЯ

- Подключение АИК к бедренным сосудам
- Стабилизируют гемодинамику, вводят в наркоз
- 2 этап - Продольная стернотомия и вскрытие перикарда
- Через правое ушко канюлизируют верхнюю полую вену, нижнюю – окклюзируют
- Вскрывают просвет легочного ствола, аспирируют кровь, выполняют эбмолэктомию
- Наложение швов, освобождение нижней полой вены
- Параллельное кровообращение

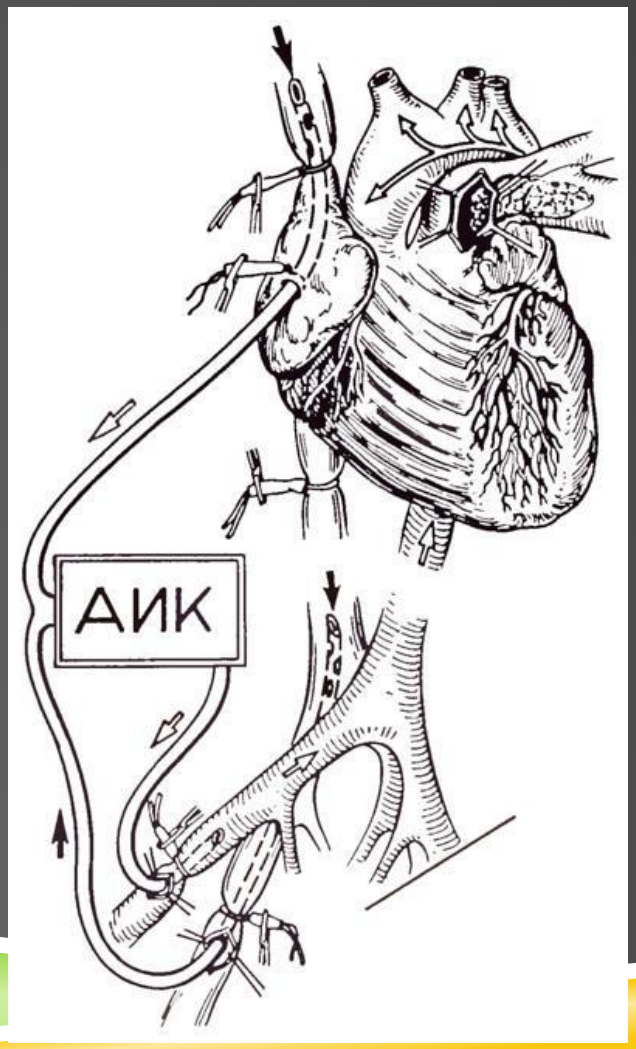

# БОЛЭКТОМИЯ В УСЛОВИЯХ ЕМЕННОЙ ОККЛЮЗИИ ПОЛЫХ Н

- Продольная стернотомия
- Вскрытие перикарда
- Пережимают нижнюю, затем верхнюю полую вену
- Рассекают переднюю стенку легочного ствола между 2 швами-держалками
- Удаляют эмбол изогнутым окончатым зажимом
- Вводят наконечник отсоса для аспирации фрагментов эмбола
- Время манипуляций ~3 минут

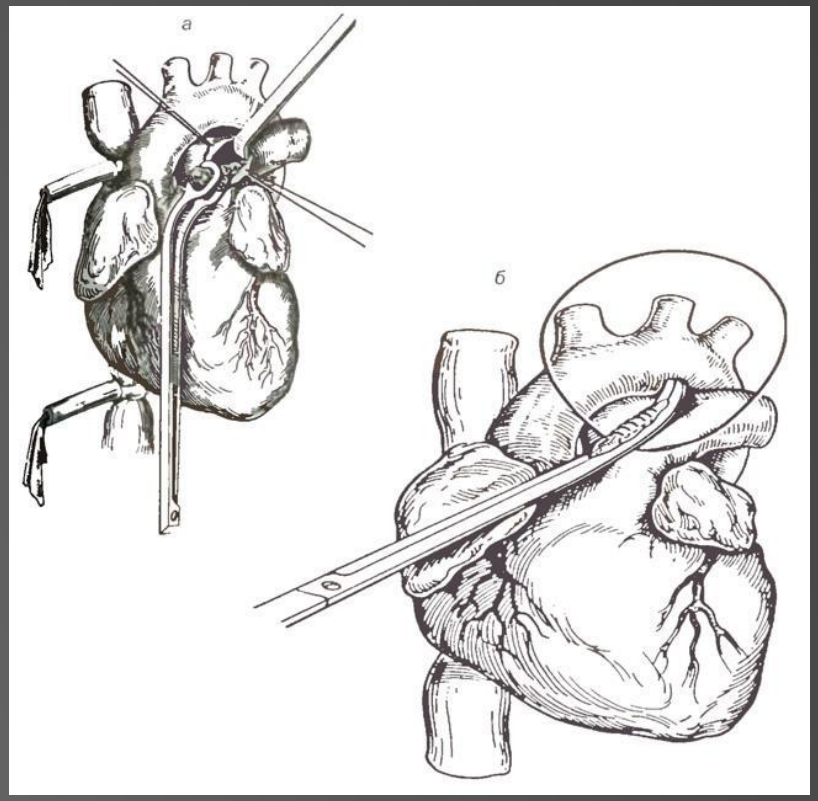

# ЭМБОЛЭКТОМИЯ ЧЕРЕЗ ОДНУ ИЗ ГЛАВНЫХ ЛЕГОЧНЫХ АРТЕРИЙ

- Переднебоковая торакотомия по 4 межреберью
- Слева:
  - Рассечение медиастенальной плевры над корнем легкого, вдоль диафрагмального нерва
  - Отводят легочную вену книзу, артерию окклюзируют
- Продольный разрез стенки легочной артерии
- Эмболэктомия
- Ушивание

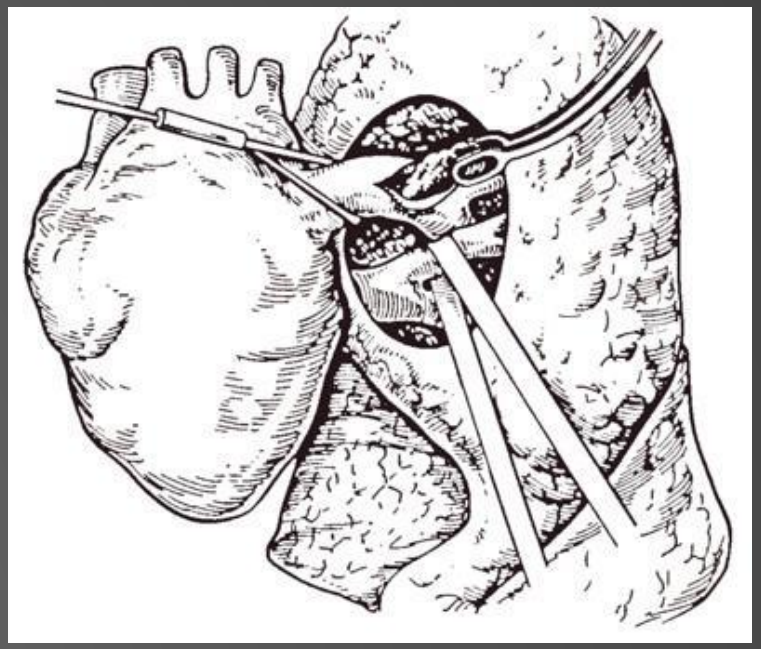

# БОЛЭКТОМИЯ ЧЕРЕЗ ОДНУ ИЗ АВНЫХ ЛЕГОЧНЫХ АРТЕРИЙ

- Справа:
  - Рассекают перикард спереди от диафрагмального нерва вертикально
  - Между восходящей частью аорты и верхней полой веной выделяют главную легочную артерию
  - Выделяют ее внеперикардиально

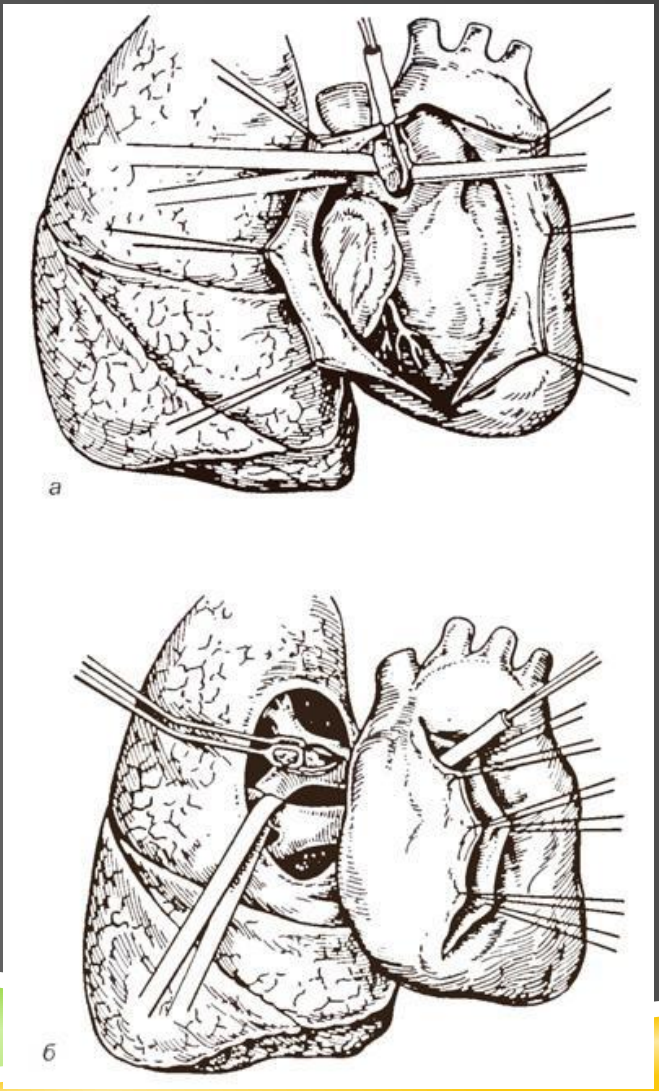

# ОФИЛАКТИКА ТЭЛА

- Показания к установки кава-фильтра:
  - невозможность проведения надлежащей антикоагулянтной терапии;
  - неэффективность адекватной антикоагулянтной терапии, на фоне которой происходит нарастание тромбоза с формированием эмболоопасного тромба;
  - распространённый эмболоопасный тромбоз;
  - рецидивируюшая ТЭЛА с высокой (>50 мм рт.ст.) легочной гипертензией



# УСТАНОВКА КАВА-ФИЛЬТРА

- через бедренную, яремную, локтевую (реже) вену
- Катетер проводят до места установки под контролем рентгенологическим или УЗ аппаратом
- По достижению уровня установки фильтр раскрывают, катетер удаляют

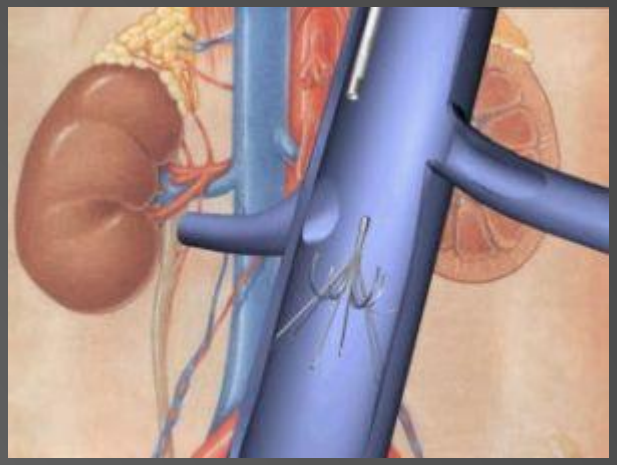

- Продолжительность операции около 1 часа
- После установки – Rn-контроль



# СПАСИБО ЗА ВНИМАНИЕ!