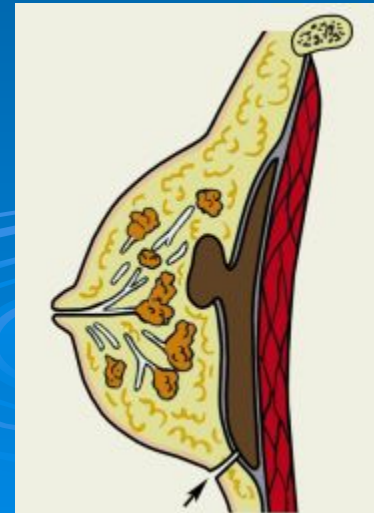

*Омская Государственная Медицинская Академия
Кафедра Факультетской Хирургии с курсом Урологии*

Тема: Хирургия молочной железы

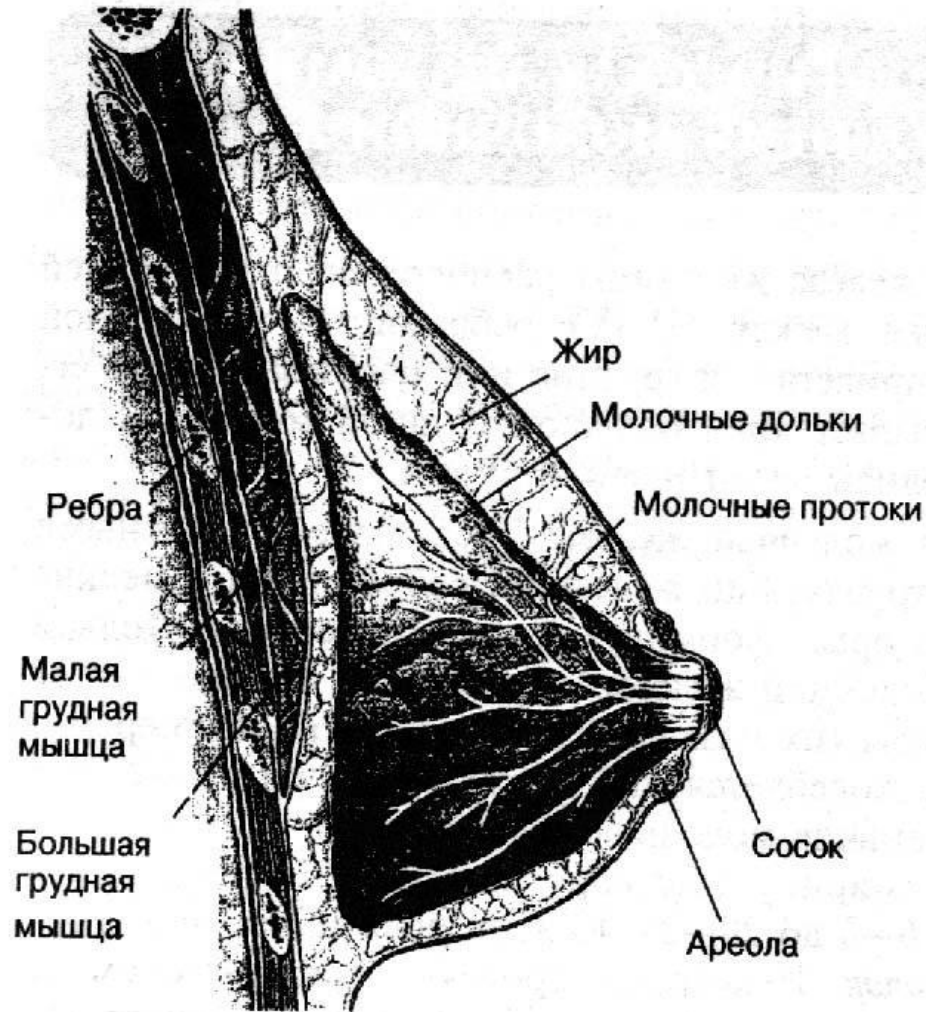
Презентации по хирургии



Заболевания молочной железы:

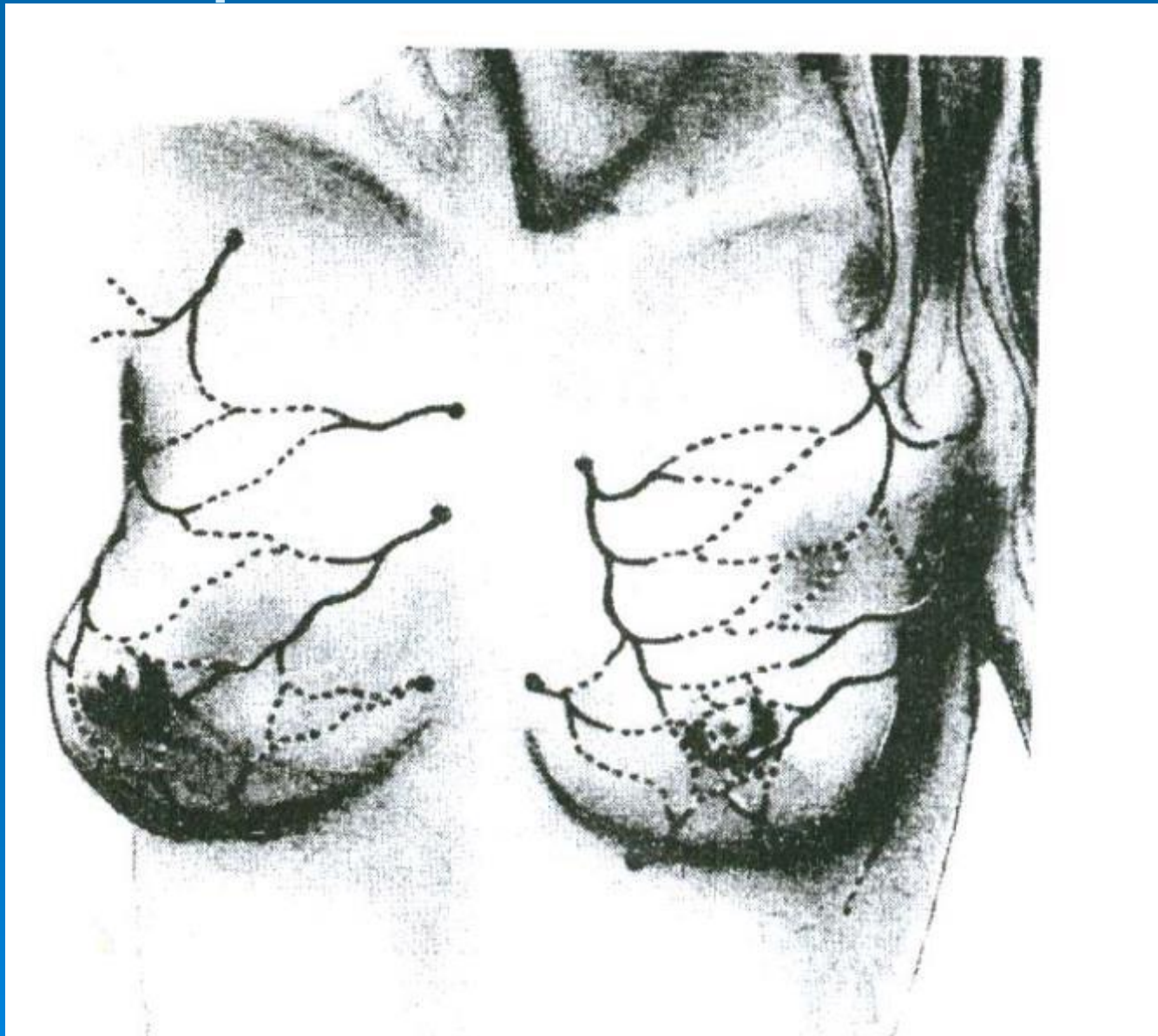
- 1. аномалии развития
- 2. воспалительные заболевания
- 3. дисгормональные дисплазии
- 4. Опухолевые заболевания
- 5. Приобретённые деформации

Анатомия



Схематическое строение молочной железы

Кровоснабжение



Лимфоотток

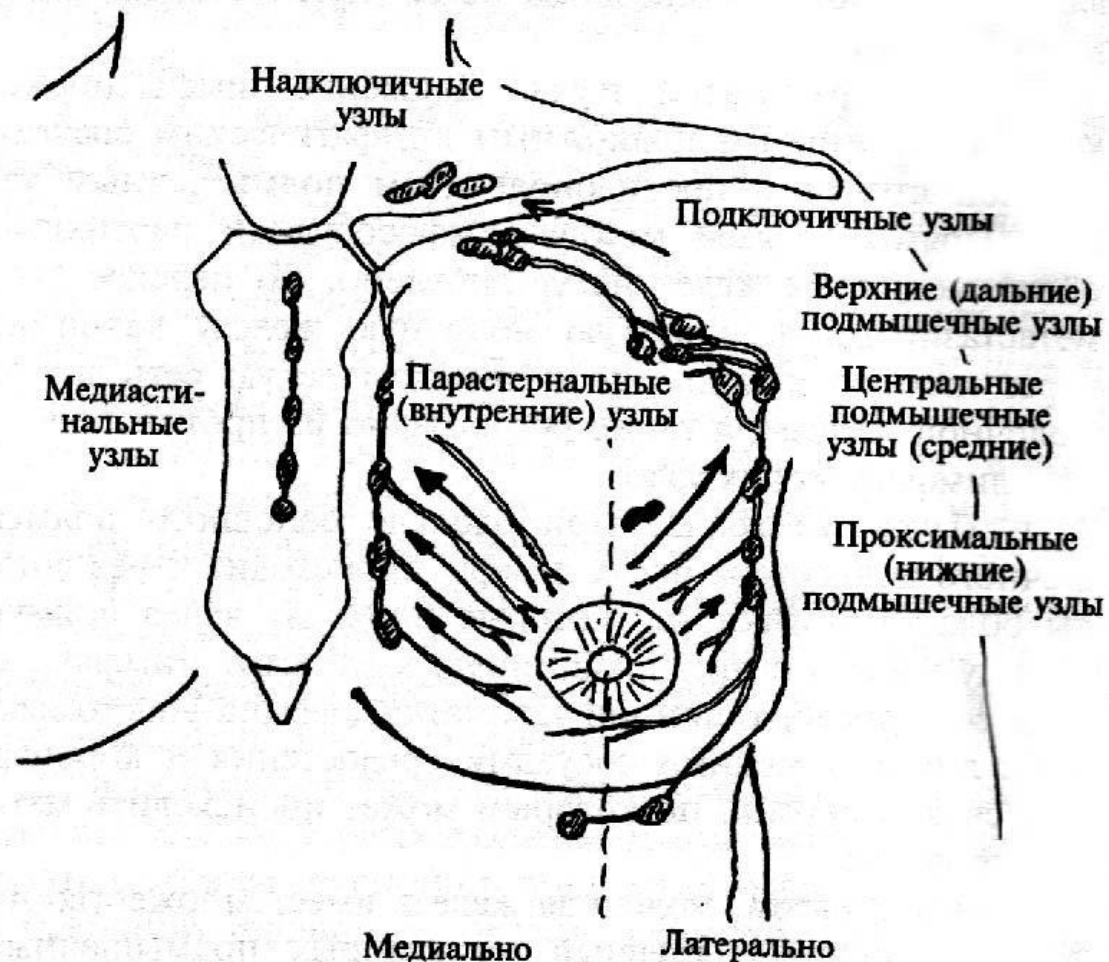


Схема распространения рака молочной железы по лимфатической системе

Симптоматика:

- -боль
- -изменение формы и консистенции
- -выделения из соска

Методы исследования:

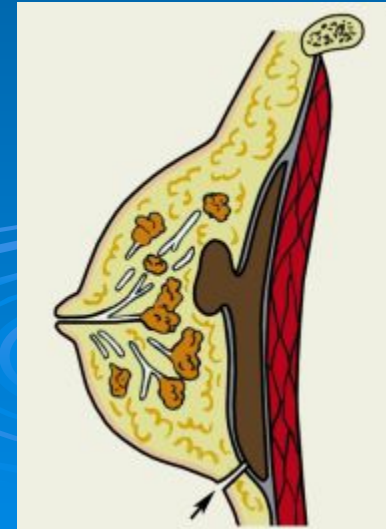
- 1. Клинические
- 2. Рентгенологические
- 3. Ультразвуковые
- 4. Биопсия

Острый мастит

Определение:

Мастит (mastitis; греч. mastos грудь + -itis; синоним грудница) — воспаление паренхимы и межуточной ткани молочной железы.

У 95% больных возбудителем мастита является патогенный стафилококк, часто (до 80%) не чувствительный к широко применяемым антибиотикам.



Классификация маститов

Генез мастита:

- Лактационный
- Нелактационный:
 - мастит беременных
 - мастит новорождённых

Характер воспалительного процесса

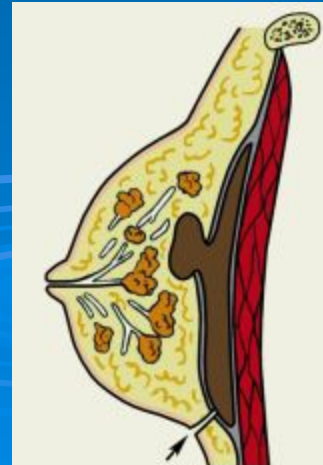- Негнойный:
 - серозный
 - инфильтративный
- Гнойный
 - абсцедирующий
 - инфильтративно-абсцедирующий
 - флегмонозный
 - гангренозный

Локализация гнойника:

- Субареолярный
- Подкожный
- Интрамаммарный
- Ретромаммарный

Распространенность процесса:

- Ограниченный (один квадрант железы)
- Диффузный (два-три квадранта железы)
- Тотальный (четыре квадранта железы)



Этиология и патогенез

Входными воротами возбудителей инфекции чаще всего служат устья млечных протоков, трещины и эксфолиации сосков.

Реже встречается распространение инфекции гематогенным и лимфогенным путями из эндогенных очагов.

Факторы способствующие возникновению мастита:

- некоторые формы патологии беременности,
- осложнения родов и послеродового периода,
- мастопатия,
- аномалии развития молочных желез,
- сопутствующие заболевания, снижающие иммунологическую реактивность организма.

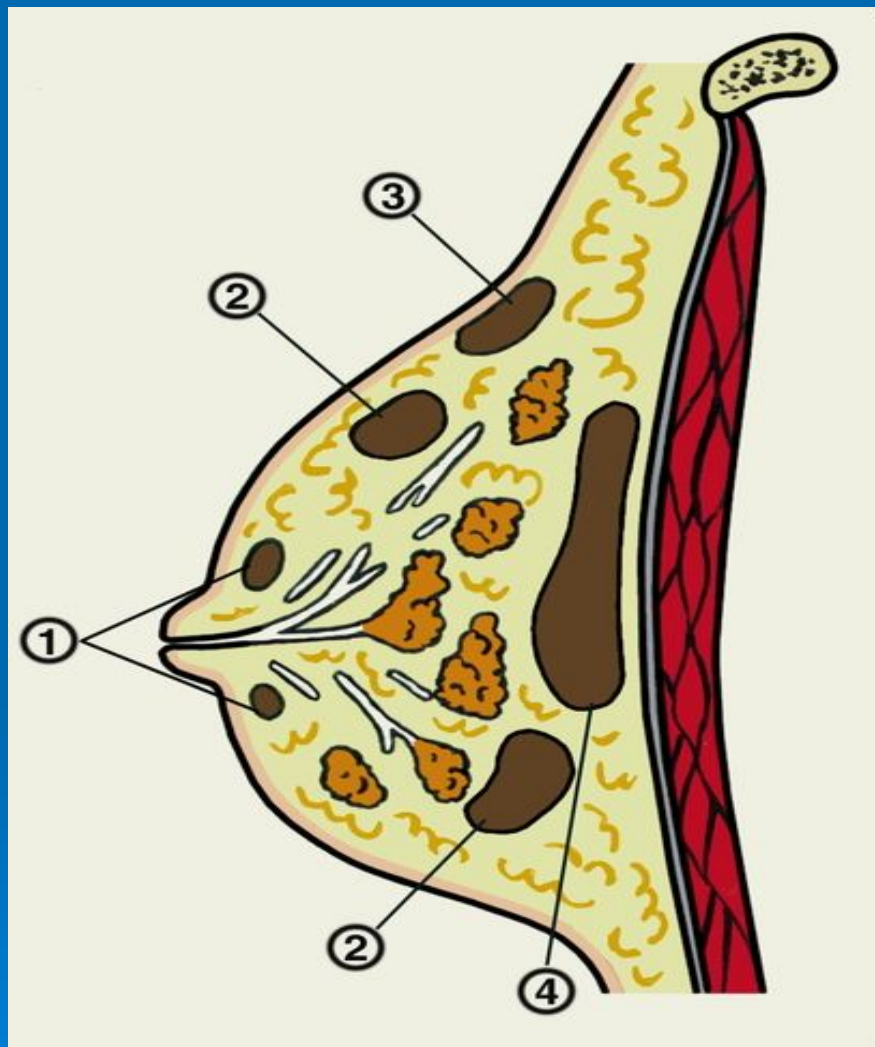
Наиболее часто развитию мастита предшествует **лактостаз**, при котором нарушается венозное кровообращение и лимфоотток в молочной железе и создаются благоприятные условия для размножения микроорганизмов в млечных протоках.

Острый мастит

Воспалительный процесс в молочной железе может ограничиваться воспалением млечных протоков (галактофорит), которое сопровождается выделением молока с примесью гноя, или воспалением желез околососкового кружка (ареолит, телит).

При прогрессировании заболевания серозное пропитывание сменяется диффузной гнойной инфильтрацией паренхимы молочной железы с мелкими очагами гнойного расплавления, которые в последующем сливаются, образуя абсцессы.

Схематическое изображение молочной железы на разрезе при гнойном мастите с различной локализацией процесса:



1 — субареолярный мастит; 2 — интрамаммарный мастит;
3 — подкожный мастит; 4 — ретромаммарный мастит.

Серозный мастит

Признаки серозного мастита:

- Нагрубание молочной железы,
- Отек молочной железы, сопровождающиеся повышением температуры тела.
- Потливость,
- Слабость,
- Разбитость,
- Резкие боли в молочной железе.

При осмотре:

Железа увеличена в размерах, отечна, болезненна при пальпации, с помощью которой определяется инфильтрат без четких контуров. Сцеживание молока болезненно и не приносит облегчения.

Количество лейкоцитов в крови повышается до $10—12 \times 10^9/л$, СОЭ увеличена до 20—30 мм в 1 ч.

Инфильтративный, инфильтративно-гнойный и абсцедирующий мастит

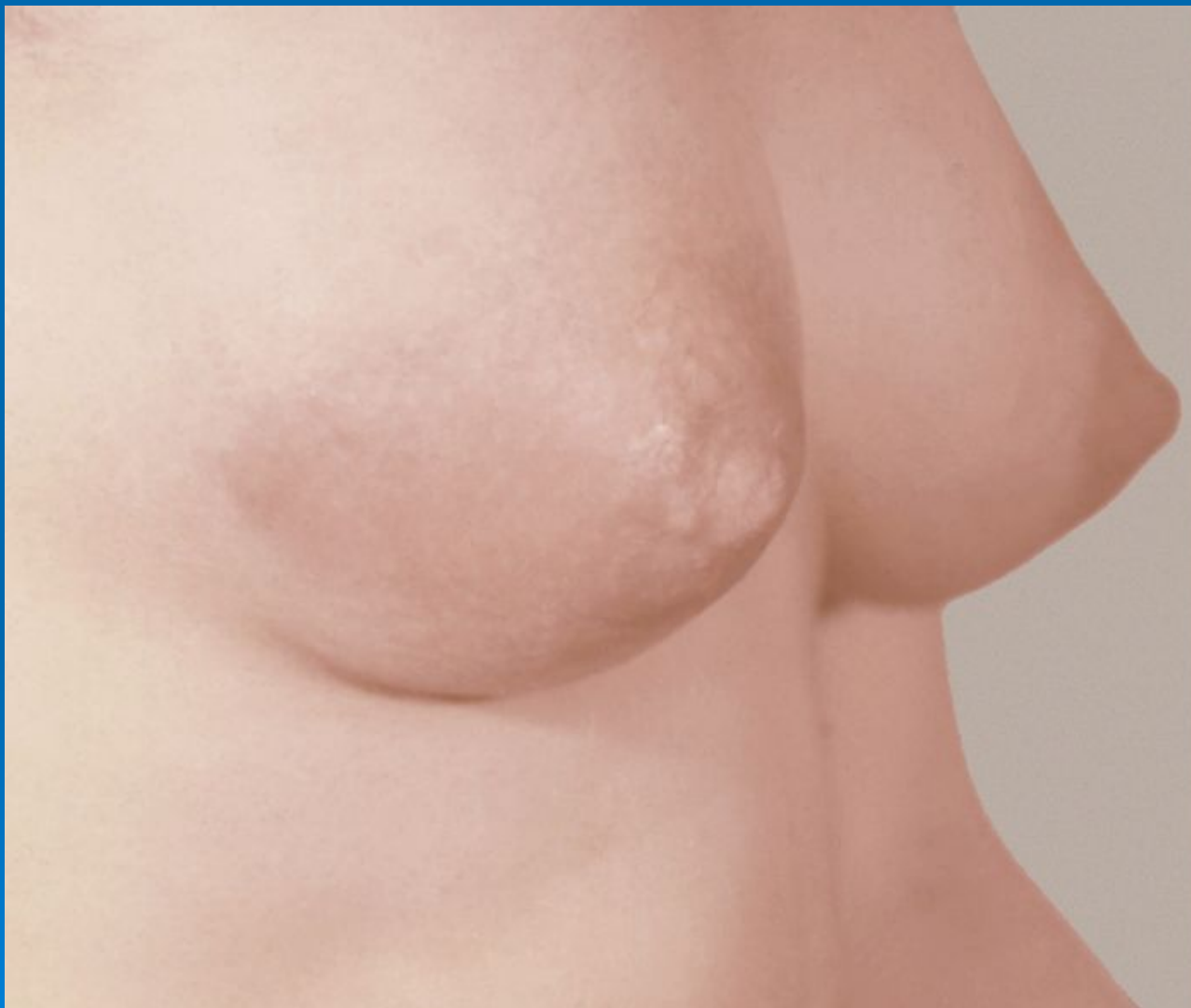При неэффективном лечении через 2—3 дня серозный мастит может перейти в инфильтративный, который характеризуется большей выраженностью клинических признаков воспаления и ухудшением общего состояния больной.

Появляется гиперемия кожи железы, при пальпации более четко определяется воспалительный инфильтрат.

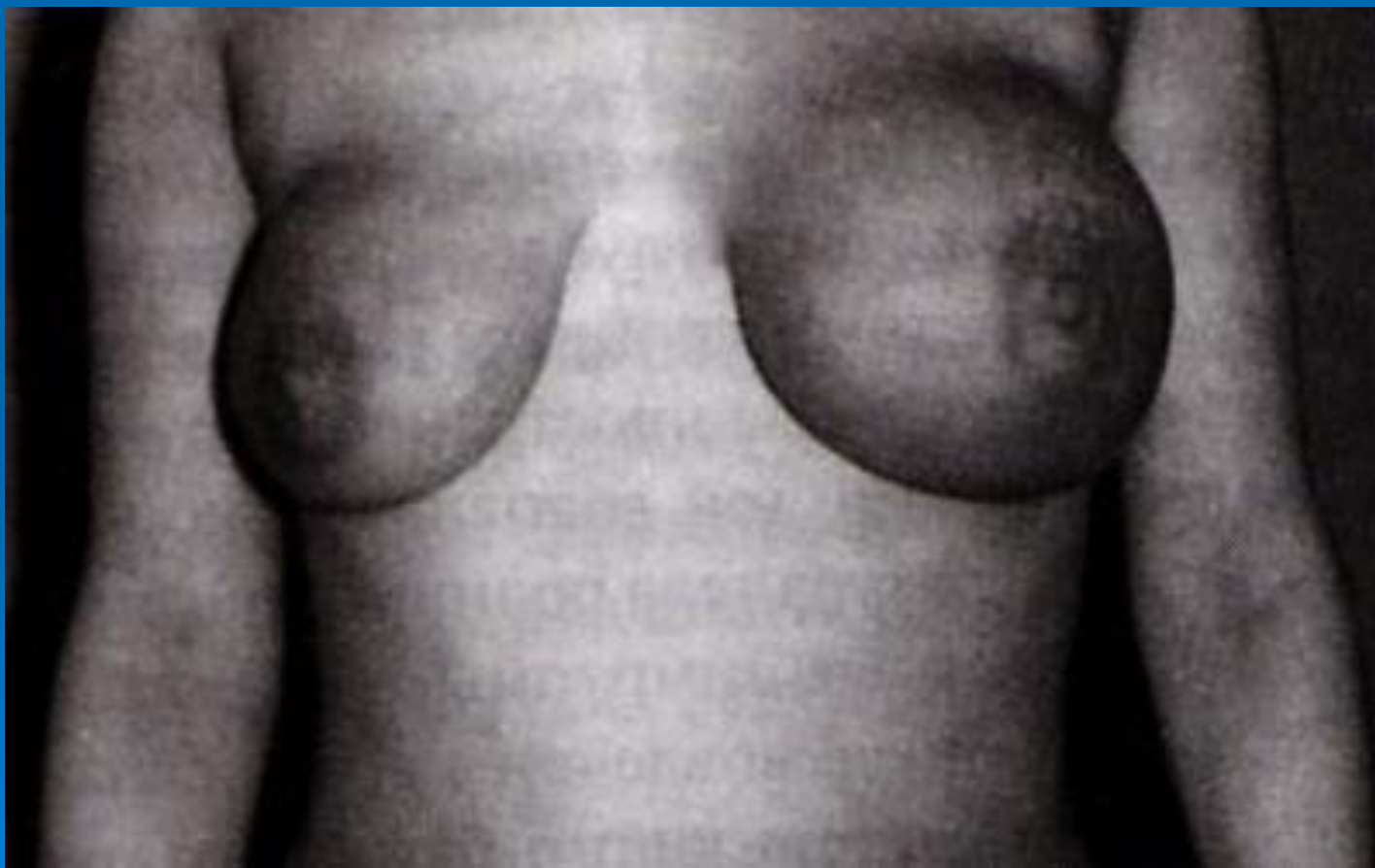
Переход в инфильтративно-гнойный и абсцедирующий мастит сопровождается усилением общих и местных симптомов воспаления, более выраженными признаками интоксикации.

Температура тела постоянно высокая или принимает гектический характер. Гиперемия кожи пораженной железы усиливается, инфильтрат увеличивается в размерах, в одном из его участков появляется флюктуация.

Вид молочной железы при абсцедирующем мастите.



Острый гнойный левосторонний лактационный мастит



Флегмонозный мастит. Гангренозный мастит.

Флегмонозный мастит характеризуется обширным гнойным поражением молочной железы без четких границ со здоровой тканью.

Отмечаются повышение температуры тела до 40° , озноб. Молочная железа резко увеличена, покрыта отежной, блестящей, гиперемированной, с синюшным оттенком кожей. Рано возникает регионарный лимфаденит.

В редких случаях вследствие вовлечения в воспалительный процесс сосудов и их тромбоза развивается гангренозный мастит.

Важную роль играет также аутосенсбилизация организма к органоспецифическим антигенам: молоку, ткани молочной железы. Процесс характеризуется быстрым гнойным расплавлением ткани, распространяется на клетчаточные пространства грудной клетки, сопровождается некрозом кожи и выраженной интоксикацией.

Состояние больных крайне тяжелое: температура тела повышена до $40—41^{\circ}$, пульс учащен до $120—130$ в 1 мин. Наблюдаются лейкоцитоз до $30 \times 10^9/л$ со сдвигом лейкоцитарной формулы влево, в моче определяется белок.

Осложнения мастита

Мастит может осложняться:

- лимфангитом,
- лимфаденитом,
- сепсисом.

После вскрытия (особенно самопроизвольного) гнойника образуются молочные свищи, которые могут закрыться самостоятельно, но в течение длительного времени.

Диагностика

Диагноз основывается на данных анамнеза и результатах клинического обследования.

Проводят бактериологическое исследование гноя, молока (из пораженной и здоровой железы), а при высокой температуре тела и ознобе — бактериологическое исследование крови. Электротермометрия кожи и тепловизионное исследование молочных желез позволяют выявить более высокую температуру над очагом поражения (на $1—2^{\circ}$), чем в неизмененных участках. Важную роль играет также ультразвуковое исследование.

Лечение

Лечение следует начинать при появлении первых признаков заболевания, что позволяет в значительном числе случаев предотвратить развитие гнойного процесса.

Консервативную терапию начинают с тщательного сцеживания молока. Перед сцеживанием выполняют ретромаммарную новокаиновую блокаду 0,25% раствором новокаина (70—80 мл), в который добавляют антибиотики (оксациллин или метициллин) в половинной суточной дозе, вводят внутримышечно 2 мл но-шпы (за 20 мин до сцеживания) и 0,5—1 мл окситоцина (за 1—2 мин), проводят десенсибилизирующую терапию.

При лактостазе после сцеживания боли в молочной железе купируются, пальпируются небольшого размера безболезненные дольки с четкими контурами, нормализуется температура тела.

При серозном и инфильтративном мастите эти мероприятия проводят неоднократно, но не более 3 раз в сутки. Назначают антибиотики (полусинтетические пенициллины, в более тяжелых случаях — линкомицин, гентамицин).

При отсутствии положительной динамики в течение 2 сут. (нормализации температуры тела, уменьшения размеров инфильтрата и болезненности его при пальпации) показано оперативное вмешательство, в сомнительных случаях — пункция инфильтрата толстой иглой.

Лечение

Для повышения эффективности комплексного лечения подавляют или временно тормозят лактацию препаратами, ингибирующими секрецию пролактина передней долей гипофиза (парлодел). Показаниями для этого служат тяжелое течение воспалительного процесса в молочной железе; рецидивы заболевания; сочетание мастита с тяжелыми заболеваниями других органов и систем (если эти заболевания сами по себе не являлись показанием к подавлению лактации).

Парлодел при послеродовом мастите после купирования лактостаза рекомендуют в следующих дозах: при повышенной лактации и выраженном лактостазе — по 2,5 мг (1 таблетка) 3 раза в день в течение 2—3 дней, затем 2 раза в день в той же дозе в течение еще 12 дней; при нормальной лактации и умеренном лактостазе — по 2,5 мг 2 раза в день в течение 14 дней с постепенным уменьшением объема и частоты сцеживаний.

Лечение

Грудное вскармливание при послеродовом М. противопоказано в связи с опасностью инфицирования ребенка, повышенной заболеваемостью детей больных матерей, возможностью реинфекции матери, поступлением в организм ребенка антибиотиков и других лекарственных препаратов, неполноценностью молока по качественному составу.

Вопрос о возобновлении грудного, вскармливания после перенесенного мастита (при сохранившейся лактации) решают индивидуально в зависимости от тяжести процесса и результатов бактериологического исследования молока.

Оперативное лечение

Оперативное вмешательство заключается в широком вскрытии гнойника и его карманов, обследовании его полости, разделении перемычек, тщательном удалении некротизированных тканей, дренировании гнойной полости.

При инфильтративно-гнойном мастите иссекают всю зону инфильтратов в пределах здоровой ткани. Если имеется несколько абсцессов, каждый из них вскрывают отдельным разрезом.

Интрамаммарные гнойники вскрывают радиарными разрезами,

ретромаммарный — нижним полуовальным разрезом, что позволяет избежать пересечения внутридольковых млечных протоков, обеспечивает хорошие условия для оттока гноя и отхождения некротизированных тканей.

Лечение ран после вскрытия гнойника проводят с учетом фазы раневого процесса

Послеоперационный период

В послеоперационном периоде продолжают сцеживание молока с целью предотвращения лактостаза.

При локализованных формах острого мастита иссекают гнойный очаг в пределах здоровых тканей, дренируют полость раны через контрапертуры одним двухпросветным или несколькими однопросветными силиконовыми дренажами и накладывают первичный шов.

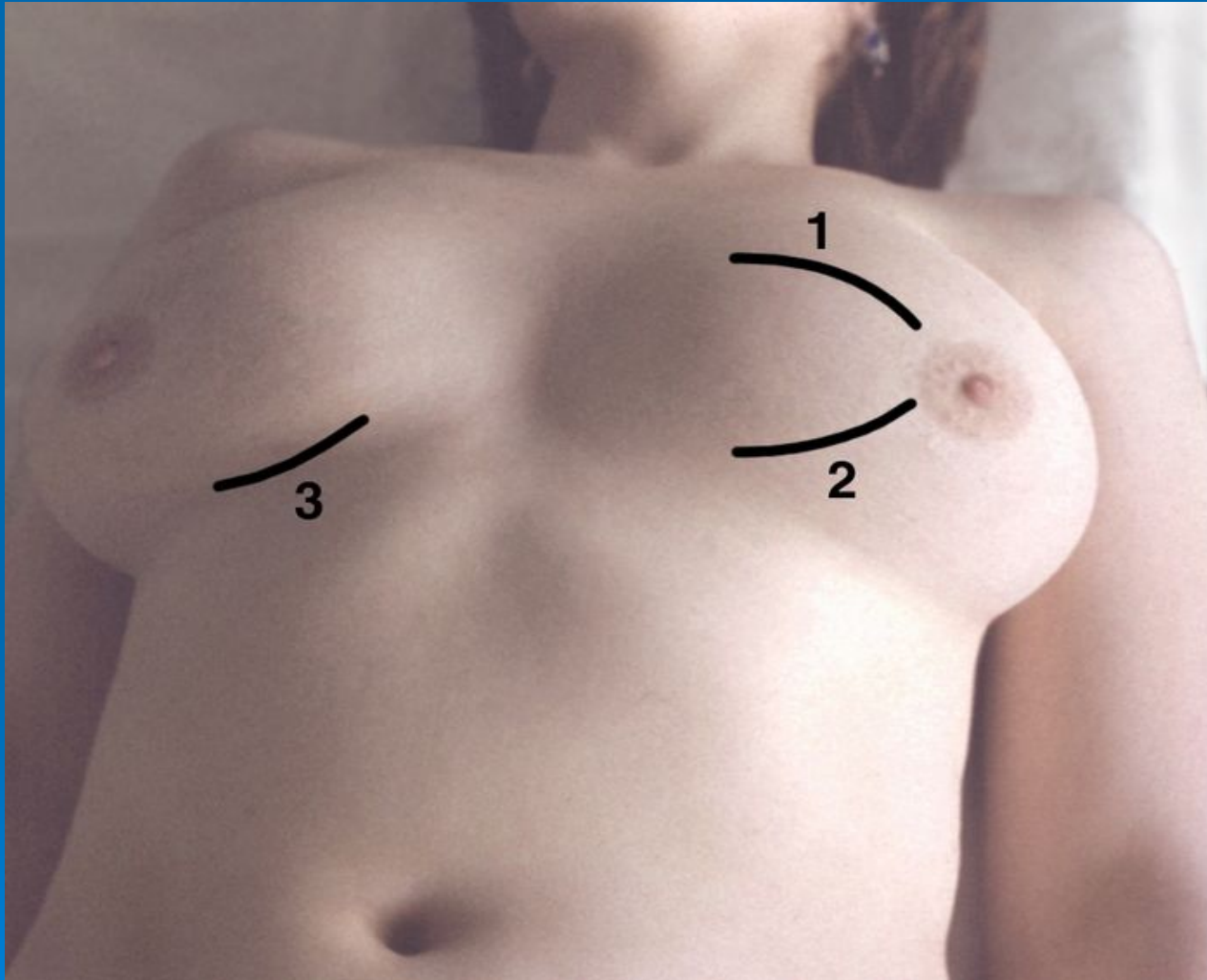
В послеоперационном периоде проводят проточно-промывное дренирование раны растворами антисептиков, что позволяет добиться заживления ран в более ранние сроки и с лучшим косметическим и функциональным результатом.

Послеоперационный период

Показаны адекватная антибиотикотерапия, дезинтоксикационная и общеукрепляющая терапия, назначение витаминов и препаратов, повышающих иммунологическую реактивность организма больной, местное УФ-облучение, ультразвуковая и УВЧ-терапия.

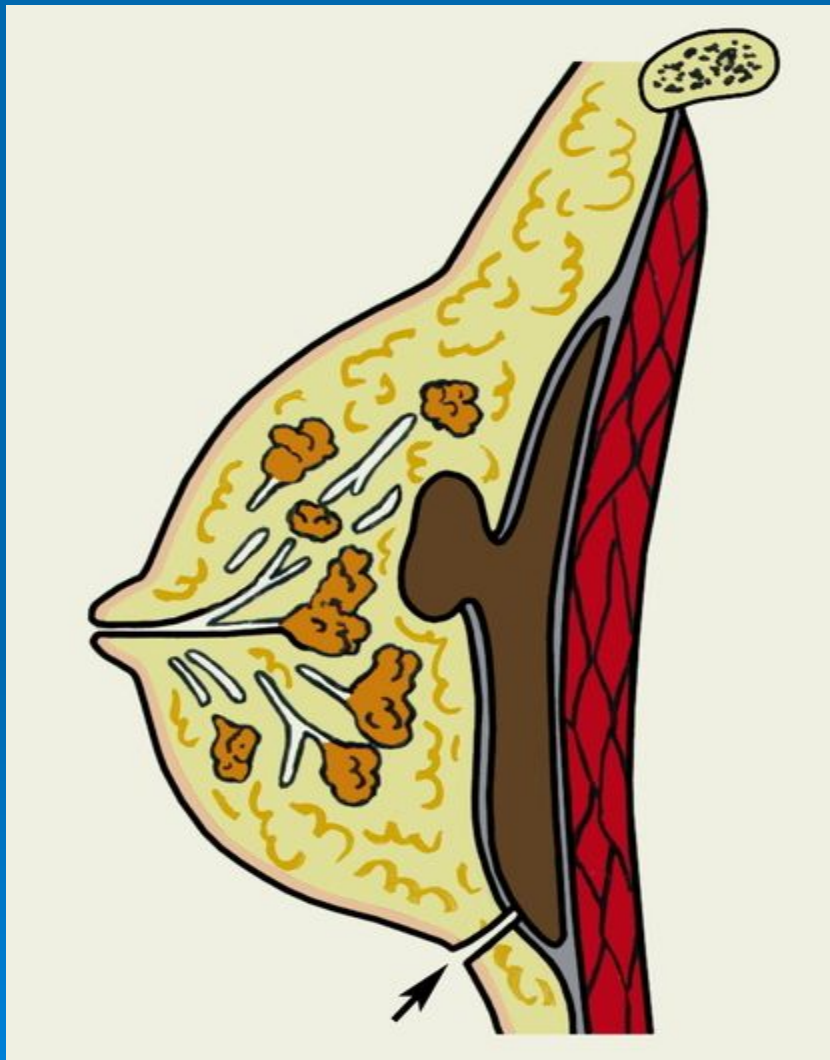
Прогноз при своевременно начатом лечении благоприятный.

Схематическое изображение разрезов при гнойном мастите



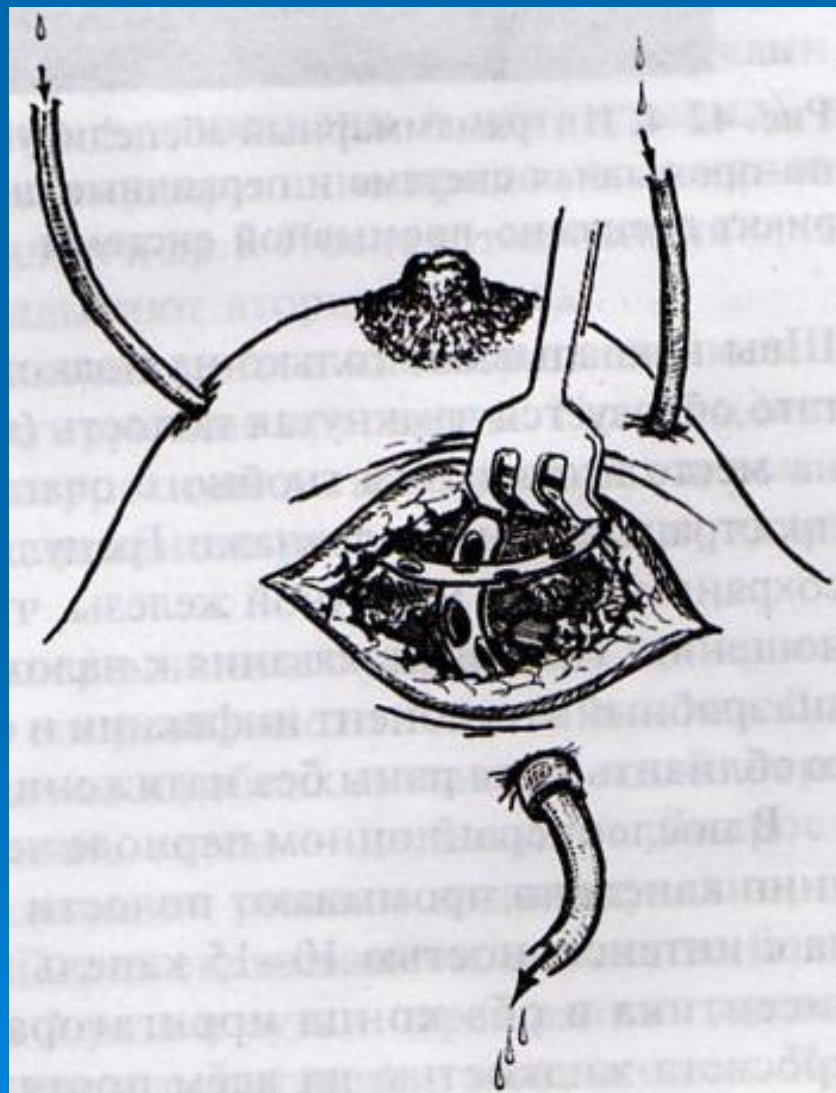
1 — радиарные разрезы; 2,3 — нижний полуовальный разрез

Схематическое изображение оперативного доступа из нижнего полуовального разреза при ретромаммарном мастите



стрелкой показано направление вскрытия абсцесса

Дренажно-промывная система



Профилактика мастита

Профилактика мастита начинается с периода беременности. В женской консультации наряду с рекомендациями, касающимися рационального питания беременных, физических упражнений, ухода за молочными железами, обучения женщин правилам и технике грудного вскармливания, существенное внимание уделяют выявлению беременных группы высокого риска развития послеродового мастита (мастит в анамнезе, гнойная инфекция различной локализации, перенесенная ранее или при данной беременности, мастопатия, аномалия развития молочных желез, анатомические особенности соска, осложнения беременности, экстрагенитальная патология).

Фиброзно-кистозная болезнь- это комплекс процессов, характеризующихся широким спектром пролиферативных и регрессивных изменений тканей молочных желёз с формированием ненормальных соотношений эпителиального и соединительнотканного компонентов и образованием в молочной железе изменений фиброзного, кистозного и пролиферативного характера

Эстрадиол:

дифференцировка, пролиферация и развитие эпителия протоков молочной железы, стимулирует васкуляризацию и гидратацию соединительной ткани

Прогестерон:

тормозит пролиферацию, уменьшает отёк

Пролактин:

прямое стимулирующее влияние на развитие пролиферативных процессов

Причины, приводящие к ФКБ:

1. Стрессовые ситуации
2. Факторы сексуального характера
3. Факторы репродуктивного характера
4. Гинекологические заболевания
5. Эндокринные нарушения
6. Патологические процессы в печени и желчных путях
7. Наследственная предрасположенность

Классификация дисгормональных дисплазий:

1. Диффузная фиброзно-кистозная мастопатия

-с преобладанием железистого компонента (аденоз)

-с преобладанием фиброзного компонента

-с преобладанием кистозного компонента

-смешанная

2. Узловая фиброзно-кистозная мастопатия

Клиника ФКБ:

- боль
- болезненность
- наличие уплотнений в молочной железе
- психоэмоциональные нарушения

Лечение ФКБ:

1. Устранение причин, провоцирующих и поддерживающих заболевание
2. Гармонизация нейро-эндокринной системы
3. Устранение дисбаланса гормонов в тканях молочной железы
4. Удаление оперативным путём очагов пролиферации в молочных железах

Направления эстетической маммопластики:

1. Увеличивающая маммопластика
2. Редукционная маммопластика
3. Операции при опущении молочных
жёлёз (мастопексии)
4. Вмешательства при деформациях
сосково-ареолярного комплекса

Развитие методов увеличения молочных желёз

1. Введение в ткани полужидких материалов и собственной жировой ткани
2. Аллопластика трупной жировой тканью
3. Пересадка участков тканей пациента
4. Метод А.А. Вишневого
5. Имплантация синтетических эндопротезов

Показания к увеличению молочных желёз

1. Врождённая микромастия
2. Послеродовая инволюция молочных желёз
3. Значительное похудание пациентки
4. Приобретённая деформация
5. Врождённая асимметрия

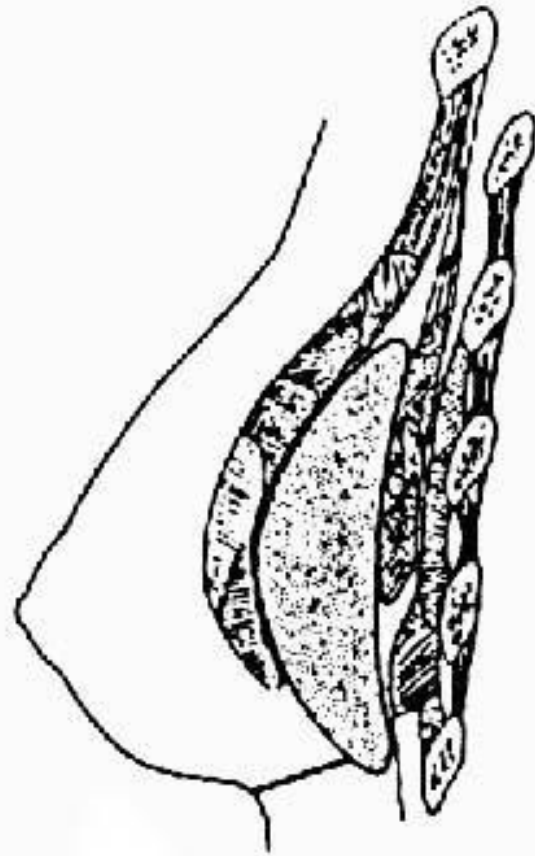
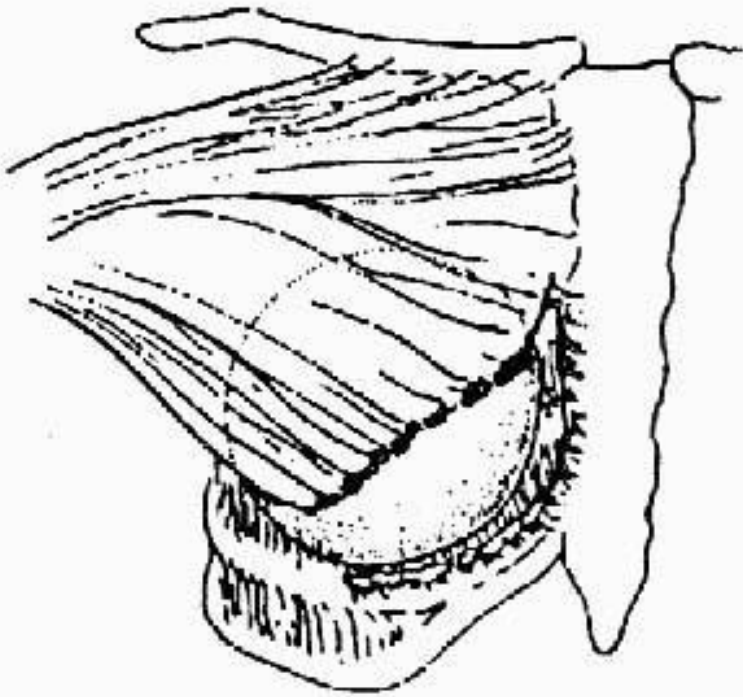
Противопоказания к увеличивающей маммопластике

1. Общие: нарушение свёртывающей системы крови, хронические инфекции...
2. Местные: воспалительные и дисгормональные заболевания молочных желёз
3. Психологические: ожидание сверхрезультата

Виды имплантатов:

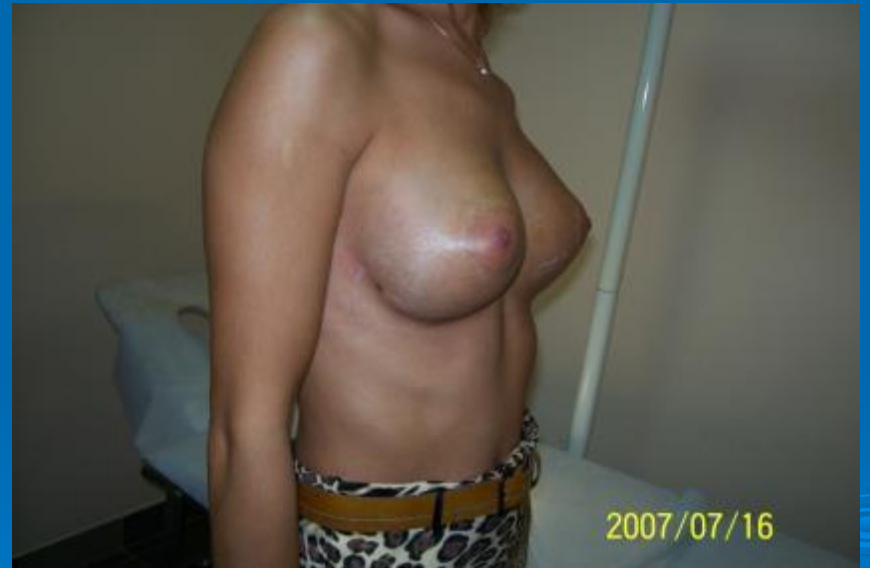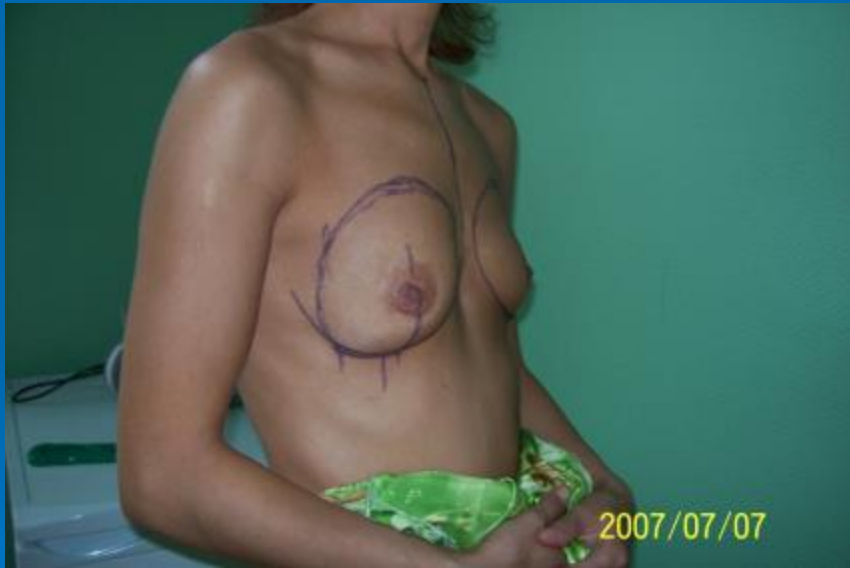1. Оболочка: силикон, полиуретан
2. Характер поверхности: гладкая, текстурированная
3. Наполнитель: силиконовый гель, физраствор
4. Форма: сферическая, анатомическая

Техника операции



результаты







Гипертрофии молочных желёз:

- 1. По происхождению:
 - -ювенильная
 - -гипертрофия при эндокринных нарушениях
 - -при беременности
 - -при ожирении
- 2. По структуре:
 - -с преимущественным увеличением жировой ткани
 - -с увеличением железистой ткани
- 3. С птозом и без птоза железы
- 4. Односторонняя и 2-сторонняя
- 5. По степени: незначительная (избыток до 200 г), средняя, большая, гигантомастия (избыток свыше 1200 г)

Уменьшающая маммопластика

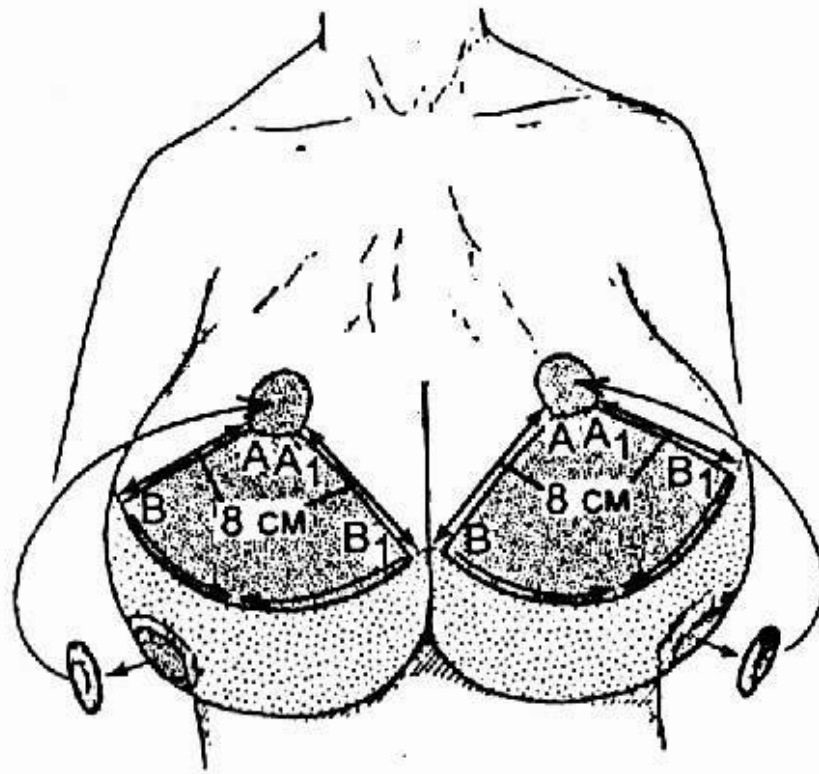
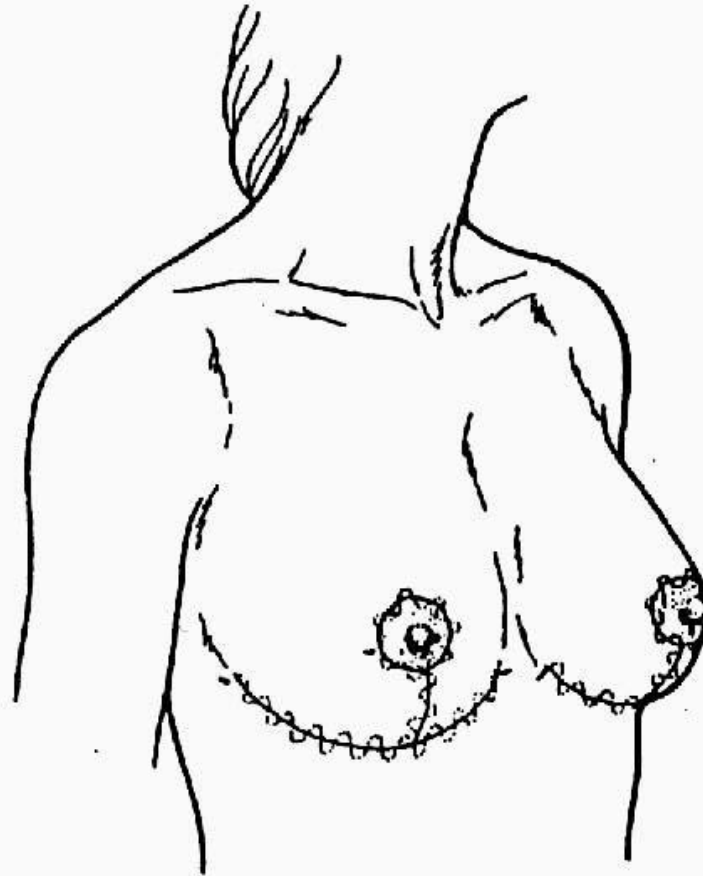


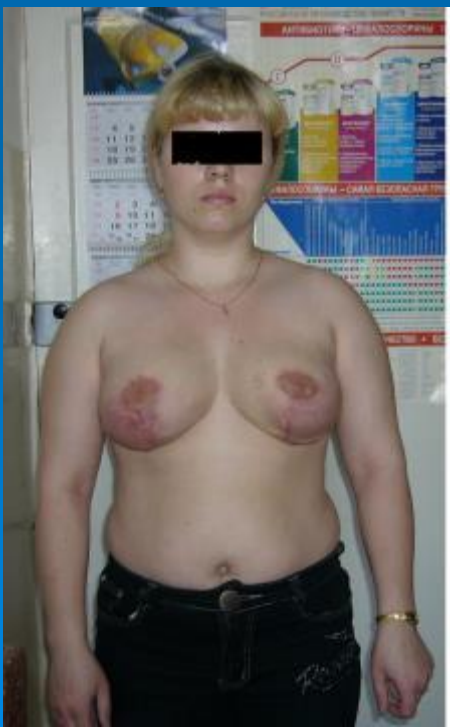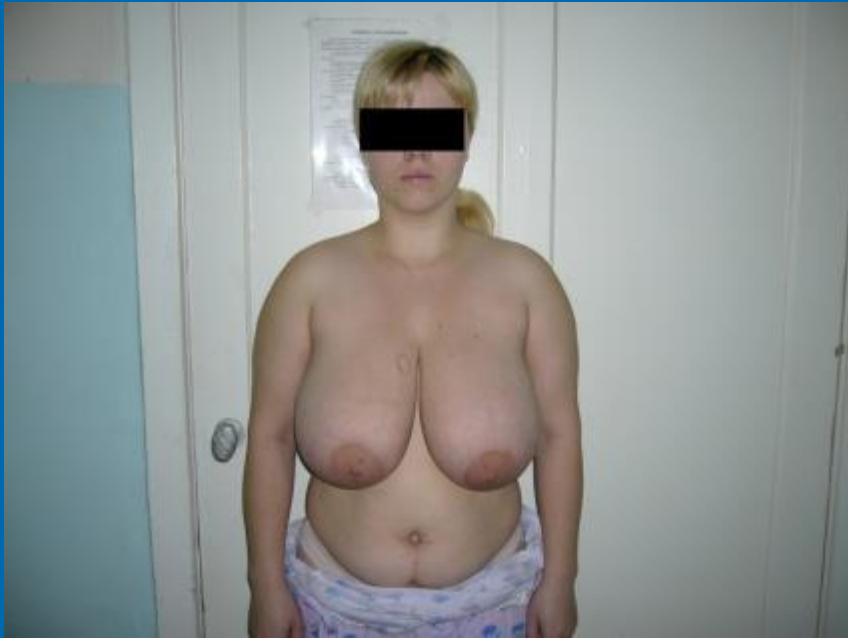Схема предоперационной разметки при реду-
кционной маммопластике у пациенток с гигантомастией.

AB и A₁B₁ — границы резекции тканей молочной железы.

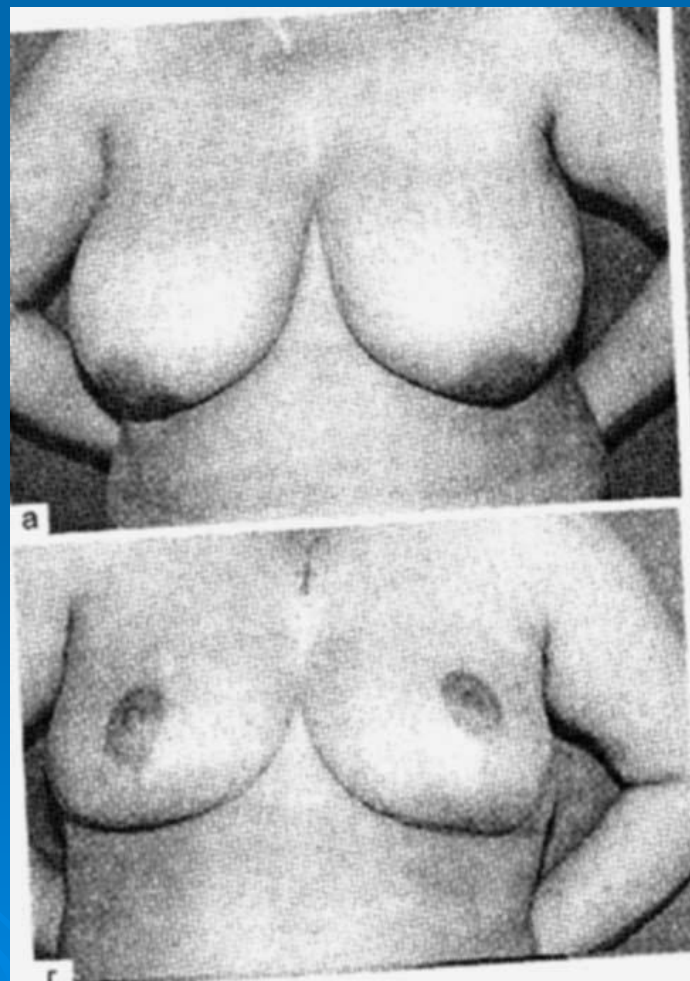
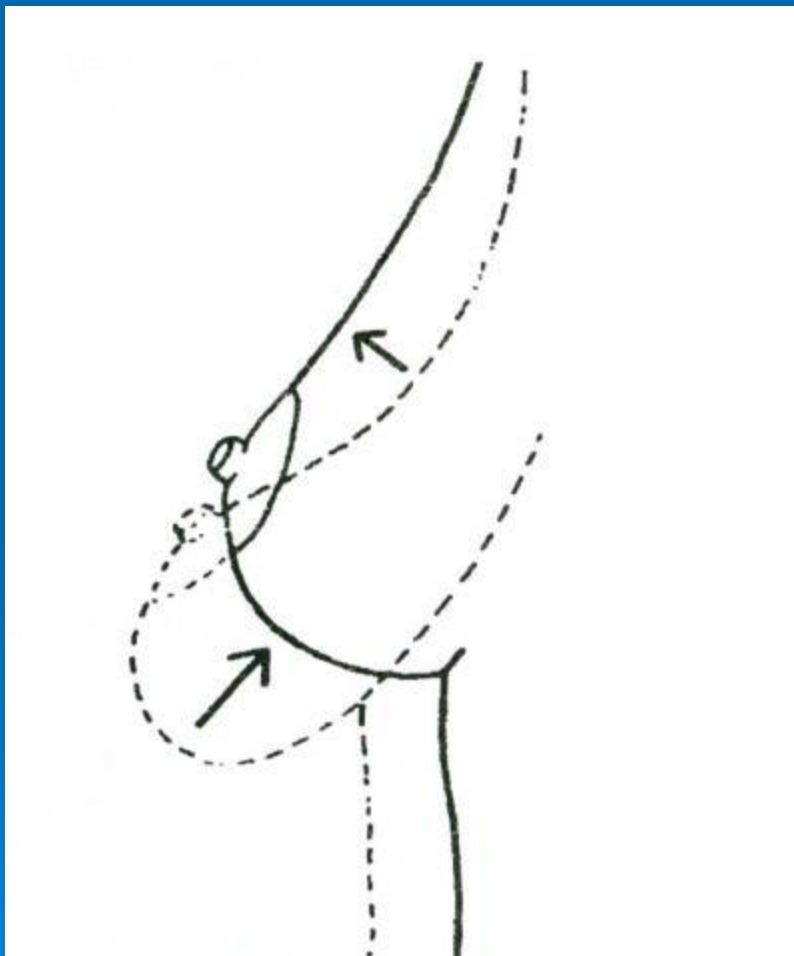
Железа после вертикальной уменьшающей маммопластики



Окончательная форма молочной железы после
завершения редуционной маммопластики.



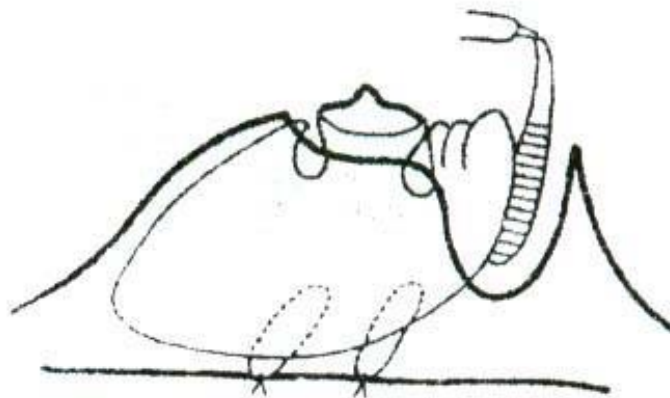

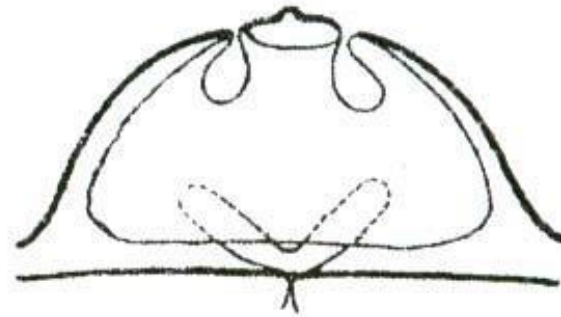
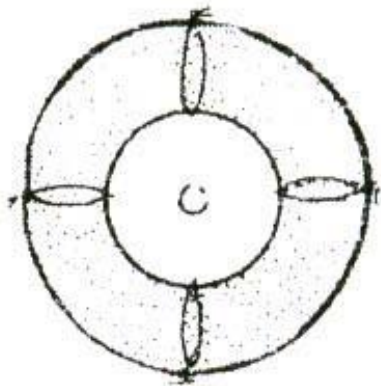
Подтяжка (мастопексия)



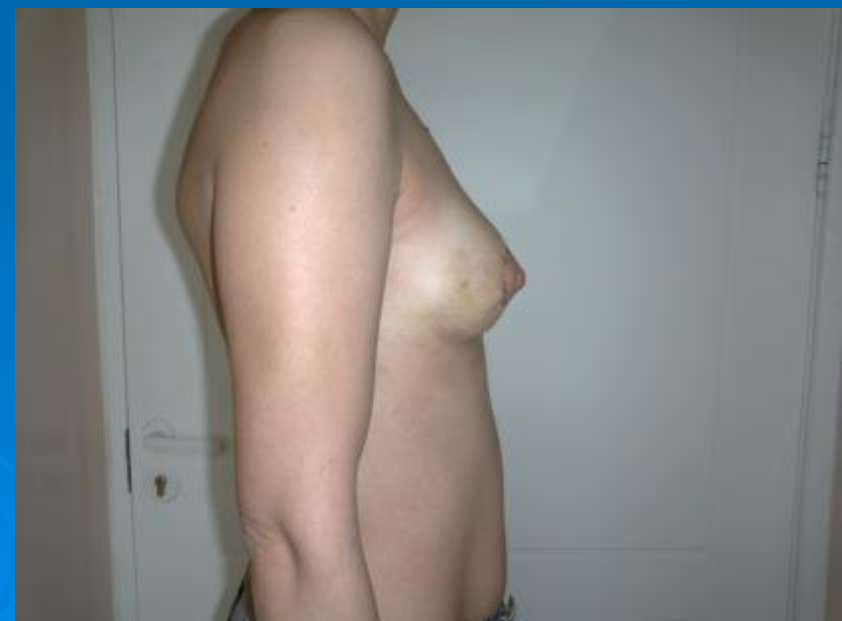

Вертикальная маммопластика

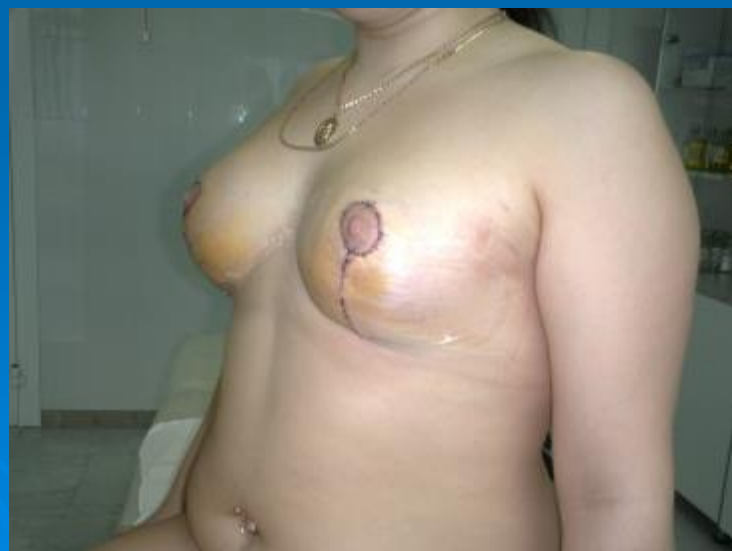
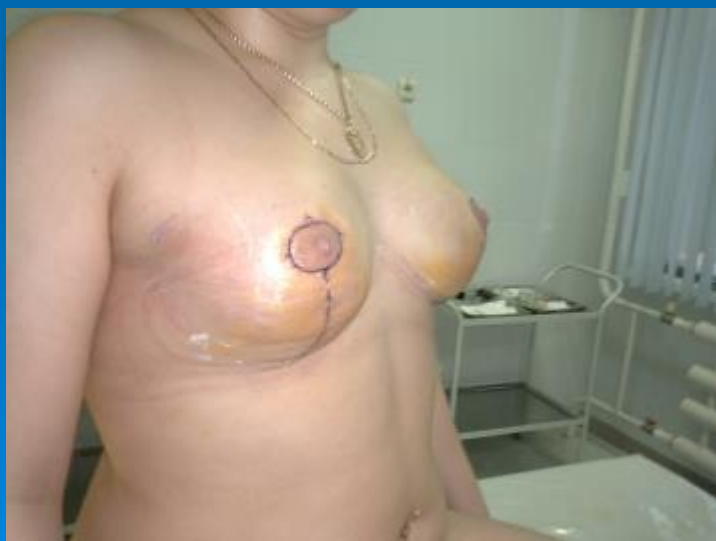
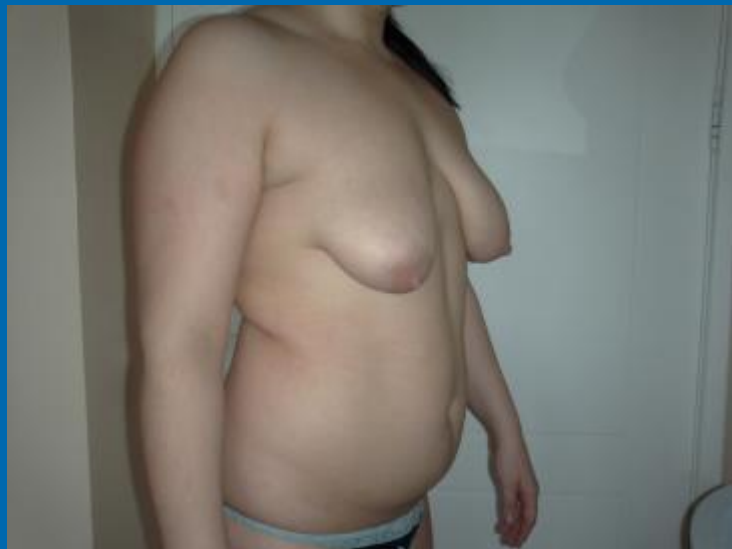Схема периареолярной маммопластики по Хиндереру



Периареолярная маммопластика



Восстановление молочной железы ТРАМ-лоскутом

