

Хориоидит при деформирующем полиартрите

- В основе тканевых изменений при ревматизме лежит системная дезорганизация соединительной ткани, наиболее глубокая в сердце и сосудах, в сочетании со специфическими экссудативно-пролиферативными реакциями и поражением сосудов микроциркуляторного русла, обнаруживаемыми во всех органах.

- Хориоидиты ревматической этиологии проявляются ретиноваскулитами с сужением артерий, расширением вен, симптомом медной проволоки, выпотеванием форменных элементов по ходу сосудов в виде муфты, гиперемией диска зрительного нерва, хориоидальными очагами.

По локализации процесса хориоидиты подразделяют на

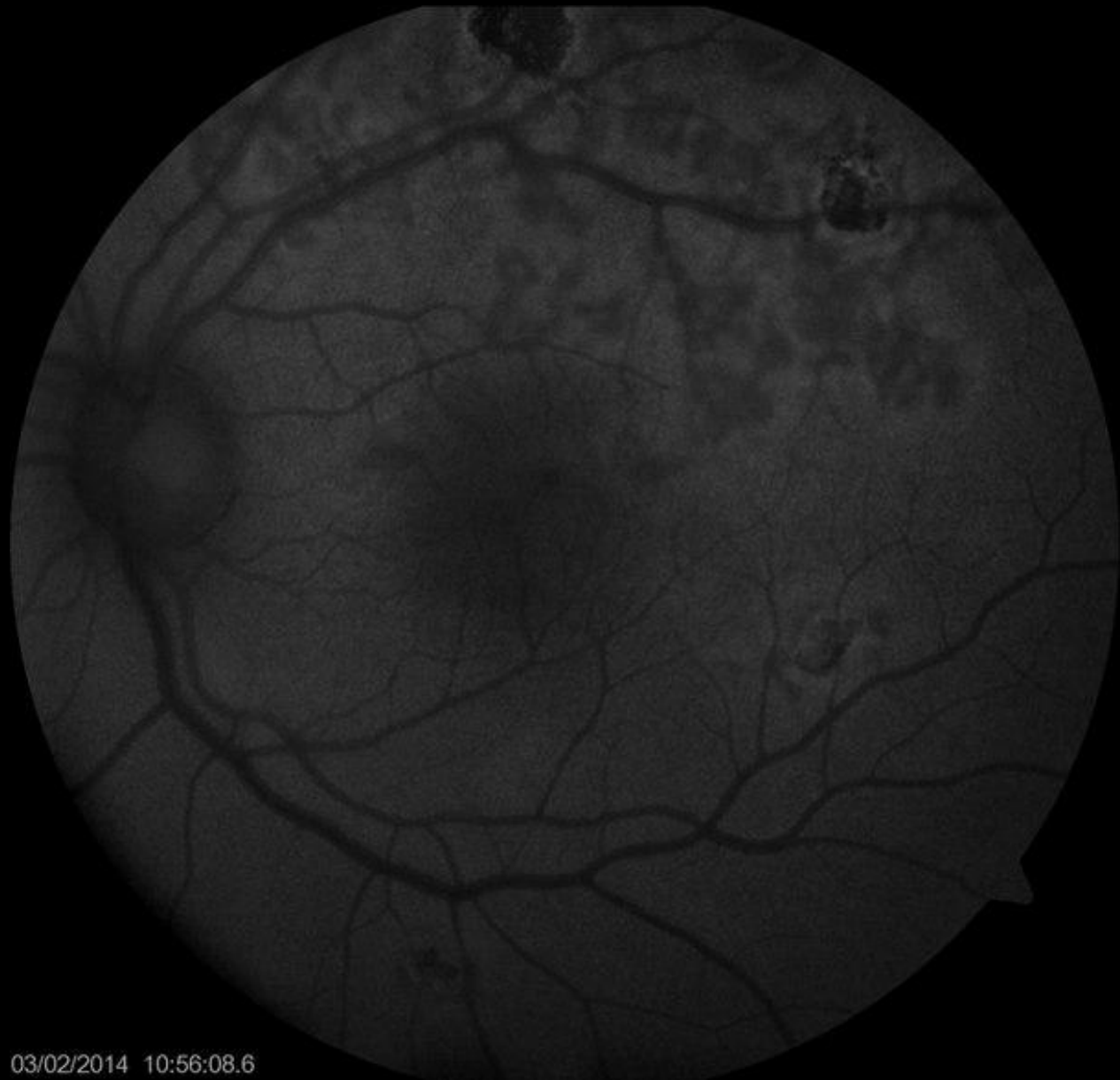- центральные
- перипапиллярные
- экваториальные
- периферические

В зависимости от распространенности процесса хориоидиты могут быть

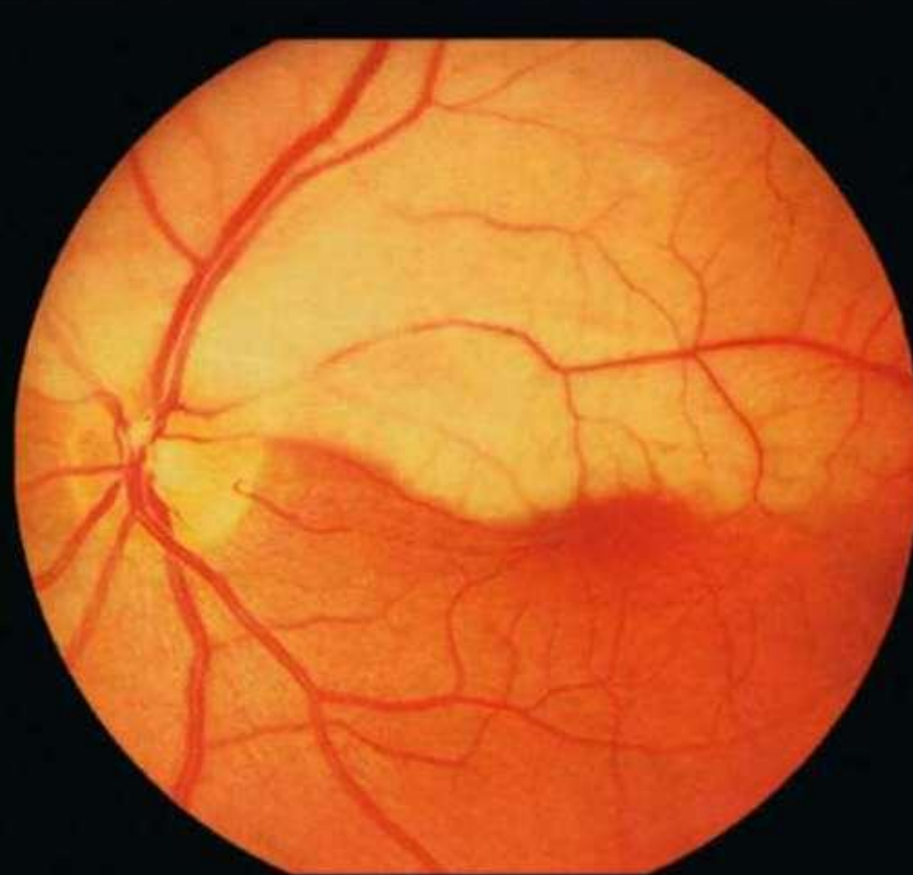
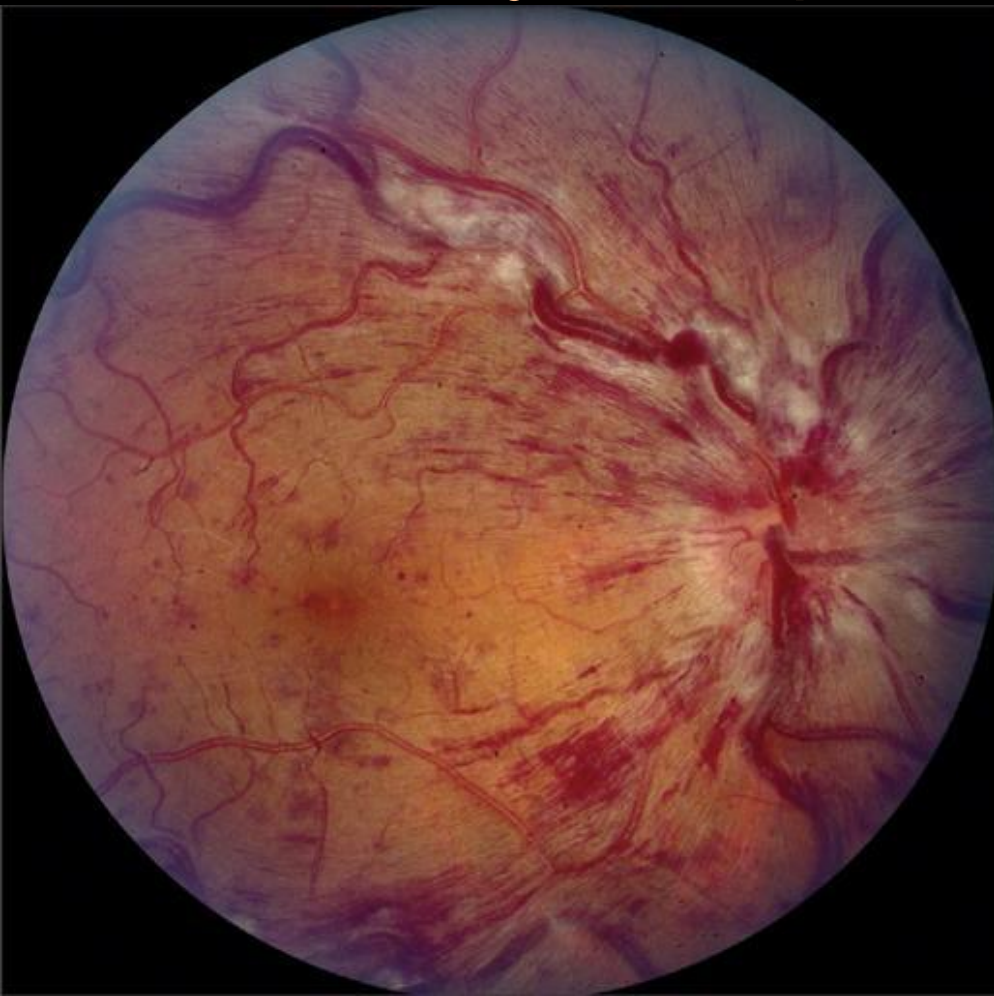- очаговыми
- многофокусными диссеминированными
- диффузными.

- При очаговом хориоидите в сосудистой оболочке обнаруживают ограниченный инфильтрат, состоящий из лимфоидных элементов, располагающихся вокруг расширенных сосудов. Инфильтрат чаще занимает всю толщу хориоидеи. При диффузном хориоидите воспалительный инфильтрат состоит из лимфоцитов, эпителиоидных, иногда гигантских клеток. Все эти элементы диффузно распространяются по ткани хориоидеи, сдавливая сосудистые сплетения.

- Вокруг сосудов 2-4-го порядка образуются сероватые муфты и точечные кровоизлияния . Муфты могут охватывать несколько сосудов.

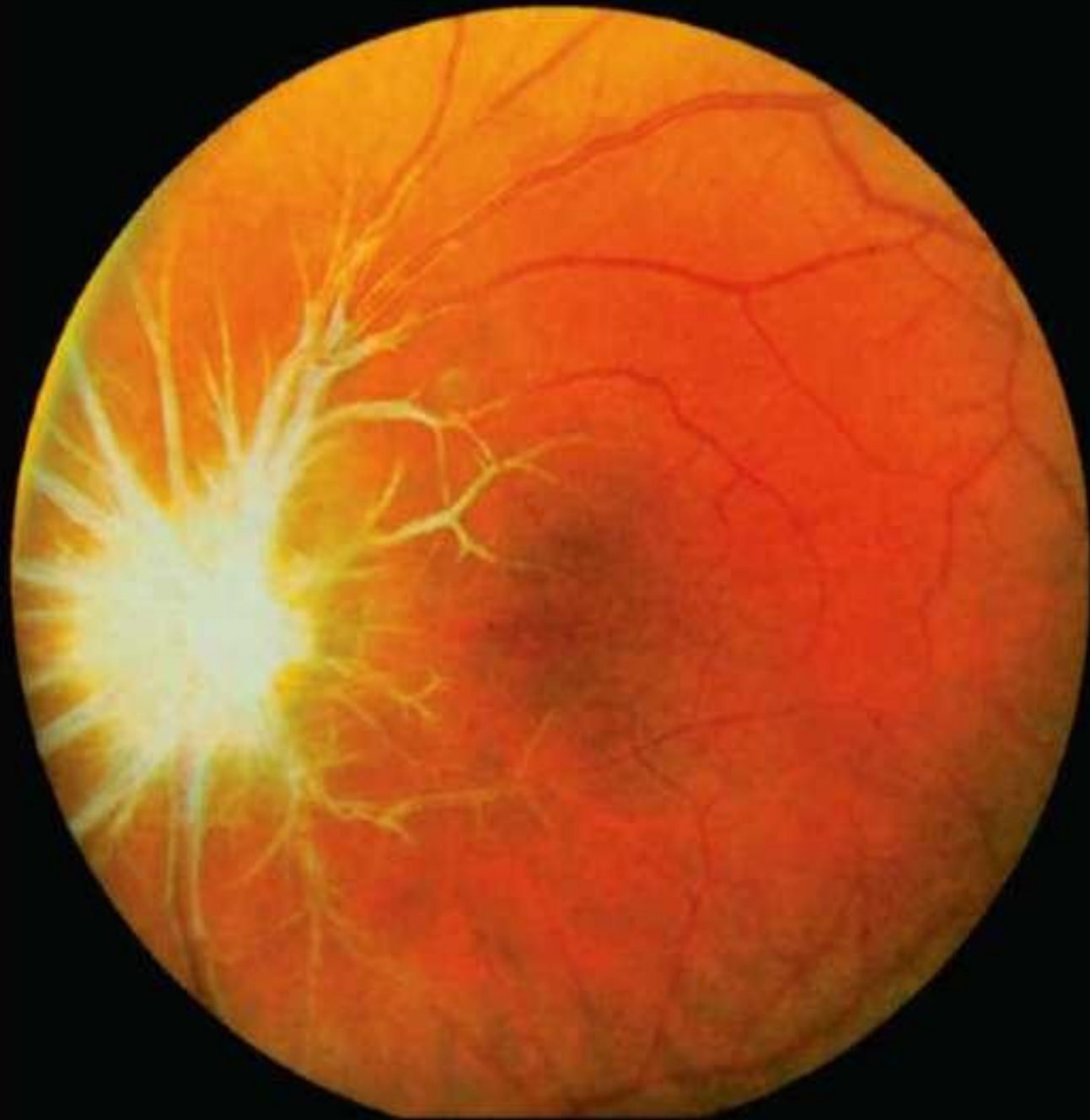


- Для ревматизма характерна склонность к внутрисосудистому тромбообразованию, поэтому может возникнуть непроходимость

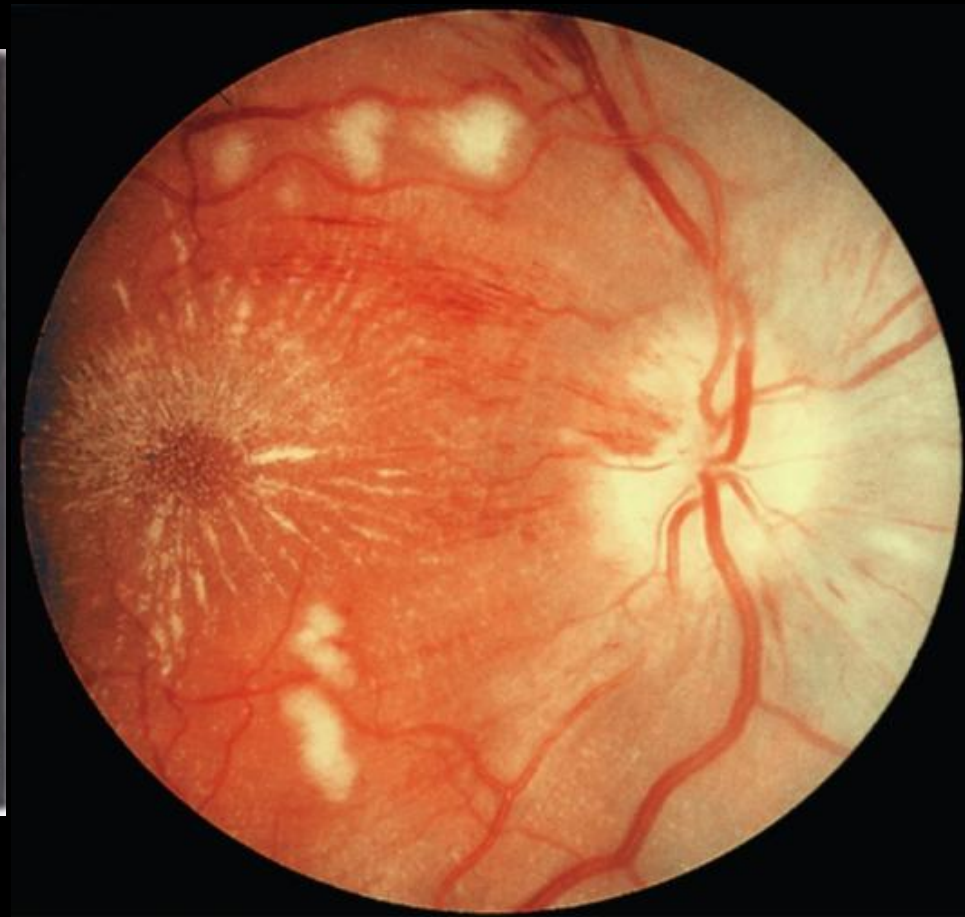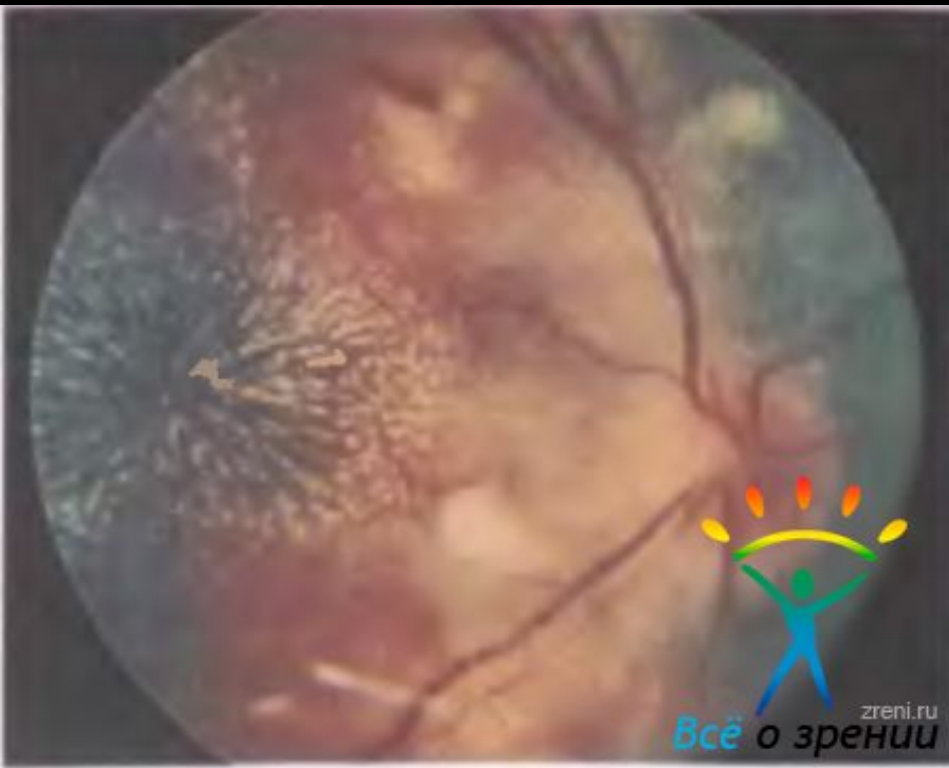


- Диагноз ревматического васкулита легче установить, если имеются муфты-манжетки или расположенная с одной стороны сосуда «обкладка», которая напоминает снег на ветке дерева, - патогномоничный симптом ревматизма.

- На диске зрительного нерва может появиться экссудат, прикрывающий и сосудистую воронку и большую часть поверхности диска в виде сероватой шапки.

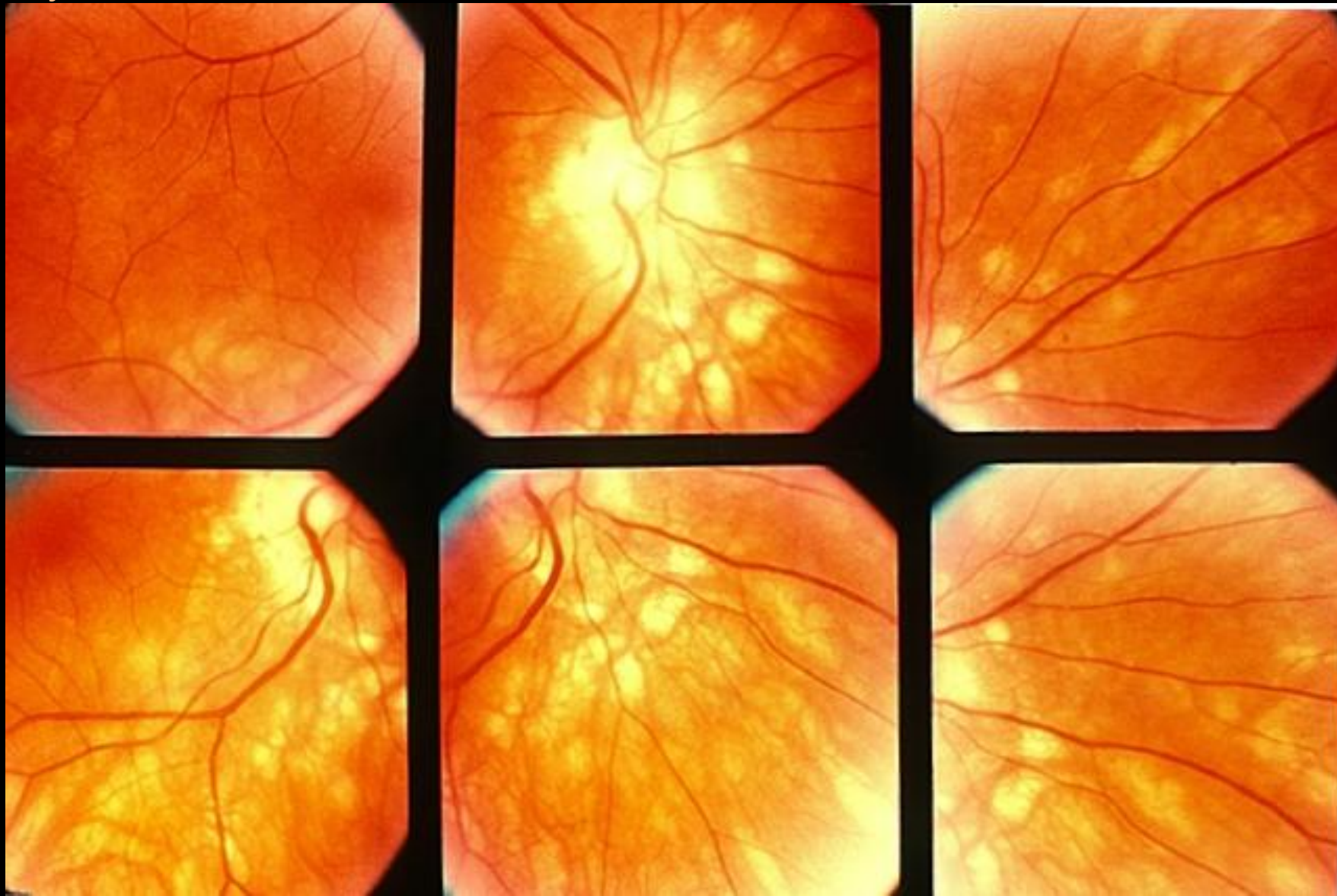

- Возможны множественные кровоизлияния в сетчатку, отложения фибрина и иногда фигура звезды в макулярной области.



- Наблюдаются расширение, извитость, неравномерность калибра перимакулярных артерий сетчатки, появление около них желтоватого цвета очень мелких (точечных) очажков.

- Возможно появление на передней периферии либо в заднем полюсе глазного дна в небольшом количестве мелких ($1/4$ — $1/3$ диаметра диска) хориоретинальных очажков, что свидетельствует о поражении преимущественно зоны средних сосудов и хориокапиллярного слоя сосудистой оболочки.



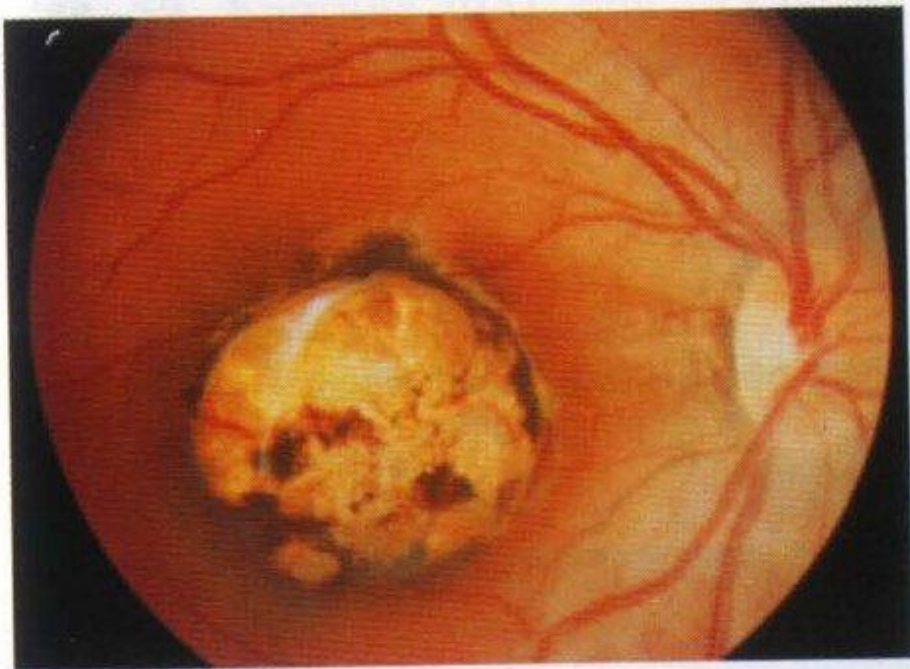


Рис. 51. Исход очагового хориоретинита (стадия рубцевания).

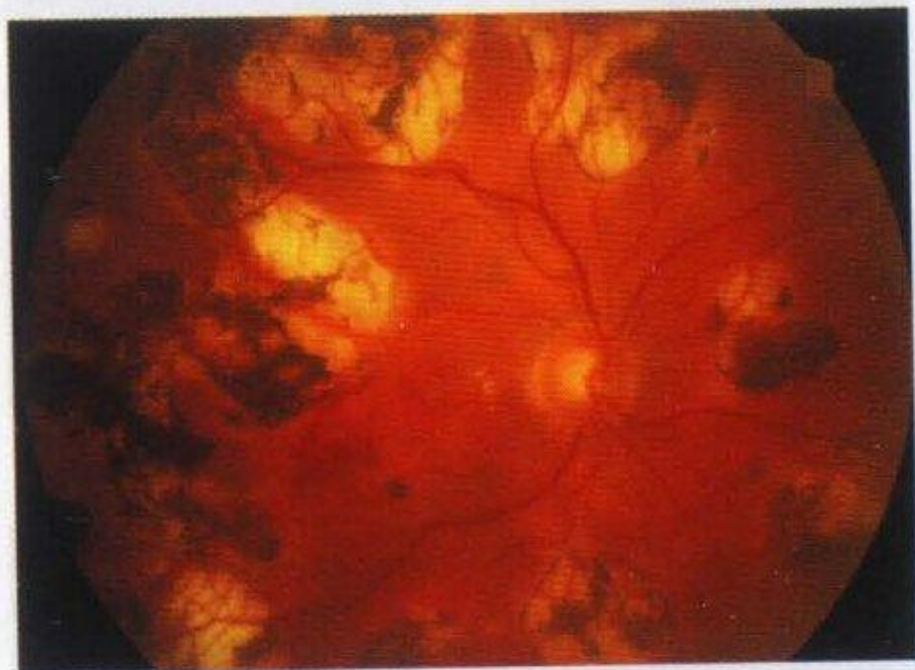

Рис. 52. Исход диссеминированного хориоретинита.



Всё о зрении
www.zreni.ru