

Хронический бронхит и Хроническая Обструктивная Болезнь Легких

*Кафедра внутренних болезней стоматологического
и педиатрического факультетов*

Доцент Алексеев Д.В.

*Лекция для студентов 4-го курса педиатрического
факультета*

Тверь, 2012

**Несколько слов об
остром бронхите с точки
зрения медицины,
основанной на
доказательствах**

Острый бронхит

определение

- Острый бронхит – воспалительное заболевание бронхов преимущественно инфекционного происхождения, проявляющееся кашлем и продолжающееся не более 3 недель
- Острый бронхит - наиболее часто встречающаяся патология дыхательной системы в практике терапевта

Острый бронхит

эпидемиология

- Эпидемиология ОБ прямо связана с эпидемиологией гриппа и других респираторных вирусных инфекций
- Типичными пиками нарастания частоты этих заболеваний являются конец декабря и начало марта

Острый бронхит

классификация

Общепринятой классификации нет

1. *по этиологии* - инфекционные (вирусные, бактериальные, микоплазменные и т.д.), неинфекционные (от воздействия химических и физических агентов, т.е. токсический и ожоговый) и смешанные острые бронхиты
2. *по характеру воспаления* - катаральный, гнойный, геморрагический, реже фибринозный, гнилостный и гнойно-некротический
3. *по преимущественной локализации воспалительного процесса* – проксимальный и дистальный острый бронхит или острый бронхит мелких бронхов и бронхиол (бронхиолит).

Острый бронхит

ЭТИОЛОГИЯ

Чаще всего инфекционная

- 80% всех случаев – вирусные острые бронхиты: вирусы гриппа А и В, парагриппа, риновирусы, коронавирусы и респираторно-синцитиальные вирусы
- Бактериальные возбудители, наиболее часто вызывающие инфекции бронхолегочной системы (*S. pneumoniae*, *H. influenzae*, *S. aureus*, *M. catarrhalis*), как правило, являются этиологическим фактором у лиц с угнетенным иммунитетом и у детей
- В последнее время более значимую роль стали играть атипичные возбудители - *Mycoplasma pneumoniae*, *Chlamydia pneumoniae*, *Bordetella pertussis*

Острый бронхит

клиническая картина

- симптомы интоксикации (недомогание, озноб, субфебрилитет, миалгии)
- кашель, сначала сухой (или с отделением небольшого количества слизистой мокроты, приобретающий у некоторых пациентов надсадный, мучительный характер), затем продуктивный со слизисто-гнойной мокротой
- одышка, которая как правило обусловлена болями в груди при кашле и дыхании, а не гипоксией, или связана с усугублением фоновой патологии легких или сердца
- при аускультации - везикулярное дыхание с удлиненным выдохом, диффузные сухие свистящие и жужжащие хрипы
- симптомы фарингита и конъюнктивита
- осиплость голоса (при одновременном поражении гортани – характерно для вируса парагриппа)

Острый бронхит

диагностика

- Диагноз «острый бронхит» является первым, который необходимо подтвердить или исключить у взрослых с остро возникшим кашлем (независимо от наличия мокроты) при отсутствии в анамнезе хронического заболевания легких и объективных признаков пневмонии
- Постановка диагноза не требует диагностического тестирования – диагноз клинический
- Рентгенологическое и лабораторное обследование для диагностики практического значения не имеют, в связи с отсутствием специфических признаков
- Микробиологическое исследование - бактериологическое (посев мокроты) и бактериоскопическое (окраска по Грамму), определение антител к вирусам и микоплазмам (ПЦР, серологические тесты) помогают уточнить этиологию

Острый бронхит

дифференциальная диагностика

При дифференциальной диагностике необходимо исключить следующие заболевания:

- пневмония
- бронхиальная астма
- острый или хронический синуситы
- обострение хронического бронхита
- гастроэзофагальный рефлюкс
- коклюшная инфекция
- милиарный туберкулез

Острый бронхит

лечение

Цели лечения:

- Облегчение и снижение продолжительности симптомов (кашля)
- Восстановление трудоспособности

Острый бронхит

лечение

- Амбулаторное
- Преимущественно симптоматическое
- ***Немедикаментозное лечение*** направлено на улучшение отделения мокроты (обильное питье) и устранение воздействия факторов окружающей среды (пыль или дым), вызывающих кашель
- ***Медикаментозное лечение:***
противокашлевые препараты (кодеин),
бронходилататоры (при наличии свистящего дыхания)
при гипертермии более 38° возможно кратковременное применение жаропонижающих средств (парацетамол)

Острый бронхит

лечение

- **Антибиотики** при неосложненном остром бронхите не показаны, поскольку обычно острый бронхит имеет вирусную этиологию
- Показания к назначению антибиотиков при остром бронхите - явные признаки инфекционного (бактериального) поражения бронхов:
выделение гнойной мокроты и увеличение ее количества
возникновение или нарастание одышки и признаков интоксикации
- При наличии показаний курсом на 7 дней могут быть назначены следующие пероральные антибиотики:
амоксциллин по 500 мг 3 раза в день
доксциклин по 100 мг 2 раза в день
триметоприм/сульфаметоксазол (бисептол) 160/800 мг (2 таблетки) 2 раза в день

Хронический бронхит

определение

- Хронический бронхит – хроническое воспалительное заболевание бронхиального дерева, проявляющееся ежедневным кашлем с отделением мокроты в течение не менее 3 месяцев на протяжении как минимум 2 последних лет (определение ВОЗ)

Хронический бронхит

классификация

по характеру воспаления:

- простой (катаральный)
- катарльно-гнойный

по фазе процесса:

- обострение
- ремиссия

Хронический бронхит

факторы риска

Факторы риска – особенности организма или внешние воздействия, приводящие к увеличению вероятности развития заболевания

- повторные острые бронхиты
- **КУРЕНИЕ !!!!!!!!!!!!!!!!!!!!!!!!!!!!!!!**
- воздействие аэрополлютантов

Хронический бронхит

патогенез

Воздействие
токсических и
инфекционных
агентов

Гиперпродукция
медиаторов
воспаления
клетками эпителия
дыхательных путей

Лейкоцитарная
инфильтрация
слизистой и
перибронхиальный
фиброз

Повышение
восприимчивости к
токсическим и
инфекционным
агентам

Нарушение
мукоцилиарного
клиренса

Гиперпродукция
слизи и уменьшение
подвижности
ресничек

Хронический бронхит

клиника

- Чаще встречается в группах с низким социально-экономическим статусом
- Чаще болеют горожане и жители промышленных территорий
- Чаще болеют мужчины
- Чаще встречается у лиц старше 50 лет

Хронический бронхит

диагностика

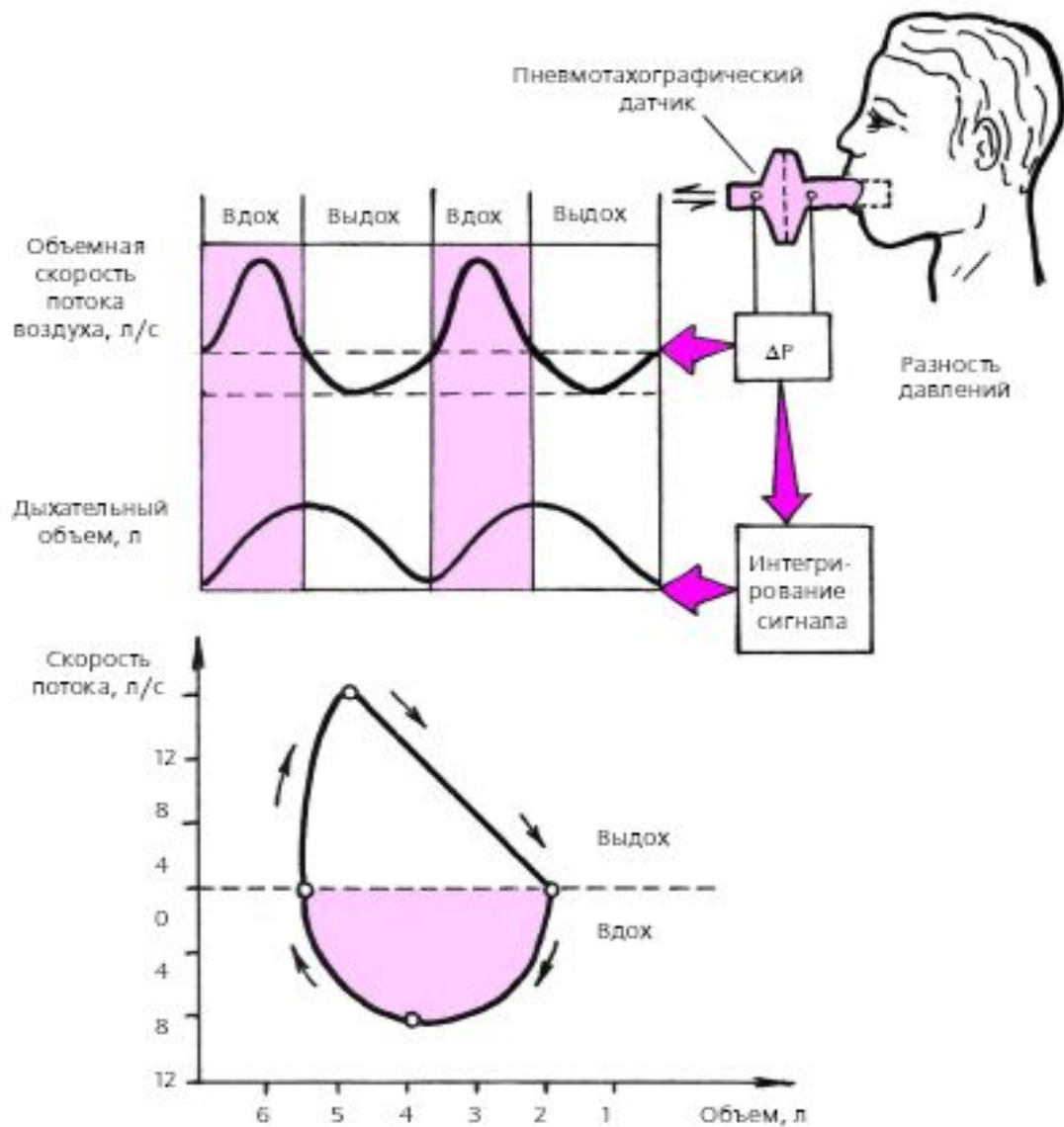
- Клинический анализ крови
 - Клинический анализ мокроты и цитология
 - Микробиологическое исследование - бактериологическое (посев мокроты) и бактериоскопическое (окраска по Грамму) – как правило высеивается нормальная микрофлора дыхательных путей
 - Рентгенография органов грудной клетки
 - **СПИРОМЕТРИЯ**
-
- Бронхоскопия
 - Серологические тесты

Хронический бронхит

диагностика

СПИРОМЕТРИЯ – метод оценки функции внешнего дыхания, заключающийся в измерении статических и динамических легочных объемов и потоков

Спирометрия



Спирометрия

- Наиболее приемлемым способом оценки получаемых при исследовании спирографических показателей является их сопоставление с так называемыми ***должными величинами***, которые были получены при обследовании больших групп здоровых людей с учетом их возраста, пола и роста

Спирометрия

некоторые нормативы

Показатели	Норма	Условная норма	Отклонения		
			Умеренные	Значительные	Резкие
ЖЕЛ	> 90	85–89	70–84	50–69	<50
ОФВ1	> 85	75–84	55–74	35–54	<35
ОФВ1/ФЖЕЛ	> 70	65–69	55–64	40–54	<40

Хронический бронхит

лечение

Цели лечения:

- Профилактика прогрессирования болезни
- Облегчение симптомов (кашля)
- Улучшение качества жизни
- Профилактика осложнений и обострений

Хронический бронхит

лечение

Немедикаментозное лечение –
устранение воздействия факторов риска
(у 90% курильщиков, прекративших
курить, симптомы исчезали)

Хронический бронхит

лечение

Медикаментозное лечение:

- Антибиотики (макролиды, хинолоны, полусинтетические пенициллины) показаны только при обострении
- Муколитики (бромгексин, лазольван, амброксол) – разжижают мокроту, не увеличивая ее количество – показаны при обострении, однако эффект небольшой
- Бронходилататоры (бета-агонисты, холинолитики и теофиллин) могут использоваться для контроля бронхоспазма и хронического кашля
- Противокашлевые препараты центрального действия (кодеин) – короткими курсами
- Отхаркивающие не показаны ввиду отсутствия эффекта