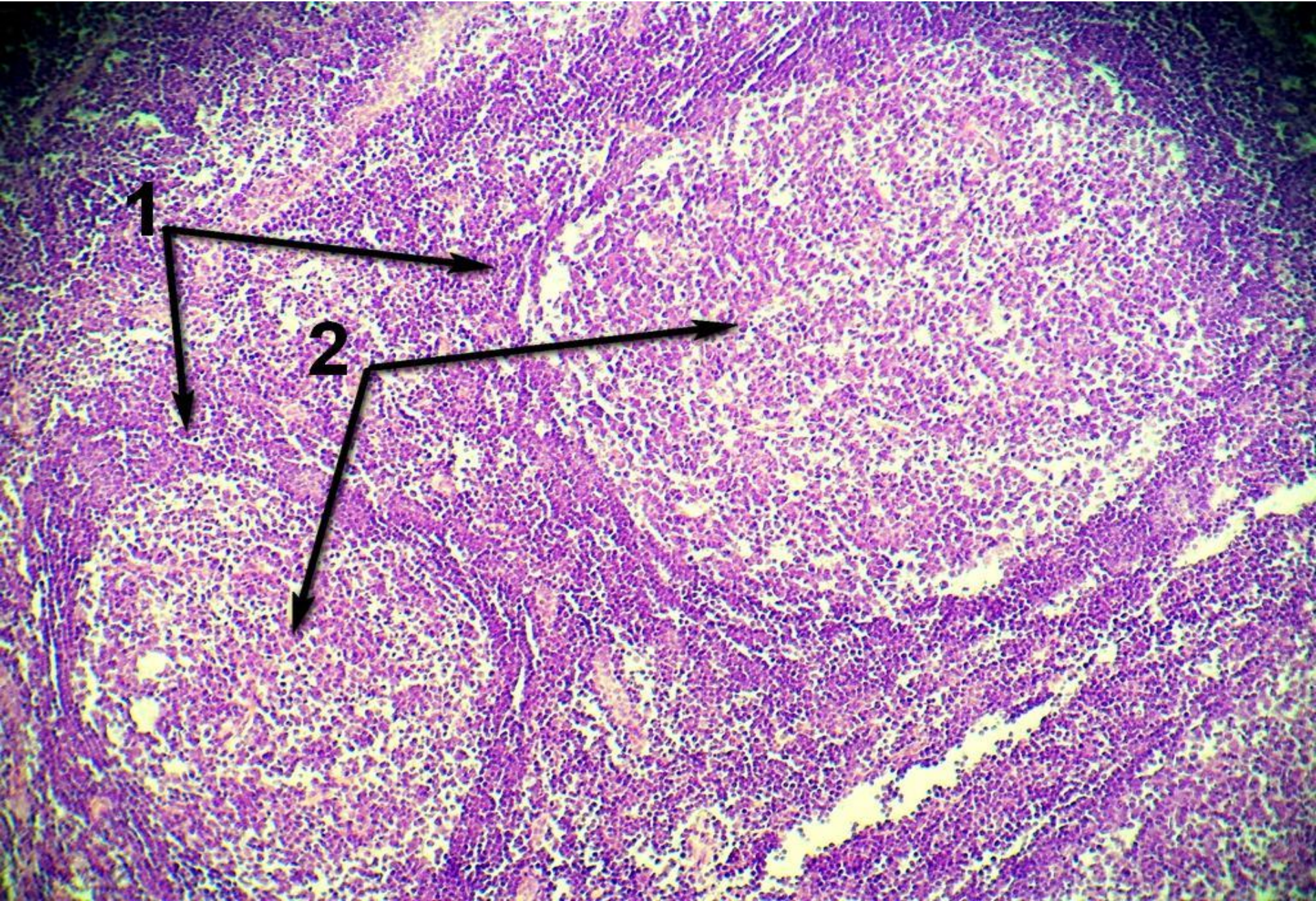


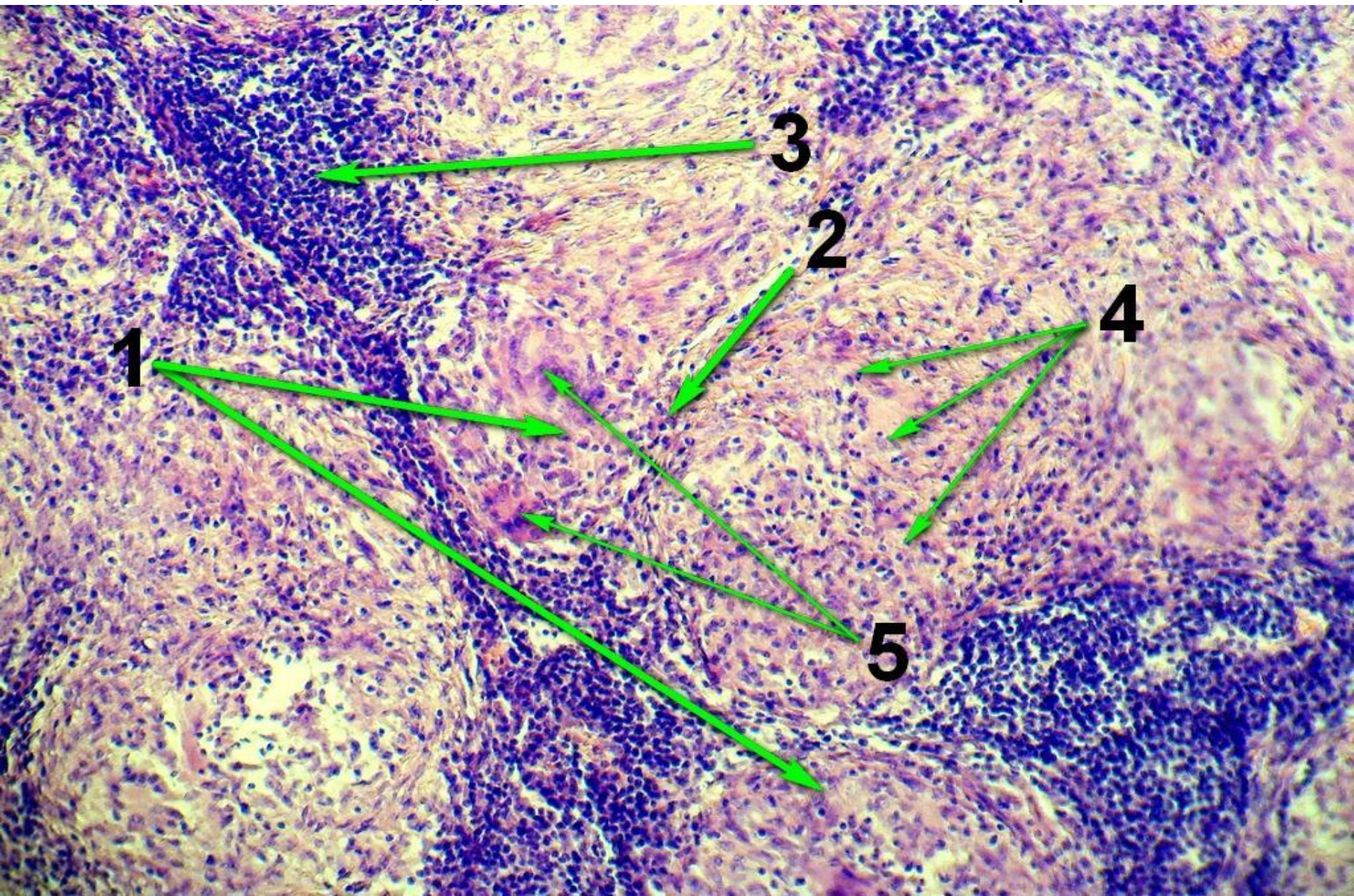
Препарат № 27. Гиперплазия
светлых фолликулов
лимфатического узла. Окраска
гематоксилин-эозином.
Увеличение 200 раз.

1. Большое количество фолликулов. 2. Крупные светлые центры размножения, представленных плазматическими клетками.



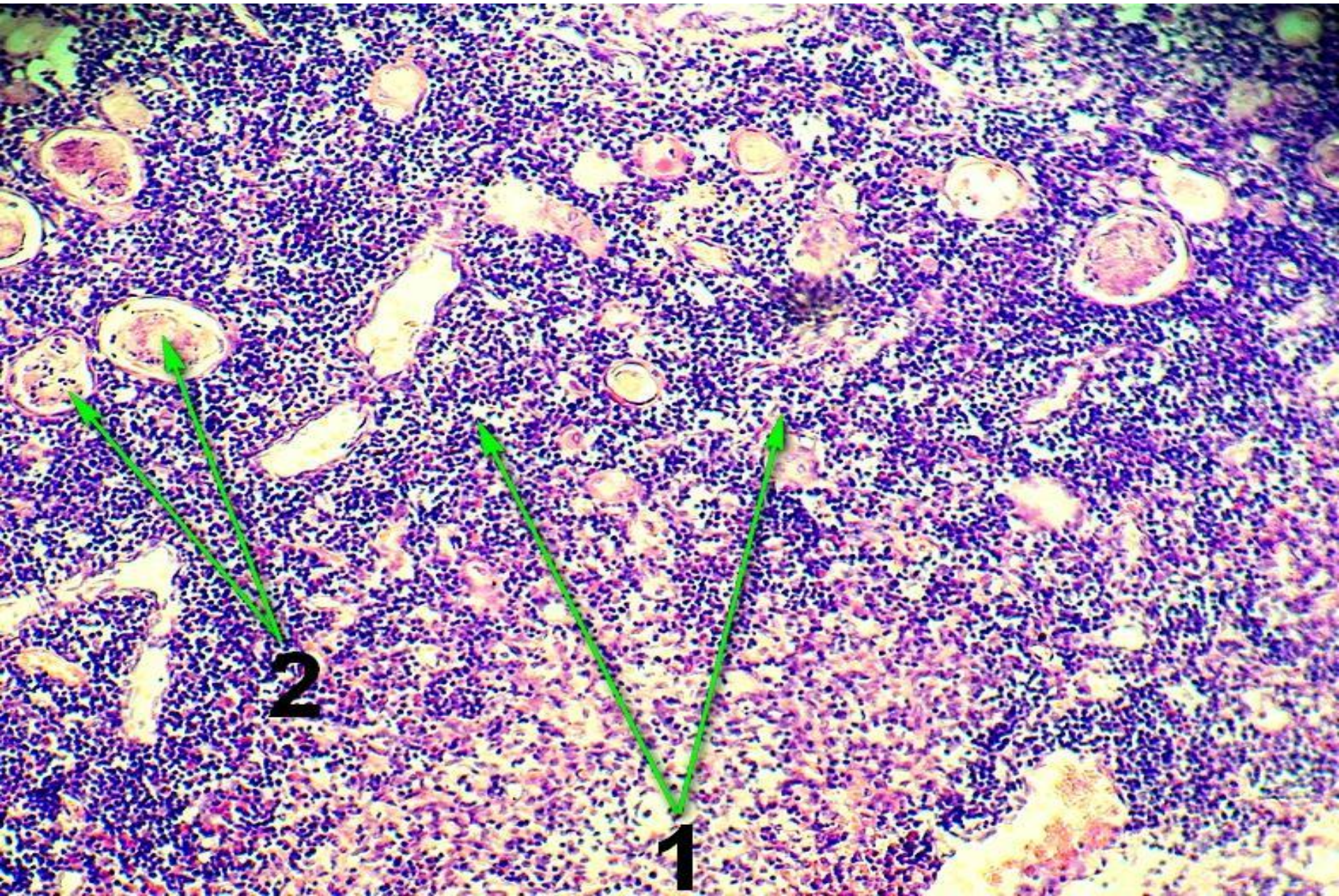
Препарат № 28. Саркоидоз
лимфатических узлов.
Окраска гематоксилин-
эозином. Увеличение 200 раз.

1. В одинаковые по размеру гранулёмы. 2. Отграничены друг от друга соединительнотканными волокнами или 3. Венчиками из лимфоцитов. Гранулемы состоят из 4.эпителиоидных клеток и 5.гигантских клеток Пирогова-Лангганса.



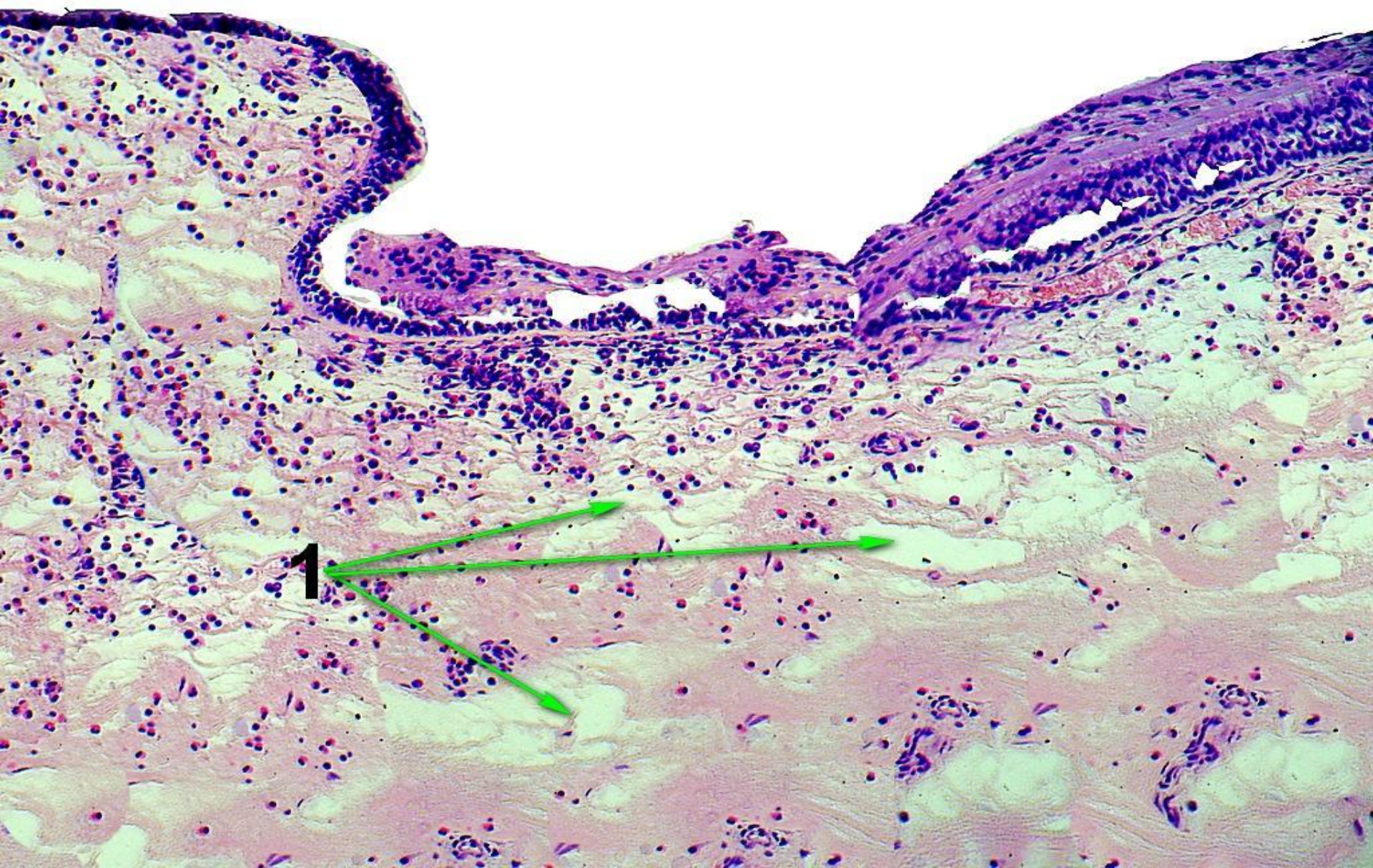
Препарат № 29. Акцидентальная
трансформация тимуса. Окраска
гематоксилин-эозином.
Увеличение 200 раз.

1. В тимусе отмечается уменьшение количества лимфоцитов.
2. Дистрофические, некротические изменения телец Гассала.



Препарат № 30. Аллергический
ринит. Окраска гематоксилин-
эозином. Увеличение 200 раз.

1. В слизистой оболочке носа выражен отек подслизистого слоя.



Препарат № 30. Аллергический
ринит. Окраска гематоксилин-
эозином. Увеличение 400 раз.

Диффузная периваскулярная инфильтрация 1. эозинофилами 2. плазматическими клетками 3. лимфоцитами.

