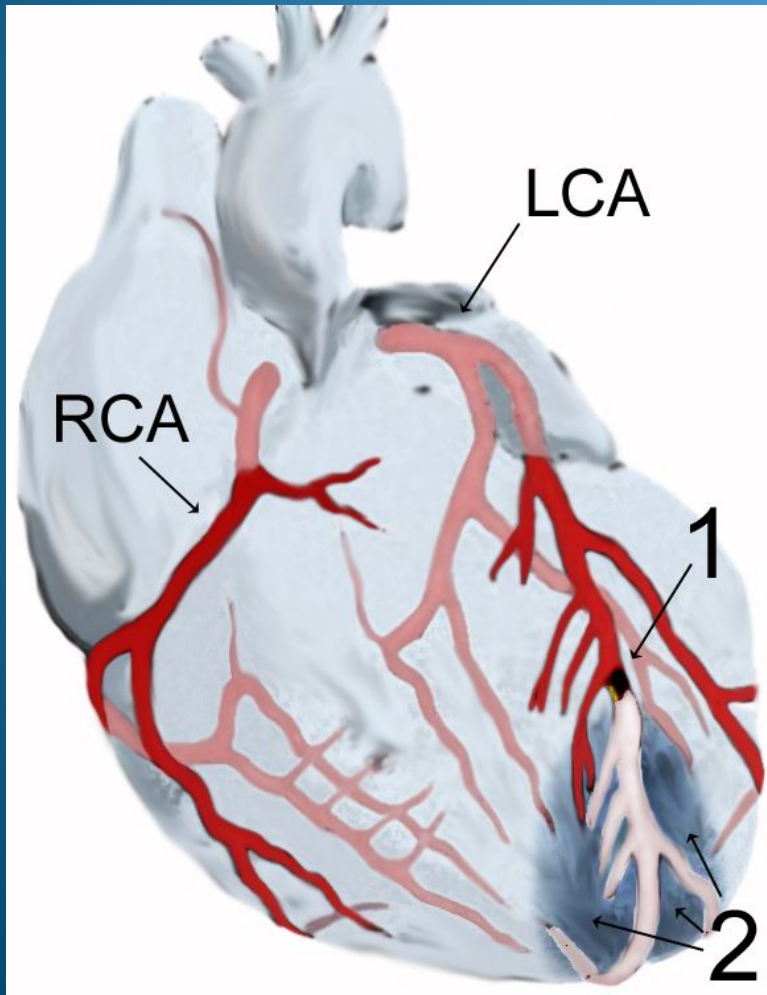
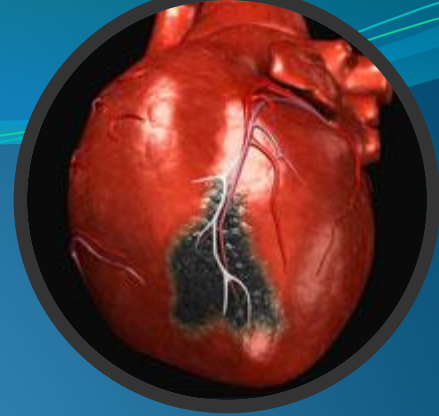

Каменск-Уральский филиал ГБОУ СПО
"Свердловский областной медицинский
колледж"

Презентация на тему:
«Инфаркт миокарда»

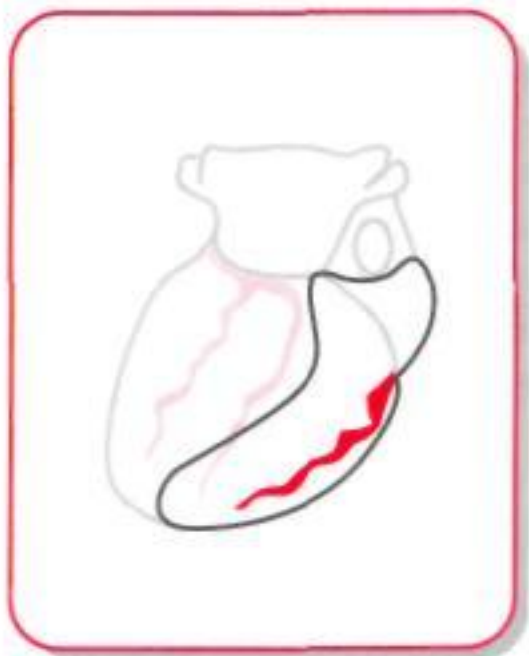
Автор : Струговец Лина
Студентка 293гр.

Инфаркт миокарда



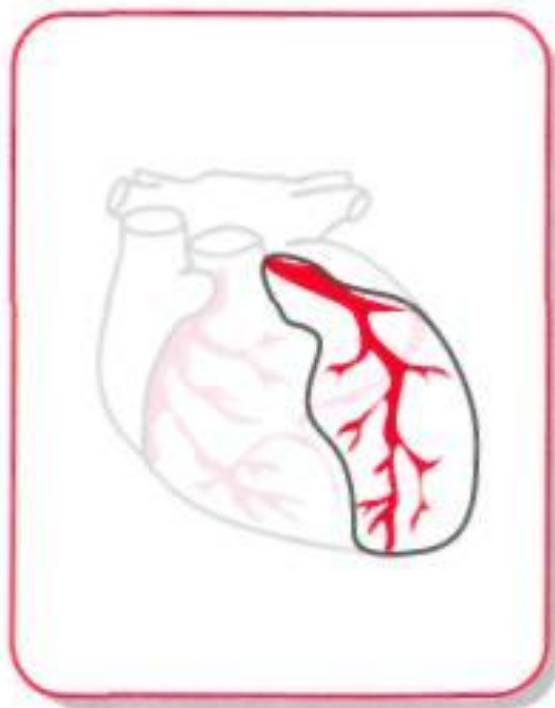
Формы инфаркта миокарда

Инфаркт
боковой стенки сердца



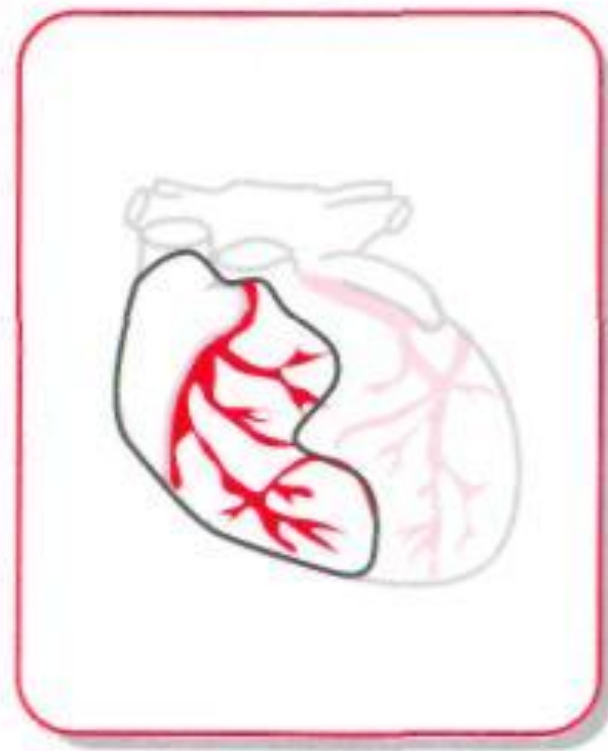
Огибающая ветвь левой
венечной артерии

Инфаркт
передней стенки сердца



Передняя межжелудочковая
ветвь левой венечной артерии


Инфаркт
нижней стенки сердца



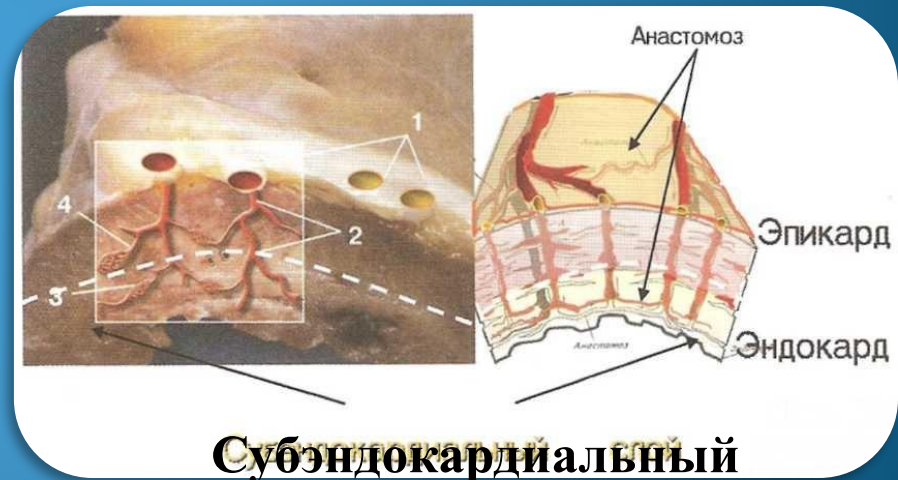
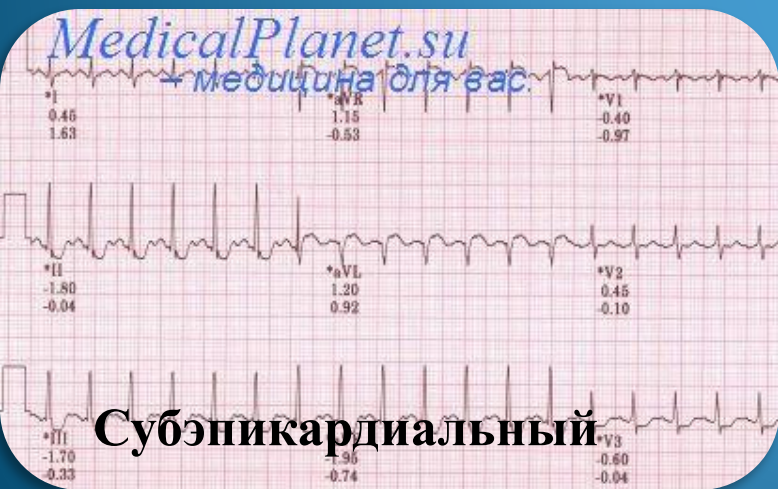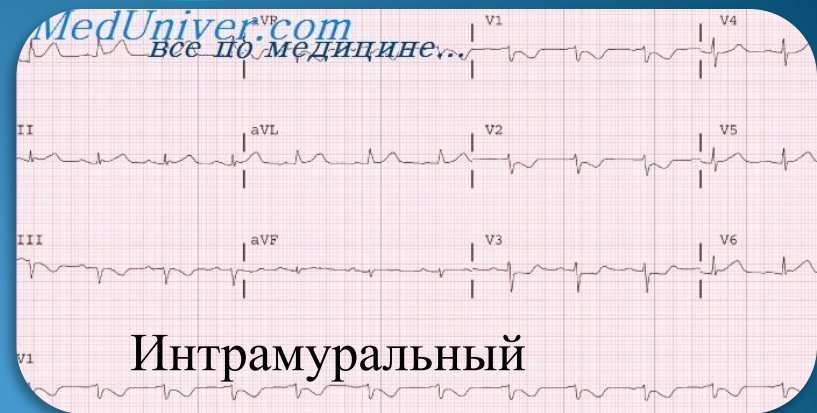
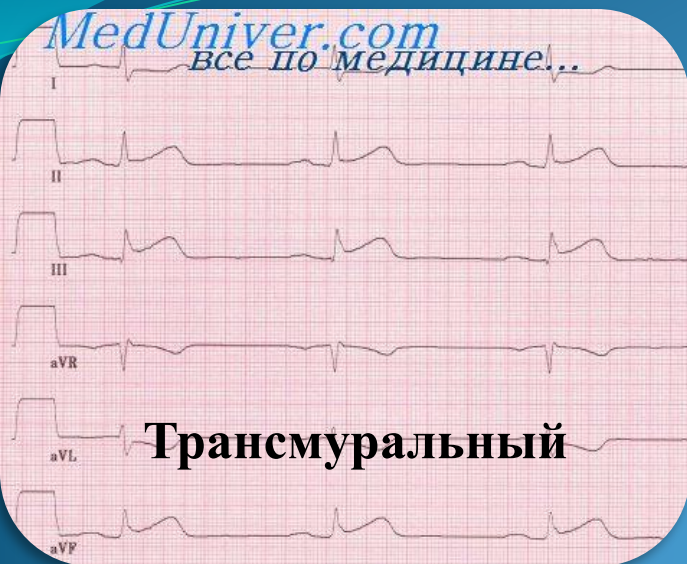Правая
венечная артерия

Классификация

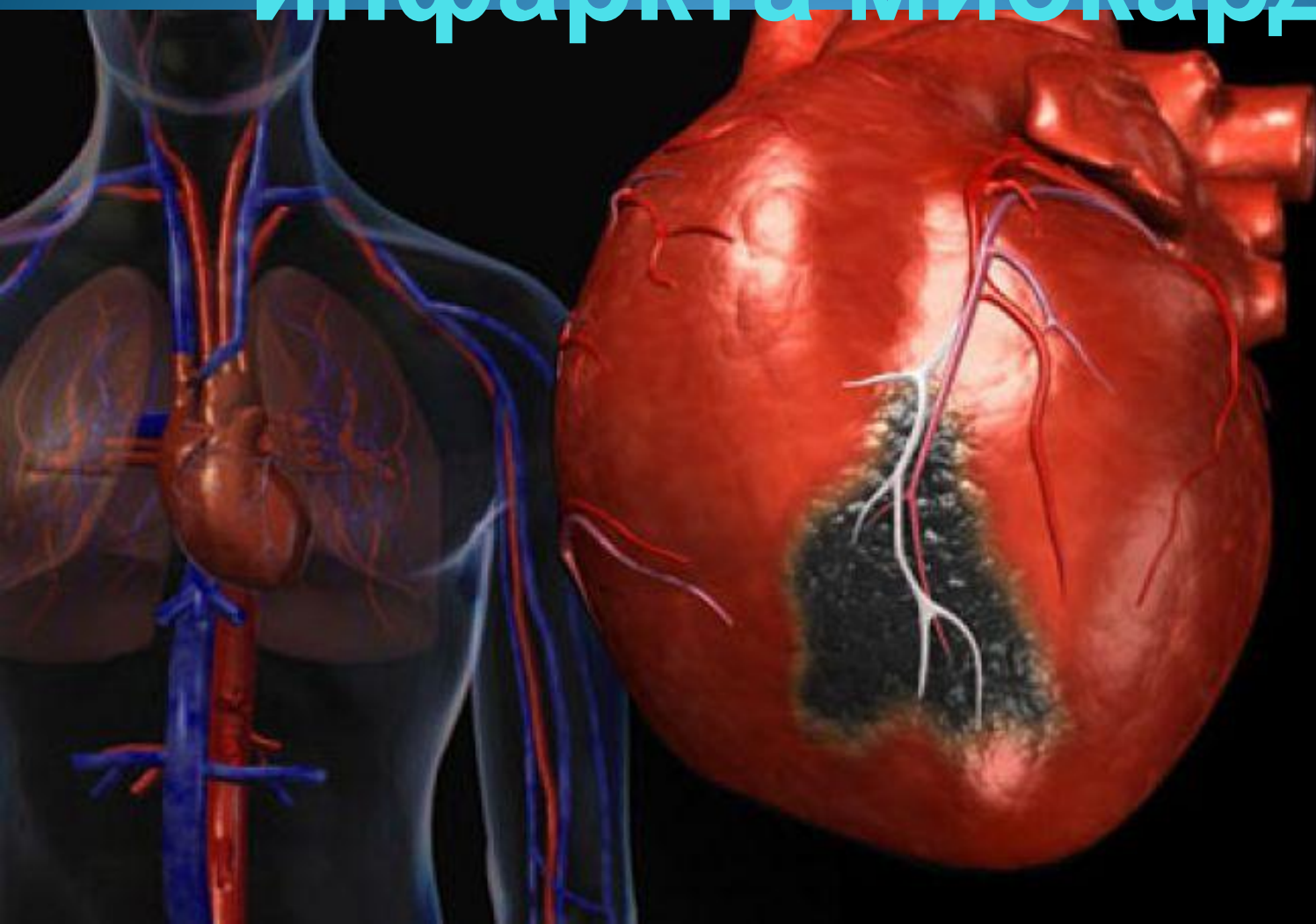По стадиям развития:



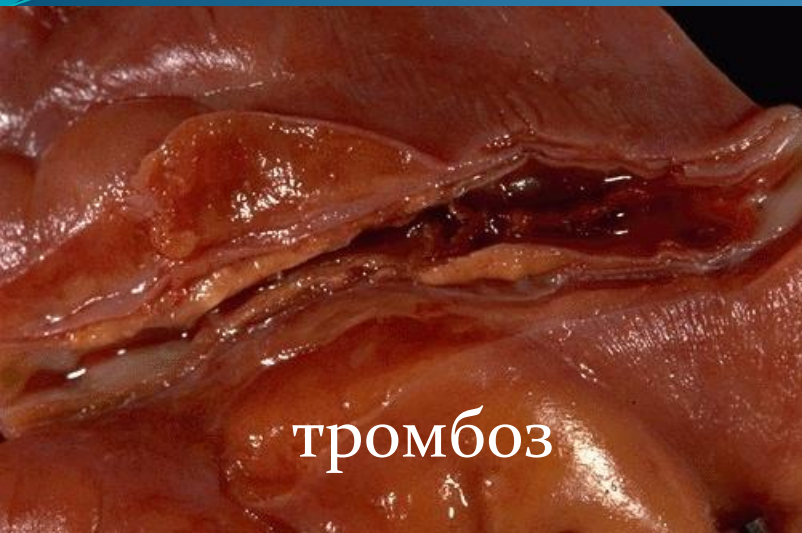поражения:



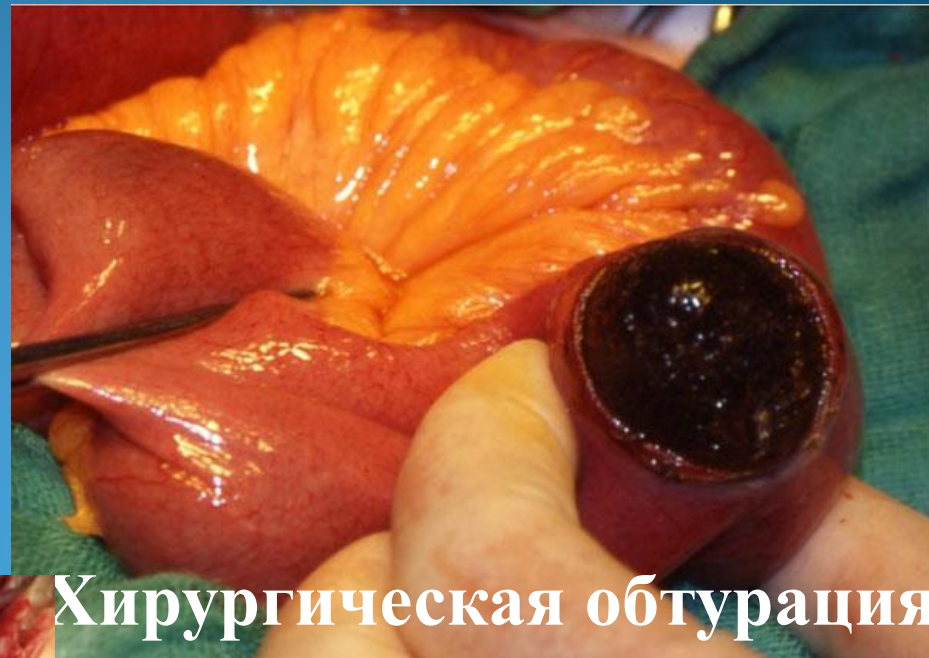клиническая классификация инфаркта миокарда



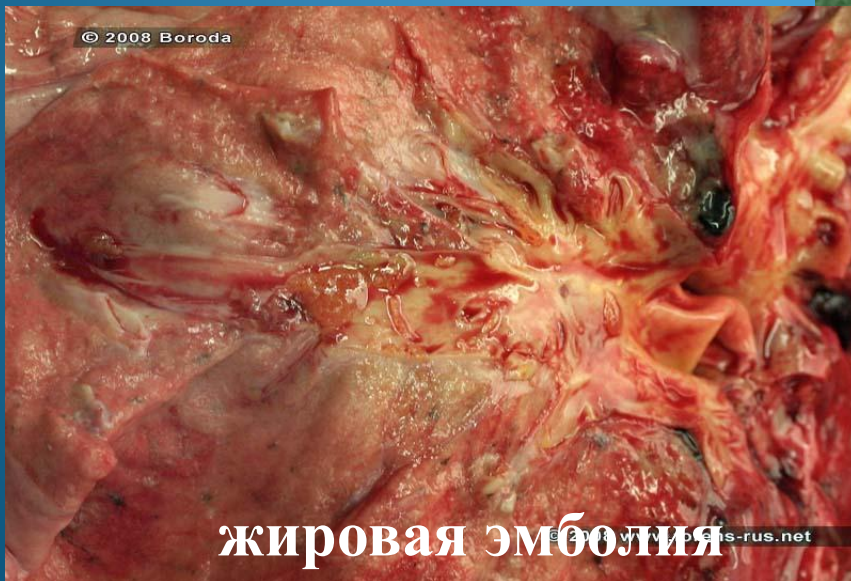Этиология



тромбоз



Хирургическая обтурация

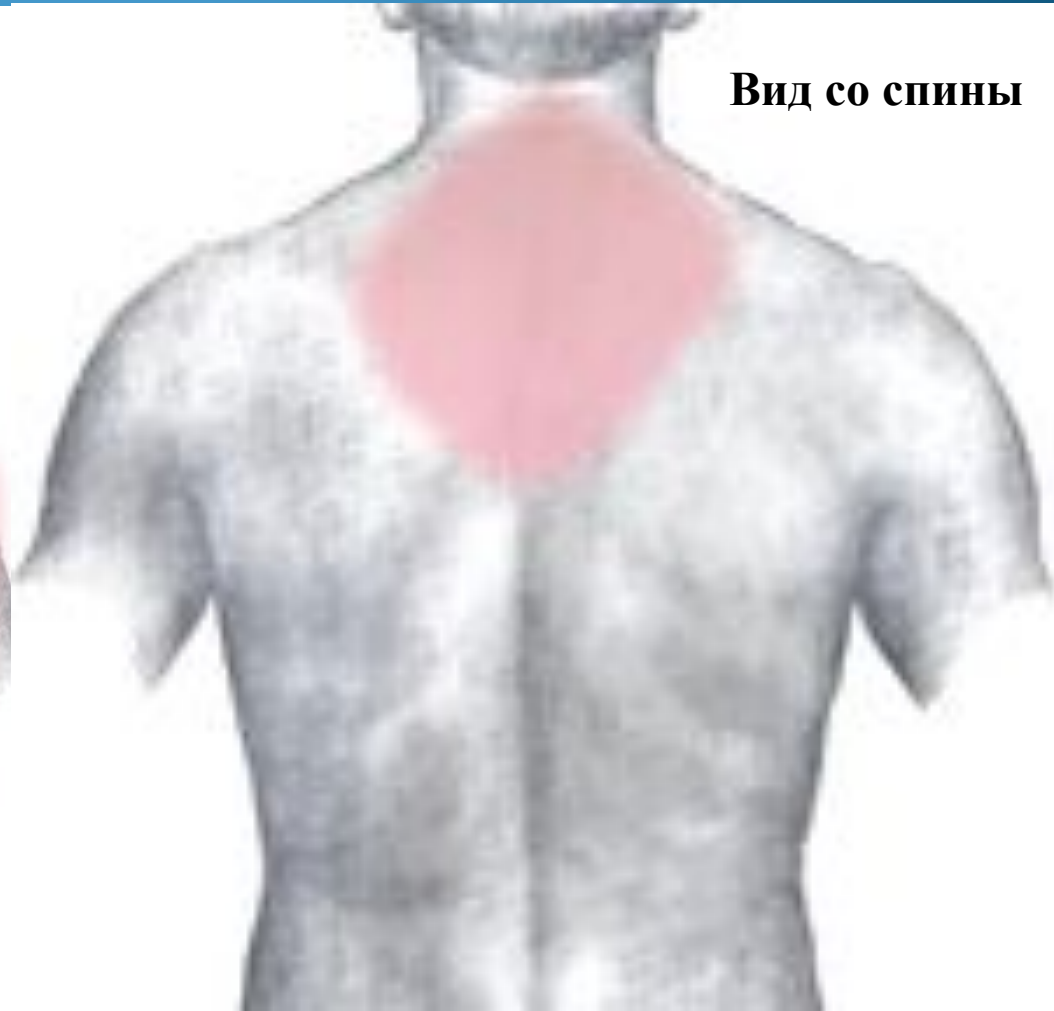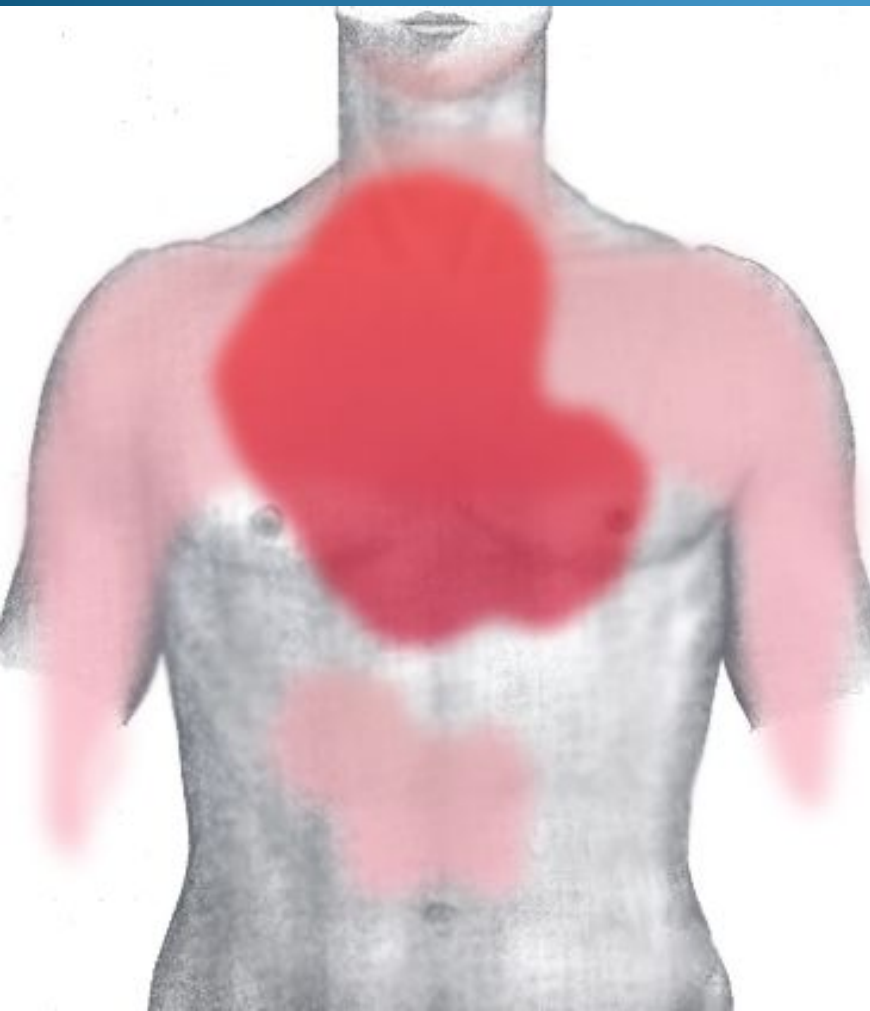


жировая эмболия

© 2008 Boroda

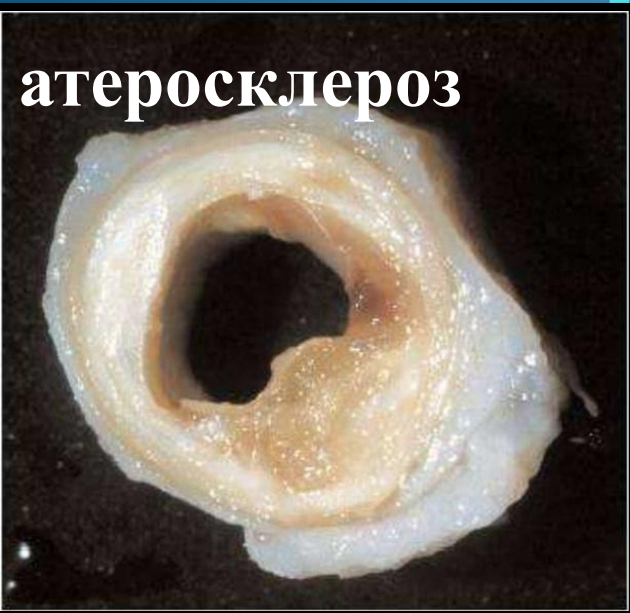© 2008 Boroda
s-rus.net

Болевые зоны при инфаркте миокарда



Вид со спины


Причины возникновения инфаркта



**артериальная
гипертония**




возраст



**Курение
и
ожирение**

Профилактика инфаркта миокарда



**СПАСИБО ЗА
ВНИМАНИЕ**

