

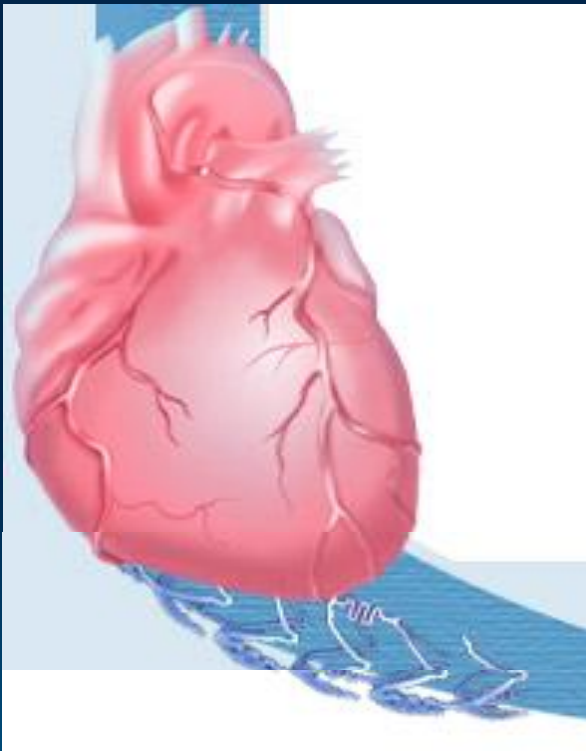
ЛЕКЦИЯ



ИНФАРКТ МИОКАРДА

ИНФАРКТ МИОКАРДА

определение



- ИМ представляет острое заболевание, обусловленное развитием ишемического некроза участка мышцы сердца; проявляющееся в большинстве случаев характерной болью, нарушениями основных функций сердца; как правило, с формированием клинических симптомов острой сосудистой и сердечной недостаточности и других осложнений, угрожающих жизни больных.

РАСПРОСТРАНЕННОСТЬ ИНФАРКТА МИОКАРДА

- Распространенность ИМ среди мужчин старше 40 лет, проживающих в городах колеблется в разных регионах мира от 2 до 6 на 1000 населения.
- У женщин ИМ наблюдается в 1,5 – 2 раза реже.
- Горожане болеют ИМ чаще, чем сельские жители.
- По данным Европейского кардиологического общества (1997) заболеваемость и смертность на Украине и в России занимают одно из первых мест в мире.

Триада патологических изменений, способных привести к ИМ:



- **Разрыв атеросклеротической бляшки**, спровоцированный внезапным повышением активности симпатической нервной системы (резкое повышение АД, частоты и силы сердечных сокращений, увеличение венечного кровотока)



- **Тромбоз**, образовавшийся на месте разорвавшейся либо интактной атеросклеротической бляшки вследствие резкого повышения свертываемости крови (за счет усиления агрегации тромбоцитов, активации коагуляционной системы и/или торможения фибринолиза).



- **Вазоконстрикция**: локальная (области венечной артерии, где расположена бляшка) или генерализованная (всей коронарной артерии).

ПРЕДРАСПОЛАГАЮЩИЕ ФАКТОРЫ:

- **Наличие в анамнезе недостаточности кровообращения, гипертонической болезни, сахарного диабета;**
- **Врожденные аномалии венечных артерий;**
- **Сильное психоэмоциональное перенапряжение;**
- **Эмоциональный или физический стресс либо их сочетание;**
- **Инфекции;**
- **Резкие изменения погоды.**

ПАТОГЕНЕЗ ИНФАРКТА МИОКАРДА

```
graph TD; A[ПАТОГЕНЕЗ ИНФАРКТА МИОКАРДА] --> B[Инфаркт миокарда определяют как гибель кардиомиоцитов вследствие продолжительной ишемии.]; B --> C[Более чем в 90% случаев острого ИМ коронарная артерия перекрывается остро развившимся тромбом, как правило, этому предшествует разрыв атеросклеротической бляшки активация тромбоцитов и запуск системы коагуляции.]; C --> D[Процесс необратимой деструкции с гибелью клеток начинается через 20-40 мин от момента окклюзии коронарной артерии.]; D --> E[Гистохимические исследования свидетельствуют, что запасы гликогена в кардиомиоцитах исчезают через 3—4 ч. после наступления тяжелой ишемии.]; E --> F[В течение первых двух часов изменения клеточных структур нарастают и становятся необратимыми. В миокарде развивается асептический ишемический некроз.];
```

□ Инфаркт миокарда определяют как гибель кардиомиоцитов вследствие продолжительной ишемии.

Более чем в 90% случаев острого ИМ коронарная артерия перекрывается остро развившимся тромбом, как правило, этому предшествует разрыв атеросклеротической бляшки активация тромбоцитов и запуск системы коагуляции.

Процесс необратимой деструкции с гибелью клеток начинается через 20-40 мин от момента окклюзии коронарной артерии.

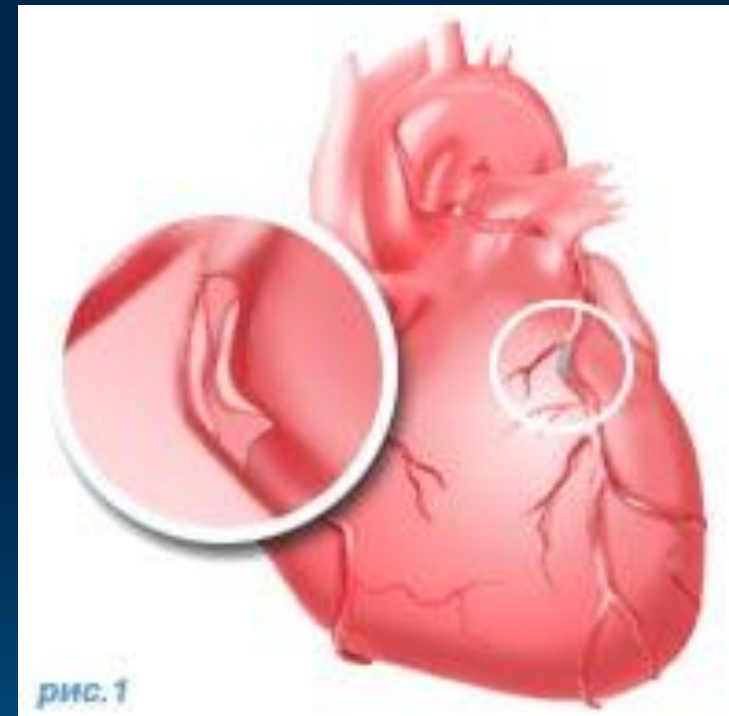Гистохимические исследования свидетельствуют, что запасы гликогена в кардиомиоцитах исчезают через 3—4 ч. после наступления тяжелой ишемии.

В течение первых двух часов изменения клеточных структур нарастают и становятся необратимыми. В миокарде развивается асептический ишемический некроз.

ИНФАРКТ МИОКАРДА

МОРФОЛОГИЧЕСКИЕ ИЗМЕНЕНИЯ

- Ишемические изменения, а затем и инфаркт развиваются в первую очередь в субэндокардиальном отделе миокарда (так как в этой зоне потребность миокарда в кислороде наивысшая, а кровоснабжение наиболее ограничено) и распространяются кнаружи, в конце-концов становясь трансмуральными.
- Некроз проявляется лишь через 6—8 ч. после начала болей .
- Удаление некротических масс начинается с 4-го дня, а к 4—6-й недели заболевания некротические массы практически полностью.
- На 6-й неделе болезни образуется плотный рубец.



ПАТОМОРФОЛОГИЧЕСКИЕ ИЗМЕНЕНИЯ ПРИ ИНФАРКТЕ МИОКАРДЕ

Поражение магистральной коронарной артерии с ее окклюзией сопровождается, как правило, трансмуральным некрозом.

Для нетрансмуральных инфарктов более характерно поражение нескольких артерий, не достигающее полной окклюзии и сопровождающееся “гнездным” некрозом миокардиоцитов.

Изолированное поражение правого желудочка встречается лишь у 3—5% больных и даже реже, преимущественно у пациентов с хроническим легочным сердцем.

Некротическое поражение предсердий отмечено у 7—17% погибших от инфаркта миокарда, чаще наблюдается поражение правого предсердия.

Изолированный инфаркт миокарда предсердий относится к казуистике.

ОСТРЫЙ ИНФАРКТ МИОКАРДА



**Окклюзия
передней
межжелудочковой
коронарной
артерии**

**Поражение левой
огибающей
артерии**

**Нарушение
кровообращения в
правой коронарной
артерии**

- инфаркт миокарда передней стенки и верхушки левого желудочка;
- в некроз могут также вовлекаться межжелудочковая перегородка, боковая стенка и сосочковые мышцы

- инфаркт миокарда нижнезадней или боковой стенки левого желудочка.

- инфаркт задненижних отделов миокарда левого желудочка, заднего отдела межжелудочковой перегородки, заднемедиальной сосочковой мышцы и миокарда правого желудочка.

ПРОДРОМАЛЬНЫЙ СИНДРОМ

У 60-80% больных инфаркт миокарда развивается не внезапно, а имеет место преинфарктный (продромальный) синдром, который встречается в следующих вариантах:

1. Впервые возникшая стенокардия, с быстрым течением - самый частый вариант; сюда же могут быть отнесены случаи, когда стенокардия возобновилась после длительного (месяцы, годы) перерыва;
2. Нарастание тяжести уже имевшейся стабильной стенокардии: прогрессирующее снижение толерантности к физической нагрузке, расширение зоны болей; нет полного снятия болей при приеме нитроглицерина;
3. Приступы острой коронарной недостаточности;
4. Стенокардия Принцметалла.

ОСТРЕЙШИЙ ПЕРИОД ИМ (болевогой вариант)

время от возникновения ишемии миокарда до первых проявлений его некроза

- Обычно первым симптомом ИМ служит **боль**, локализующаяся в левой половине грудной клетки, области грудины, сердца (**status anginosus**), справа от грудины или по всей передней поверхности грудной клетки; в эпигастральной области (**status abdominalis**).
- **Иррадиация боли**: чаще всего боль иррадирует в левые плечо и руку, в межлопаточное пространство, шею, правое плечо и руку, нижнюю челюсть, область живота.
- **Характер боли**: давящая, сжимающая, реже жгущая, разрывающая.
- **Длительность боли**: продолжается от нескольких десятков минут, часов до 1–2 суток.
- **Периодичность боли**: как правило, постоянна, чрезвычайно интенсивна, уменьшается лишь под воздействием наркотических анальгетиков.
- Возможна умеренная брадикардия (немногим менее 60 в 1 мин.), обычно сменяющаяся умеренной (до 100 в 1 мин.) тахикардией.
- Экстрасистолы в первые часы и сутки инфаркта миокарда регистрируются у 90–95% больных.

ОСТРЕЙШИЙ ПЕРИОД ИМ

- АД может несколько повыситься в первые часы заболевания, а затем остается обычным или снижается.
- **Размеры сердца** при неосложненном инфаркте миокарда определяются предшествующими заболеваниями.
- При неосложненном инфаркте миокарда отсутствуют патологические **физикальные симптомы** со стороны сердца, за исключением возможного приглушения тонов (в особенности I тона у верхушки).
- У 25–30% больных в остром периоде инфаркта миокарда выслушивается пресистолический или протодиастолический ритм галопа.
- Появление систолического шума у больных ИМ может быть связано с развитием острой митральной недостаточности (на фоне дисфункции или разрыва сосочковых мышц).

ОСТРЫЙ ПЕРИОД

наступает по окончании острейшего периода и продолжается около 2 суток - до окончательного отграничения очага некроза.

- В первые часы острого периода исчезает ангинозная боль.
- Сердечная недостаточность и артериальная гипотензия, как правило, остаются и могут даже прогрессировать, а в некоторых случаях они возникают уже по окончании острейшего периода.
- Нарушения ритма и проводимости сердца определяются при *мониторном наблюдении* практически у всех больных.

РЕЗОРБЦИОННО - НЕКРОТИЧЕСКИЙ СИНДРОМ

В конце первых - начале вторых суток заболевания у пациентов развивается **резорбционно-некротический синдром**: повышается температура, обычно до субфебрильных цифр, появляется нейтрофильный лейкоцитоз. Повышение температуры до фебрильных цифр отмечается крайне редко и, как правило, свидетельствует о каком либо осложнении. Лихорадка держится в течение 3-5 суток.

ПОДОСТРЫЙ ПЕРИОД

интервал времени от формирования очага некроза до замещения его рыхлой соединительной тканью

- Кардиалгии прекращаются.
- Частота и тяжесть нарушений сердечного ритма в подостром периоде постепенно уменьшаются; нередко восстанавливается, нарушенная в острейшем периоде ИМ проводимость.
- Одышка, а также признаки застоя крови в легких при отсутствии аневризмы сердца и недостаточности митрального клапана уменьшаются или исчезают.
- Звучность сердечных тонов постепенно повышается, но полностью у большинства больных не восстанавливается.
- АД у большинства больных постепенно повышается.
- Исчезают проявления резорбционного синдрома.

ПОСТИНФАРКТНЫЙ ПЕРИОД

завершает течение ИМ происходит окончательное формирование в зоне инфаркта плотного рубца

- В этот период постепенно развивается компенсаторная гипертрофия миокарда.
- Толерантность к физической нагрузке и двигательная активность постепенно возрастают.
- Число сердечных сокращений приближается к норме.
- Нарушения ритма сохраняются, однако их количество и число опасных для жизни аритмий значительно уменьшается.
- Измененные показатели крови нормализуются.
- В этот период возможно развитие тяжелых невротических реакций, истерий и фобий.

ИНФАРКТ МИОКАРДА

Клиническая картина неосложненного инфаркта миокарда складывается из ангинозного приступа, достаточно скудных физикальных симптомов и резорбционно-некротического синдрома

клинические варианты начала инфаркта миокарда:

1. Болевой (*status anginosus*);
2. Астматический (*status astmaticus*);
3. Абдоминальный (*status abdominalis*);
4. Аритмический;
5. Цереброваскулярный;
6. Малосимптомное (бессимптомное) течение

АСТМАТИЧЕСКИЙ ВАРИАНТ

- **Астматический вариант ИМ начинается с приступа сердечной астмы, либо отека легкого.**
- **Астматический вариант наблюдается у 10 - 20% больных инфарктом миокарда, чаще он встречается в пожилом возрасте, при обширном повторном инфаркте миокарда, а также при развитии инфаркта сосочковых мышц.**
- **Ведущая жалоба больного – приступ одышки, удушья, нехватки воздуха.**

АБДОМИНАЛЬНЫЙ (ГАСТРАЛГИЧЕСКИЙ) ВАРИАНТ

- Для этого варианта развития инфаркта миокарда характерно сочетание болей в верхних отделах живота с диспепсическими расстройствами, парезом желудочно-кишечного тракта с резким вздутием живота.
- Боли могут иррадиировать в лопатки, межлопаточное пространство, передние отделы грудной клетки.
- Абдоминальный вариант имеет место у 0,8 – 2 % больных инфарктом миокарда и чаще всего возникает у больных с задне - диафрагмальным инфарктом миокарда.

АРИТМИЧЕСКИЙ ВАРИАНТ

- В клинической картине не просто наличествуют, но обязательно превалируют нарушения сердечного ритма и обусловленные ими симптомы.
- Наиболее часто аритмический вариант протекает в виде пароксизмов желудочковой или наджелудочковой тахикардии, мерцательной тахикардии, атриовентрикулярной блокады высокой степени с выраженной желудочковой брадисистолией.
- Аритмическому варианту может сопутствовать выраженная артериальная гипотония, вплоть до аритмического варианта кардиогенного шока или острая застойная сердечная недостаточность. Боли при этом могут отсутствовать.

ЦЕРЕБРОВАСКУЛЯРНЫЙ ВАРИАНТ

- К этому варианту относятся случаи возникновения инфаркта миокарда с преобладающими симптомами нарушения (обычно динамического) мозгового кровообращения. Чаще всего речь идет об обмороке, головокружении, тошноте, рвоте (центрального генеза), а также и очаговой неврологической симптоматике.
- Цереброваскулярный вариант инфаркта миокарда диагностируют у 0,8% – 1,3% больных инфарктом миокарда.
- Боли в грудной клетке у таких больных слабо выражены или даже полностью отсутствуют.

БЕССИМПТОМНЫЙ ИНФАРКТ МИОКАРДА

- Относительно небольшая интенсивность болей (а иногда серия обычных для больного, но частых приступов стенокардии), кратковременный пароксизм одышки, другие нетяжелые и непродолжительные симптомы нередко не запоминаются больным, и электрокардиографические признаки перенесенного инфаркта миокарда обнаруживают случайно.
- Бессимптомный вариант ИМ диагностируется у 0,9% больных, госпитализированных по поводу инфаркта миокарда.

ДИАГНОСТИКА ИНФАРКТА МИОКАРДА

- На догоспитальном этапе врач обязан предположить развитие ИМ во всех случаях впервые возникшей или прогрессирующей стенокардии, особенно при длительности боли свыше 30 минут.
- Следует также госпитализировать и наблюдать больных с выраженной болью в надчревной области, которая не сопровождается признаками раздражения брюшины, выраженными нарушениями гемодинамики вследствие аритмий, а также больных с мозговыми эпизодами неясного генеза.
- Динамическое наблюдение и регистрация ЭКГ позволяют в большинстве таких случаев поставить правильный диагноз.
- Для диагностики инфаркта миокарда предложено большое количество инструментальных и лабораторных методов, важнейшими из которых являются серийное определение содержания в сыворотке крови кардиоспецифических белков — креатинфосфокиназы, ее фракций, миоглобина и тропонина Т.

ЭКГ ДИАГНОСТИКА ИМ

основной метод, позволяющий уточнить диагноз ИМ в "реальном масштабе времени", позволяющая судить о локализации ИМ, его обширности, давности

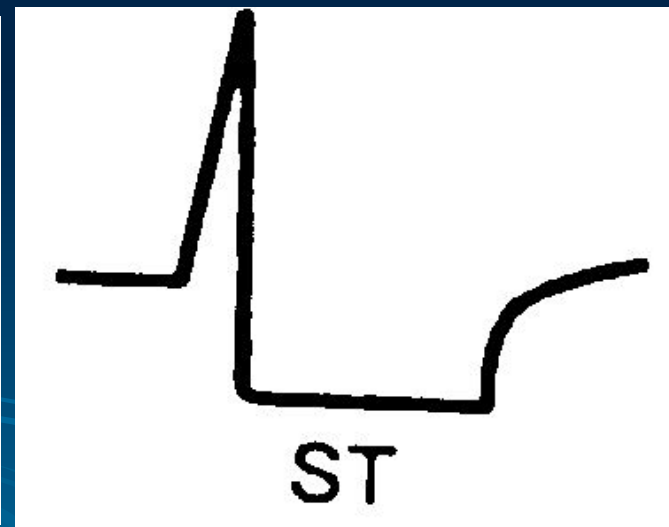
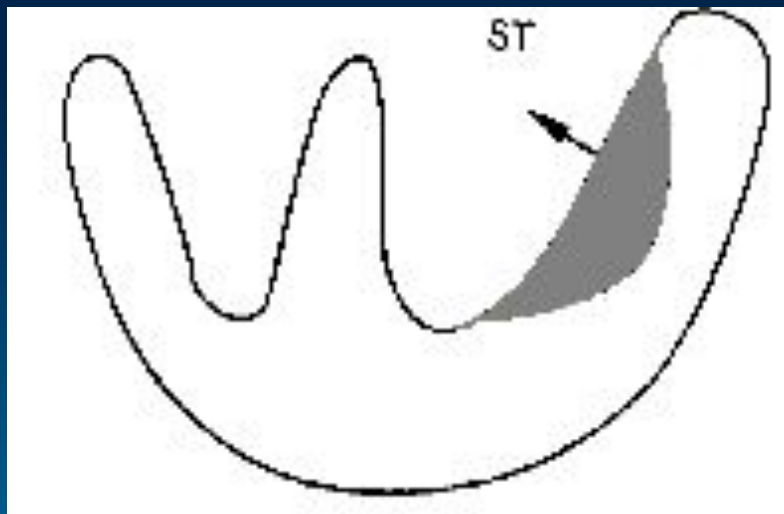
ТОПИЧЕСКАЯ ЭКГ ДИАГНОСТИКА ИНФАРКТА МИОКАРДА

Локализация ИМ	Отведения
Передне-перегородочный	V_{1-3}
Передне-верхушечный	V_{3-4}
Передне-боковой	I, aVL, V_{5-6}
Распространенный передний	I, aVL, V_{1-6}
Задне-диафрагмальный (нижний)	II, III, aVF
Задне-базальный	V_{7-8}
Задне-боковой	II, III, aVF
Распространенный задний	II, III, aVF, V_{5-9}

ДИНАМИКА ЭКГ ПРИ ИМ

ЭКГ признаки субэндокардиальной ишемии миокарда

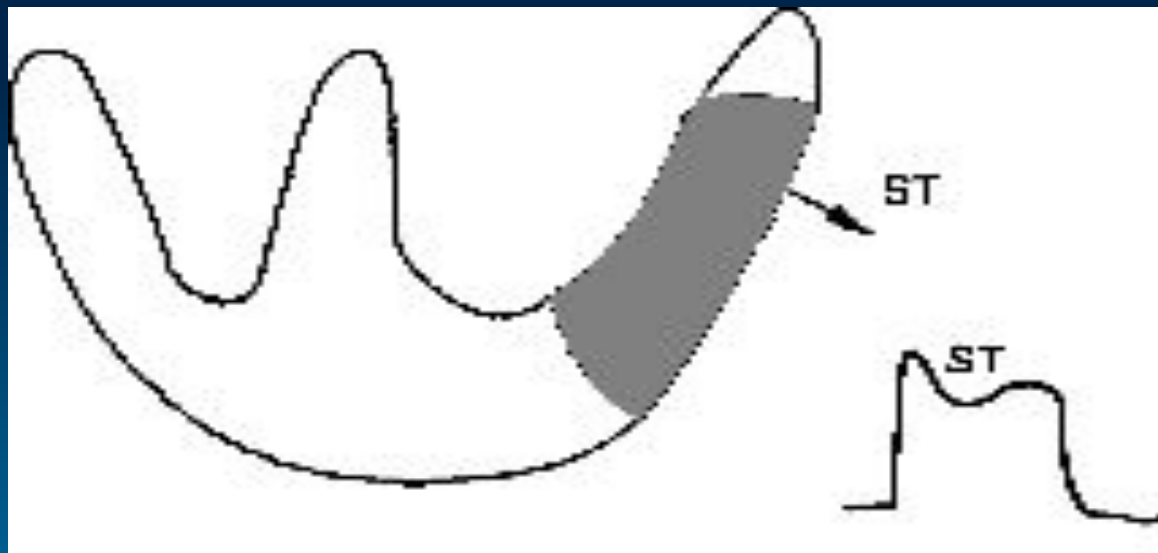
- Характерно появление высоких коронарных зубцов Т и смещение сегмента S-T ниже изолинии. Этот период развития инфаркта миокарда регистрируется в первые 20 - 30 мин после возникновения ангинозного приступа



ДИНАМИКА ЭКГ ПРИ ИМ

ЭКГ признаки субэпикардальной или трансмуральной ишемии миокарда

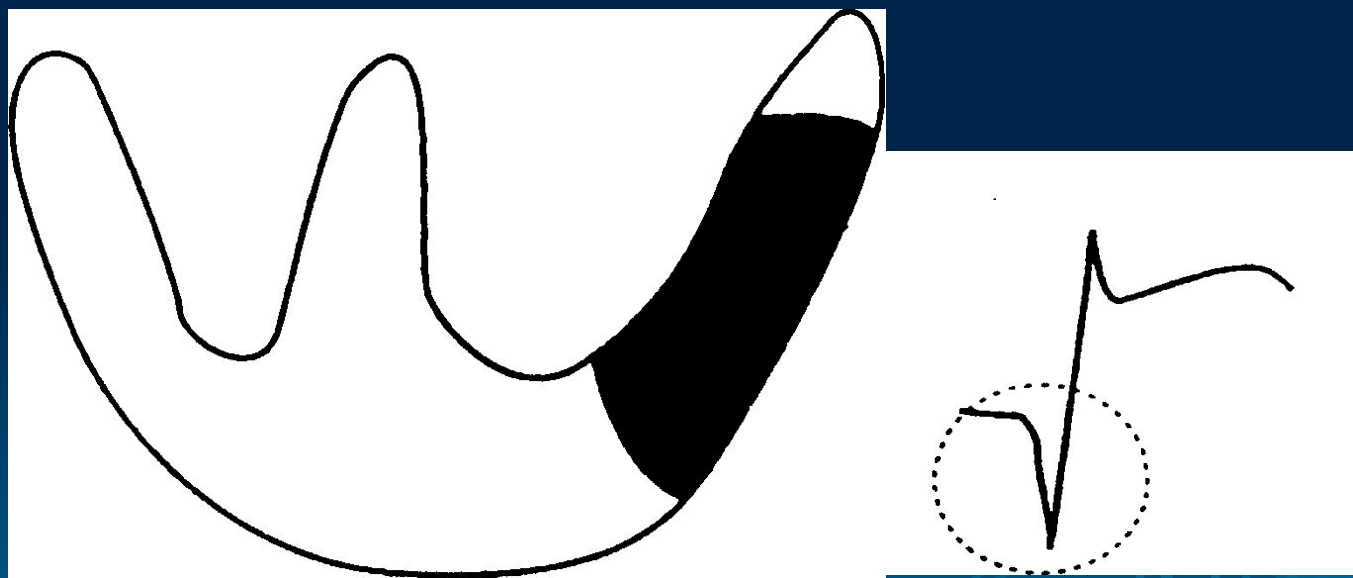
- Когда зона ишемического повреждения распространяется до эпикарда на ЭКГ фиксируется смещение сегмента S-T выше изолинии (это происходит обычно через несколько часов от начала инфаркта)



ДИНАМИКА ЭКГ ПРИ ИМ

ЭКГ признаки некроза миокарда

- При формировании зоны некроза на ЭКГ образуется патологический зубец Q и снижается амплитуда зубца R




ПОДОСТРАЯ СТАДИЯ ИНФАРКТА МИОКАРДА

- характеризуется стабилизацией размеров зоны некроза и исчезновением зоны ишемического повреждения сердечной мышцы
- Зона некроза представлена зубцом Q или комплексом QS , и зона ишемии, проявляется отрицательным коронарным зубцом T, который может стать сглаженным или даже положительным

РУБЦОВАЯ СТАДИЯ ИНФАРКТА МИОКАРДА

- Сохраняется патологический зубец Q или комплекс QS
- Сегмент S-T расположен обычно на изолинии
- Зубец T может становиться менее отрицательным, сглаженным или даже положительным



**Динамика ЭКГ при
трансмуральном
распространенном
переднем ИМ**

ЭКГ- критерии ВОЗ “определенного” инфаркта миокарда

- **зубец Q в отведении I** не менее 20% амплитуды зубца R в этом же отведении при отрицательном зубце T и подобных изменениях в отведении aVL;
- **зубец Q в отведениях II, III** не менее 0,03 с (в отведении III не менее 25% амплитуды зубца R в этом же отведении) и отрицательный зубец T в этих отведениях;
- **зубец Q в грудных отведениях V1 — V3** (при ширине комплекса QRS не более 0,10 сек) с отрицательными или двухфазными зубцами T в отведениях V2 и V3;
- **зубец Q в грудных отведениях V4 и V5** не менее 0,4 мВ и в отведении V6 не менее 0,2 мВ с отрицательным зубцом T в этих отведениях;
- **смещение сегмента ST** выше изоэлектрической линии с последующим его снижением и формированием отрицательного зубца T.

ИНФАРКТ МИОКАРДА БЕЗ ЗУБЦА Q



Нетрансмуральные инфаркты миокарда в настоящее время объединены термином « **инфаркт миокарда без зубца q** ». Однако их разделение (попытка разделения) на субэндокардиальные и интрамуральные еще встречается в клинической практике



- **ИМ без зубца Q: депрессия ST следует за персистирующими изменениями ST-T без развития зубца Q. Полезно сравнить с предшествующими электрокардиограммами**

ЛАБОРАТОРНАЯ ДИАГНОСТИКА ИНФАРКТА МИОКАРДА

Клинический анализ крови

- **Лейкоцитоз.** Нейтрофильный лейкоцитоз с умеренным сдвигом формулы влево появляется через несколько часов от начала болевого приступа, достигает максимума на 2—4-й день и постепенно снижается до нормы в течение недели
- **Скорость оседания эритроцитов (СОЭ).** СОЭ при инфаркте миокарда начинает увеличиваться лишь на 2—3-й день и достигает максимальных цифр на 2-й неделе болезни. Постепенное возвращение к исходному уровню происходит в течение 3—4 недель
- Значение СОЭ не коррелирует не с величиной ИМ, не с прогнозом при этом заболевании
- **Для ИМ характерен “симптом перекреста” кривых, отражающих показатели лейкоцитоза и СОЭ**

ЛАБОРАТОРНАЯ ДИАГНОСТИКА ИНФАРКТА МИОКАРДА

Неспецифические показатели некроза и воспаления

- Наряду с СОЭ, альфа2-глобулинемией и фибриногенемией при ИМ появляются многие **неспецифические показатели некроза и воспалительного процесса**: возрастает уровень гамма-глобулинов, снижается содержание альбуминов, отмечается положительная проба на С-реактивный белок. Все эти показатели повторяют в основном динамику СОЭ

МАРКЕРЫ НЕКРОЗА МИОКАРДА

Маркеры некроза миокарда

- Некроз миокарда сопровождается выходом из поврежденных кардиомиоцитов КФК, тропонинов, АсАТ, ЛДГ и повышением их активности в сыворотке крови. Именно эти макромолекулы называют сегодня маркерами некроза миокарда
- Более, чем 25% больных, у которых ИМ был подтвержден на аутопсии, не имели изменений на ЭКГ
- Золотым стандартом диагностики ИМ сегодня считается тропонин Т или тропонин I

ЛАБОРАТОРНАЯ ДИАГНОСТИКА ИНФАРКТА МИОКАРДА

Тропонины - это регуляторные белки мышечного сокращения

- Повышенные уровни тропонинов Т и I у больных с ОКС без элевации сегмента ST и с нормальными уровнями КК свидетельствуют о некрозе клеток миокарда

Диагностические критерии

- При типичном инфаркте миокарда диагноз с очевидностью вытекает из данных анамнеза, подтверждаемых первоначальной электрокардиографической картиной и ее динамикой, а также изменениями активности ферментов в крови

ЛАБОРАТОРНАЯ ДИАГНОСТИКА ИНФАРКТА МИОКАРДА

Таблица 2. Динамика лабораторных маркеров инфаркта миокарда

МАРКЕР	Норма	ВРЕМЯ ОТ РАЗВИТИЯ ИМ		
		Начало повышения часы	Пик повышения, часы	Нормализация, сутки
МФ-фракция КФК	0–4 МЕ/л	3 – 6	12 – 24	1,5 - 3
ЛДГ ₁	15-30%	12 - 24	24 – 72	7 -14
АсАТ	28-125 ммоль/ч·л	8 - 12	24 - 48	3 - 5
Тропонины Т и I.	Менее 0,10 мкг/л	3 - 12	12 – 48	3 - 16
Миоглобин	20-66 мкг/л	1 – 4	6 – 7	1

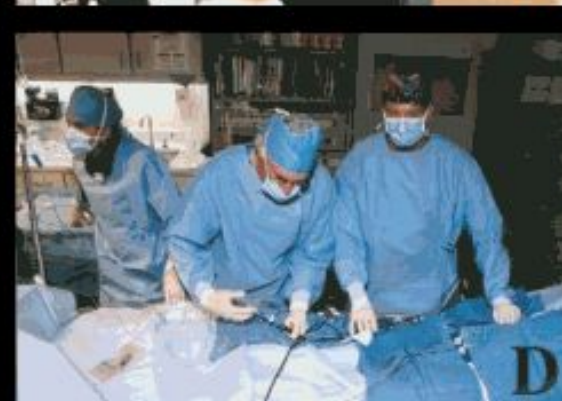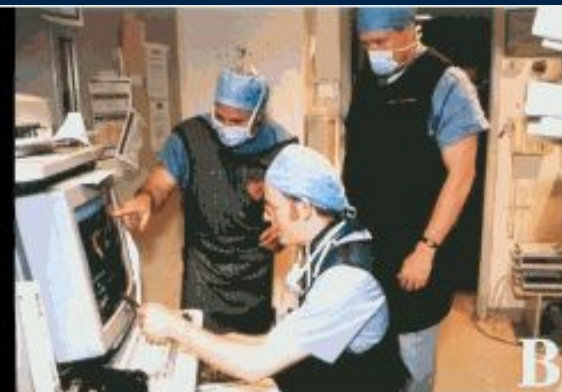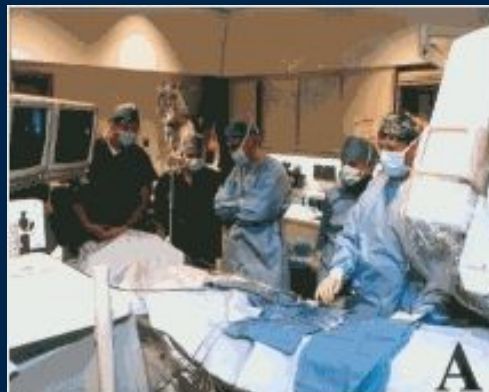Таблица.3 Время наилучшего определения маркеров поражения миокарда (Браунвальд Е., 1998)

Маркер	Оптимальное время определения
Миоглобин	Через 1 – 2 ч после болей в груди
Креатинкиназа	Каждые 12 ч х 3 раза
МВ изоэнзим креатинкиназы	Каждые 12 ч х 3 раза Чувствительность возрастает при определении каждые 6–8 ч
Изоформы МВ	Через 60 – 90 мин после болей в груди
Лактатдегидрогеназа	Однократно, через 24 ч после болей в груди
Сердечный тропонин Т	Однократно, через 12 ч после болей в груди
Сердечный тропонин I	Однократно, через 12 ч после болей в груди

ДИАГНОСТИКА ИМ: коронарная ангиография

На основании клинических данных врач-кардиолог принимает решение об исследовании сосудов сердца – коронарной ангиографии. Процедура выполняется на специальном дорогостоящем оборудовании (стоимость ангиографической установки достигает трех миллионов долларов).

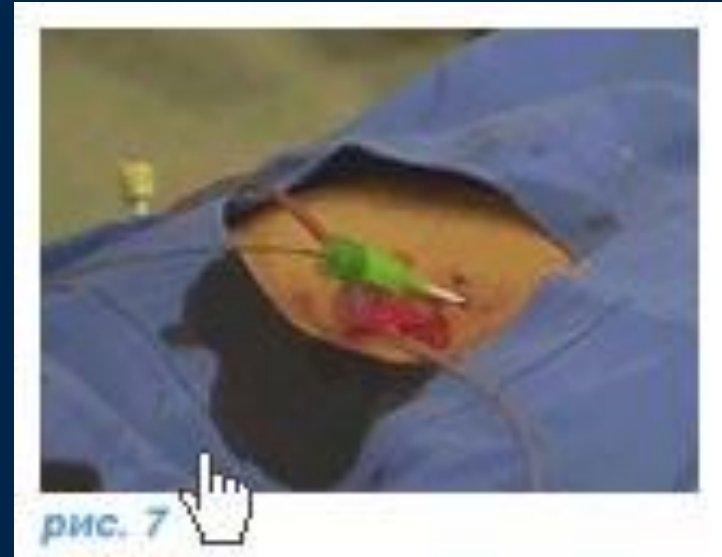Врачи, выполняющие эти исследования, проходят обучение в ведущих европейских и американских клиниках и в своей работе руководствуются мировыми стандартами диагностики и лечения (рис. А-Д)



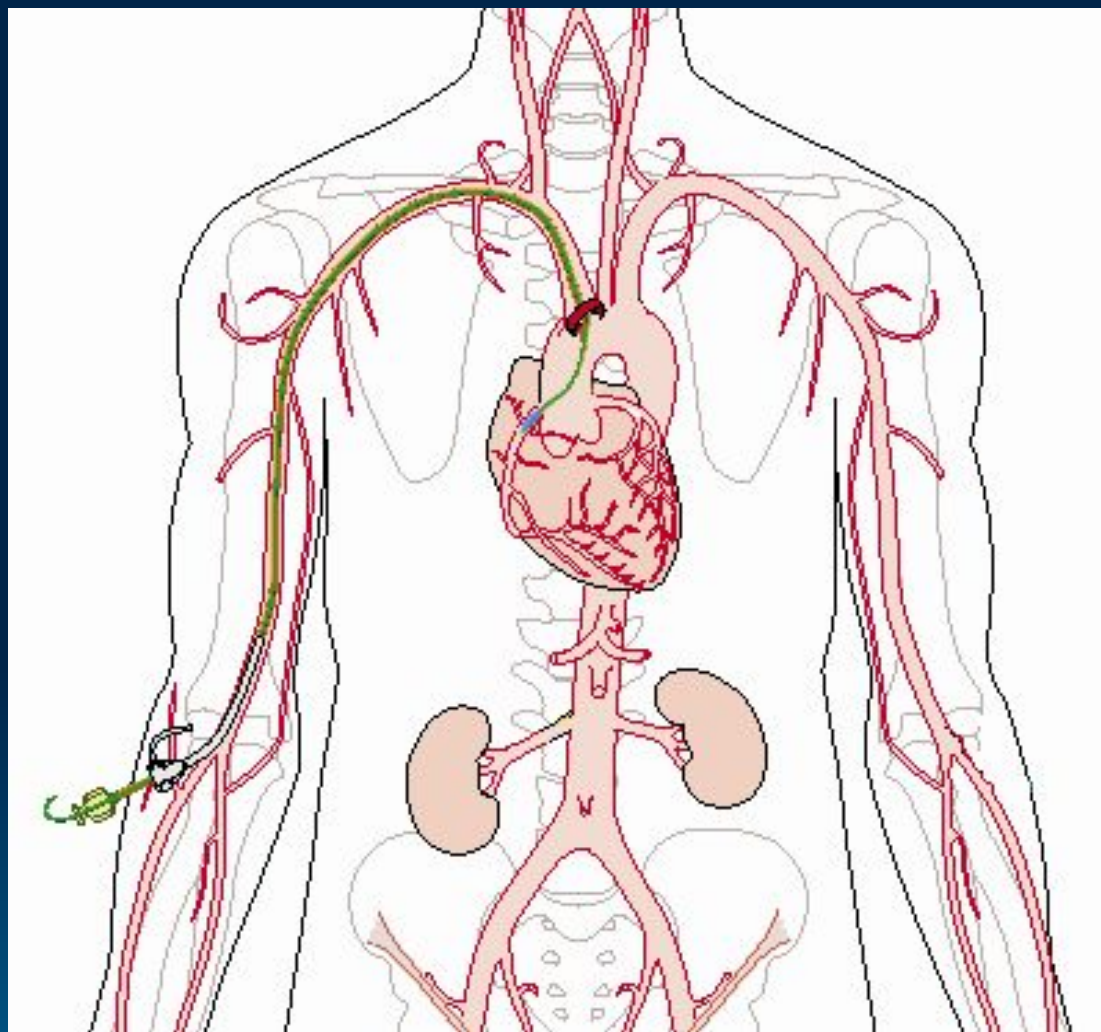
КОРОНАРНАЯ АНГИОГРАФИЯ

Коронарная ангиография (рис . 7,7а,7б) выполняется под местным обезболиванием, является достаточно безопасной и малотравматичной процедурой, а ее диагностическая ценность при ишемической болезни сердца столь же высока, как рентгеновского снимка при заболеваниях легких.

Через прокол артерии (рис. 7) в верхней части бедра или на руке к коронарным артериям (рис. 7а) подводится специальный катетер (рис. 7б), в сосуды сердца вводится рентгеноконтрастное вещество, и выполняются рентгеновские снимки (рис. 8-9).



КОРОНАРНАЯ АНГИОГРАФИЯ



На рисунке приведено детальное схематическое изображение методики выполнения коронарной ангиографии

КОРОНАРНАЯ АНГИОГРАФИЯ

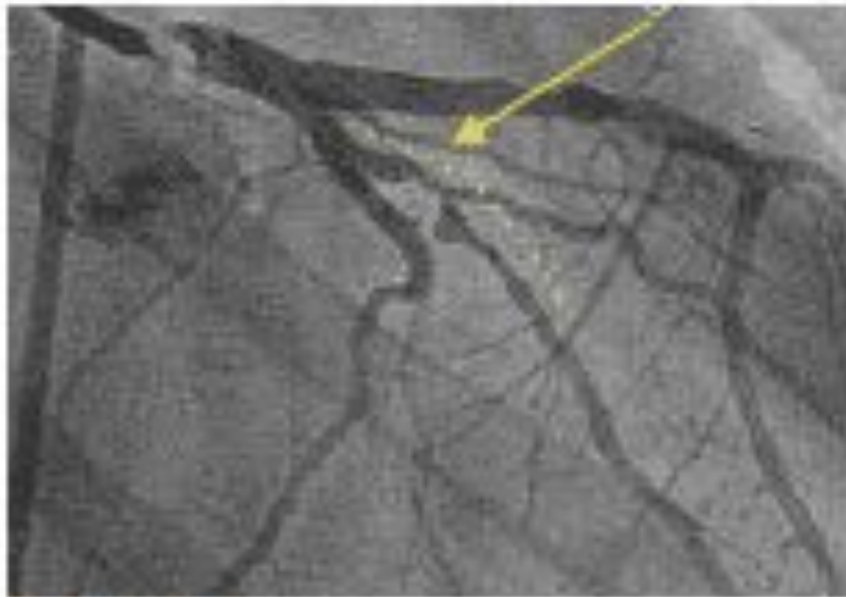

рис. 8

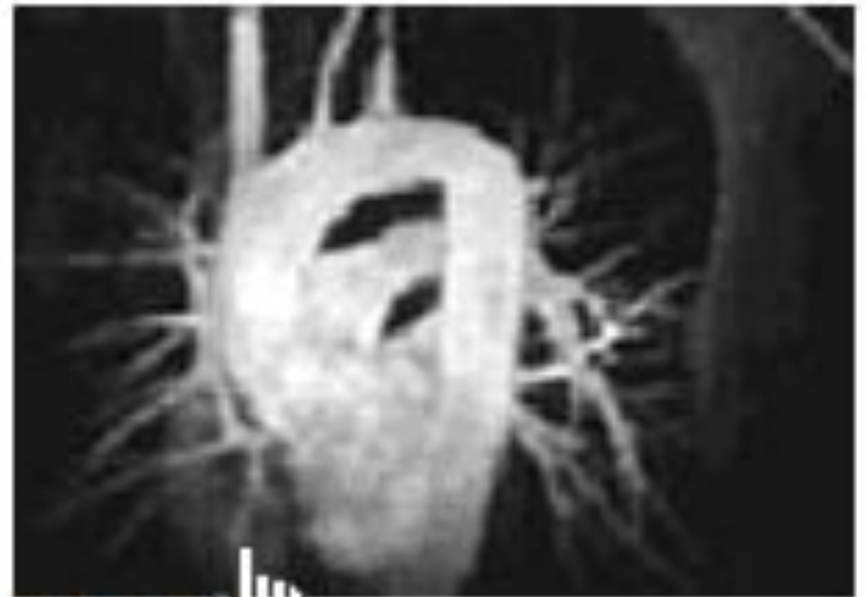


рис. 9

Рентгеновские снимки, полученные при ангиографии

КОРОНАРНАЯ АНГИОГРАФИЯ

Полученное изображение позволяет врачу достоверно определить (рис. 10-11) наличие изменений в артериях и оценить возможность восстановления просвета сосудов с помощью коронарной ангиопластики

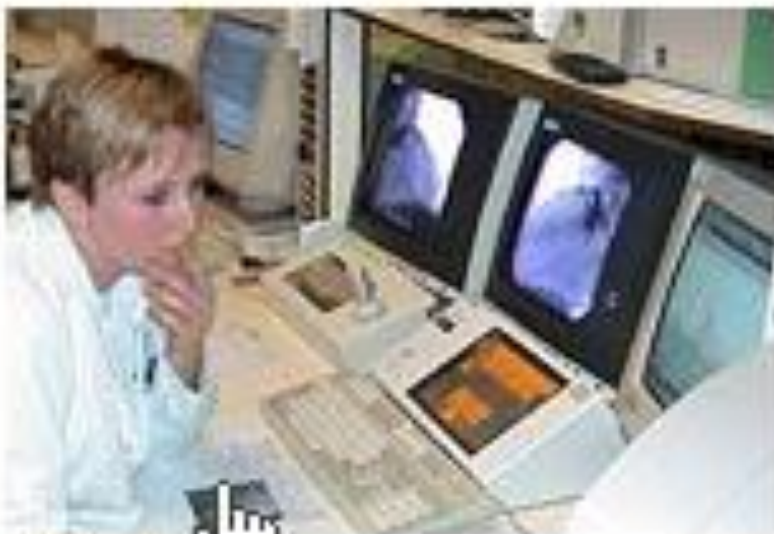

рис. 10

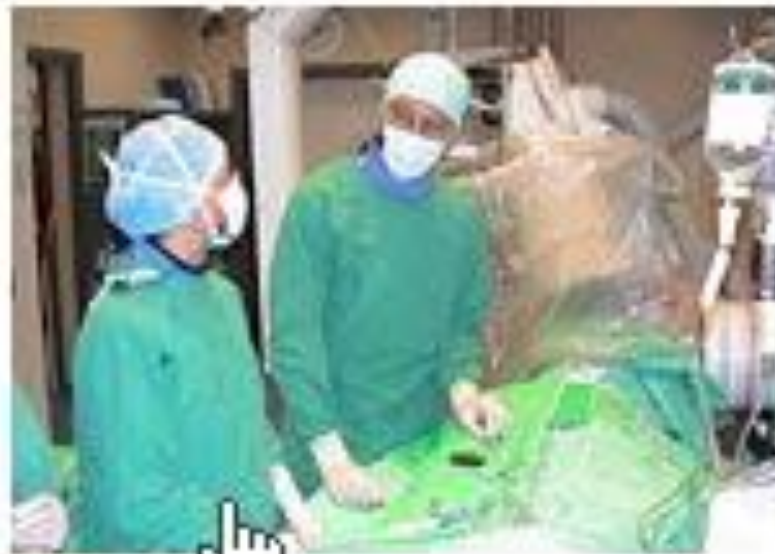

рис. 11

ДИАГНОСТИКА ИНФАРКТА МИОКАРДА

Визуализация миокарда

- С помощью радионуклидных методов можно определить, соответствуют ли анатомические нарушения, определяемые при ангиографии, функциональным нарушениям перфузии миокарда;
- определить локализацию некротических изменений миокарда и в определённой мере дать количественную оценку величины некроза;
- зарегистрировать вентрикулограмму по изображению внутрижелудочковой емкости крови неинвазивным способом.
- Радиоизотопная визуализация - дорогостоящий метод, требующий значительного времени и связанный с облучением

ДИАГНОСТИКА ИНФАРКТА МИОКАРДА

Эхокардиография

- **Значение эхокардиографии для диагностики острого ИМ заключается главным образом в выявлении локальных нарушений подвижности (сократимости) ишемизированных участков миокарда со снижением сегментарной сократимости, причем степень этих изменений напрямую зависит от тяжести поражения миокарда.**
- **Эхокардиография помогает выявлять зоны с подозрением на рубец, т. е. может помочь и интерпретации данных ЭКГ, например, при наличии зубца Q**

Инфаркт миокарда правого желудочка

- Чаще инфаркт миокарда правого желудочка наблюдается одновременно с поражением левого желудочка
- Инфаркт миокарда правого желудочка обычно сочетается с инфарктом задней стенки левого желудочка
- Инфаркт миокарда правого желудочка, можно заподозрить у больных с нижним инфарктом миокарда при сочетании кардиогенного шока с отсутствием застоя в легких и повышением кровенаполнения в шейных венах

Инфаркт миокарда правого желудочка

Диагностика

- Распространение инфаркта задней стенки левого желудочка на заднюю стенку правого желудочка диагностируется с помощью грудных отведений с правой половины грудной клетки V3R, V4R
- Патологический зубец Q, подъем сегмента ST и отрицательный зубец T в отведениях V3R, V4R. при отсутствии аналогичных изменений в отведениях V1, V2 характерны для инфаркта миокарда задней стенки правого желудочка
- Решающее значение для выявления инфаркта задней стенки правого желудочка имеет динамичность ЭКГ, особенно сегмента ST и зубца T в отведениях V3R, V4R.

Инфаркт предсердий

- **Инфаркт миокарда предсердий обычно возникает при распространении инфаркта миокарда левого желудочка на правое или левое предсердие**
- **Такое распространение встречается у 1-17% всех больных инфарктом миокарда**
- **Для инфаркта предсердий характерно острое появление предсердных нарушений ритма, синоаурикулярной и атриовентрикулярной блокады, а также специфичен переход одних видов нарушения ритма в другие**
- **Для инфаркта предсердий характерны подъем или снижение сегмента PQ по меньшей мере на 1,5 мм, длительность которого должна быть не менее 0,04 с, причем эти изменения должны сохраняться на ЭКГ дольше недели**
- **Для инфаркта предсердий характерна также выраженная зазубренность зубца P**
- **Специфично также внезапное появление значительного отклонения предсердной оси**

ДИФФЕРЕНЦИАЛЬНЫЙ ДИАГНОЗ ИМ

Стенокардия

- Дифференциальный диагноз обычно проводится с затяжным приступом стенокардии
- Кардиалгия при стенокардии менее интенсивна не более 15 мин., прекращается в состоянии покоя, либо после приема нитроглицерина
- Отличие:** боли при инфаркте миокарда, по ощущениям больного, представляет собой нечто новое, отличное от предыдущих приступов
- Стенокардия Принцметала** на ЭКГ регистрируется подъем сегмента ST, напоминающий повреждение при ИМ
- Отличие:** приступ стенокардии развивается ночью, в состоянии покоя, сопровождается преходящим подъемом сегмента ST на ЭКГ, купируется нитроглицерином

ДИФФЕРЕНЦИАЛЬНЫЙ ДИАГНОЗ ИМ

Острый перикардит

- **При остром перикардите** возникают боли в области сердца, изменения ЭКГ, лейкоцитоз; шум трения перикарда, повышение температуры тела, ускорение СОЭ и иногда – гиперферментемию
- **Отличие:** боль при остром перикардите обычно связана с движениями и положением тела
- Шум трения перикарда появляется в начале заболевания выслушивается на большой поверхности, может сохраняться длительное время и рецидивировать
- Острый перикардит может быть связан с травмой
- **На ЭКГ** при остром перикардите наблюдается подъем сегмента ST во всех отведениях, сохраняются зубцы R, не бывает патологических зубцов Q
- **Эхокардиография:** при сухом перикардите отмечается утолщение листков перикарда, при экссудативном – слой жидкости в полости перикарда, прилежащий к передней или задней стенке левого желудочка

ДИФФЕРЕНЦИАЛЬНЫЙ ДИАГНОЗ ИМ

Миокардит

- более молодой возраст больных,
 - отсутствие специфического для ишемической болезни, анамнеза и факторов риска,
 - начало болезни в течение нескольких дней,
 - наличие в анамнезе респираторной инфекции,
 - отсутствует стадийность в течение заболевания,
 - чаще возникают нарушения проводимости, мерцательная аритмия, тромбоэмболические осложнения, особенно в системе легочной артерии;
- **ЭКГ:**
 - чаще внутрижелудочковые блокады, отрицательный зубец Т во многих отведениях,
 - отсутствует характерная для инфаркта миокарда динамика желудочкового комплекса;
 - **Эхокардиография:**
 - Выявляется диффузное поражение обоих желудочков сердца

ДИФФЕРЕНЦИАЛЬНЫЙ ДИАГНОЗ ИМ

Плеврит

- ✓ Плеврит может приниматься за инфаркт миокарда, если остро возникшие боли достаточно сильны и в то же время отсутствуют кашель с мокротой, лихорадка.
- ✓ **Отличие:**
- ✓ быстрый и более высокий подъем температуры тела,
- ✓ боли связаны с дыханием, измененный характер дыхания,
- ✓ обнаружение шума трения плевры,
- ✓ выявляются изменения при рентгенологическом исследовании легких;
- ✓ по анализу крови воспалительная реакция (лейкоцитоз, ускоренное СОЭ).
- ✓ ЭКГ не изменена.

ДИФФЕРЕНЦИАЛЬНЫЙ ДИАГНОЗ ИМ

Тромбоэмболия легочной артерии

- ТЭЛА чаще возникает у молодых людей после тяжелых переломов, у женщин после осложненных родов, у пожилых мужчин после операций на предстательной железе, у больных с тромбозом глубоких вен нижних конечностей и т. д.;
- для ТЭЛА характерно появление клинических и рентгенологических симптомов инфаркта легкого и инфарктной плевропневмонии;
- отсутствие характерных для инфаркта миокарда изменений на ЭКГ и возможное появление признаков перегрузки правых отделов сердца;
- невысокий уровень МВ фракции креатинфосфокиназы, миозина, тропонина;
- значительное превышение уровня давления в легочной артерии по сравнению с “заклинивающим” давлением;
- характерные данные ангиографии и радиоизотопного сканирования легких.

ДИФФЕРЕНЦИАЛЬНЫЙ ДИАГНОЗ ИМ

Расслаивающая аневризма аорты

- Боли в грудной клетке обычно возникают сразу, очень сильные, и распространяются сверху вниз по мере расслаивания гематомой стенки аорты.
- Боли часто резистентны к многократным инъекциям наркотиков.
- Гематома нарушает кровообращение в артериях, отходящих от дуги аорты.
- Нередко развивается шок, резистентный ко всем методам лечения.
- В крови – лейкоцитоз, ускорение СОЭ, при обширной гематоме может развиваться умеренная анемия.
- Уровень ферментов в крови изменяется мало.
- Возможно повышение содержания билирубина.
- ЭКГ меняется мало.
- Наиболее информативны ультразвуковые методы исследования аорты, в особенности с помощью пищевого датчика.
- При рентгенологическом исследовании выявляется расширение тени аорты.
- Характерна высокая летальность в первые часы развития.

ДИФФЕРЕНЦИАЛЬНЫЙ ДИАГНОЗ ИМ

При абдоминальном варианте ИМ

- **Status gastralgicus** возникает при тяжелых формах инфаркта миокарда;
- обычно на ЭКГ быстро, уже в начале приступа, появляются признаки трансмурального некроза миокарда.
- При токсикоинфекции
- заболевание следует за приемом недоброкачественной или хотя бы подозрительной пищи,
- может иметь групповой характер,
- как правило, поражение желудочно-кишечного тракта быстро выступает на первый план,
- симптомы со стороны сердечно-сосудистой системы исчезают или носят явно второстепенный характер.
- повторная регистрация ЭКГ через 1 – 2 ч. позволяет окончательно исключить предположение об инфаркте миокарда.
- Необходимо помнить:
- для пожилых людей с картиной острой пищевой токсикоинфекции регистрация ЭКГ является одним из первоочередных мероприятий.

ДИФФЕРЕНЦИАЛЬНЫЙ ДИАГНОЗ ИМ

Идиопатическая гипертрофическая кардиомиопатия

- На ЭКГ при ГКМП часто обнаруживаются изменения, соответствующие распространенному нетрансмуральному инфаркту миокарда (глубокие зубцы Т в нескольких грудных отведениях) и даже патологические зубцы Q – за счет гипертрофии миокарда.
- **Опорными пунктами для исключения инфаркта миокарда у таких больных являются:**
- – относительно молодой возраст;
- – отсутствие клинических симптомов, лабораторных показателей и характерной электрокардиографической динамики инфаркта миокарда (изменения на ЭКГ имеют стабильный характер);
- – эхокардиографическое исследование подтверждает наличие идиопатической обструктивной гипертрофической кардиомиопатии.
- Такие больные могут иметь артериальную гипертензию и приступы стенокардии в анамнезе.

КЛАССИФИКАЦИЯ ИНФАРКТА МИОКАРДА

(Утверждена на VI Национальном конгрессе кардиологов
Украины, 2000г)

- **Острый инфаркт миокарда.**
- **Диагноз устанавливается с указанием даты возникновения (до 28 суток), локализации, рецидивирующий (от 3 до 28 суток), первичный, повторный.**
- 1. **Острый инфаркт миокарда с наличием патологического зубца Q (трансмуральный, крупноочаговый).**
- 2. **Острый инфаркт миокарда без патологического зубца Q (мелкоочаговый).**
- 3. **Острый субэндокардиальный инфаркт миокарда.**
- 4. **Острый инфаркт миокарда неуточненный.**
- 5. **Рецидивирующий инфаркт миокарда (от 3 до 28 суток).**
- 6. **Повторный инфаркт миокарда (после 28 суток).**

КЛАССИФИКАЦИЯ ИНФАРКТА МИОКАРДА

Осложнения острого инфаркта миокарда указываются по времени их возникновения:

- острая сердечная недостаточность (классы Killip I-IV),
- нарушение ритма сердца и проводимости,
- разрыв сердца внешний (с гемоперикардом, без гемоперикарда) или внутренний (дефект межпредсердной перегородки, дефект межжелудочковой перегородки, разрыв сухожильной хорды, разрыв сосочковой мышцы), тромбоз эмболии разной локализации, тромбообразование в полостях сердца, острая аневризма сердца,
- синдром Дресслера (ранний до 14 суток, поздний - после 14 суток),
- постинфарктная стенокардия (после 72 ч до 28 суток)

ЛЕЧЕНИЕ ИНФАРКТА МИОКАРДА

ДОГОСПИТАЛЬНОЕ ЛЕЧЕНИЕ

- **Оптимальная врачебная тактика в начальный период ИМ включает:**
- **купирование боли и тревожного состояния,**
- **стабилизацию сердечного ритма и АД,**
- **при возможности — введение тромболитических средств,**
- **доставку больного в специализированный кардиологический стационар, располагающий блоком интенсивной терапии.**
- **50% летальных исходов острого ИМ приходятся на первые 3-4 часа от начала заболевания.**

ЛЕЧЕНИЕ ИНФАРКТА МИОКАРДА

Основные цели лечения:

- 1. Профилактика осложнений
 - 2. Ограничение зоны инфаркта
- Необходимо, чтобы лечебная практика соответствовала периоду заболевания

1. **Предынфарктный период.** Главная цель лечения в этот период - предупредить возникновение инфаркта миокарда
2. **Острейший период.** Основная цель лечения - ограничить зону повреждения миокарда
3. **Цель лечения в острый период** - предупреждение осложнений.
4. **Период реабилитации**

Устранение боли

- Устранение боли является важнейшим мероприятием при оказании помощи больному инфарктом миокарда
- Проводиться внутривенное введение наркотических анальгетиков: **морфин** – 1-2 мл 1% раствора, сочетанное синтетического наркотического анальгетика **фентанила** 1-2 мл 0.005% и нейролептика **дроперидола** 2-4 мл 0.25%, может быть применена **закисно-кислородная аналгезия**

ЛЕЧЕНИЕ ИНФАРКТА МИОКАРДА

Дезагрегантная терапия

- всем больным, не имеющим противопоказаний, рекомендуется разжевать 160 – 325 мг аспирина
- К противопоказаниям относят повышенную чувствительность, кровоточащую пептическую язву, тяжелое заболевание печени

Ингаляция кислорода

- осуществляют с помощью носового катетера со скоростью 4 л/мин в течение первых 24-48 ч после начала болевого приступа и продолжают до тех пор, пока сохраняется ангинозный синдром

СТАЦИОНАРНОЕ ЛЕЧЕНИЕ

Восстановление кровотока по инфаркт-связанной артерии

- Наиболее важным в лечении острого инфаркта миокарда является быстрое восстановление и поддержание кровотока по инфаркт-связанной коронарной артерии.

Тромболитическая терапия

В настоящее время в мире применяют следующие типы тромболитических средств:

- **СТРЕПТОКИНАЗУ (СК),**
- **УРОКИНАЗУ,**
- **АЦИЛИРОВАННЫЙ КОМПЛЕКС ПЛАЗМИНОГЕНА С СК (АПСАК),**
- **ТКАНЕВЫЙ АКТИВАТОР ПЛАЗМИНОГЕНА (ТАП)**

Стрептокиназа

(стрептаза, целиаза, авелизин, кабикиназа)

- не прямой активатор плазминогена, полученный из культуры бета-гемолитического стрептококка группы С
- Стрептокиназа образует комплекс с плазминогеном, который активирует превращение эндогенного плазминогена в плазмин

“Стандартная” схема введения стрептокиназы:

- 500 000 МЕ внутривенно в течение 3—5 минут, с последующей капельной инфузией 1 000 000 МЕ в течение 60 минут в 200 мл изотонического раствора натрия хлорида.
- **При развитии сердечной недостаточности 3—4 класса по Killip возможно применение более агрессивных схем:**
- - 500 000 МЕ внутривенно струйно в течение 10 минут, с последующей капельной инфузией 1 000 000 МЕ в течение 30 минут в 200 мл изотонического раствора натрия хлорида;
- - 1 500 000 МЕ внутривенно струйно в течение 10 минут;
- - 1 500 000 МЕ внутривенно струйно в течение 10 минут, с последующей капельной инфузией 1 500 000 МЕ в течение 30—60 минут в 100 мл изотонического раствора натрия хлорида;
- - 3 000 000 МЕ внутривенно струйно, в течение 10 минут.
- **Последние три схемы опасны повышенным риском кровотечений, и применяются только у больных с кардиогенным шоком или резистентным к стандартной терапии отеком легких.**
- Стрептокиназа обладает антигенными свойствами.

Урокиназа (аббокиназа)

фермент, непосредственно превращающий плазминоген в плазмин
(прямой активатор плазминогена)

- Урокиназу вводят внутривенно струйно в дозе 2000000 ЕД в течение 10-15 мин или болюсом вводят 1,5 млн. ЕД и еще 1,5 млн. ЕД вводят капельно
- Урокиназа не обладает антигенными свойствами

Проурокиназа (саруплаза)

одноцепочечный урокиназный активатор плазминогена

- Он более специфичен по отношению к связанному с фибрином плазминогена. Препарат назначается внутривенно капельно в дозе 40-80 мг в течение 60-120 мин

Анизолированный (ацетишированный) плазминоген — стрептокиназный активаторный комплекс (АПСАК, анистреплаза, эминаза)

неактивный комплекс стрептокиназы и человеческого плазминогена.

- **Препарат обладает антигенными свойствами.**
- **АПСАК вводится внутривенно в дозе 30 мг в течение 2-5 мин. В этой дозе АПСАК по эффективности превосходит 1500000 ЕД стрептокиназы.**

Тканевой активатор плазминогена (т-АП)

представляет собой сериновую протеазу с молекулярной массой 72000 дальтон, которая синтезируется эндотелиальными клетками сосуда

- ***Т-АП активируется преимущественно на поверхности фибринового тромба.***
- **Препарат не обладает антигенными свойствами.**
- **Европейское общество кардиологов (1996 г.) рекомендует следующую схему введения т-АП: 15 мг болюсом, далее в дозе 0,75 мг/кг в течение 30 мин. и затем 0,5 мг/кг в течение не менее 60 мин. (при общей дозе также не более 100 мг).**

Ретеплаза

негликозилированная форма рекомбинантного т-АП

- вводится в виде двух болюсов по 10000000 ЕД с интервалом в 30 мин. *Препарат считается самым эффективным тромболитиком при инфаркте миокарда*

МАРКЕРЫ РЕПЕРФУЗИИ

- исчезновение или существенное ослабление болевого синдрома,
- стабилизация гемодинамики при кардиогенном шоке,
- учащение или появление более сложных форм желудочковой аритмии, а также ускоренного узлового ритма.
- динамика сегмента *ST* на ЭКГ, которые регистрируются до и через 3 часа после начала введения тромболитика.
- При восстановлении коронарного кровотока отмечается снижение элевации *ST* более чем на 50% через 3 часа от начала терапии.
- *Эффективность тромболитической терапии зависит, в первую очередь, от времени начала лечения и максимальна в ранние сроки заболевания.*

Показания к тромболитической терапии

- развивающийся инфаркт миокарда с подъемом сегмента *ST* свыше 0,1 mV не менее, чем в двух отведениях,
- свежая (*хотя бы предположительно*) блокада левой ножки пучка Гиса
- давностью от начала приступа не более 12ч.,
- затяжное и рецидивирующее течение инфаркта миокарда,
- тромбоэмболические осложнения в большом и малом круге кровообращения.

Противопоказания к тромболитической терапии.

Абсолютные противопоказания

- тяжелая травма,
- хирургическое вмешательство или травма головы в предшествующие 3 мес.,
- желудочно-кишечное кровотечение в предшествующий месяц,
- инсульт,
- склонность к кровотечениям и расслаивающую аневризму аорты.

Относительные противопоказания

- преходящее нарушение мозгового кровообращения в предшествующие 6 мес,
- лечение непрямыми антикоагулянтами,
- беременность,
- пункция сосудов, не поддающихся прижатию,
- травматичная реанимация,
- рефрактерная гипертензия (систолическое АД более 180 мм рт. ст.) и недавнее лечение сетчатки лазером.

ЛЕЧЕНИЕ ИМ: внутрисосудистые и хирургические методы

Восстановление коронарного кровотока возможно двумя путями.

В обход суженных сосудов могут вшиваться собственные сосуды пациента из других анатомических областей – так называемые шунты. Эта операция носит название аорто-коронарное шунтирование и представляет собой серьезное вмешательство на открытом сердце с применением искусственного кровообращения.



Производится по жизненным показаниям:

- при разрыве межжелудочковой перегородки,
- при тяжелой дисфункции митрального клапана,
- при критическом стенозе ствола левой коронарной артерии с продолжающимися ангинозными болями.

ЛЕЧЕНИЕ ИМ: коронарная ангиопластика

При раннем обращении и своевременной диагностике просвет сосудов сердца можно восстановить, не прибегая к оперативному вмешательству. Современные технологии позволяют расширить сужение и закрепить достигнутый эффект с помощью специального внутрисосудистого протеза. Эта процедура – **коронарная ангиопластика** (экстренная чрескожная транслюминальная коронароангиопластика (ЧТКА) выполняется на таком же оборудовании, как и коронарная ангиография, но с использованием более сложного инструментария.

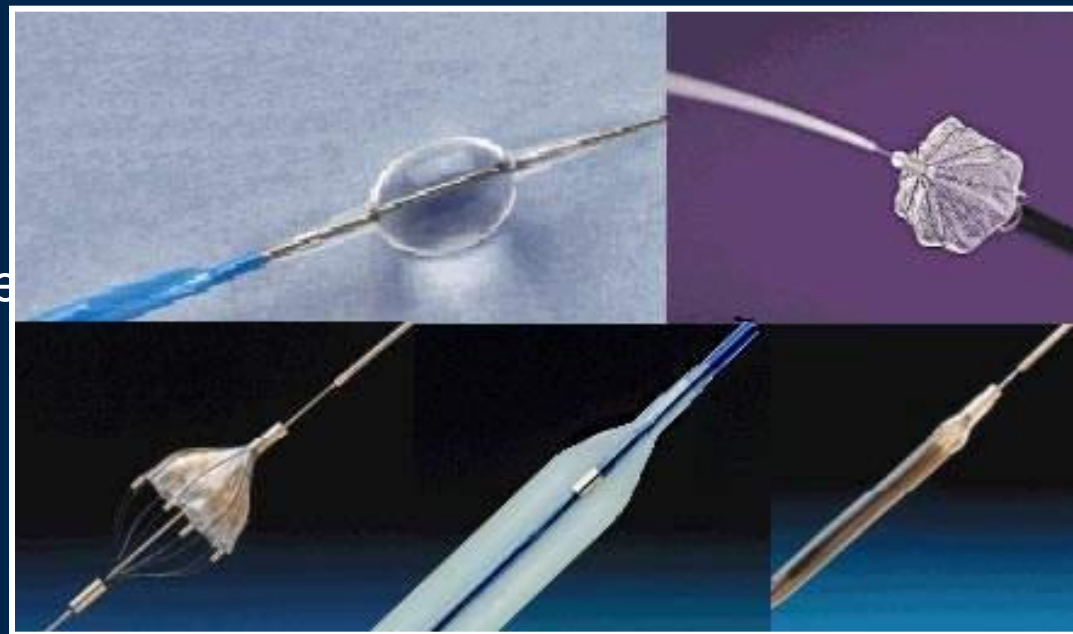

Рис.13. На рисунке представлены различные варианты катетеров, снабженных баллончиками, используемых при коронарной ангиопластике.

ПОКАЗАНИЯ К ПРОВЕДЕНИЮ ЧТКА:

- через несколько дней и более после возникновения инфаркта миокарда,
- после неэффективного тромболизиса (в ближайшие часы или позже),
- либо в тех случаях, когда последний не проводился.

ПРЕИМУЩЕСТВА ПРОВЕДЕНИЯ ЧТКА:

- При ЧТКА значительно ниже летальность в первые 6 недель после возникновения инфаркта миокарда.
- ЧТКА не сопровождается кровотечениями и другими осложнениями, свойственными тромболизису;

Группы предпочтительного проведения ЧТКА

- **при противопоказаниях к введению тромболитиков**
- **у пожилых лиц с факторами риска возникновения внутричерепных кровоотечений**
- **пациенты с кардиогенным шоком**
- **Летальность в течение 30 дней у таких больных при медикаментозном лечении составляет 75 %, тогда как при ЧТКА — лишь 33—40 %**

КОРОНАРНАЯ АНГИОПЛАСТИКА (ЧТКА)

Как и при коронарографии, в ходе коронарной ангиопластики специальный катетер вводится в сосуд на бедре или руке под местным обезболиванием, и проводится к месту сужения коронарной артерии (рис. 14-16). Катетер снабжен баллончиком (рис. 17), который при расширении раздавливает атеросклеротическую бляшку, вызывающую нарушение кровотока.




рис. 14

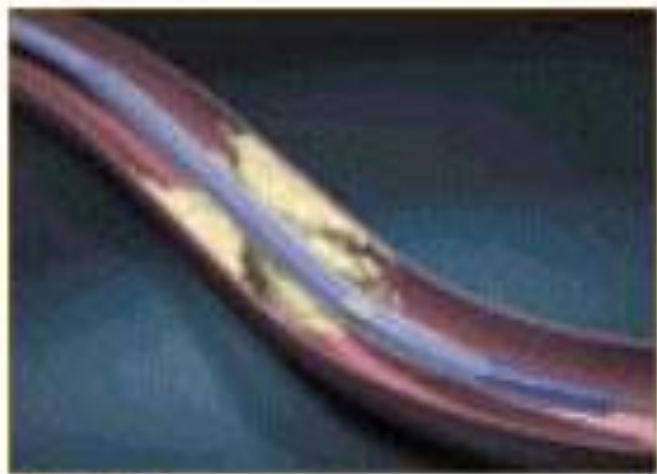


рис. 15



рис. 16

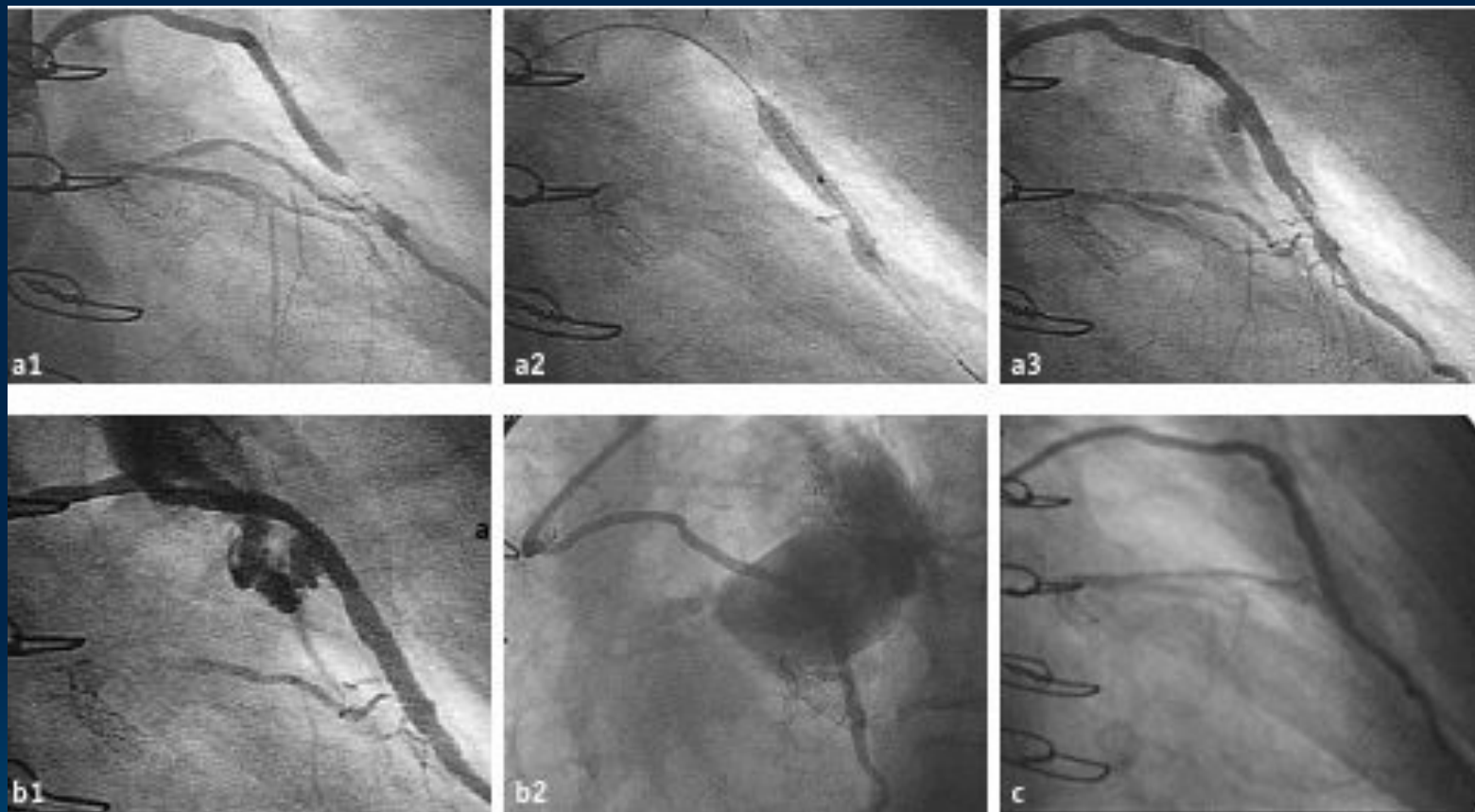
КОРОНАРНАЯ АНГИОПЛАСТИКА (ЧТКА)

Размер баллончика подбирается специально в соответствии с размером пораженного сосуда и протяженностью суженного участка (рис. 18). Восстановление нормального кровотока подтверждается введением рентгеноконтрастного вещества и повторными рентгеновскими снимками - контрольной коронарографией.



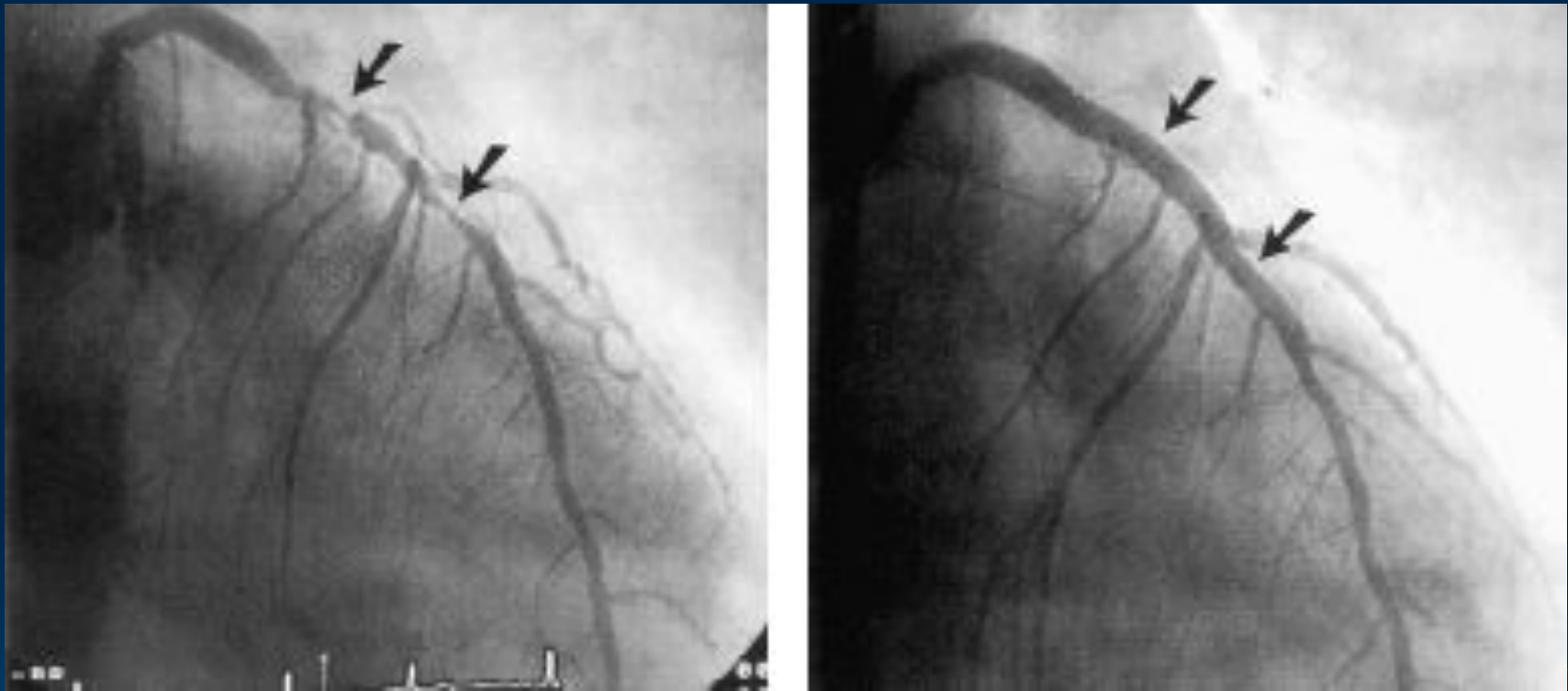
Рис.18. На рисунке схематически изображена процедура стентирования при коронарной ангиопластике.

КОРОНАРНАЯ АНГИОПЛАСТИКА (ЧТКА)



Серия рентгеновских снимков, полученные при ангиографии до и после проведения коронарной ангиопластики.

КОРОНАРНАЯ АНГИОПЛАСТИКА (ЧТКА)



Серия рентгеновских снимков, полученные при ангиографии до и после проведения коронарной ангиопластики.

КОРОНАРНАЯ АНГИОПЛАСТИКА (ЧТКА)

В связи с тем, что атеросклеротическая бляшка может иметь тенденцию к повторному разрастанию, в ходе коронаропластики может быть принято решение о необходимости имплантации на место бывшего сужения внутрисосудистого протеза – стента. Стент представляет собой небольшой решетчатый металлический каркас (рис. 21), который смонтирован на таком же баллончике, каким выполняется ангиопластика (рис. 22). После проведения в зону разрушенной бляшки баллончик со стентом расширяется, и стент прижимается к стенкам сосуда (рис. 23).



рис. 21



рис. 22





рис. 23

КОРОНАРНАЯ АНГИОПЛАСТИКА (ЧТКА)

Стент остается в сосуде постоянно, сохраняя просвет сосуда открытым (рис. 24).

После выполнения коронарной ангиопластики не требуется длительного восстановления, не нужен постельный режим, и пациент выписывается к активной деятельности уже через несколько дней.



ГЕПАРИН

- Гепарин — антикоагулянт прямого действия, угнетающий факторы свертывания непосредственно в крови, вырабатывается тучными клетками (мастоцитами)

Целесообразность применения при ИМ:

- • гепарин является дополнительным антитромботическим средством во время и после тромболитической терапии;
- • гепарин обеспечивает профилактику дальнейшего тромбообразования в бассейне коронарной артерии;
- • применение гепарина уменьшает частоту тромбоза различной локализации и тромбоэмболические осложнения;
- • гепарин снижает смертность и частоту рецидивов при инфаркте миокарда

ЛЕЧЕНИЕ ГЕПАРИНОМ:

Американская коллегия кардиологов и Американская кардиологическая ассоциация рекомендуют:

- **лечение гепарином начинать во время или сразу после проведения тромболизиса.**
- **Наиболее оптимально Вводить внутривенно круглосуточно со скоростью около 1000 ЕД/ч с помощью инфузомата.**
- **или вводят шприцем в интравенозный катетер каждые 2 ч в удвоенной дозе (по 2000 ЕД).**
- **под кожу живота по 5000 ЕД с интервалом 4 ч.**
- **Гепарин вводят под контролем:**
- **АЧТВ,**
- **содержания эритроцитов и гемоглобина крови,**
- **кала на скрытую кровь и мочи на наличие микрогематурии.**
- ***Общая продолжительность гепаринотерапии при неосложненном ИМ — от 3 до 7 дней.***

НИЗКОМОЛЕКУЛЯРНЫЕ ГЕПАРИНЫ

□ ЭНОКСИПАРИН, ФРАКСИПАРИН, КЛЕКСАН

- **Способ введения:**

подкожно по 1 мг на кг массы тела в сутки в два приема.

- **Эффективность препаратов** этой группы такая же как и внутривенно вводимого стандартного гепарина,

- **Преимущества назначения:** реже возникают кровотечения, не требуют лабораторного контроля

ПОБОЧНЫЕ ЭФФЕКТЫ ГЕПАРИНОТЕРАПИИ:

- **геморрагический синдром;**
- **тромбоцитопения (в 2.4% случаев);**
- **кожная сыпь и другие аллергические реакции;**
- **алопеция;**
- **остеопороз;**
- **некроз кожи при подкожном введении;**
- **гипоальдостеронизм;**
- **повышение содержания в крови аланиновой трансаминазы.**

Противопоказания для проведения гепаринотерапии:

- тромбоцитопения и геморрагические диатезы,**
- язвенная болезнь желудка и двенадцатиперстной кишки,**
- недавнее (в течение 10 дней) кровотечение из желудочнокишечного тракта или мочеполовых путей,**
- перикардит (в том числе при синдроме Дресслера) из-за возможности возникновения гемоперикарда,**
- острая аневризма сердца в связи с риском разрыва миокарда и гемотампонады,**
- тяжелые нарушения функции печени и почек**

Аспирин и другие антикоагулянты

- Применение аспирина позволяет предотвратить в целом 24 смерти на 1000 пациентов, при сочетании с тромболитической терапией эффективность обоих вмешательств возрастает.
- Аспирин назначается всем больным перенесшим инфаркт миокарда по 75 – 125 мг в сутки (после еды) пожизненно

Если больной не переносит аспирин

- применяется **тиклопидин (тиклид)** в дозе 250 мг дважды в сутки,
- либо **клопидогрель (плавикс)** 75 мг в сутки.
- *При их применении дезагрегантный эффект развивается на вторые сутки после начала приема, поэтому в острой ситуации аспирин предпочтительнее*

БЕТА-АДРЕНЕРГИЧЕСКИЕ БЛОКАТОРЫ

Бета-адренергические блокаторы

- уменьшают потребность миокарда в кислороде,
- ограничивают объем инфаркта и снижают летальность.

Особенно показаны больным

- с АГ,
- тахикардией или персистирующей ишемической болью;

Противопоказания: ЗСН, систолическое АД < 95 мм рт. ст., ЧСС < 50 уд./мин, АВ-юкада, бронхоспазм в анамнезе.

За парентеральным назначением препаратов

(метопролол 5 мг внутривенно каждые 5-10 мин, до общей дозы 15 мг), следует прием внутрь (метопролол 25-100 мг 2 раза в день).

НИТРАТЫ

- **Применение нитратов у всех больных с первых суток острого инфаркта миокарда в крупных рандомизированных исследованиях не сопровождалось снижением летальности**

Внутривенное введение нитратов показано:

- **больным с сердечной недостаточностью, обширным поражением передней стенки левого желудочка, либо высокими цифрами АД на протяжении первых двух суток от момента развития инфаркта миокарда.**
- **при застойных явлениях в легких, либо сохраняющихся и через 48 часов от начала инфаркта миокарда повторных ангинозных приступах**

□ **Применение нитроглицерина противопоказано:**

- **При систолическом АД менее 90 мм рт.ст. или выраженной брадикардии (ЧСС менее 50 ударов в минуту)**

ИНГИБИТОРЫ АНГИОТЕНЗИНПРЕВРАЩАЮЩЕГО ФЕРМЕНТА

**В ранние сроки назначают пациентам с
сердечной недостаточностью
Рекомендуется прием внутрь малых
разовых доз с постепенным их
увеличением до полной рекомендуемой
дозы в течение 24– 48 ч**

Лечение инфаркта миокарда без зубца

Q

- Нет доказательств эффективности тромболитической терапии.
- Рекомендуется назначение аспирина в сочетании с внутривенной инфузией гепарина.
- Для подавления ишемии миокарда предлагают назначать бета-блокаторы, при их недостаточной эффективности - нитраты

Режим

- Большинство больных ОИМ должны оставаться в блоке интенсивной терапии и реанимации на протяжении первых 12-48 часов

В не осложненных случаях пациент может вставать с постели уже к концу первых.

- **На 2-3 сутки** пациентам разрешается ходить по ровной поверхности до 200 м. а на протяжении последующих нескольких дней - подниматься по лестнице.

При осложненном течение больные вынуждены оставаться в постели значительно более длительное время, а их последующая физическая активность расширяется постепенно.

К мерам общего характера относятся также поддержание нормальной функции кишечника и предупреждение запоров

- С 3-го дня заболевания начинают довольно быстро расширять режим. К концу 1 недели больной должен садиться, через 2 недели ходить.
- Обычно через 4-6 недель больного переводят в отделение реабилитации.
- Еще через месяц - в специализированный кардиологический санаторий.
- Далее больные переводятся под амбулаторное наблюдение и лечение у кардиолога

Диета

- *В острый период ИМ больным рекомендуют легкоусвояемую диету с ограничением калорийности (1500-1800 ккал/сут) и содержания натрия (2-3 г).*
- *После 2-3 дня болезни ограничивать потребление соли больным, не имеющим признаков сердечной недостаточности, нет необходимости*

На момент выписки их стационара больной должен :

- **самостоятельно себя обслужить,**
- **подниматься по лестнице на 1 этаж,**
- **совершать прогулки до 2 км в два приема в течение дня без отрицательных реакций.**

Виды реабилитации:

- **Физическая** - восстановление до максимально возможного уровня функции сердечно-сосудистой системы. Необходимо добиваться адекватной реакции на физическую нагрузку, что достигается в среднем через 2-6 недель физических тренировок, которые развивают коллатеральное кровообращение.
- **Психологическая** - у больных, перенесших инфаркт миокарда, нередко развивается страх перед повторным инфарктом. При этом может быть оправдано применение психотропных средств.
- **Социальная реабилитация** - больной после перенесенного инфаркта миокарда считается нетрудоспособным 4 месяца, затем его направляют на ВТЭК. 50% больных к этому времени возвращается к работе, то есть трудоспособность практически полностью восстанавливается.

Если возникают осложнения, то временно устанавливается группа инвалидности, обычно II, на 6-12 месяцев