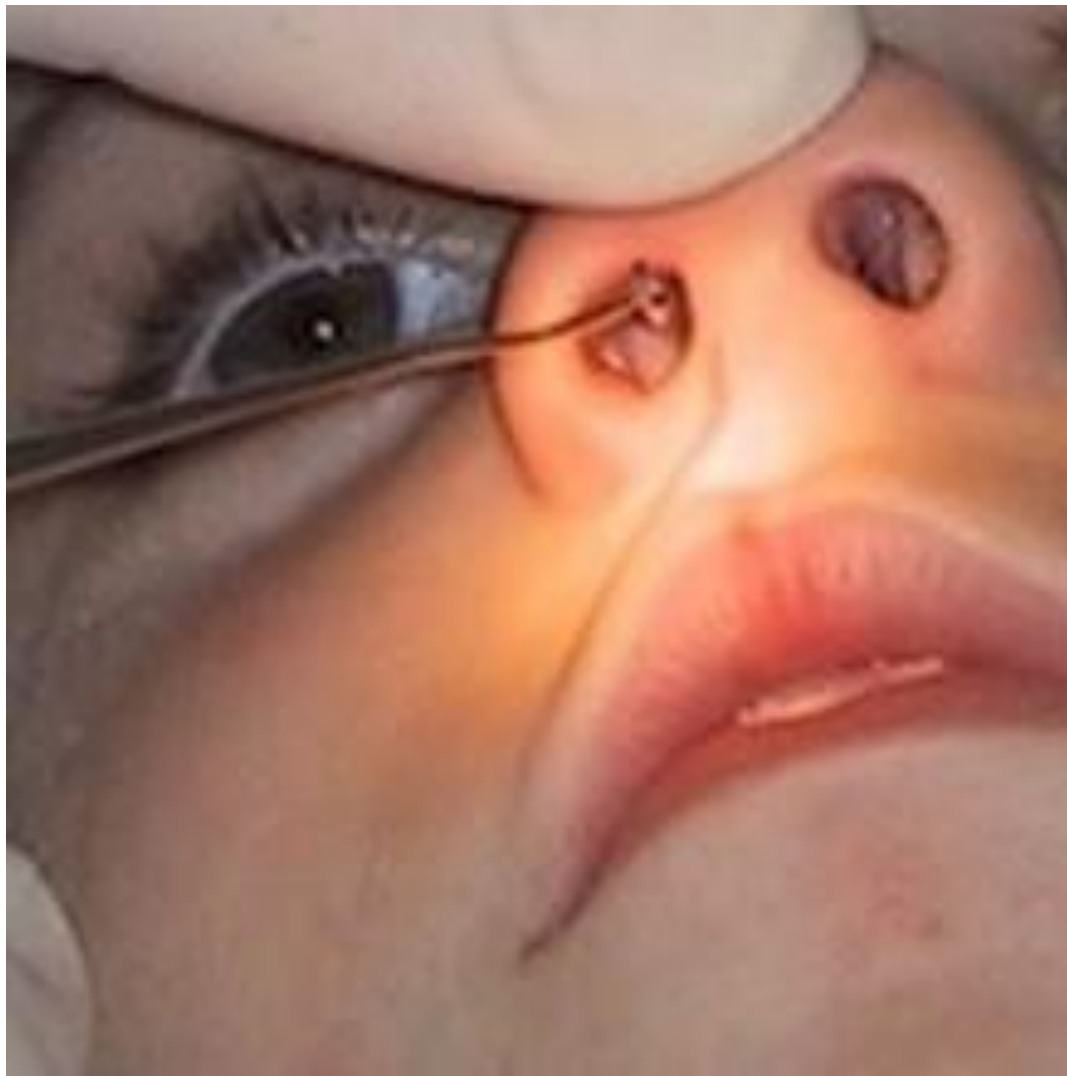

Инородные тела Гортани, носа и УХА!



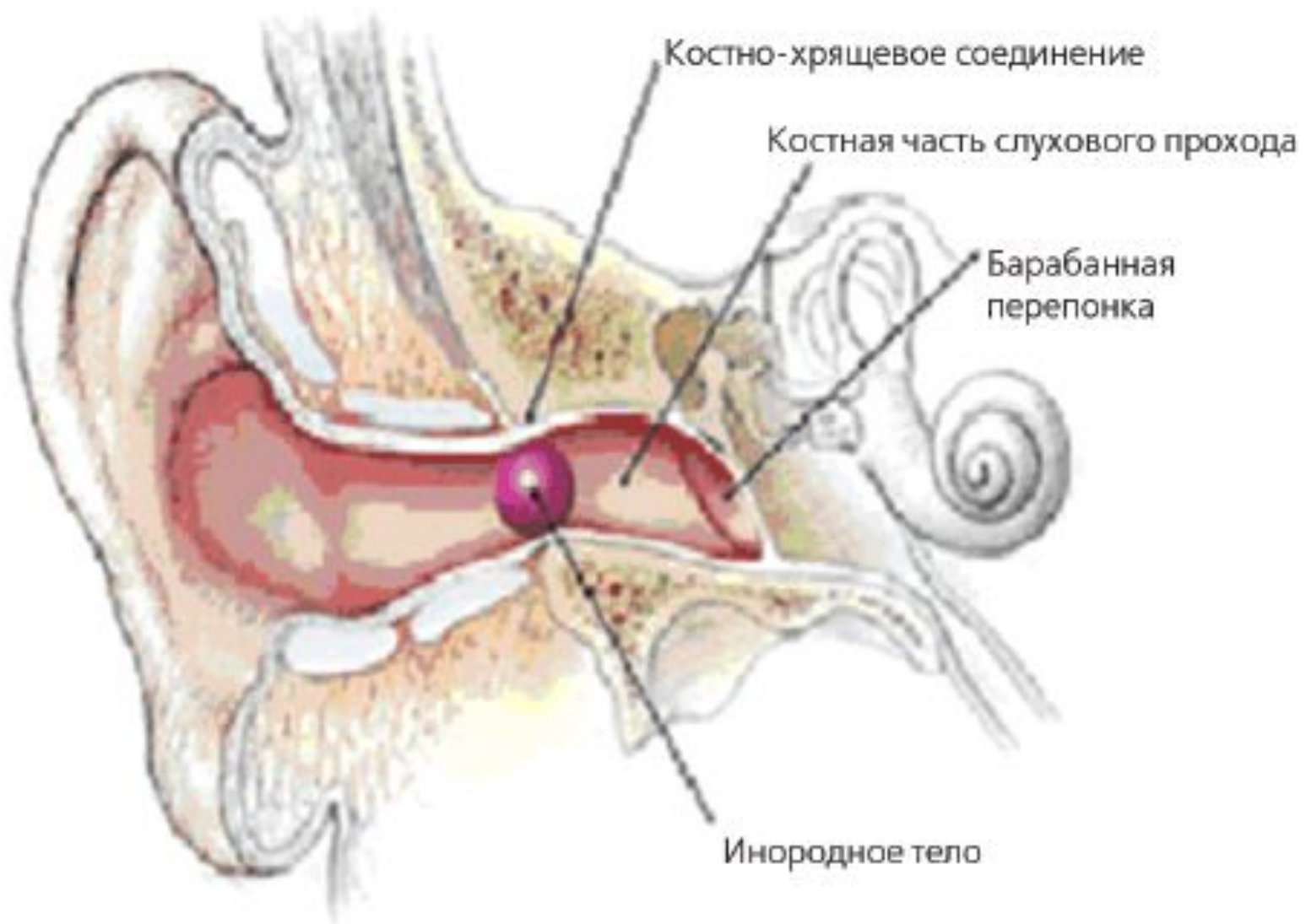


Рис. 1. Наружный слуховой проход. Инородные тела могут застревать в области костно-хрящевое соединения (перешейка)

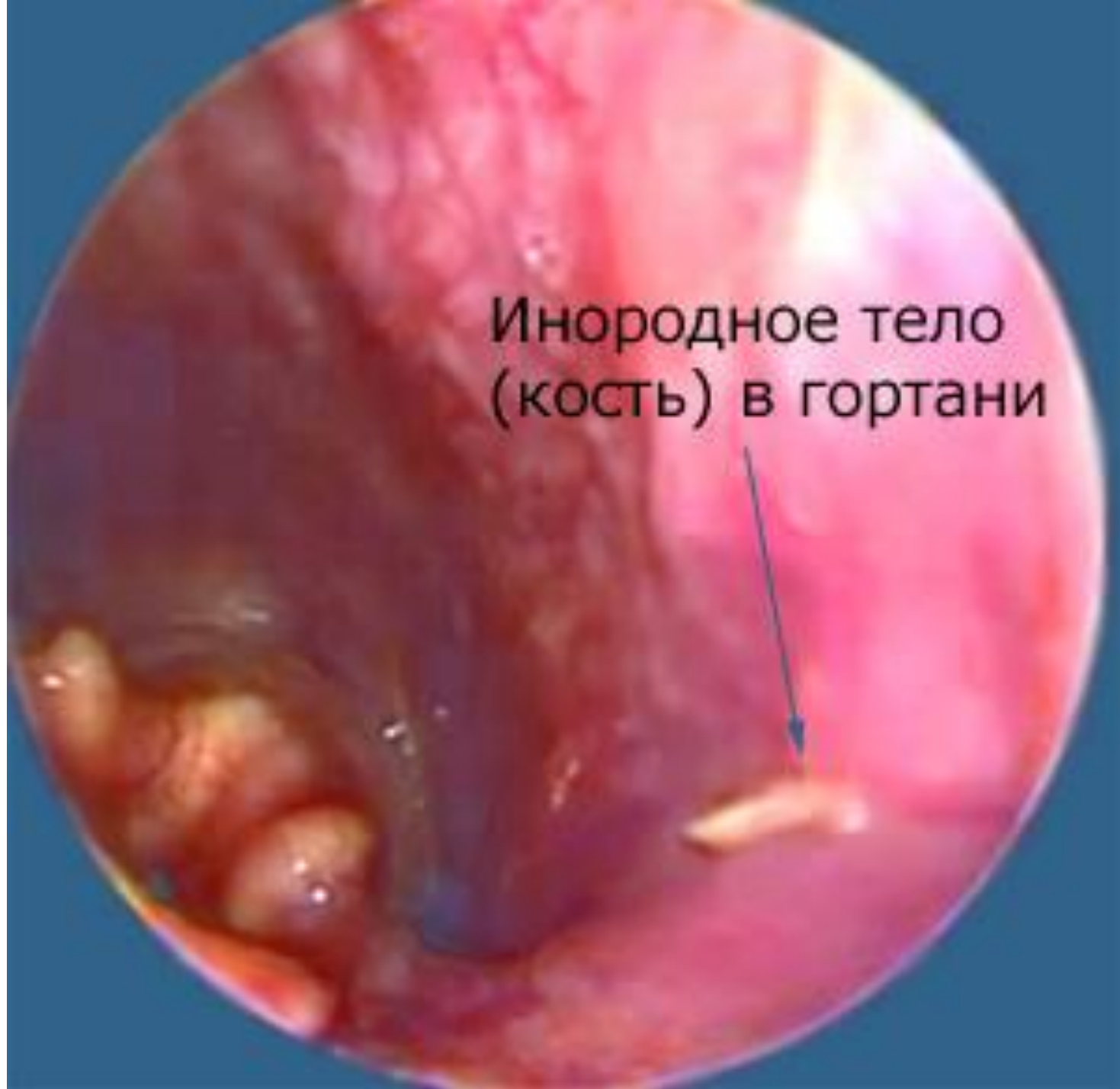Инородное тело в ухе. Во время игры дети часто засовывают себе в ухо мелкие предметы (пуговицы, бусы, семечки), возможно попадание в ухо во время сна насекомых (клопы, тараканы), при очистке ушей спичками с ватными тампонами последние могут остаться в слуховом проходе.

Клиническая картина. Небольшие, гладкие инородные тела могут не вызывать жалоб у больного. Инородные тела с острыми краями и особенно живые насекомые могут служить причиной неприятных, болезненных ощущений, шума в ухе.

Лечение. Необходимо тщательно осмотреть ухо (провести отоскопию) и установить характер инородного тела. Небольшие инородные тела обычно удаляются, как и серные пробки, - промыванием. Для умерщвления насекомых в ухо вливают несколько капель чистого спирта или масла, а потом ухо промывают. Если промывание не приводит к цели, то под контролем зрения инородное тело удаляют маленьким крючком или загнутым тупым зондом

Ни в коем случае не следует соблазняться кажущейся легкостью захвата инородного тела пинцетом или щипцами (!). Этот способ часто служит причиной проталкивания инородного тела в глубь слухового прохода, за самую узкую его часть, что очень затрудняет удаление. При сближении бранш пинцета инородное тело выскользывает и проталкивается внутрь. Следует помнить, что пребывание инородного тела в слуховом проходе не сопряжено ни с какой опасностью, поэтому удалять его следует только при наличии специального инструментария и владения техникой манипулирования в наружном слуховом проходе. При неумелом и грубом удалении инородного тела уха возможны повреждение барабанной перепонки и развитие серьезных осложнений, приводящих к снижению и потере слуха.

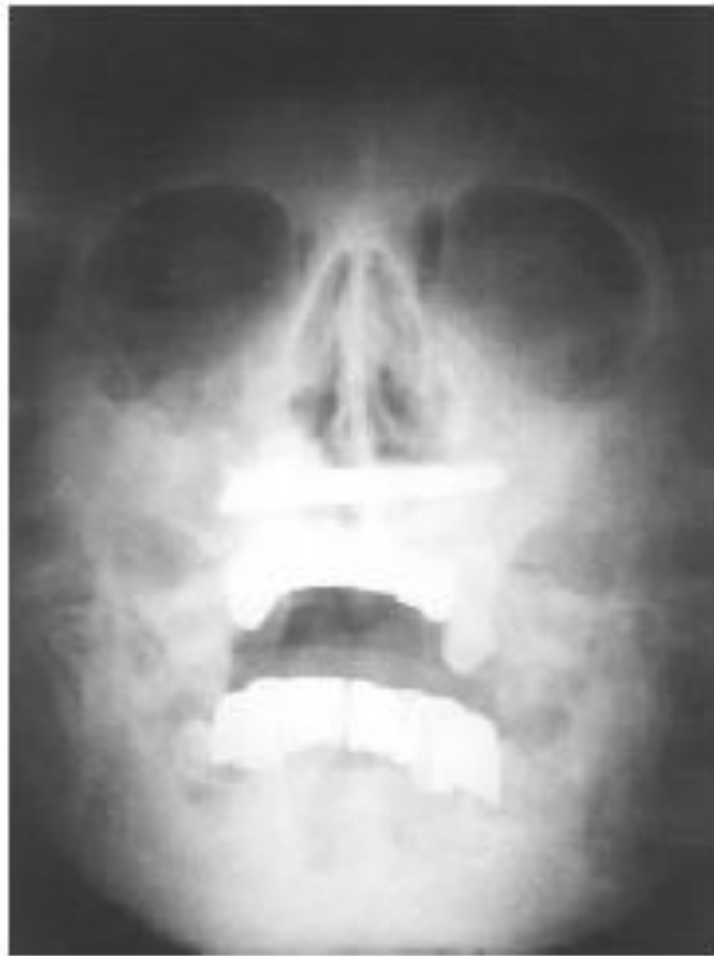Инородное тело
(кость) в гортани



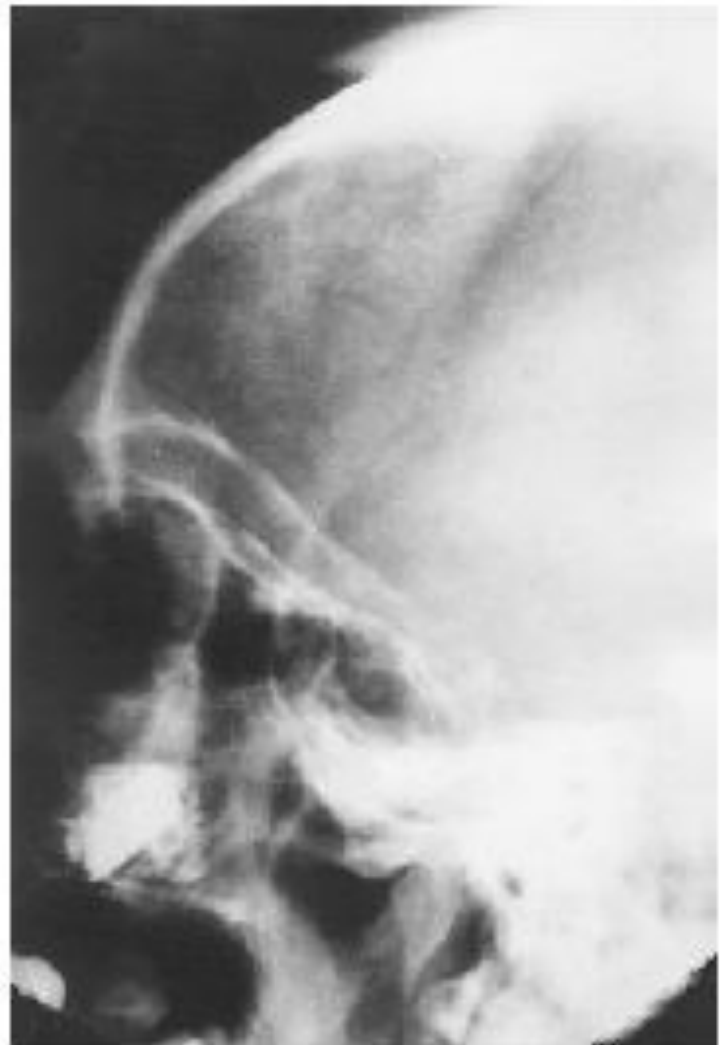Инородные тела гортани. Инородные тела обычно попадают в гортань из полости рта (куски мяса, кости, кусочки скорлупы, зубные протезы). Иногда попадание инородного тела связано с вредными привычками удерживать в полости рта различные предметы. Механизм попадания инородного тела связан с неожиданным глубоким вдохом, возникающим при испуге, неожиданном падении, толчке, смехе, икании, плаче. При этих условиях предмет, находящийся в полости рта, увлекается воздушной струей в гортань и если не проходит дальше, застревает в гортани. Это происходит часто еще и потому, что инородное тело вонзается в слизистую оболочку гортани или же размер инородного тела так велик, что оно не может пройти сквозь голосовую щель.

Клиническая картина зависит от величины и локализации инородных тел. Наиболее частые признаки - приступы сильного кашля, боль в области гортани, охриплость вплоть до афонии. В зависимости от степени закрытия голосовой щели или за счет присоединившегося отека подскладочного пространства возникает затруднение дыхания вплоть до асфиксии.

Лечение. Следует внимательно осмотреть гортань и быстро удалить инородное тело. При выраженных явлениях стеноза показана трахеостомия,



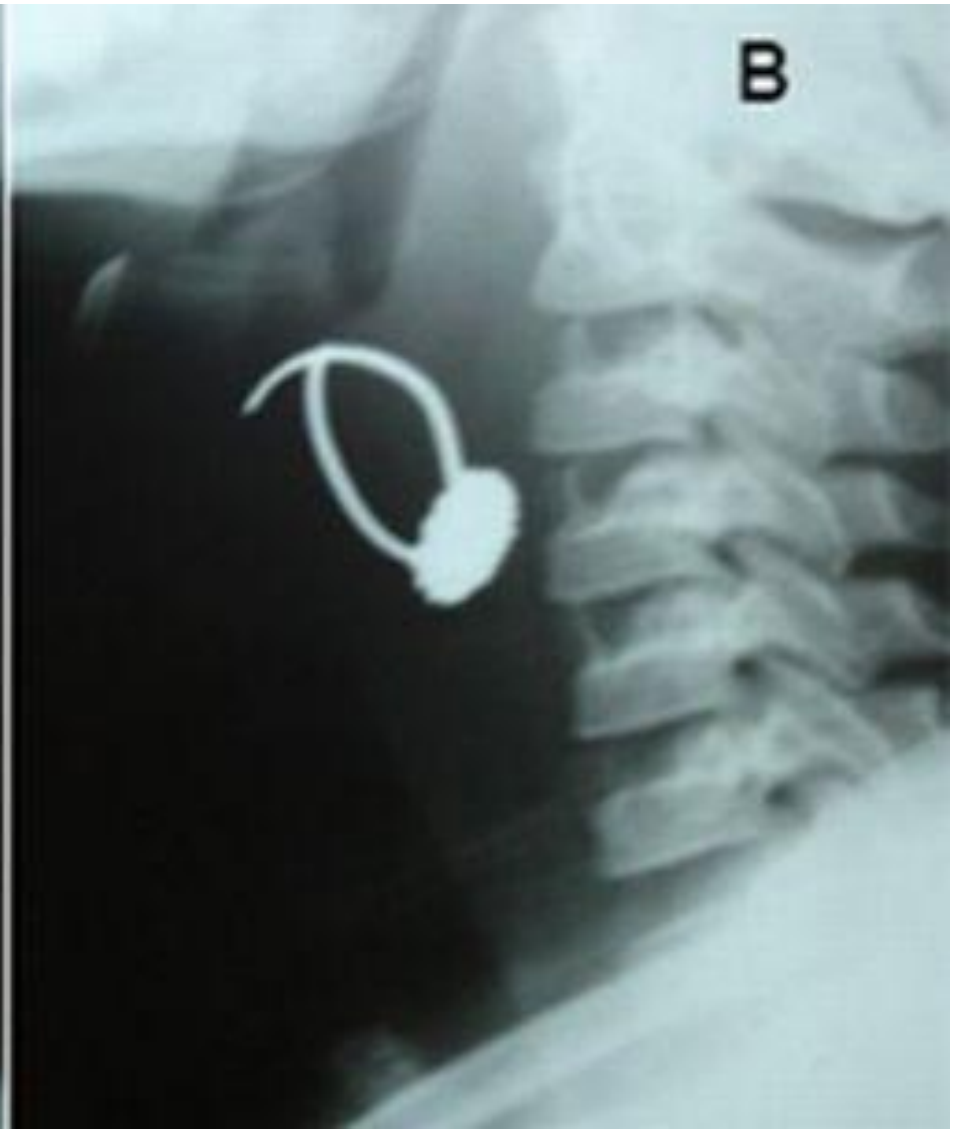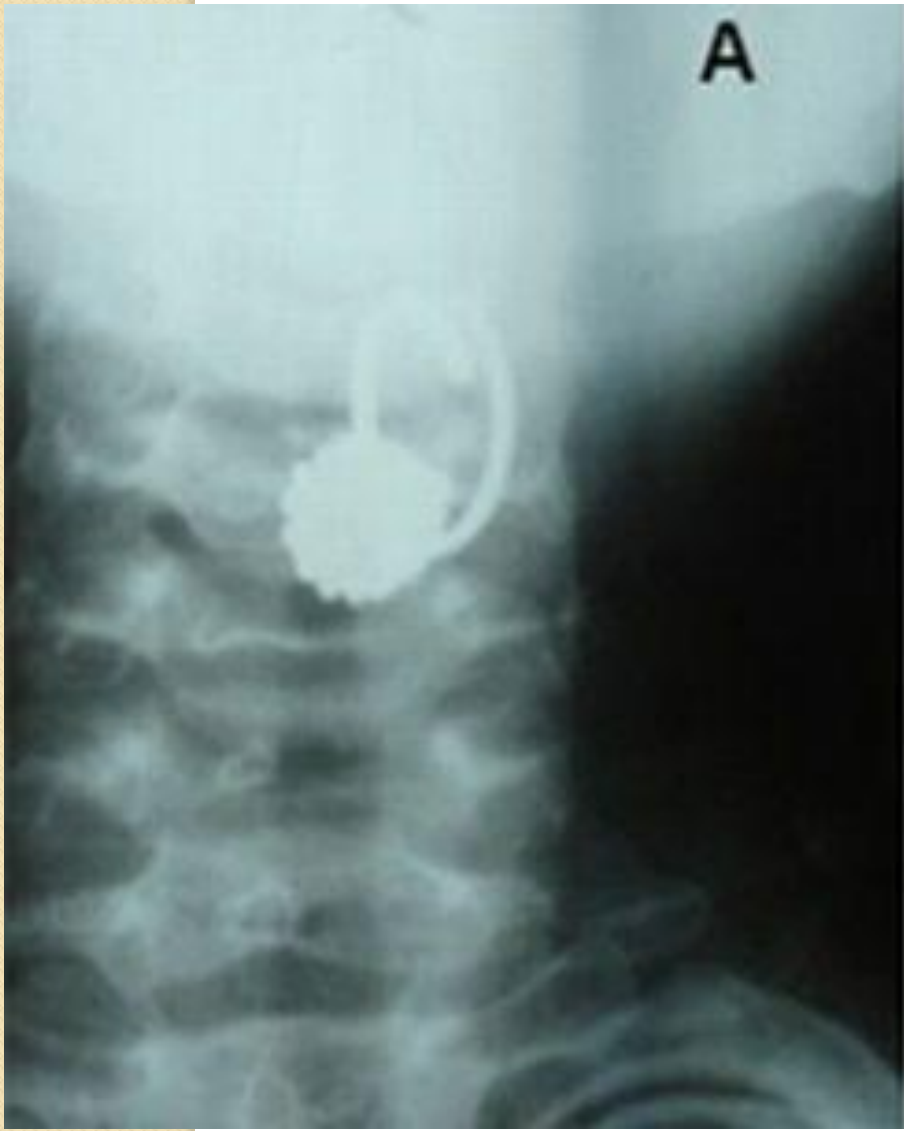a



b

Инородные тела полости носа. Попадание инородных тел в нос бывает чаще всего у детей, которые засовывают себе и своим сверстникам в нос различные предметы (бусины, горох, семечки, косточки, пуговицы и др.). Инородные тела могут попадать в нос при травмах лица и через носоглотку при рвоте. В некоторых случаях после длительного пребывания инородных тел в результате выпадения солей (фосфорнокислые и углекислые соли кальция) вокруг попавшего в нос инородного тела образуются камни носа (ринолиты). Гладкие инородные тела и ринолиты каких-либо болезненных явлений, за исключением закупорки одной половины носа (односторонний насморк), обычно не вызывают. В некоторых случаях они являются причиной раздражения слизистой оболочки, появления обильного отделяемого, которое приобретает гнойный или сукровичный характер, обычно с запахом. Гнойные выделения из одной половины носа иногда являются единственным характерным признаком присутствия инородных тел у детей младшего возраста.

Лечение. Если инородное тело не удалось извлечь высмаркиванием, его следует достать тупым крючком. Слизистую оболочку при этом тщательно анестезируют (дикаин, лидокаин) и анемизируют сосудосуживающими растворами. Затем тупой крючок заводят сверху за инородное тело и осторожным движением извлекают его на себя. Плоские инородные тела удаляют пинцетом или щипцами. Следует помнить об опасности выскальзывания и проталкивания инородных тел дальше и все манипуляции проводить очень осторожно. Большие ринолиты следует раздробить носовыми щипцами в самой полости носа и удалить по частям.

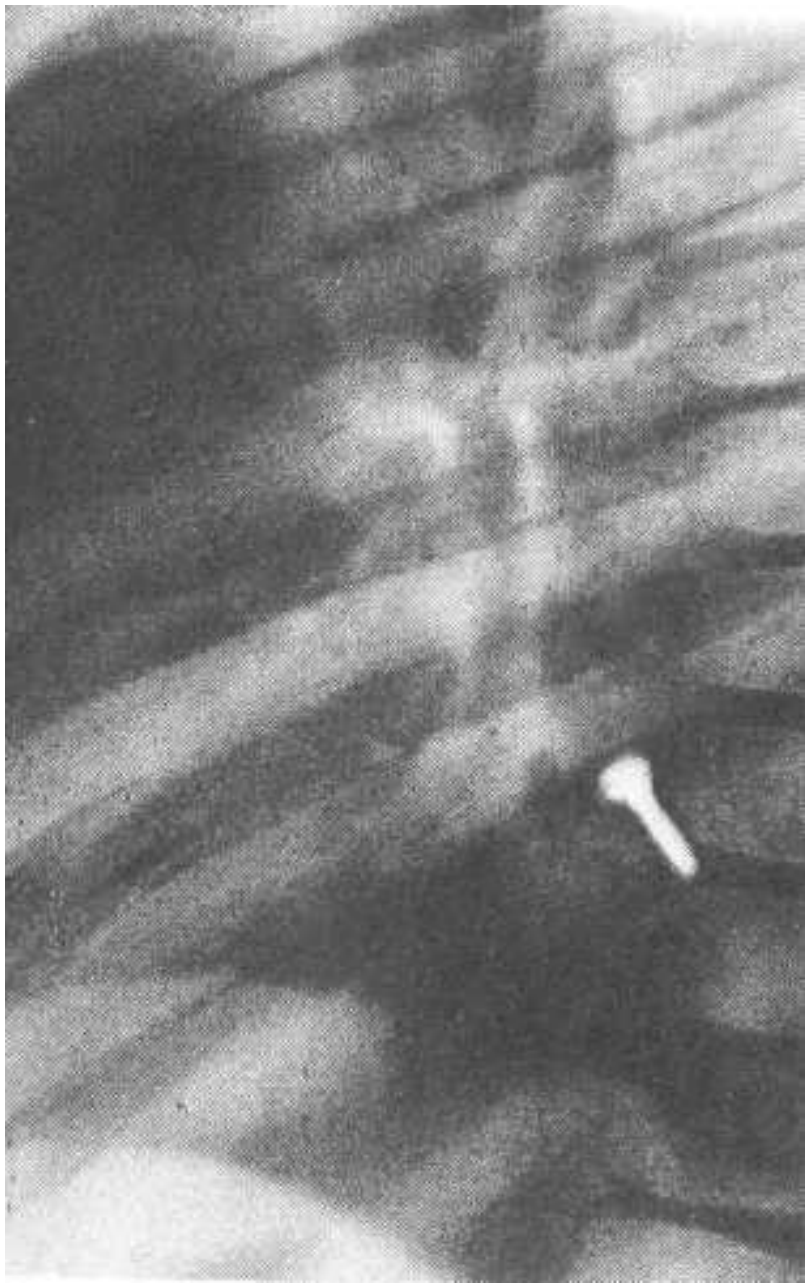

Инородные тела глотки. Инородные тела могут попасть в глотку (носоглотку) через нос, из гортани и пищевода. В глотке застревают обломки зубных протезов, предметы, удерживаемые в зубах, например монеты, мелкие игрушки (во время игры у детей), кнопки, гвозди, булавки (во время работы у портных, сапожников). При поспешном глотании в нижних отделах глотки над пищеводом иногда застревают куски жесткой или непрожеванной пищи, закрывая вход в гортань. В таких случаях может наступить быстрая смерть от асфиксии. Помимо этого, застреванию инородных тел в глотке во время еды часто предшествуют внезапный кашель, смех, чихание, разговоры, отвлекающие внимание от акта жевания и глотания. Чаще всего острые инородные тела застревают в области зева, миндалин и корня языка.

Клиническая картина. Жалобы на ощущение чего то постороннего в горле, боль при глотании. При крупных инородных телах нарушаются речь и дыхание. При длительном пребывании инородного тела в области глотки развивается воспалительный процесс, иногда осложняющийся флегмоной.

Диагноз ставится на основании осмотра глотки или при ощупывании носоглотки и нижних отделов глотки пальцем или зондом, что позволяет точно определить локализацию инородного тела. Рентгенологическое исследование может оказаться полезным при выявлении металлических инородных тел.

Лечение. Инородные тела глотки удаляют коленчатым пинцетом или щипцами с плотно соприкасающимися браншами.



Конец

!