

# Инсульт

Выполнила: Старченкова Мария

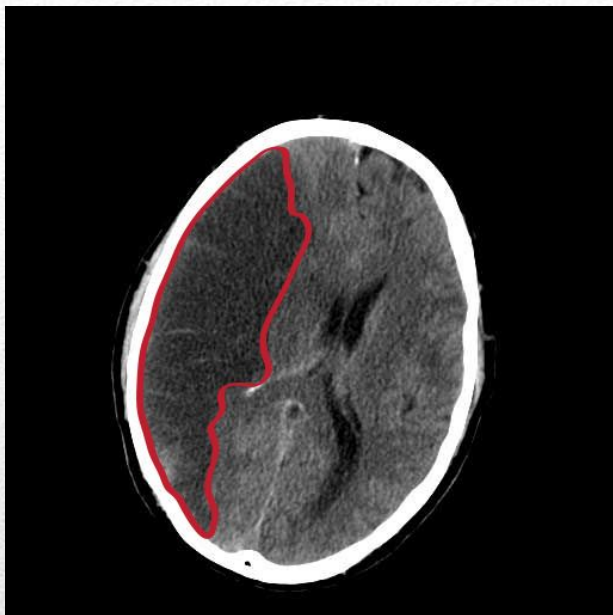
---

- Виды инсульта:
- Ишемический инсульт
- Внутримозговое кровоизлияние
- Субарахноидальное кровоизлияние

# **Инсульт-острое нарушение мозгового кровообращения**

---





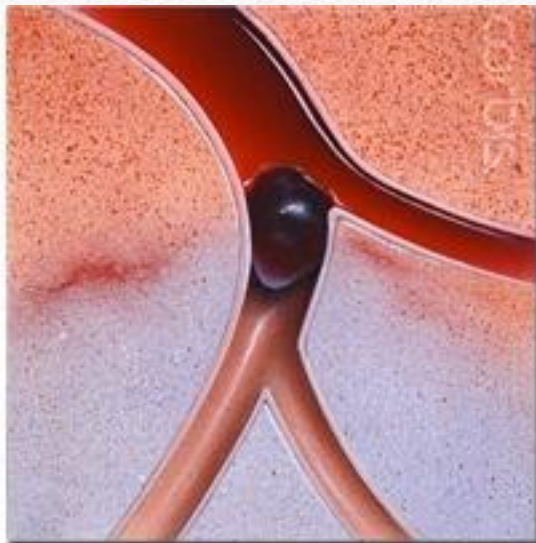- Атеротромботический инсульт
- Кардиоэмболический инсульт
- Гемодинамический инсульт
- Лакунарный инсульт
- Инсульт по типу гемореологической микроокклюзии

# Ишемический инсульт

---

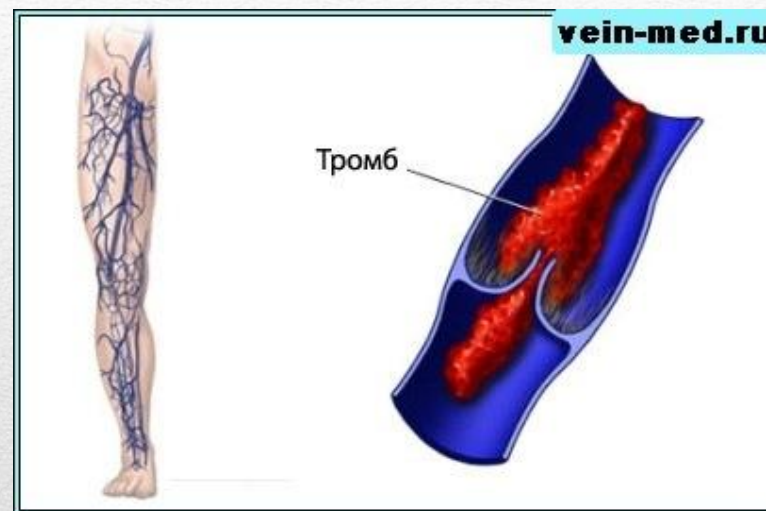
## Эмболия

---



## Тромбоз

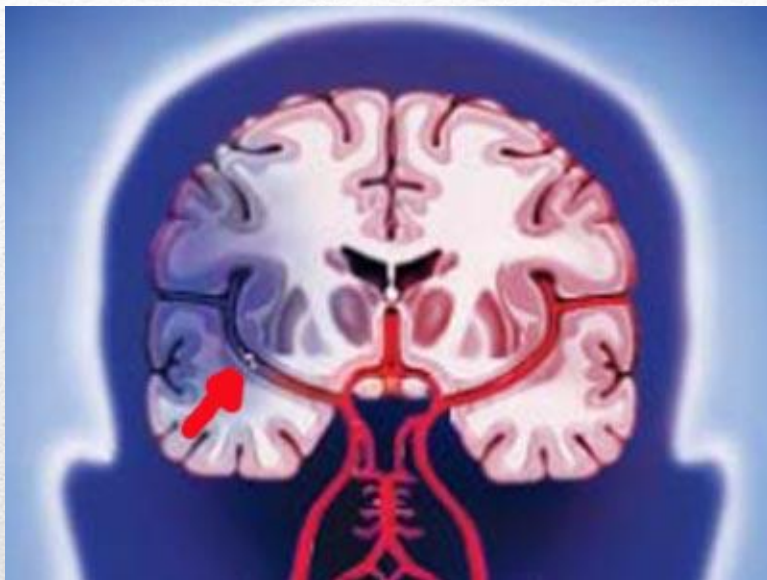---



## Причины инсульта

---

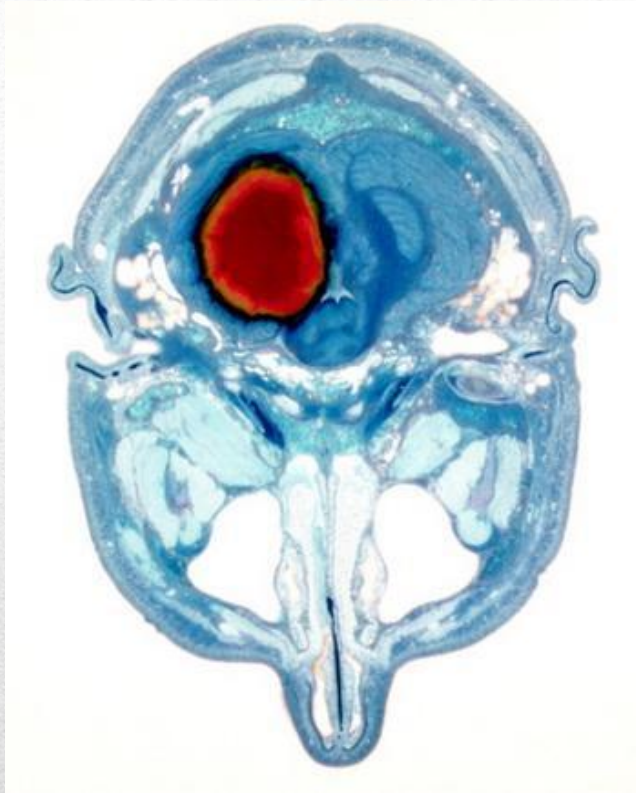




возникает на  
фоне атеросклероза це  
ребральных артерий  
крупного или среднего  
калибра

# Атеротромботический инсульт

---



Одно из грозных осложнений мерцательной аритмии - повышенный риск инсульта — острого нарушения мозгового кровообращения.

# Кардиоэмболический инсульт

---

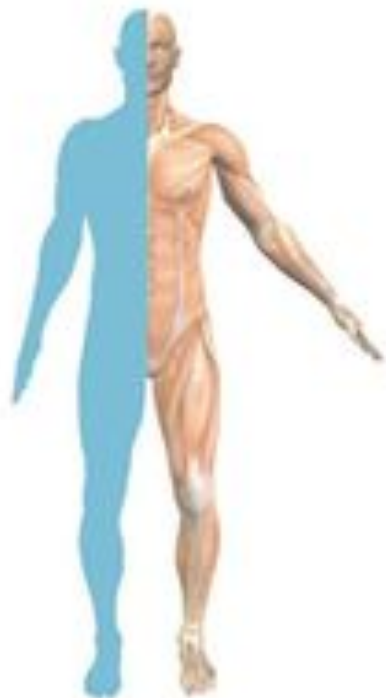



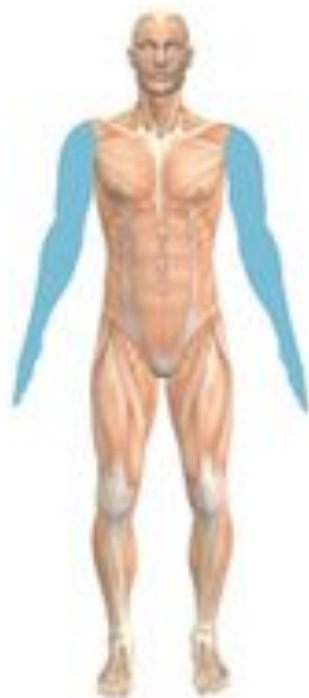- гемодинамический фактор — снижение артериального давления
- падение минутного объёма сердца

# Гемодинамический инсульт

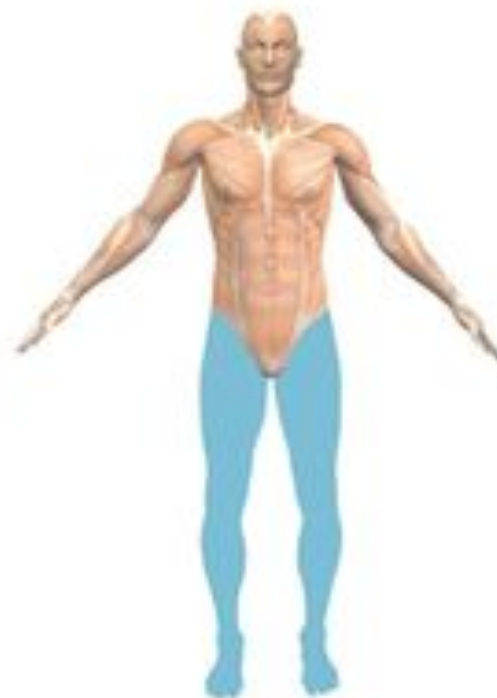---



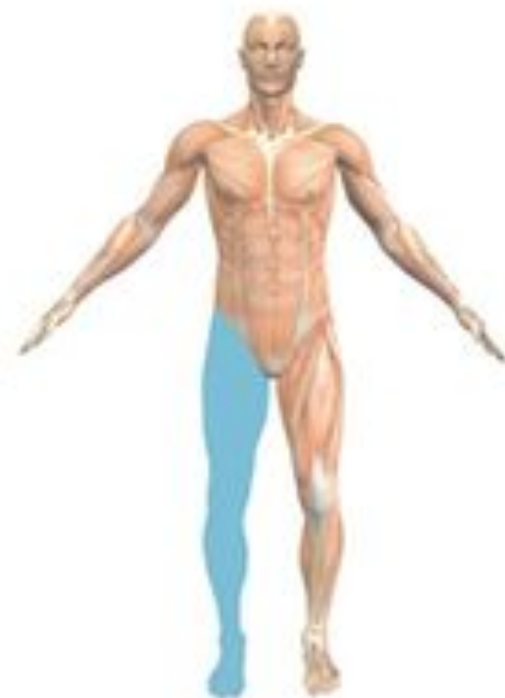Гемипарез



Верхний парапарез



Нижний парапарез



Монопарез

# Лакунарный инсульт

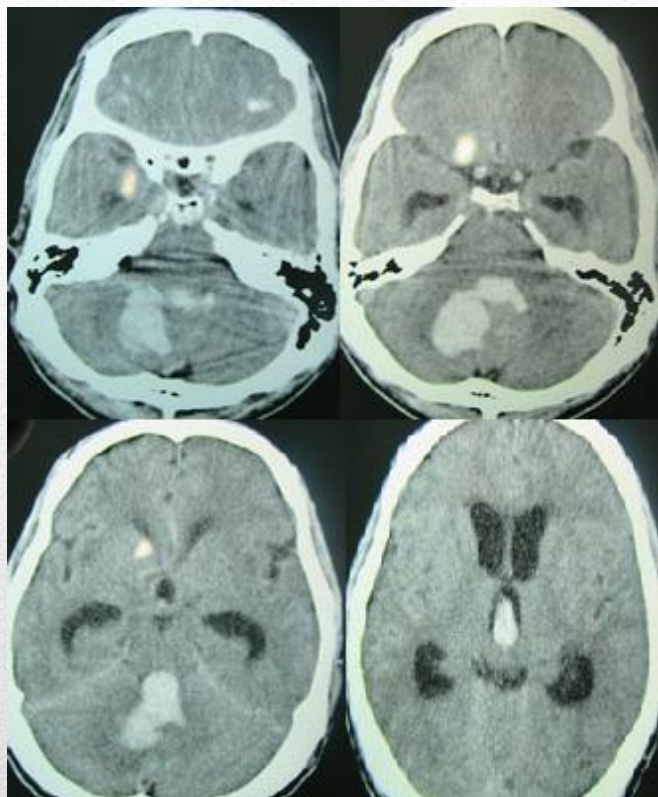
---



- Гомеостаз – остановка кровотечений.
- Фибринолиз - процесс растворения тромбов и сгустков крови, неотъемлемая часть системы гомеостаза.

## **Инсульт по типу гемореологической микроокклюзии**

---

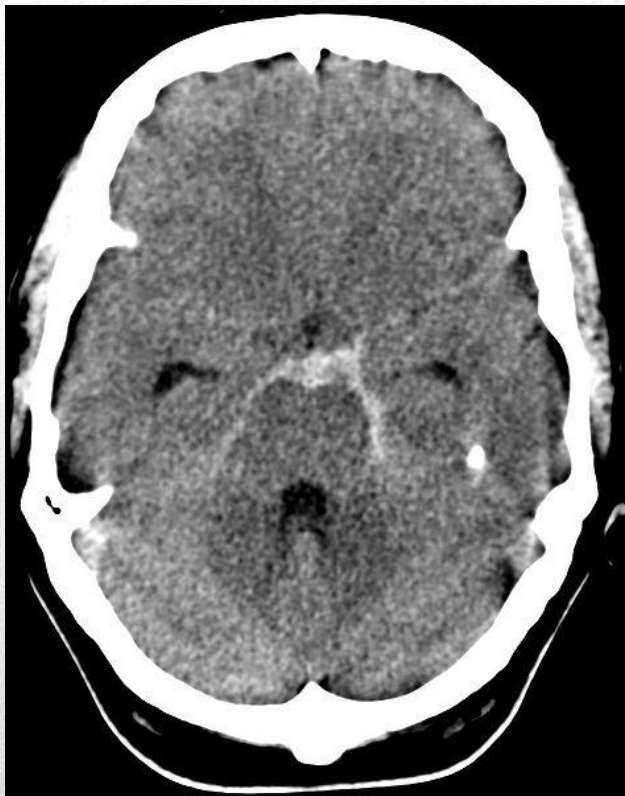

Внутри мозговое  
кровоизлияние в  
задней черепной  
ямке

**Внутри мозговое  
кровоизлияние**

---



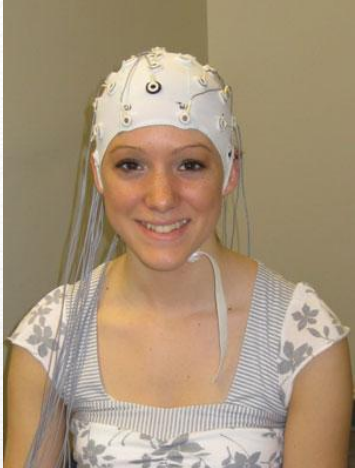

КТ-скан головного  
мозга,  
демонстрирующий  
субарахноидальное  
кровоизлияние -  
высокоинтенсивный  
(белый) участок в  
центре

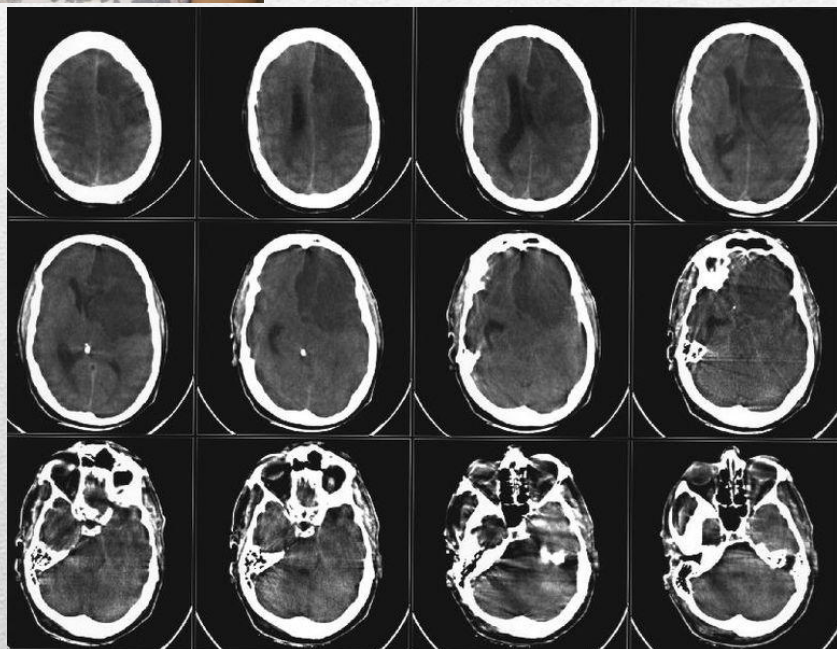
# **Субарахноидальное кровоизлияние**

---

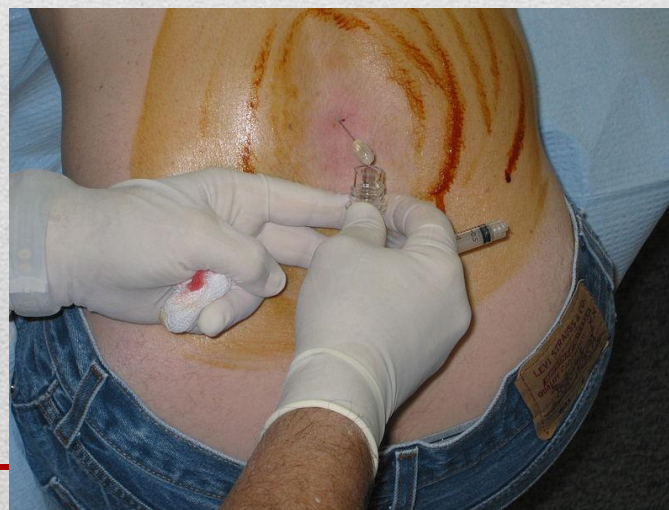



- **Магнитно-резонансная и компьютерная томография**
- **Люмбальная пункция**



# Диагностика



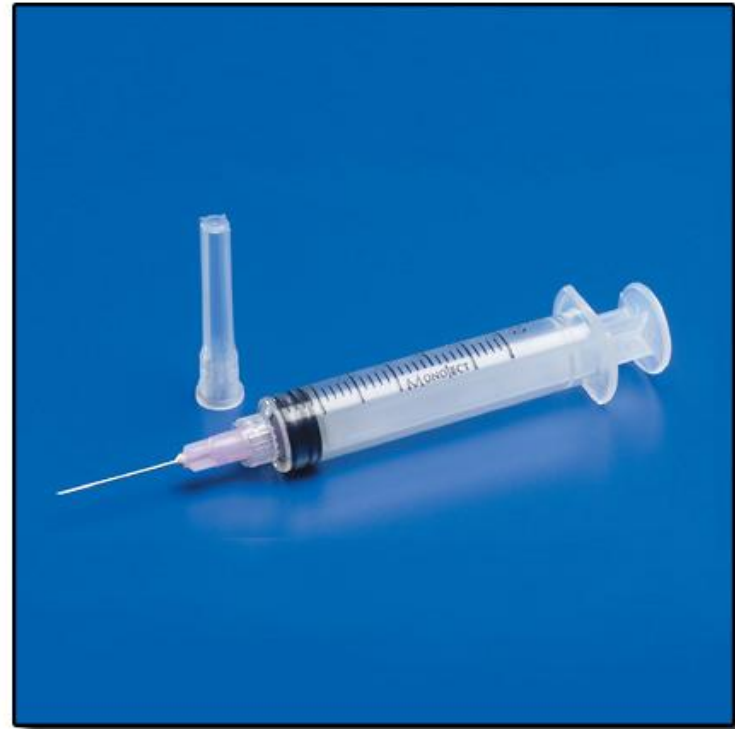

Попросить человека:

- Улыбнуться
- Заговорить
- Высунуть язык
- Поднять обе руки, вытянуть вперед

**Быстрый метод  
распознавания инсульта**

---



# Интересные факты

---



**СПАСИБО**

**ЗА ВНИМАНИЕ**

*risovach.ru*