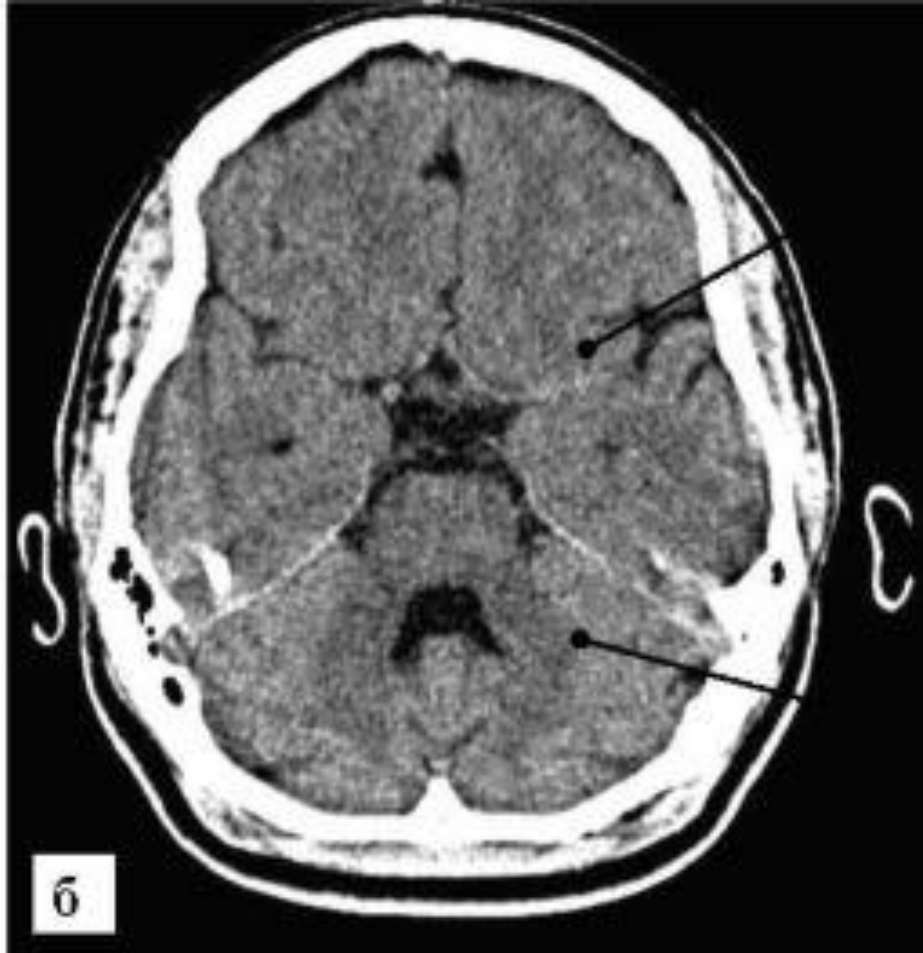
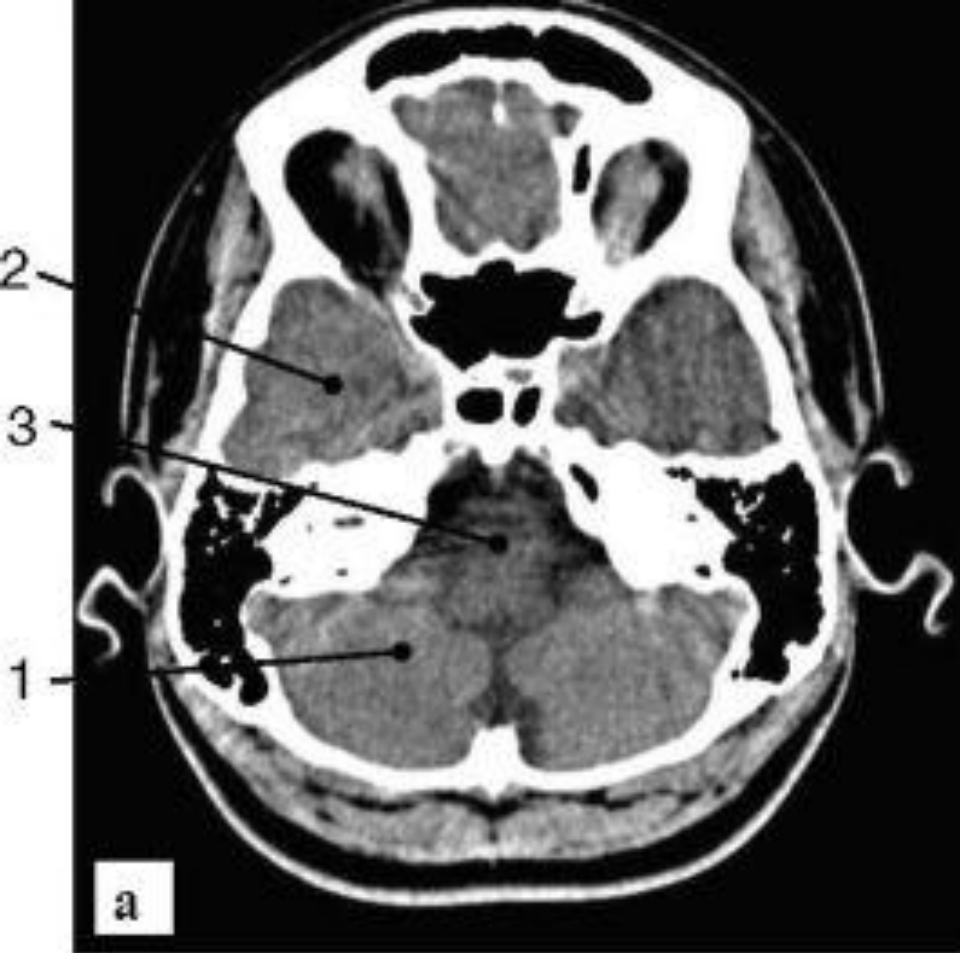
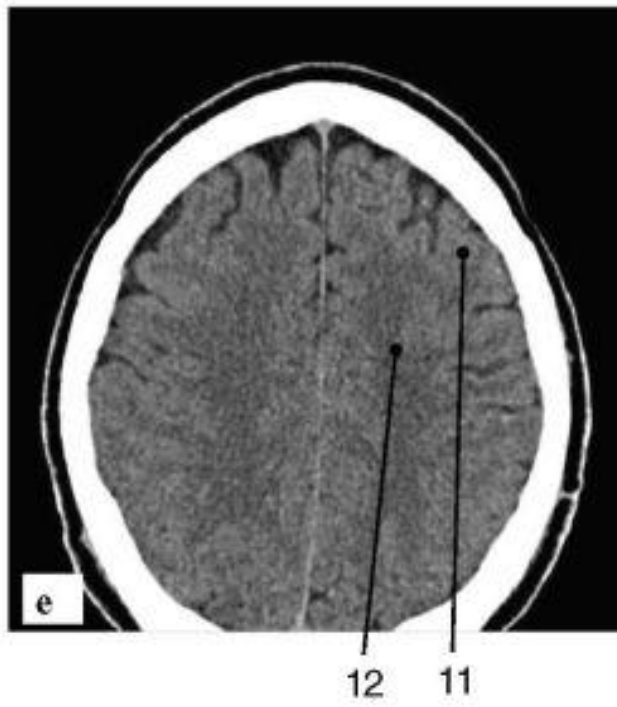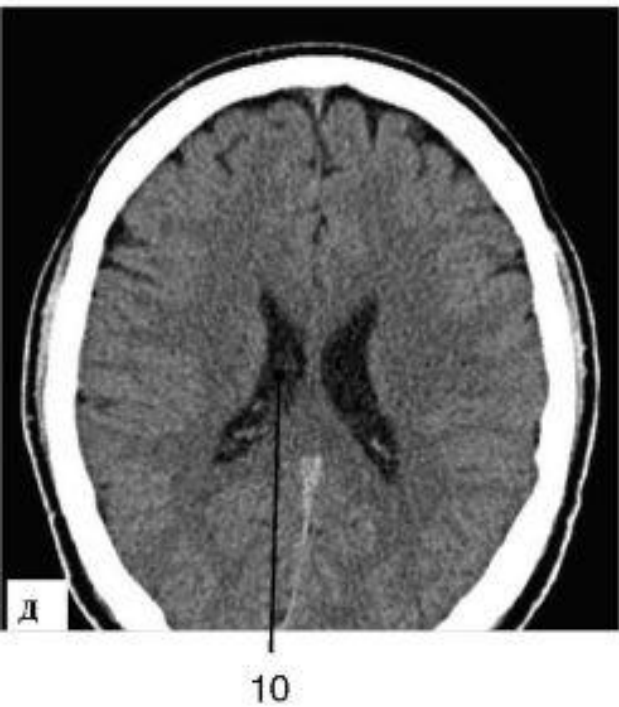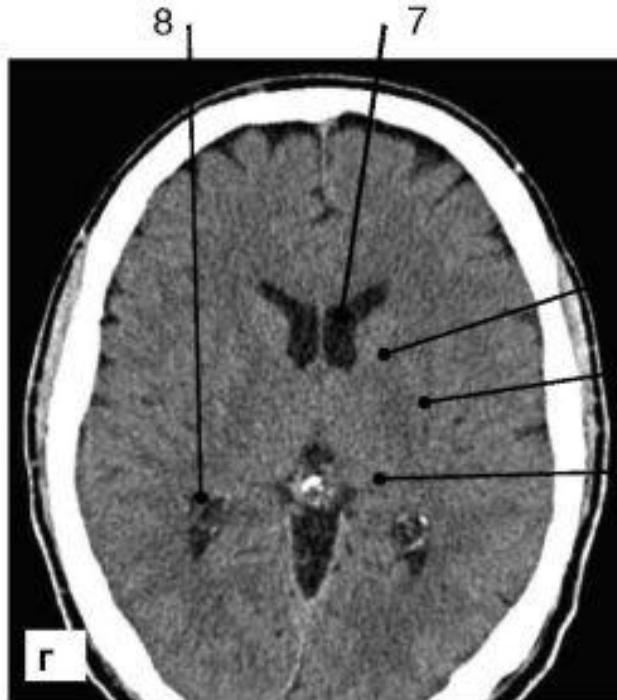
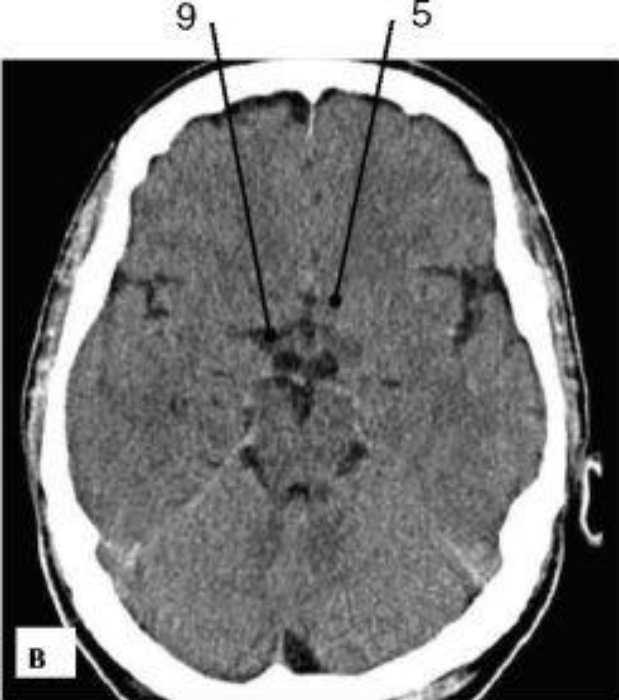


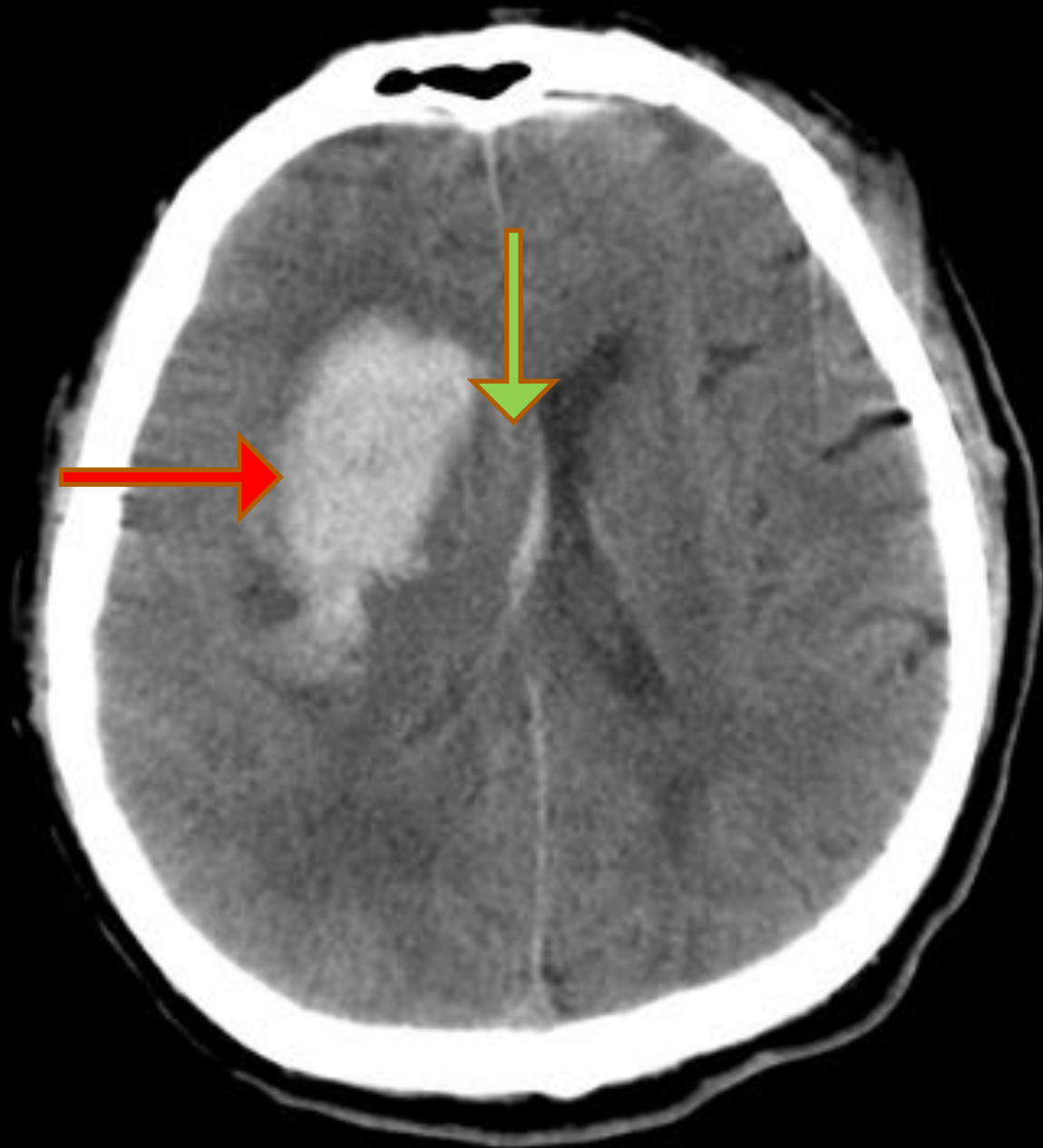
**ИНТРАКРАНИАЛЬНЫЕ  
КРОВОИЗЛИЯНИЯ:  
ГЕМОРРАГИЧЕСКИЙ  
ИНСУЛЬТ**



1 - мозжечок; 2 - височная доля; 3 - продолговатый мозг;



4 - таламус;  
5 - головка  
хвостатого ядра;  
6 - внутренняя  
капсула;  
7 - передние рога  
боковых  
желудочков;  
8 - задние рога  
боковых  
желудочков;  
9 - 3-й желудочек;  
10 - тело бокового  
желудочка;  
11 - кора (серое  
вещество);  
12 - белое вещество

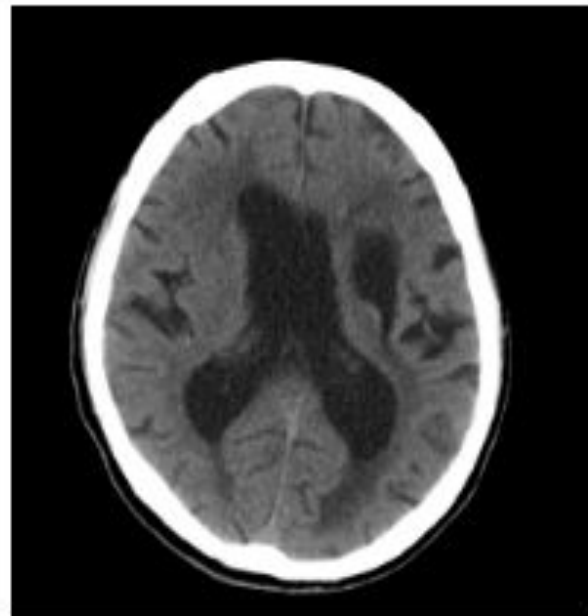
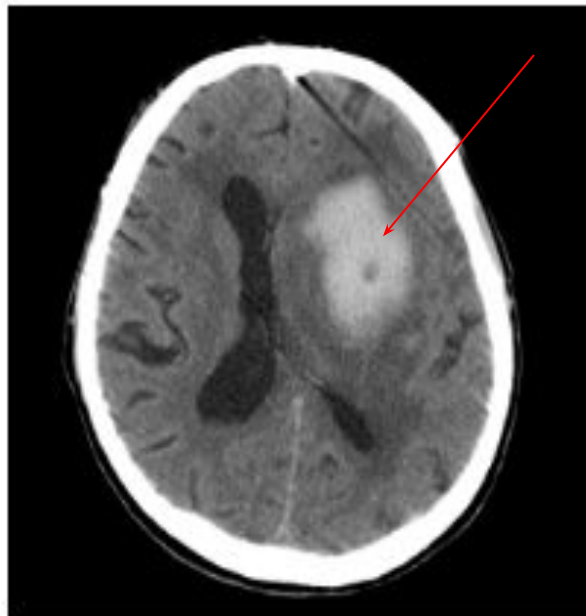
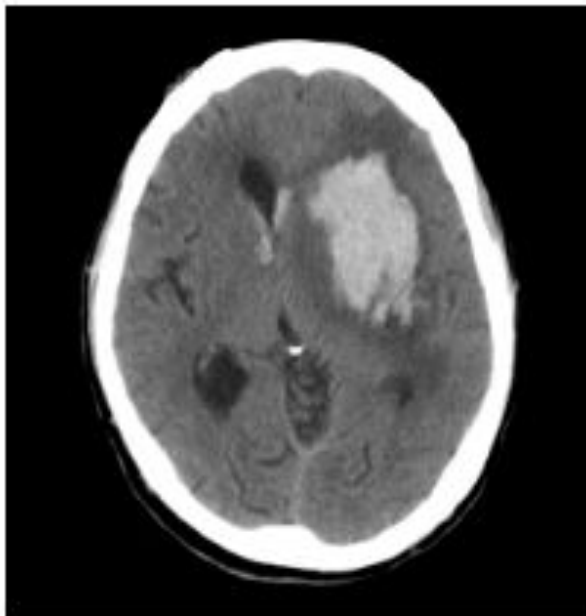


Самая частая причина геморрагического инсульта – повышение давления в артериях, кровоснабжающих головной мозг. Причем, кратковременное повышение давления в них (на фоне здоровой сосудистой стенки) обычно не опасно и не приводит к фатальным последствиям, в то время как повышение давления на фоне измененных сосудов гораздо чаще ведет к инсульту.



# Шкала Хаунсфилда

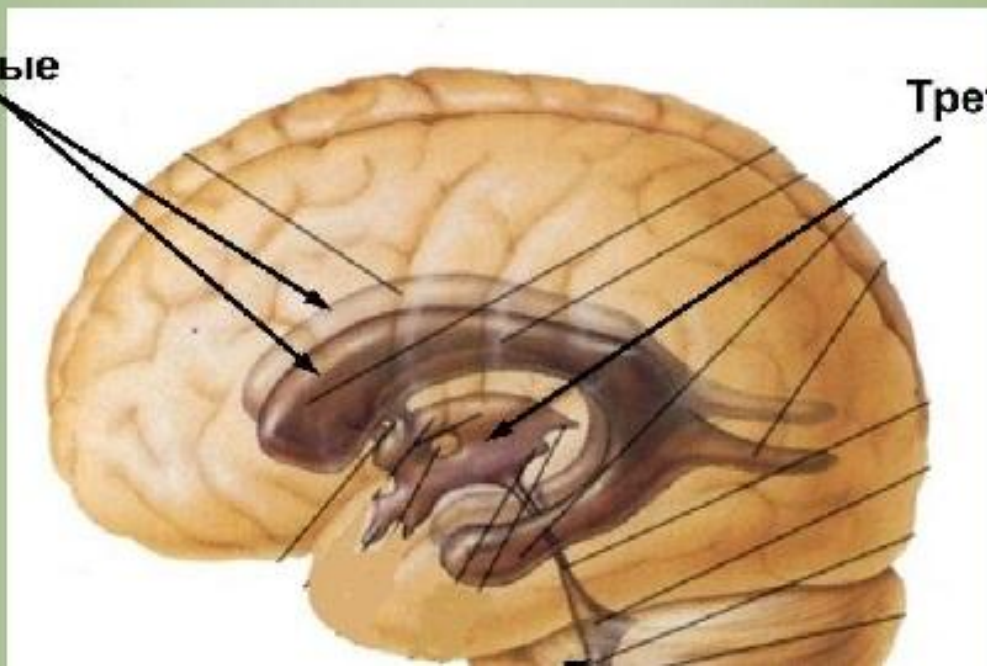


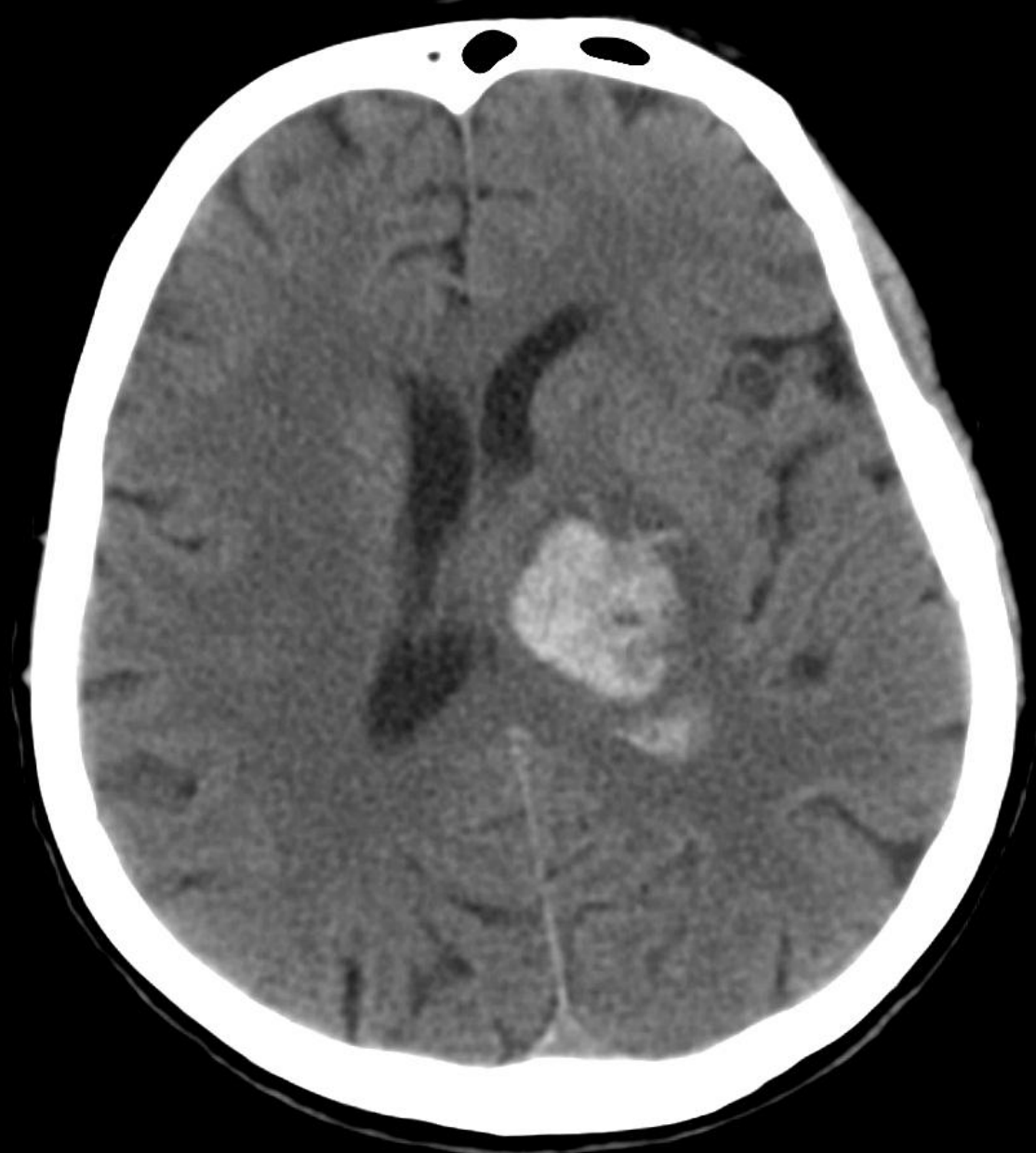


## ***Желудочки мозга***

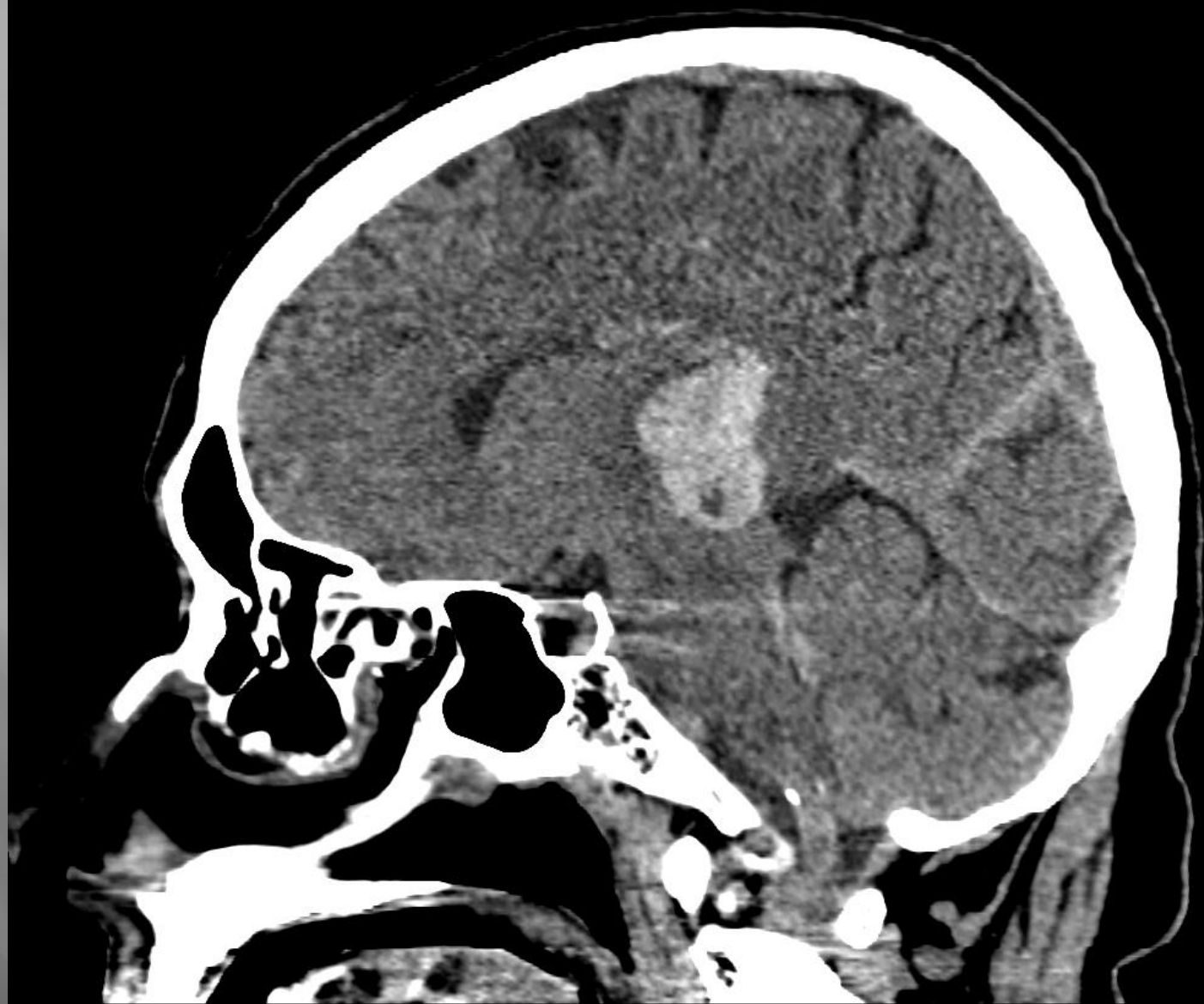Боковые

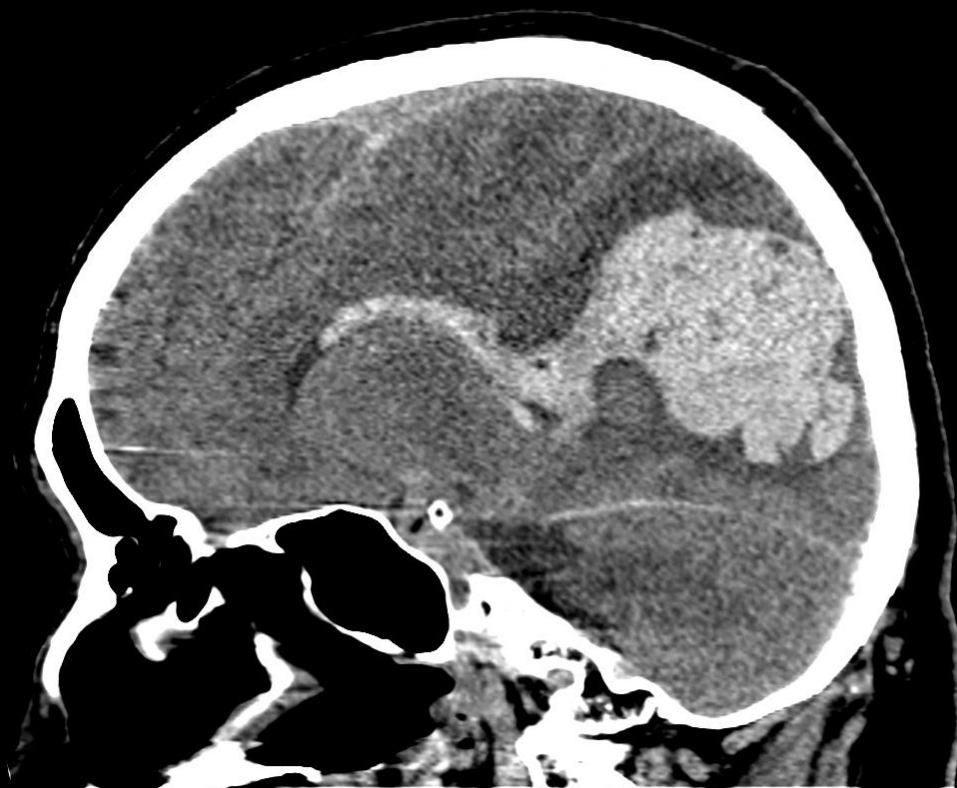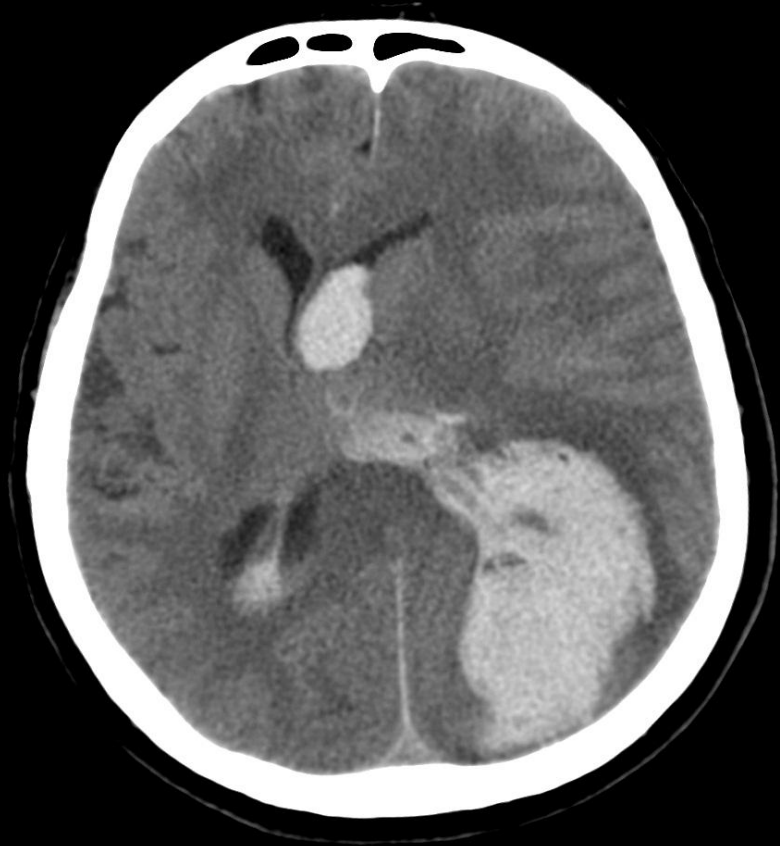Третий

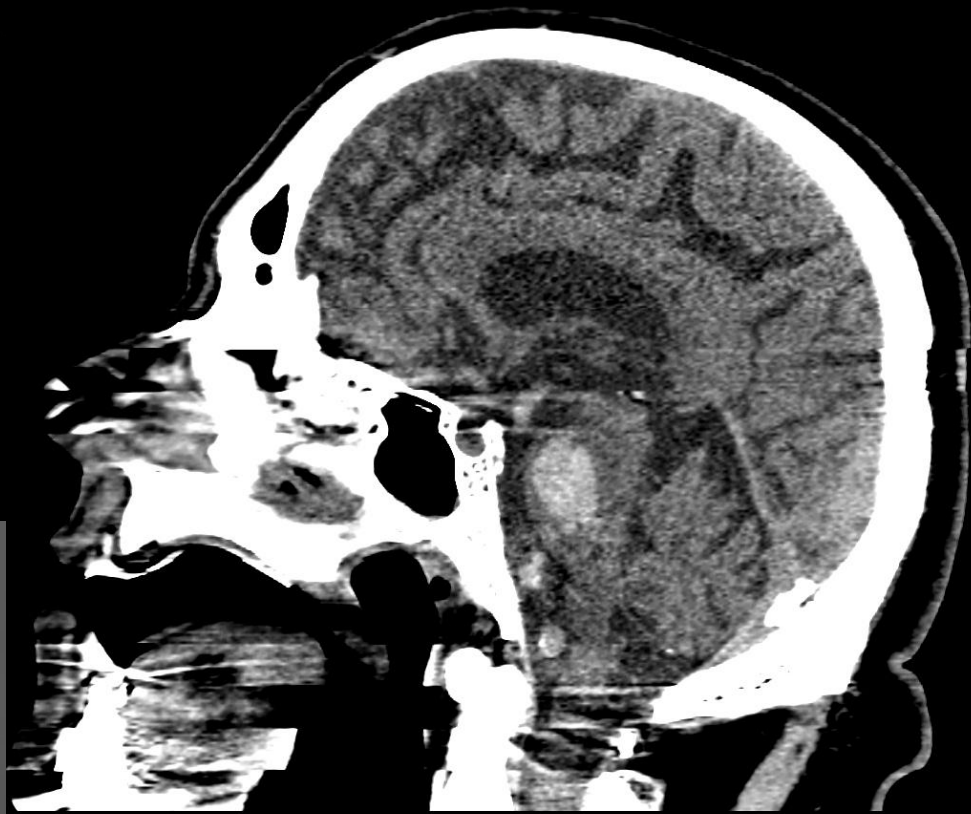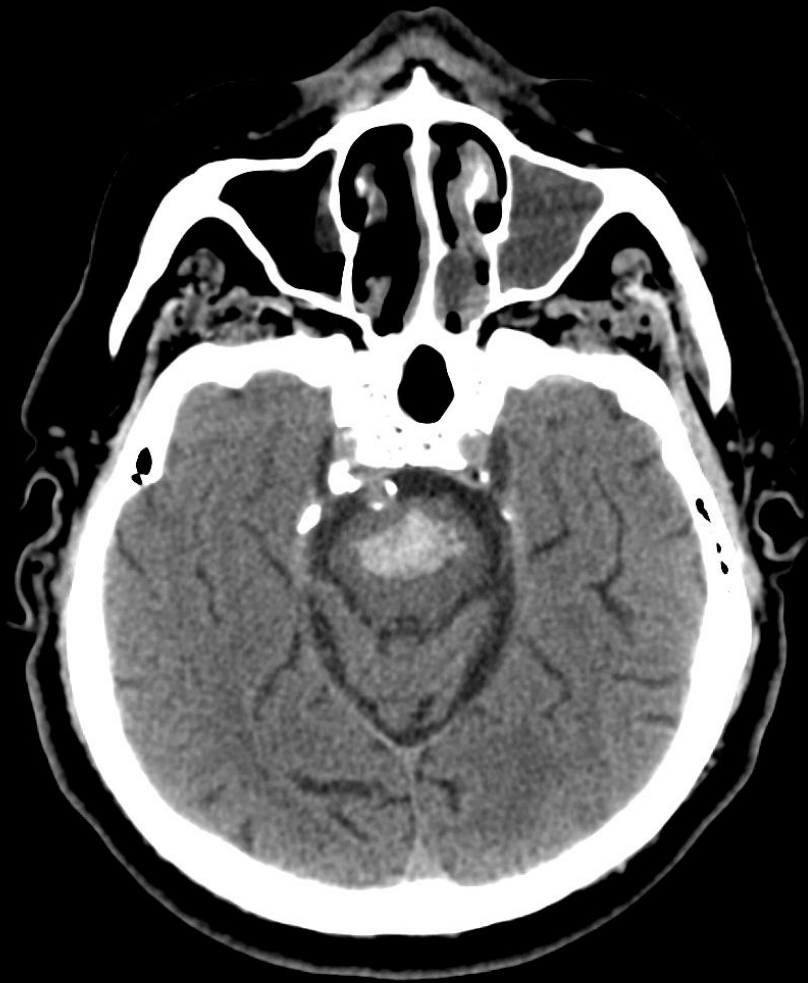



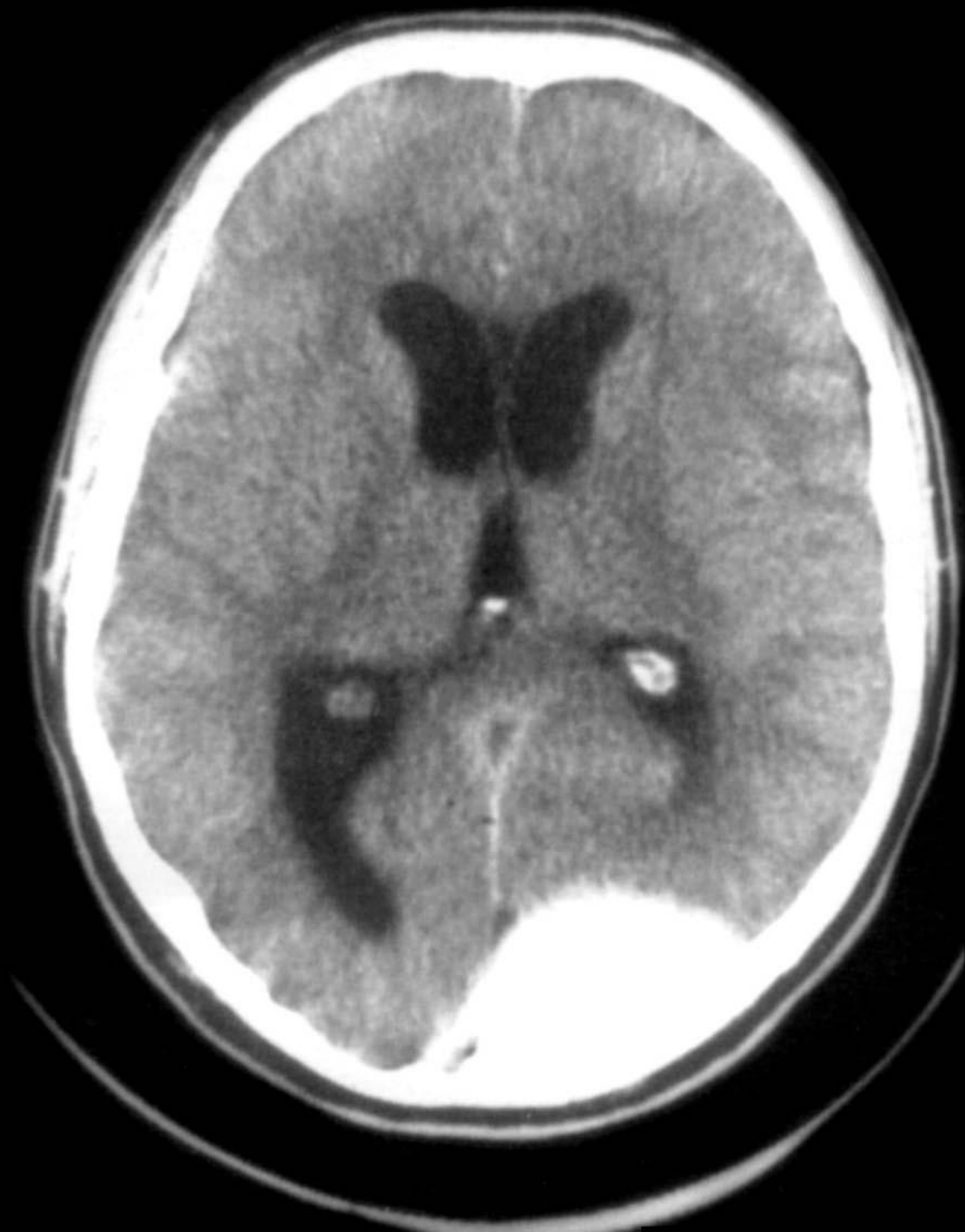
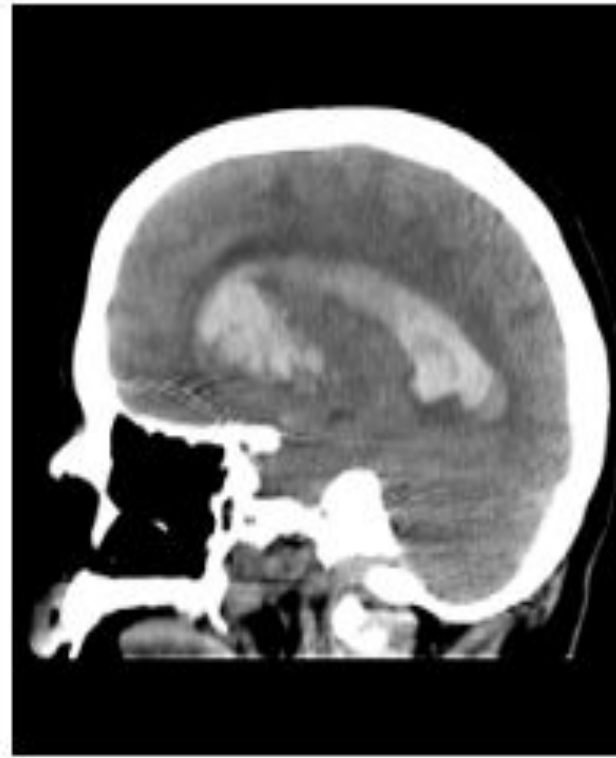
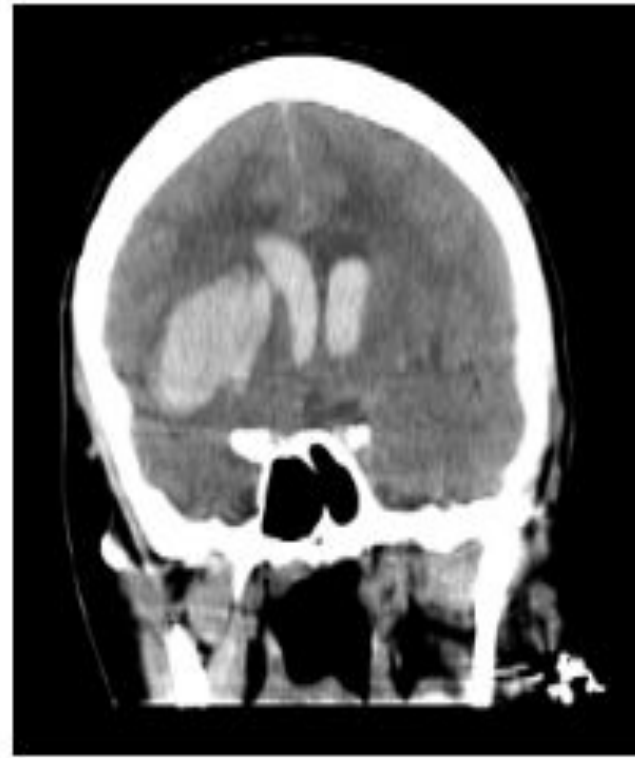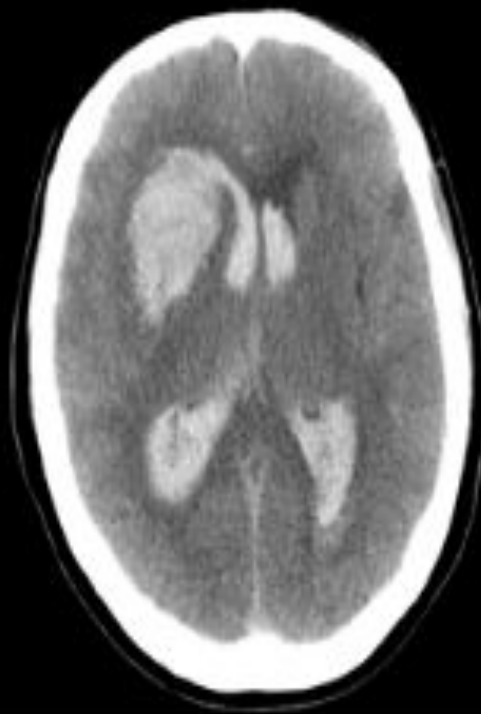


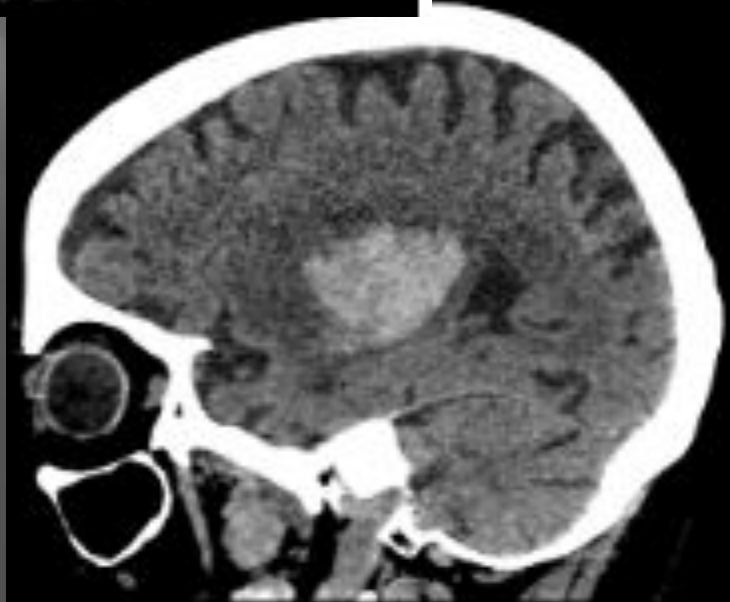
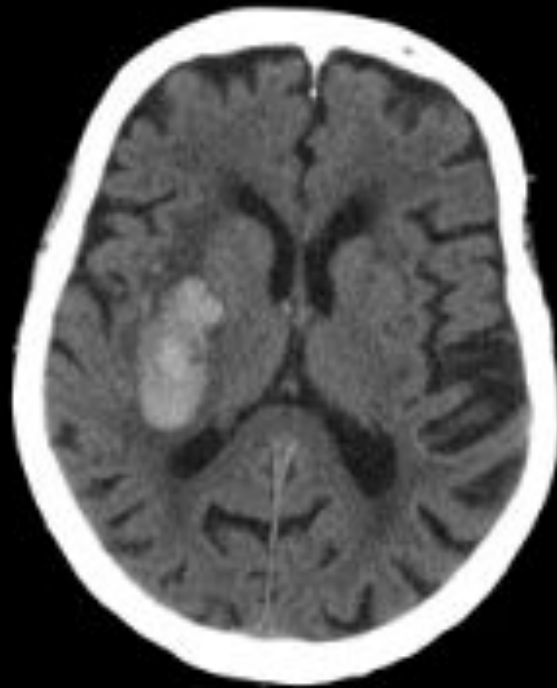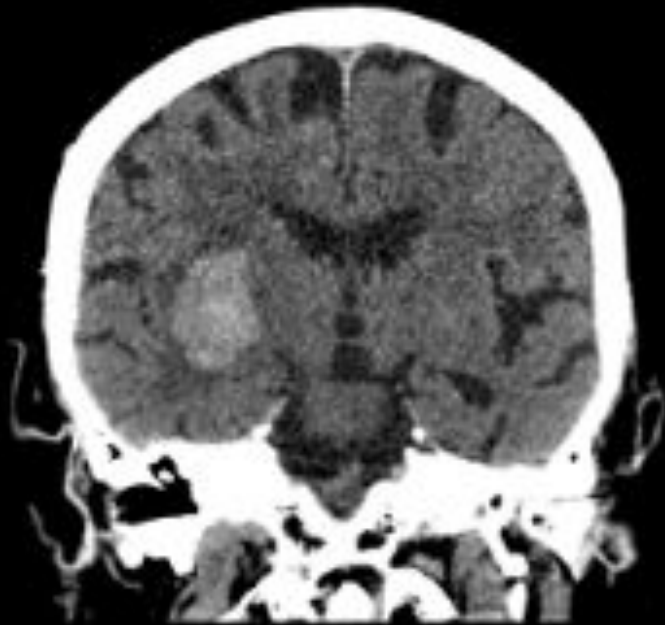


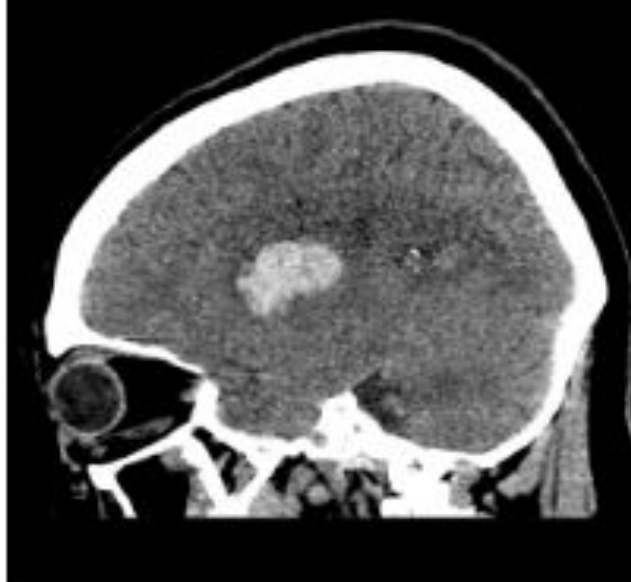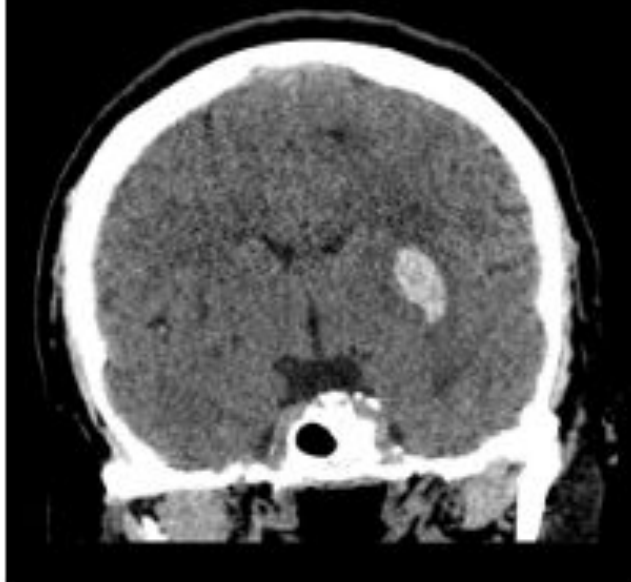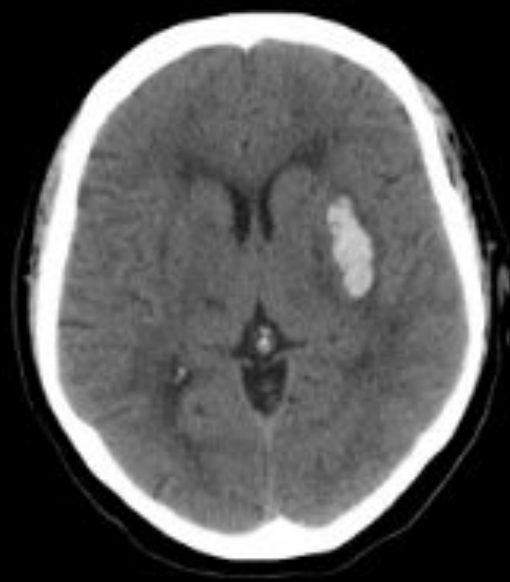






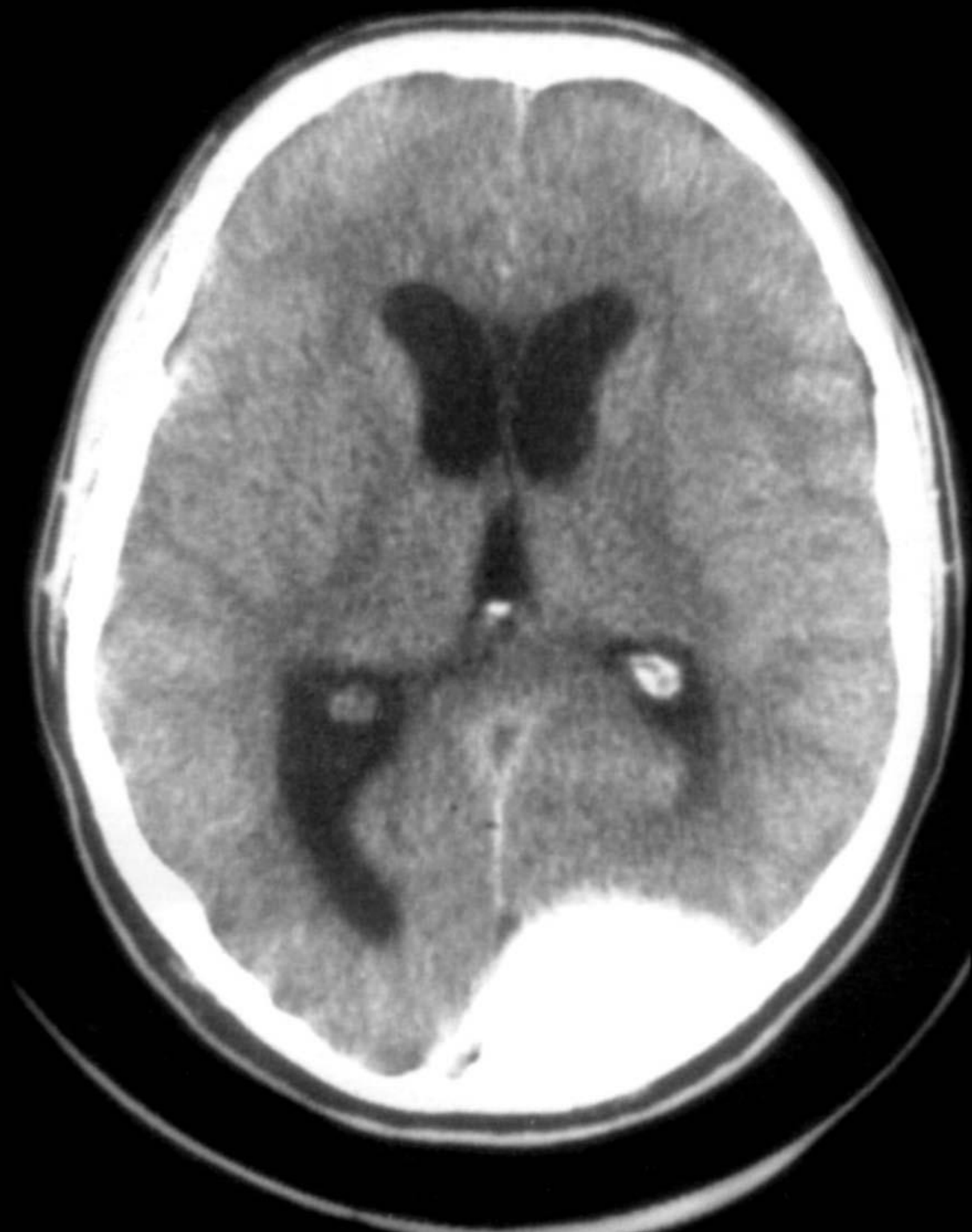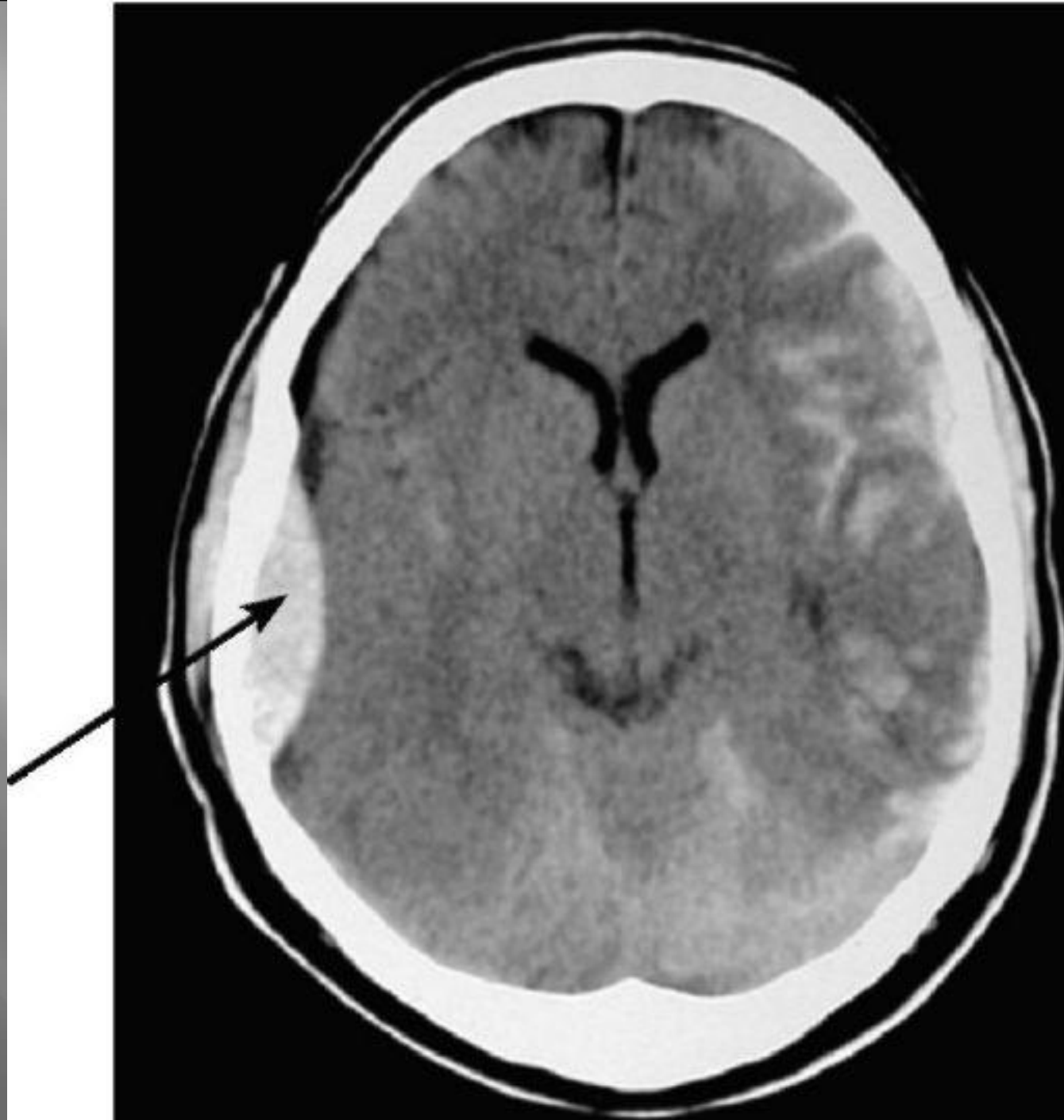




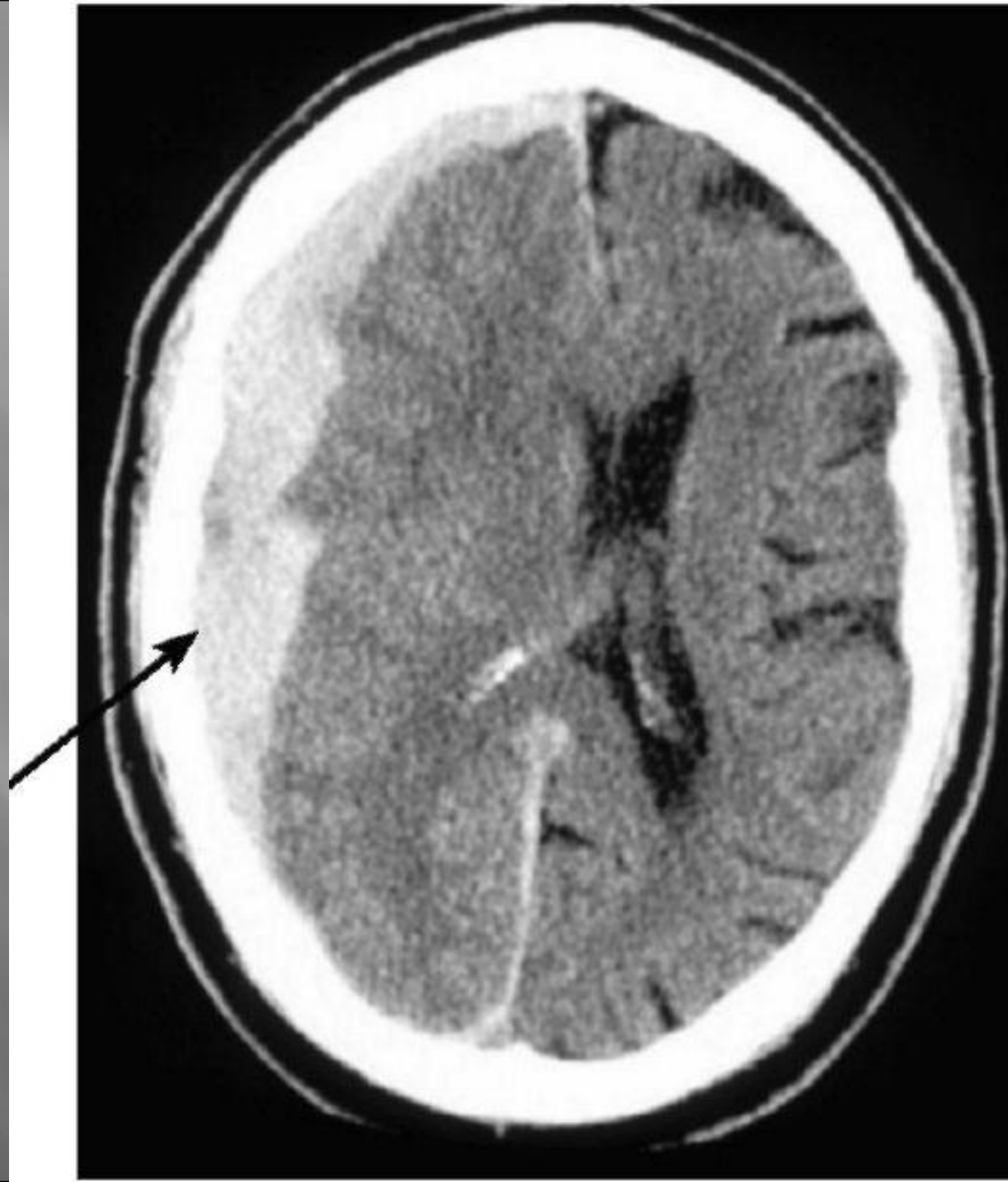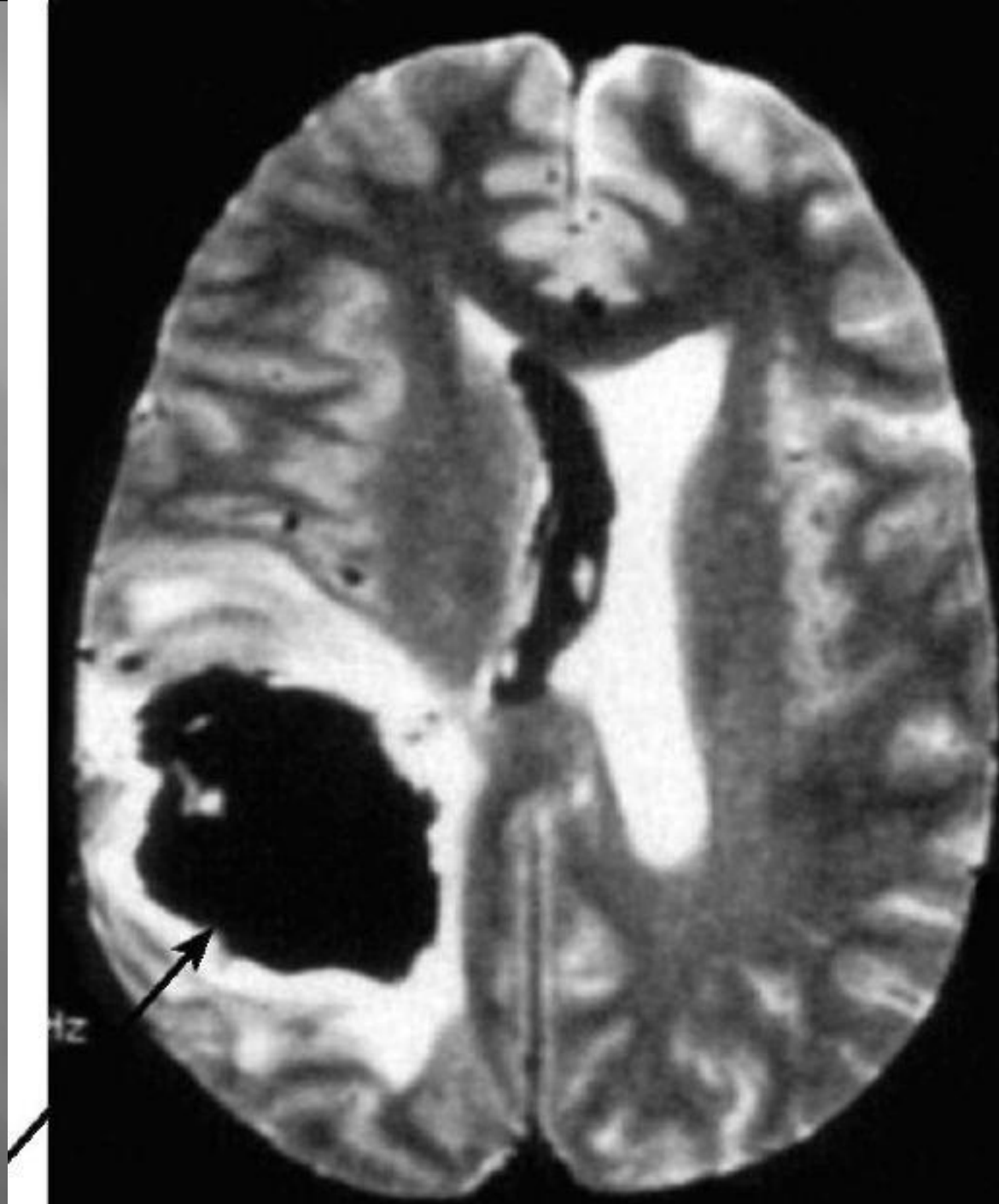




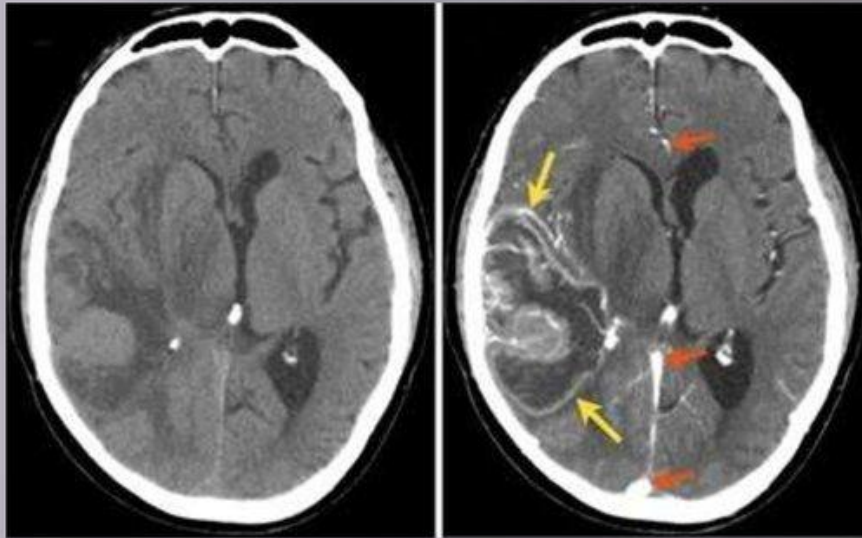




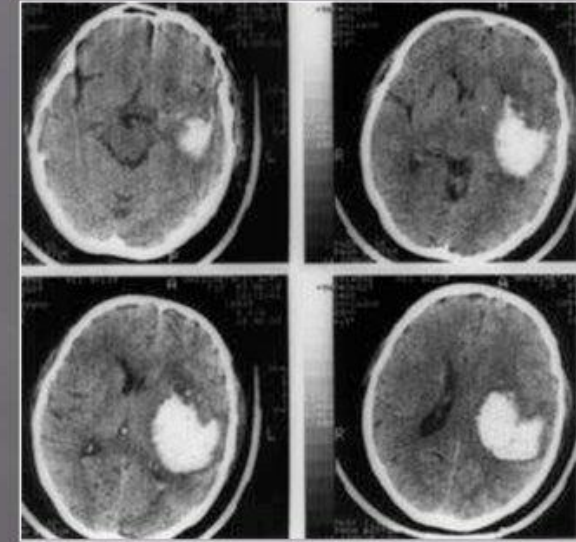




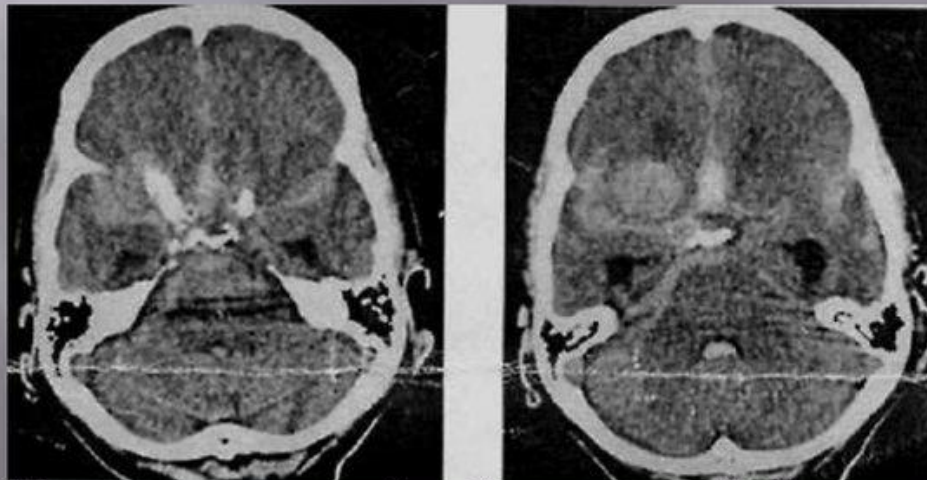
# ДИФФЕРЕНЦИАЛЬНАЯ ДИАГНОСТИКА



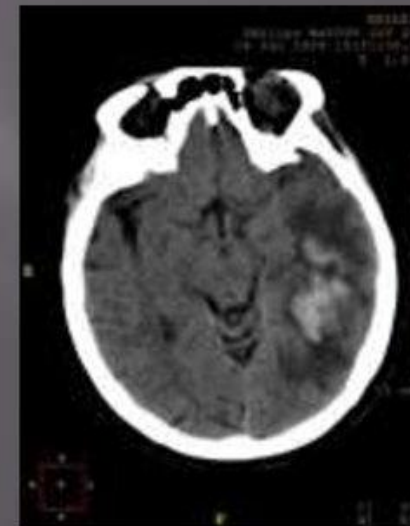Субдуральная гематома



Геморрагический инсульт

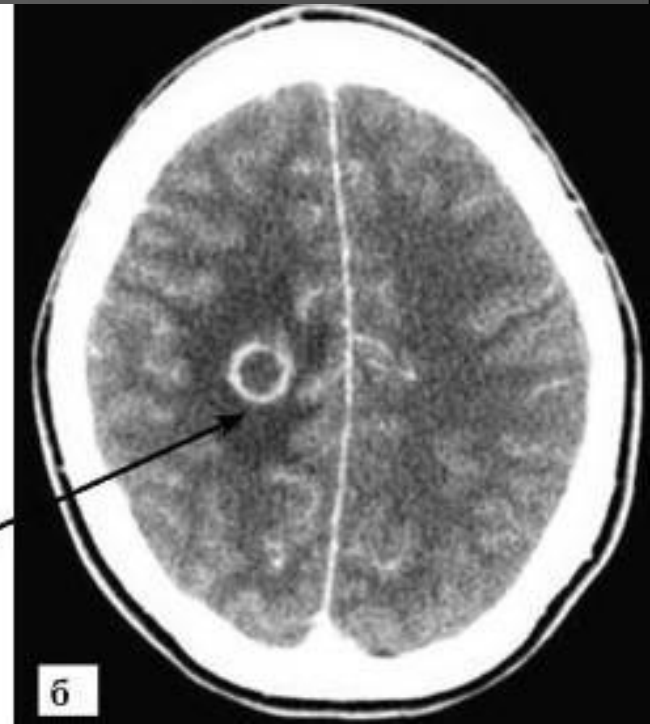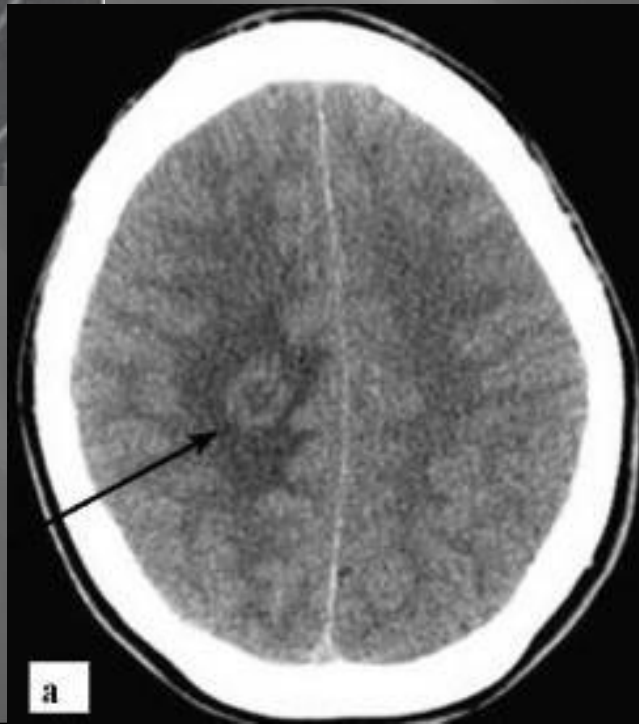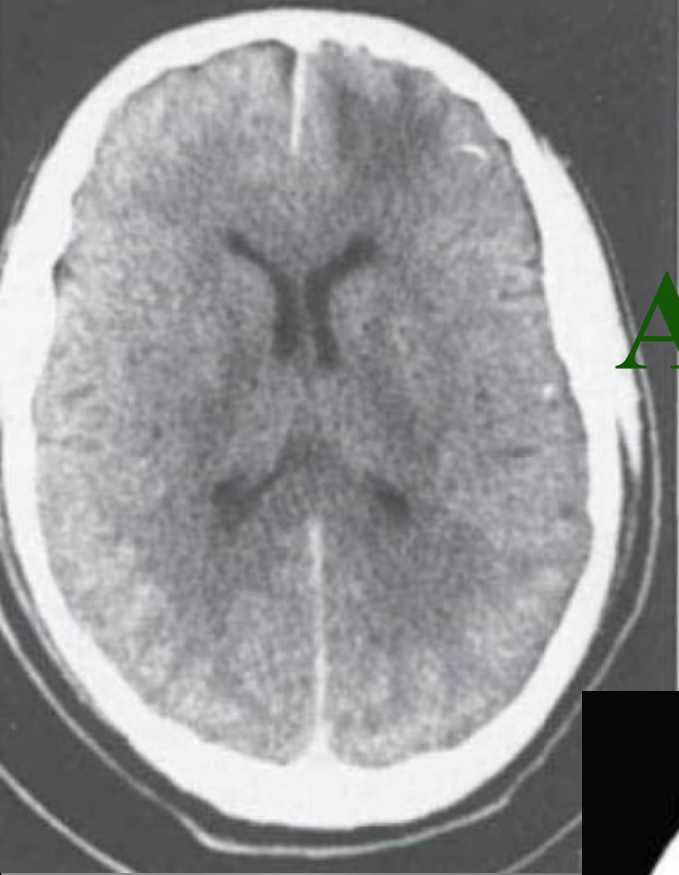


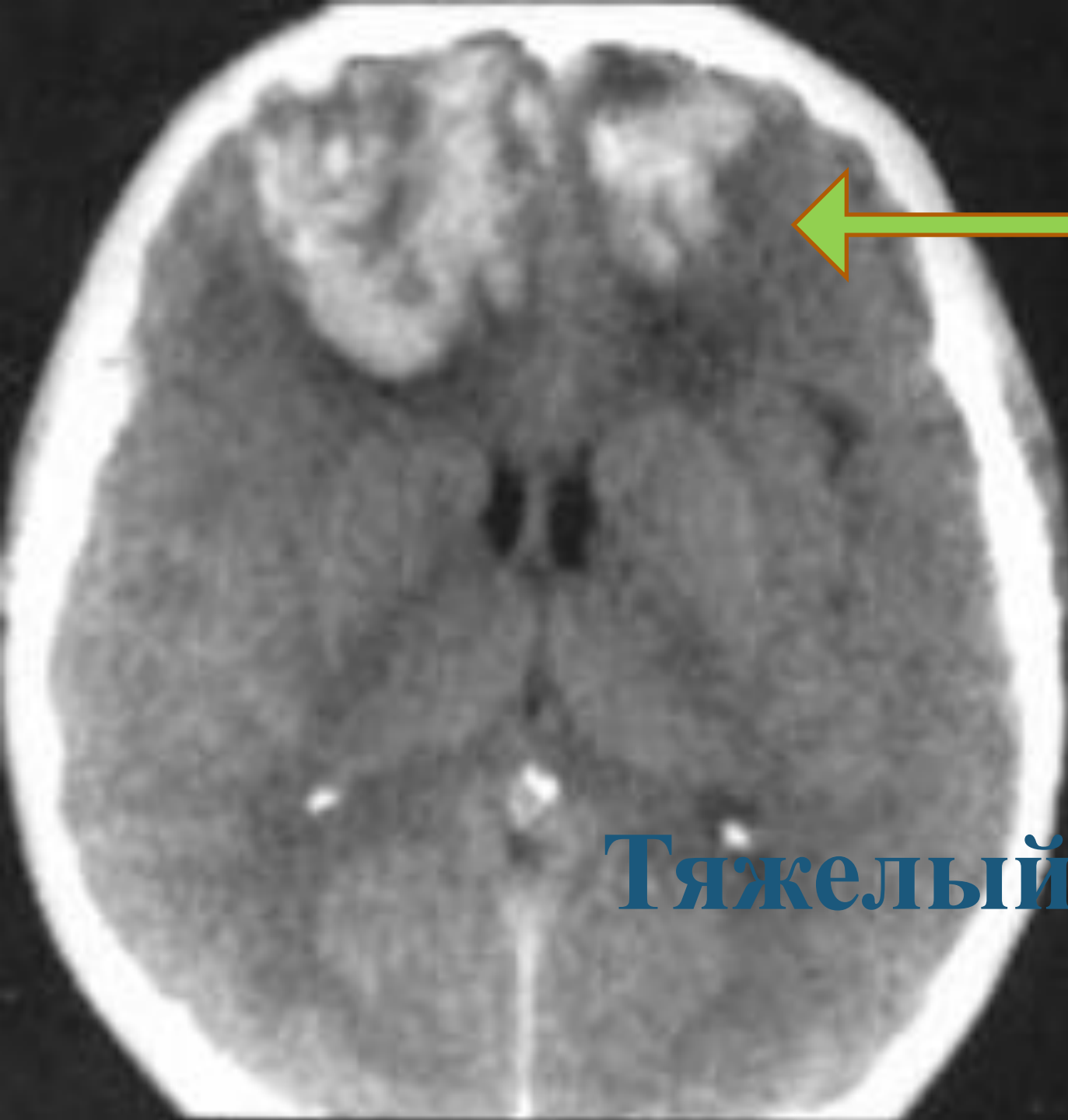
Менингиома правой лобно-височной области,  
массивное субарахноидальное кровоизлияние



Опухоль ГМ

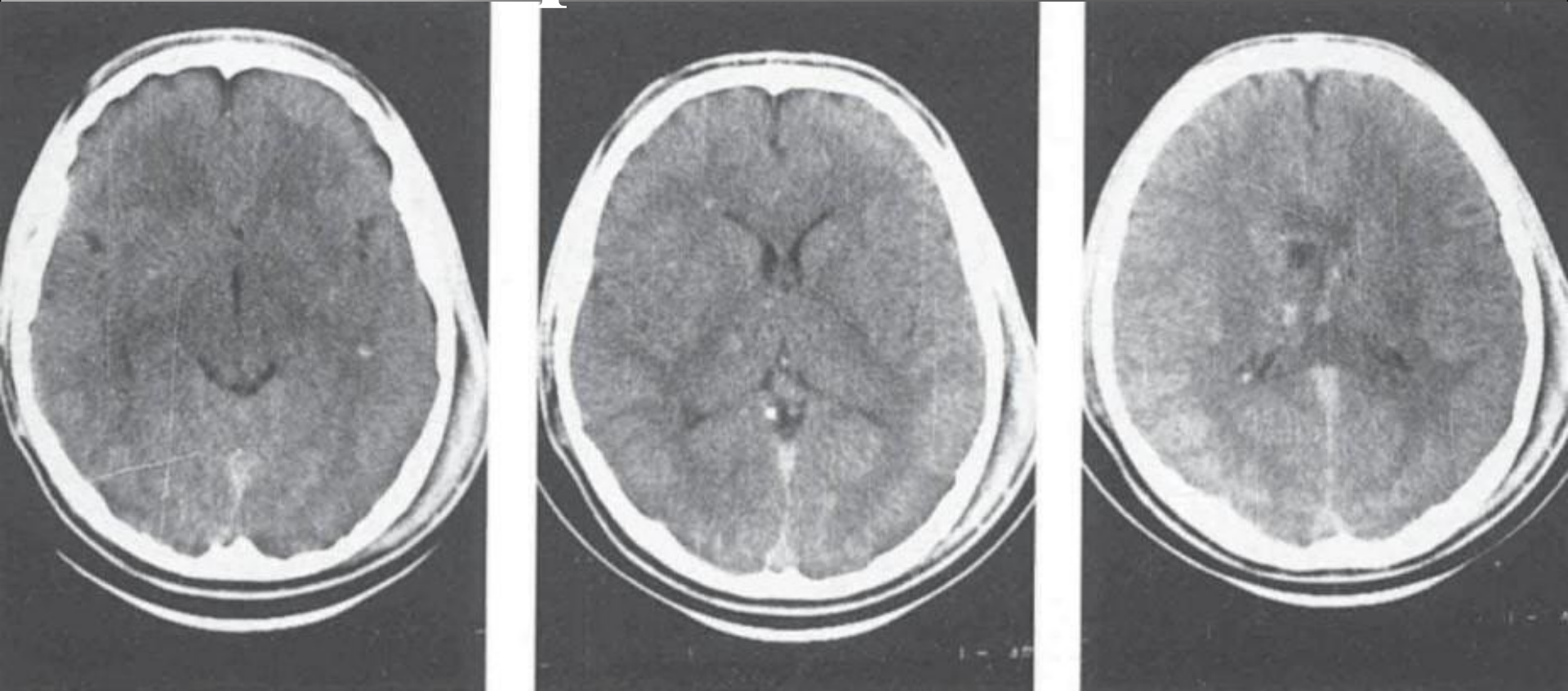
# АБСЦЕСС МОЗГА

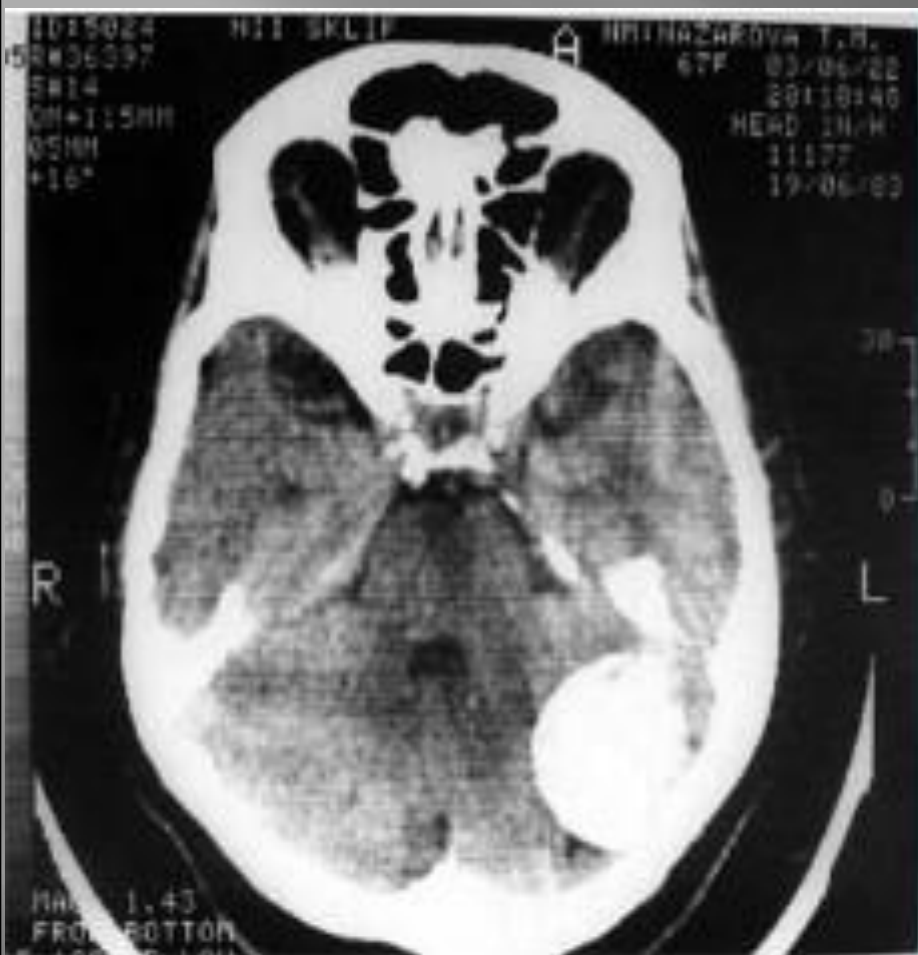



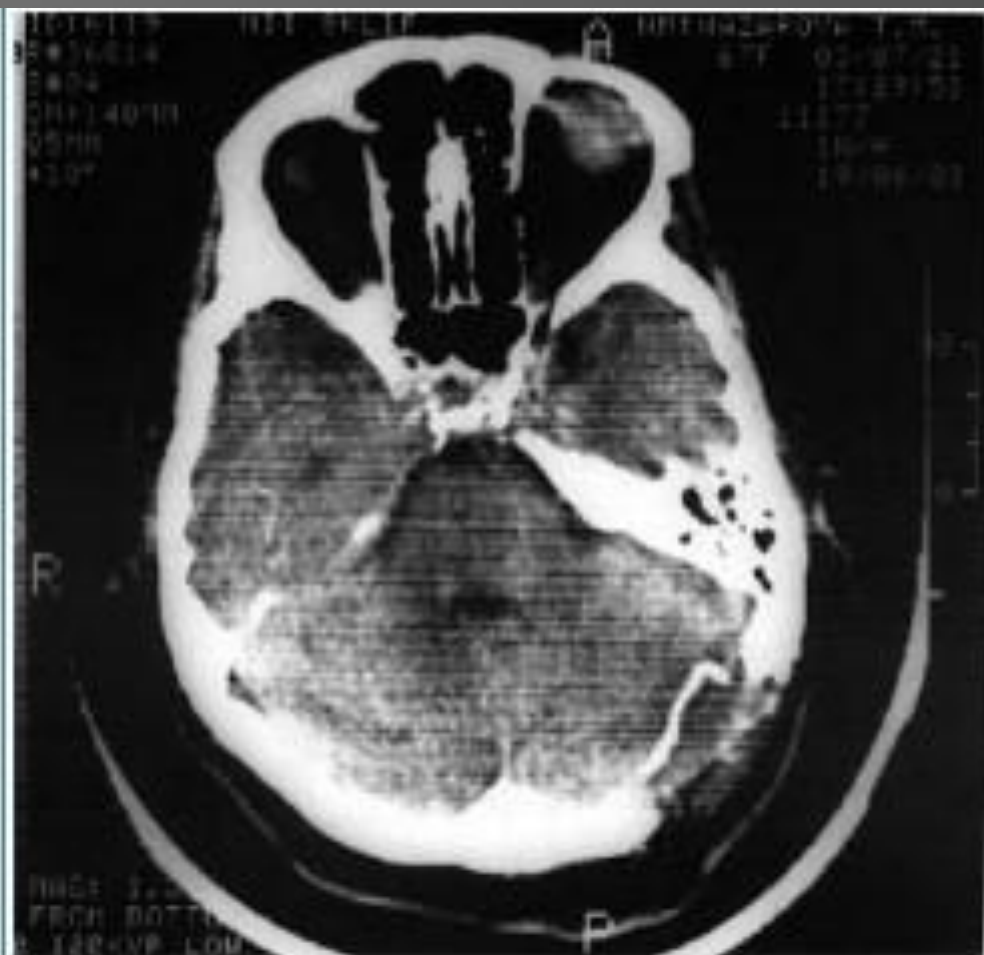**Тяжелый ушиб**

# Диффузное аксональное поражение



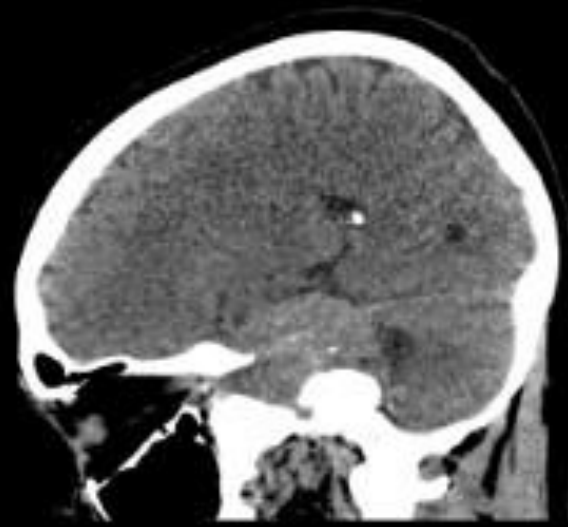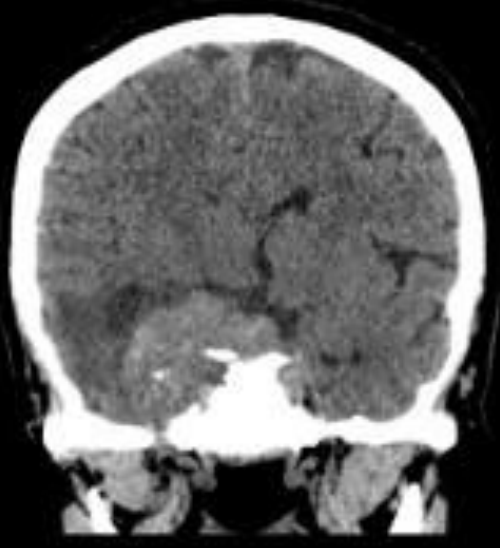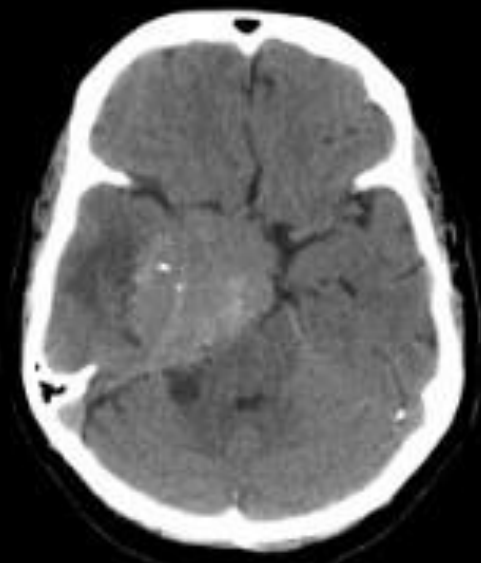


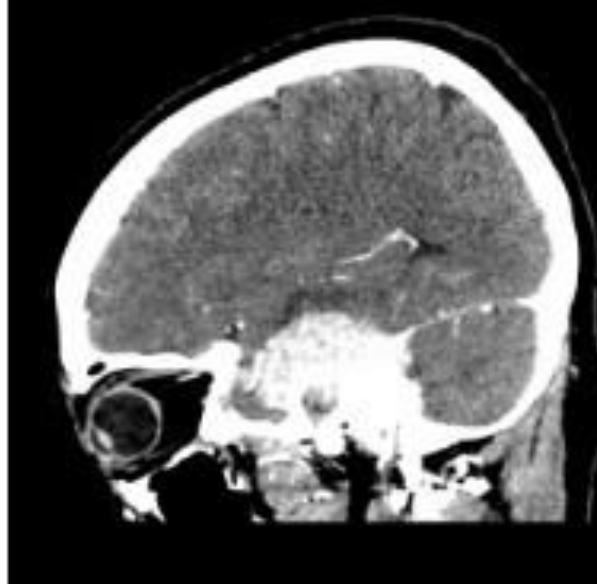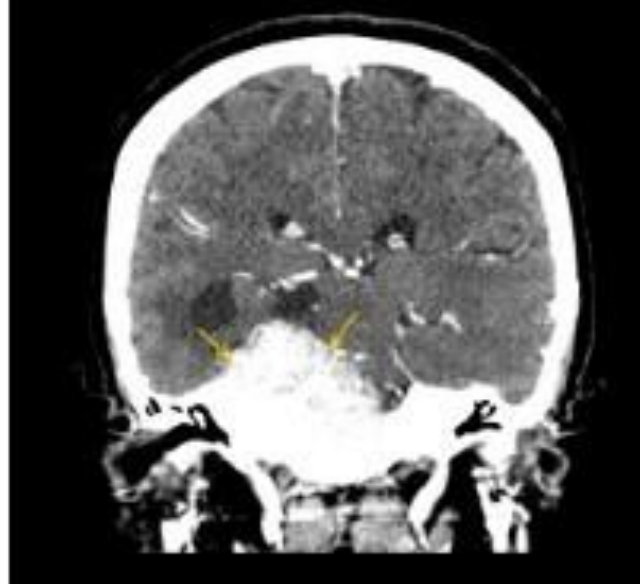
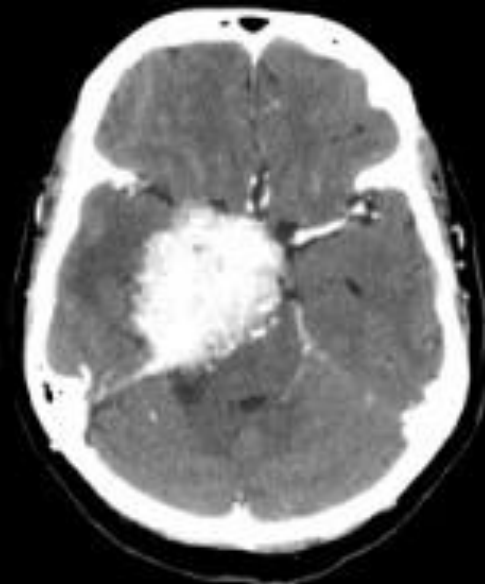
КТ головного мозга. Менигиома пирамиды височной кости до операции.

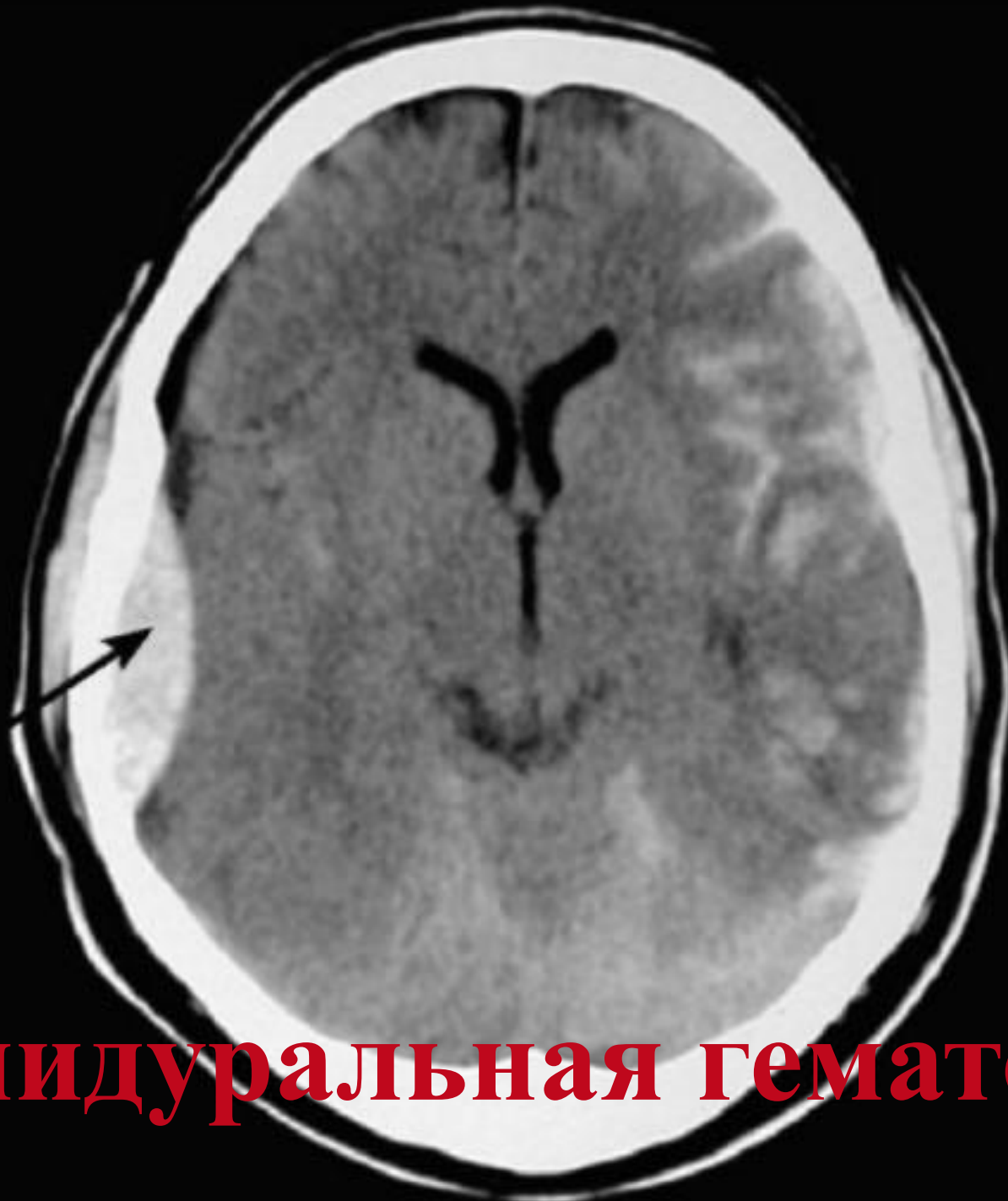


КТ головного мозга того же больного через 9 месяцев после операции.

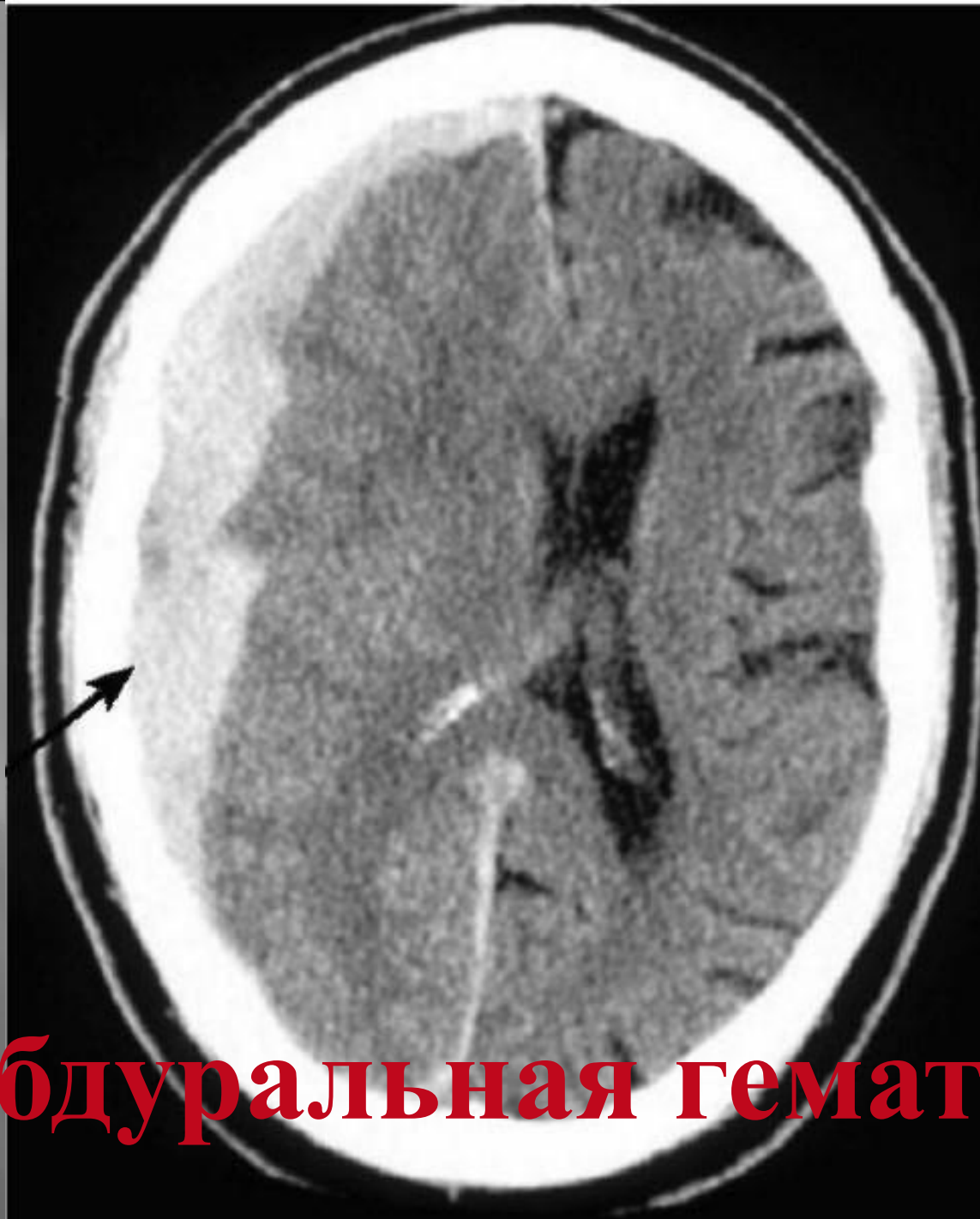




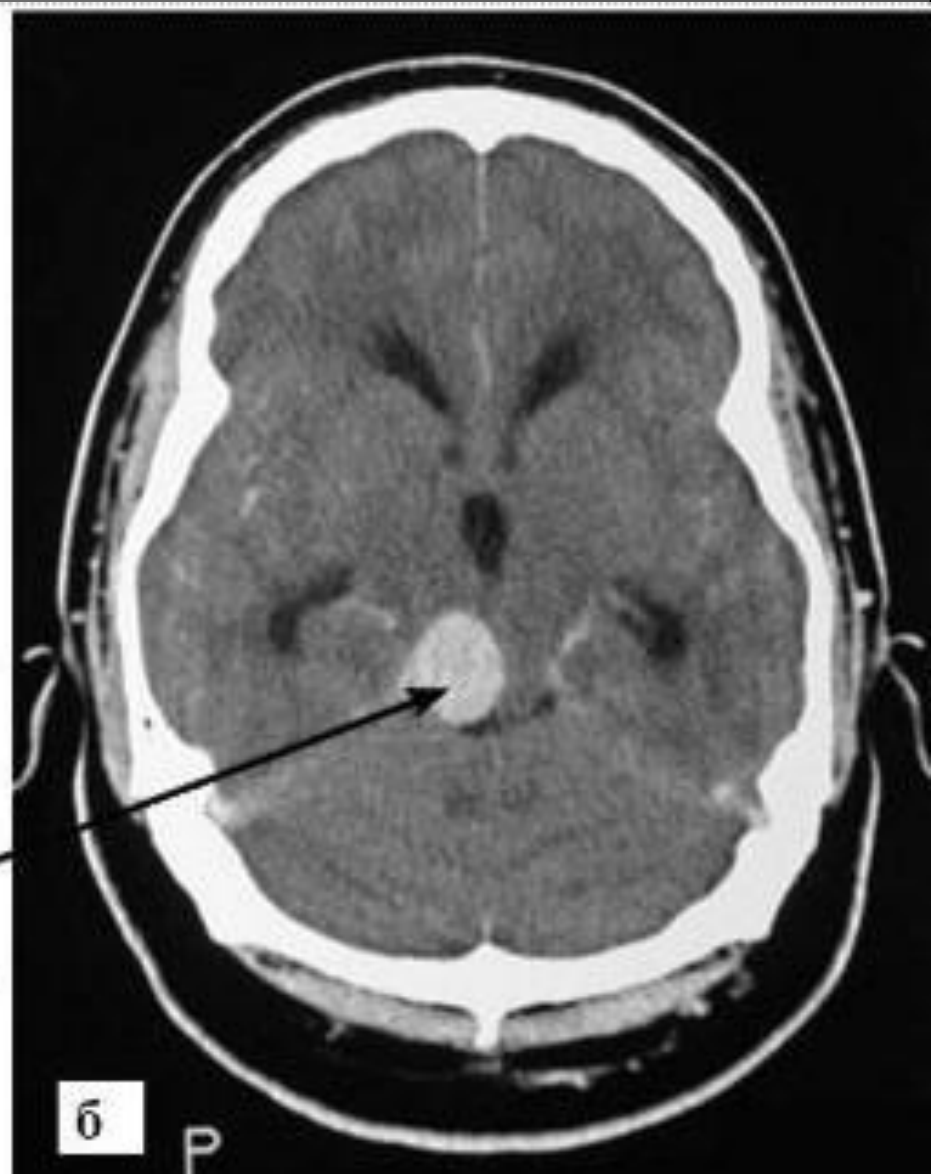
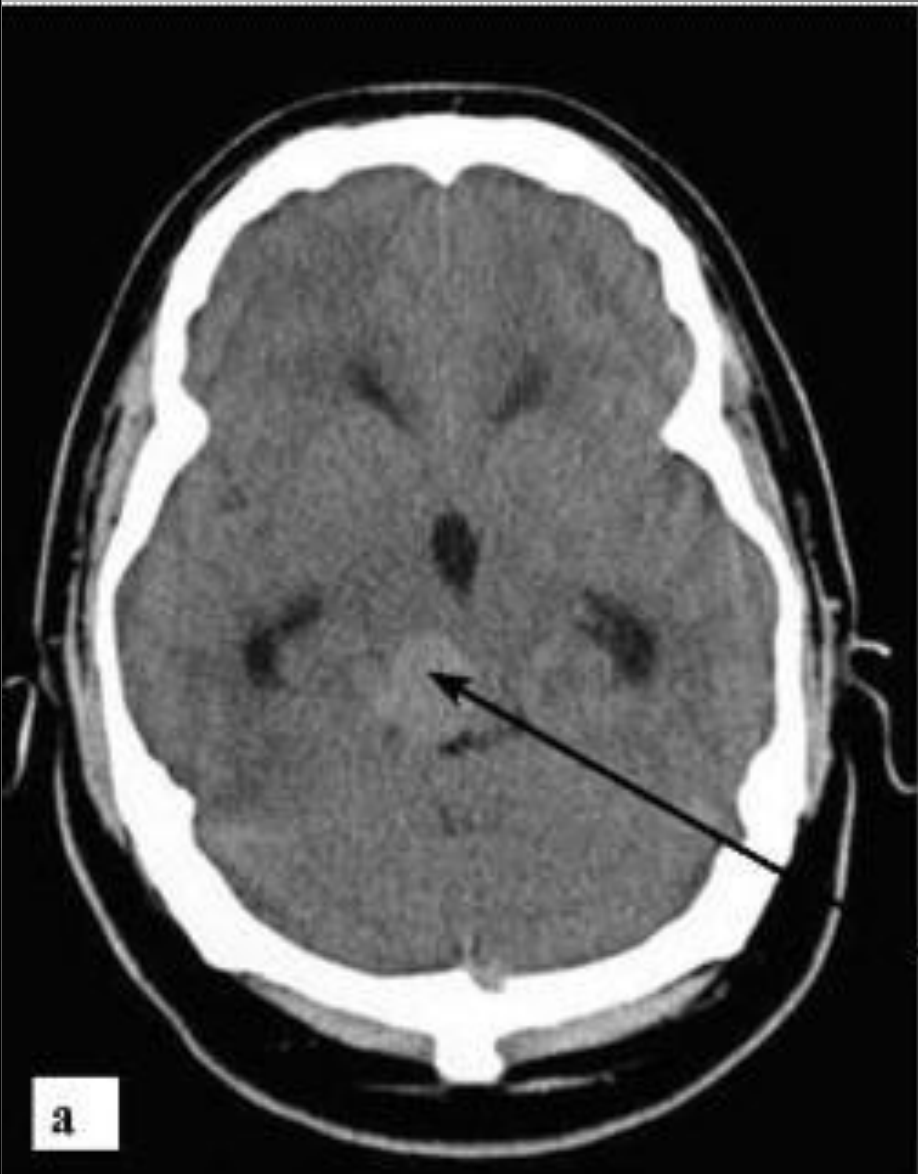


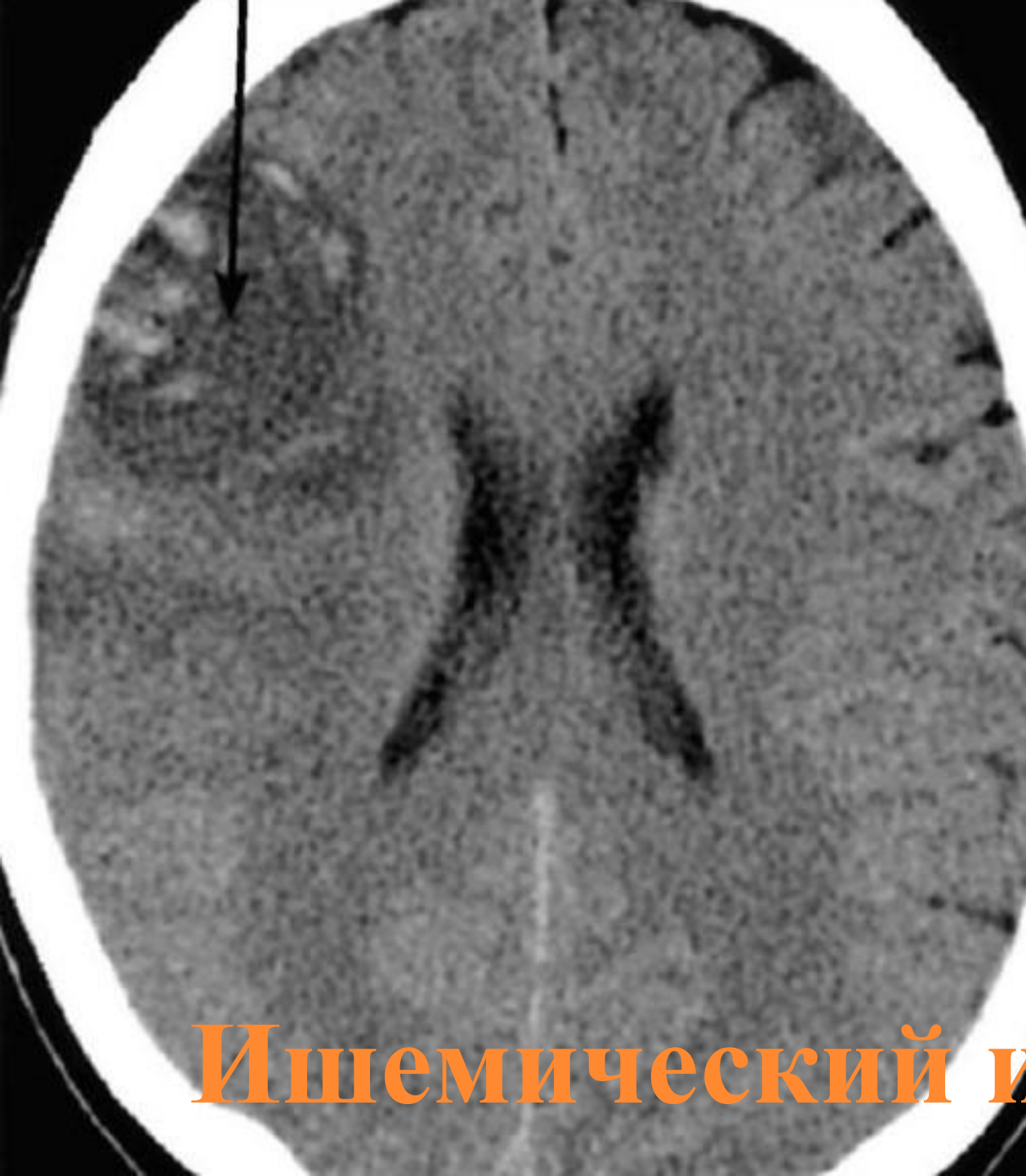


**Эпидуральная гематома**



**Субдуральная гематома**





**Ишемический инсульт**

**СПАСИБО ЗА ВНИМАНИЕ!**

