Ищемическая болезнь сердца.

Церебро-васкулярные заболевания

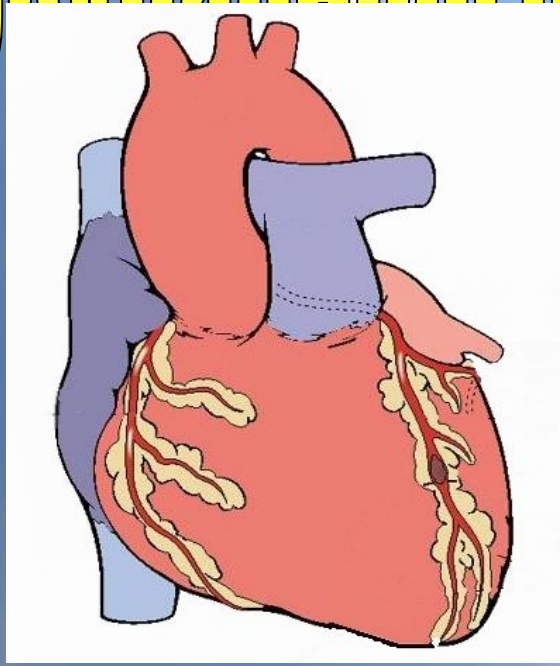

Ишемическая болезнь сердца

- это группа заболеваний, возникающих вследствие ишемии миокарда, вызванной относительной или абсолютной недостаточностью коронарного кровообращения.

Заболевание чрезвычайно широко распространено, особенно в промышленно развитых странах, в которых на долю ИБС приходится основное число летальных исходов, вызванных сердечной патологией. Мужчины заболевают чаще женщин, хотя после достижения 70-летнего возраста показатели заболеваемости у них выравниваются.

ИБС является по существу сердечной формой атеросклероза и гипертонической болезни (служащих фоновыми заболеваниями).

Для ИБС выделяют *факторы риска* 1-го порядка, при сочетании которых вероятность заболевания достигает 60 %. К ним относят гиперлипидемию (дислипидемию), артериальную гипертензию, курение, гиподинамию, мужской пол.

При наличии факторов риска 2-го порядка (пожилой возраст, тучность, стрессы, нарушение обмена веществ типа сахарного диабета, подагры и т. д., дефицит ионов магния и селена и др.) возможность развития болезни существенно ниже.

Течение ИБС хроническое с эпизодами острой коронарной недостаточности, в связи с чем выделяют часто патогенетически тесно связанные между собой *острую и хроническую формы* заболевания.

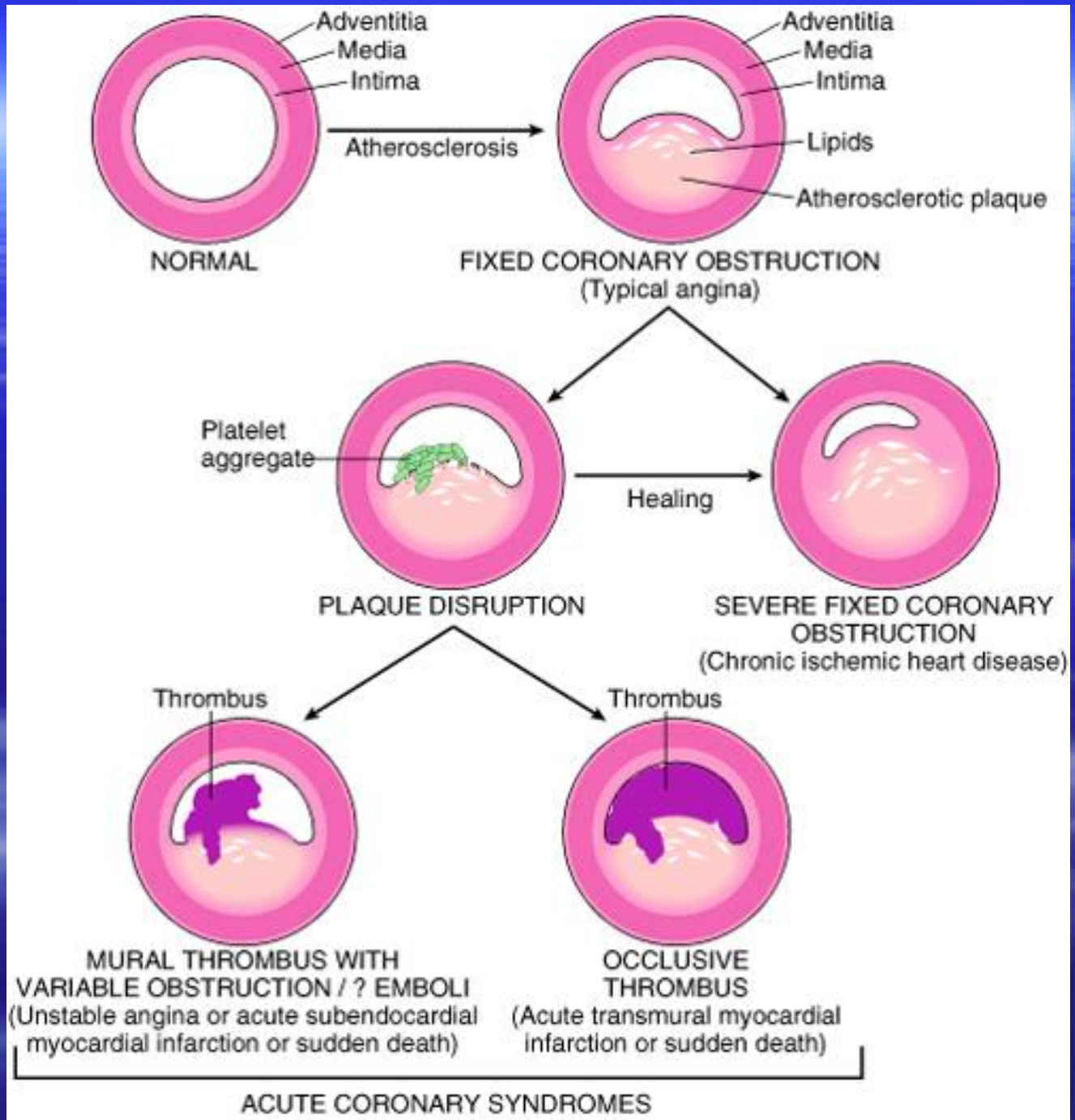
Adventitia
Media
Intima
Atherosclerosis
Adventitia
Media
Intima
Lipids
Atherosclerotic plaque
NORMAL
FIXED CORONARY OBSTRUCTION
(Typical angina)
Platelet aggregate
Healing
PLAQUE DISRUPTION
SEVERE FIXED CORONARY OBSTRUCTION
(Chronic ischemic heart disease)
Thrombus
Thrombus
MURAL THROMBUS WITH VARIABLE OBSTRUCTION / ? EMBOLI
(Unstable angina or acute subendocardial myocardial infarction or sudden death)
OCCLUSIVE THROMBUS
(Acute transmural myocardial infarction or sudden death)
ACUTE CORONARY SYNDROMES

Острая ИБС

К ней относят внезапную коронарную смерть, очаговую ишемическую дистрофию миокарда и инфаркт миокарда.

Причиной всех этих заболеваний могут быть длительный спазм, тромбоз, эмболия и функциональное перенапряжение миокарда при стенозирующем атеросклерозе венечных артерий и недостаточном коллатеральном кровообращении.

Следует отметить, что спазм атеросклеротически измененной артерии сам по себе может привести к повреждению фиброзной покрышки бляшки, что активирует тканевый тромбопластин, стимулирующий агрегацию тромбоцитов. В результате формируется пристеночный или обтурирующий тромб.

Развитие коллатерального кровообращения в ряде случаев может компенсировать нарушенное кровоснабжение пораженного участка.

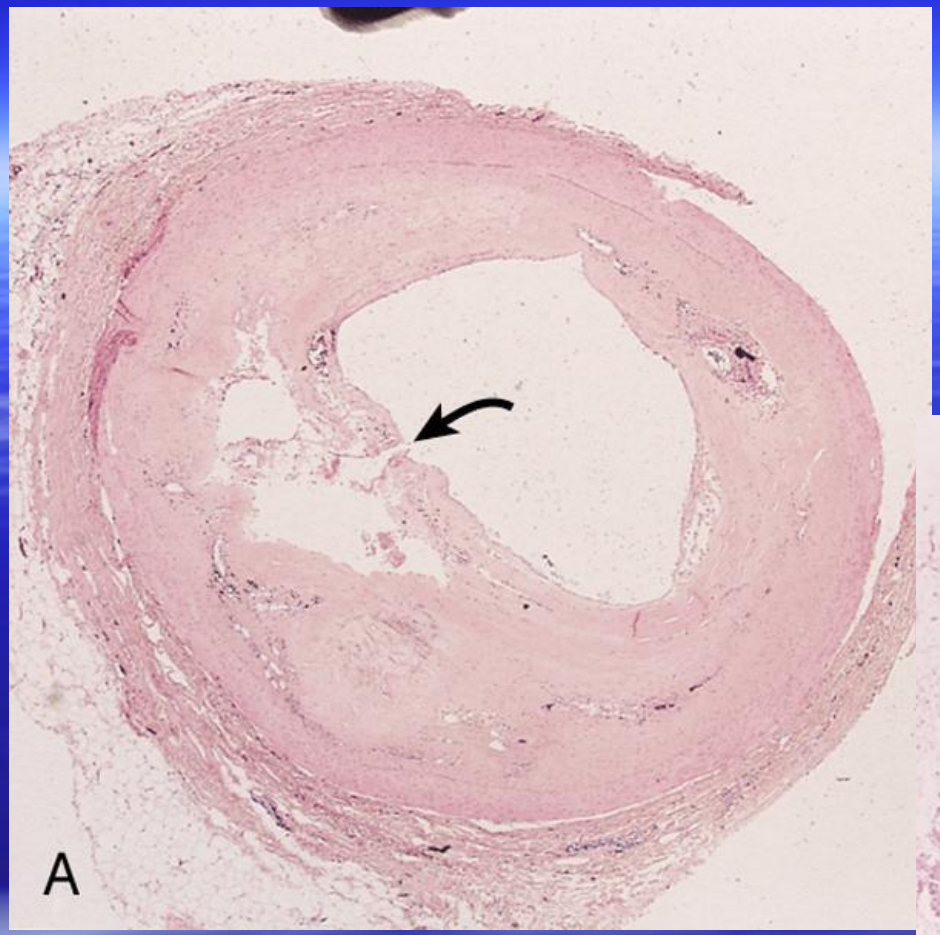
A

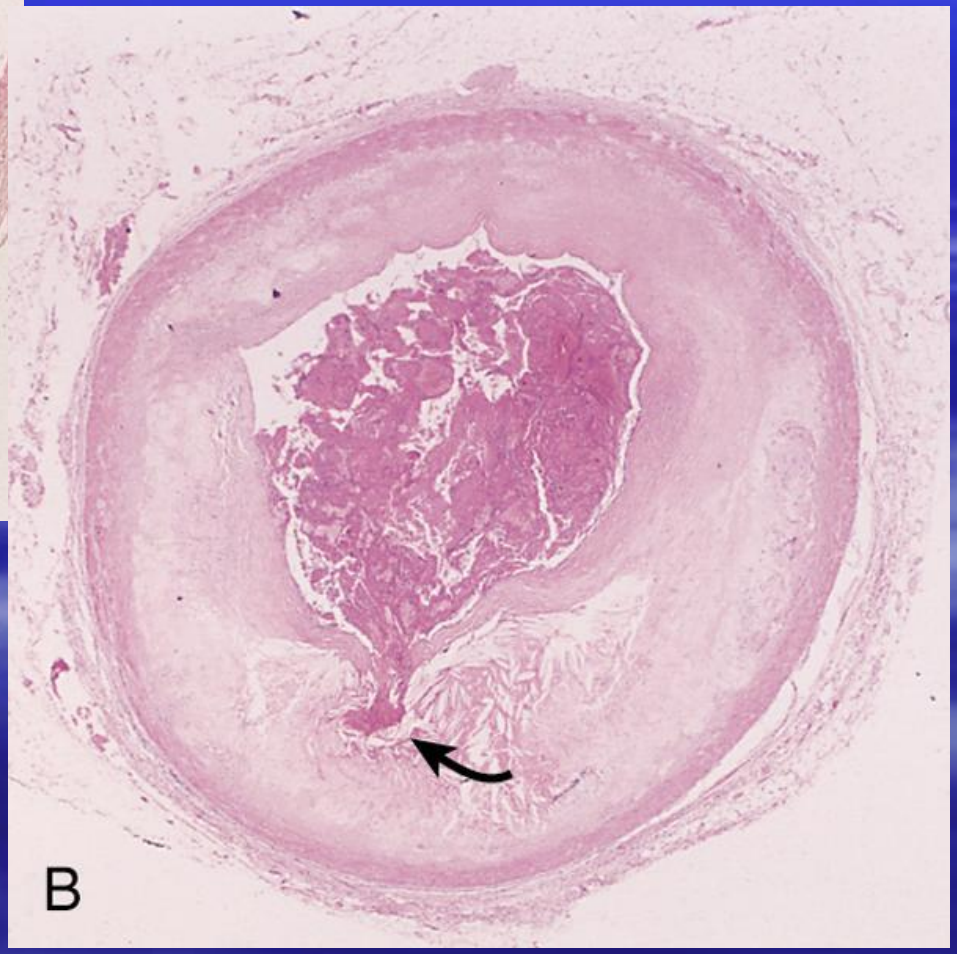
B

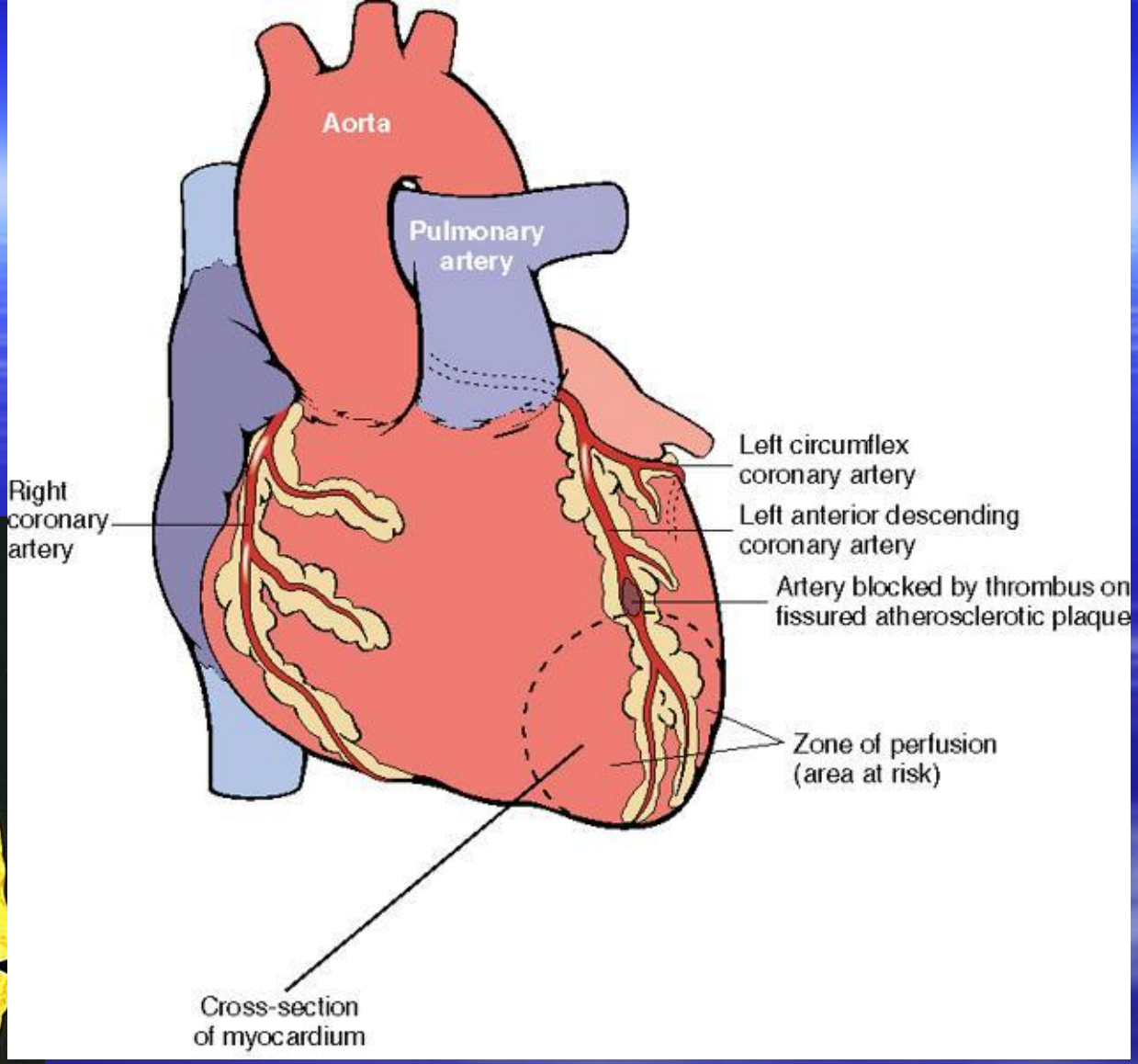
Aorta
Pulmonary artery
Right coronary artery
Left circumflex coronary artery
Left anterior descending coronary artery
Artery blocked by thrombus on fissured atherosclerotic plaque
Zone of perfusion (area at risk)
Cross-section of myocardium

Стенокардия

Она характеризуется приступами давящих, сжимающих, реже колющих болей в области сердца, обусловленных кратковременной ишемией миокарда.

Выделяют следующие ее виды:

Стабильная форма (стенокардия напряжения)

встречается наиболее часто. В основе заболевания лежит стенозируюший атеросклероз венечной артерии (или артерий), приводящий к длительной ишемии субэндокардиальных отделов миокарда. При этом сердечная мышца становится очень чувствительной к любой функциональной нагрузке, повышающей потребность миокарда в кровоснабжении.

Приступы обычно проходят через несколько минут (как правило до 15 мин) покоя или после приема сосудорасширяющих препаратов.

с уменьшением содержания гликогена в цитоплазме.
Эти изменения, как правило, обратимы, однако часто повторяющиеся приступы приводят к развитию диффузного мелкоочагового кардиосклероза.

Стенокардия покоя

развивается в спокойном состоянии - при отдыхе, во время сна.

Для нее характерен спазм венечных артерий сердца, приводящий к трансмуральной ишемии миокарда. Продолжительность приступа может достигать 15-30 мин;

Нестабильная форма

проявляется частыми нарастающими приступами (как при физической нагрузке, так и в состоянии покоя) большой продолжительности. В ее основе лежит разрушение атеросклеротической бляшки с пристеночным тромбозом венечных артерий, хотя возможны ангиоспазм и эмболия. Поскольку такое состояние часто предшествует инфаркту миокарда, то оно получило название ***прединфарктной стенокардии.***

При стенокардии отмечают отек миокарда, дистрофию кардиомиоцитов
с уменьшением содержания гликогена в цитоплазме.
Эти изменения, как правило, обратимы, однако часто повторяющиеся приступы приводят к развитию диффузного мелкоочагового кардиосклероза.

Внезапная коронарная смерть

Это смерть, наступившая в первые 6 ч после возникновения острой ишемии миокарда в результате фибрилляции желудочков.

Обязательным условием является отсутствие каких-либо других болезней, вызывающих быструю смерть. В основе заболевания лежит длительный спазм венечных артерий сердца или реже встречающийся их тромбоз.

Это патологическое состояние является наиболее частой (до 85 *%)* разновидностью *внезапной сердечной смерти*. Последняя включает, помимо коронарной смерти, внезапную смерть при миокардитах, кардиомиопатиях, пороках развития венечных артерий, врожденных пороках сердца, коарктации аорты и др.

При *острой ишемии миокарда* в результате разрушения мембран кардиомиоцитов образуются аритмогенные вещества (креатинфосфат, АТФ, молочная кислота). Последние появляются уже через 5—10 мин после начала ишемии.

Аритмогенные субстанции вызывают электрическую нестабильность сердца и создают предпосылки для развития фибрилляции его желудочков.

Однако *основным пусковым механизмом* является *реперфузия (рециркуляция),* т. е. возобновление циркуляции крови в ишемизированном участке миокарда, особенно если реперфузия появляется через 40-60 мин после ишемии. Эффект реперфузии связан с вымыванием кровью аритмогенных субстанций из зоны ишемии. Последние повреждают мембраны кардиомиоцитов функционирующего миокарда, вызывая в нем электрическую нестабильность и фибрилляцию желудочков сердца. Тем же эффектом обладает и остаточный кровоток в зоне ишемии.

Если кровообращение в пораженном участке не восстанавливается, то аритмогенные вещества остаются в пораженном участке сердечной мышцы и не поступают в кровь, что и наблюдают в случаях инфаркта миокарда, при котором фибрилляция желудочков развивается сравнительно редко.

Сердце обычно дряблое, с расширенной полостью левого желудочка.

Наиболее характерным *микроскопическим признаком* является фрагментация мышечных волокон.

На *ультраструктурном уровне* видны повреждения сарколеммы кардиомиоцитов, деструкция митохондрий, набухание саркоплазматического ретикулума, отек цитоплазмы и расхождение вставочных дисков.

Инфаркт миокарда

Это сосудистый некроз сердечной мышцы, в подавляющем большинстве случаев развивается в левом желудочке.

Инфаркт миокарда - наиболее тяжелый вариант острой ИБС, почти в каждом третьем случае заканчивающийся летально.

По *локализации* выделяют:

- инфаркт передней,
- задней,
- боковой,
- межжелудочковой перегородки,
- верхушки сердца,
- обширный инфаркт.

стенок левого желудочка

По отношению к слою сердечной мышцы различают

- *трансмуральный* (наиболее частый),
- *субэндокардиальный,*
- *интрамуральный,*
- *субэпикардиальный .*

В зависимости от временных особенностей возник-новения выделяют:

- *первичный* (острый) *инфаркт,* возникающий впервые,
- *повторный,* развивающийся через 4 нед после первич-ного инфаркта,
- *рецидивирующий,* наблюдающийся в течение 4 нед первичного или повторного инфаркта.

В своем развитии инфаркт миокарда проходит *две стадии.*

Некротическая стадия

Она характеризуется наличием в миокарде очага неправильной формы, желтовато-белого цвета, дряблой консистенции, окруженного темно-красным венчиком (ишемический инфаркт с геморрагическим венчиком).

При *микроскопическом исследовании* сердечной мышцы выделяют три зоны: некротическую, демаркационную и сохранного миокарда.

Зона некроза представлена кардиомиоцитами с явлениями кариоли-зиса, плазмолизиса и плазморексиса, окруженных демаркационным воспалением, в зоне которого, помимо большого количества гипе-ремированных сосудов, имеется большое количество полиморфно-ядерных лейкоцитов (лейкоцитарный вал).

В сохранном миокарде наблюдаются явления отека.

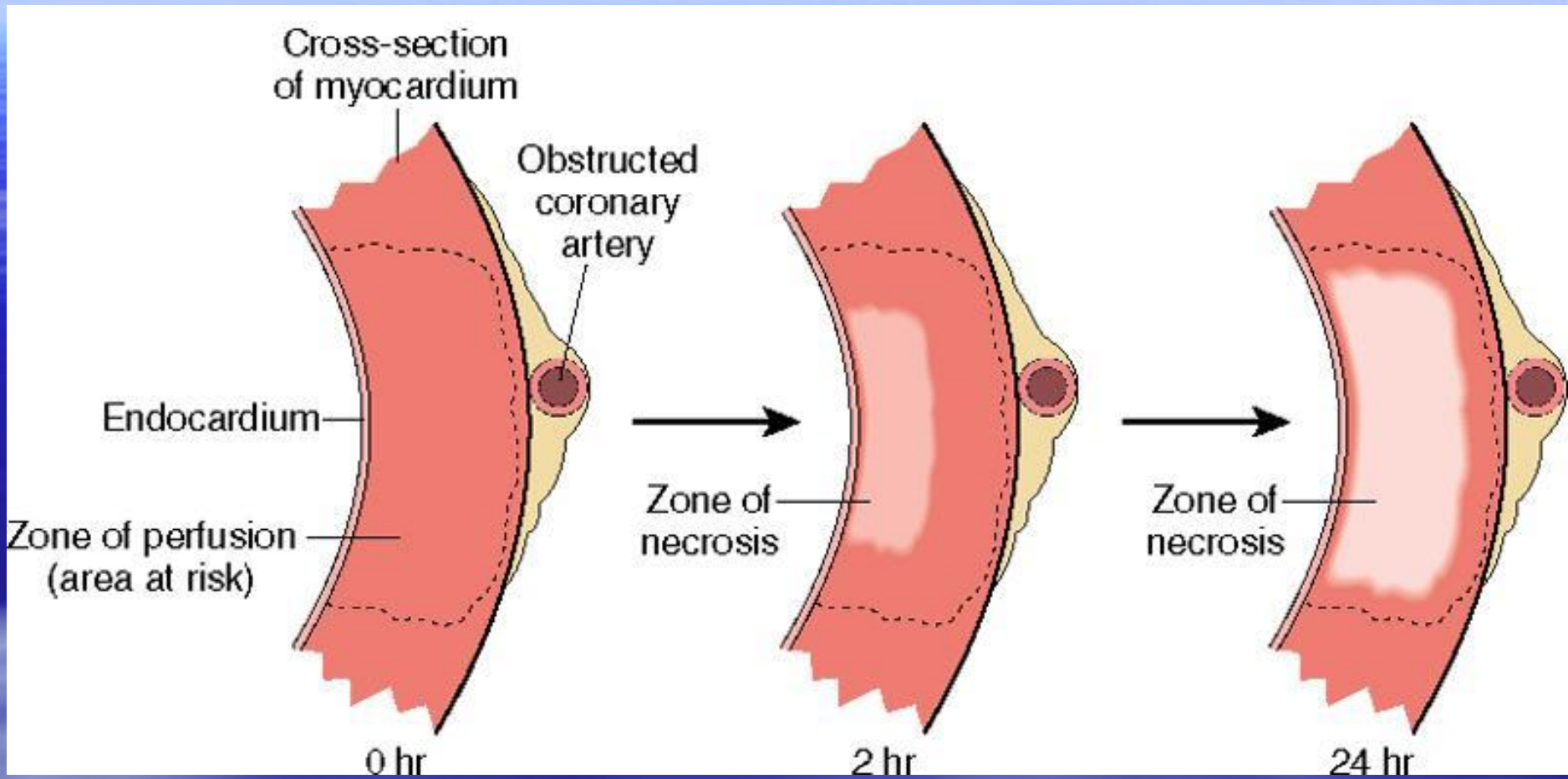
Cross-section
of myocardium
Obstructed
coronary
artery
Endocardium
Zone of perfusion
(area at risk)
Zone of
necrosis
Zone of
necrosis
0 hr
2 hr
24 hr

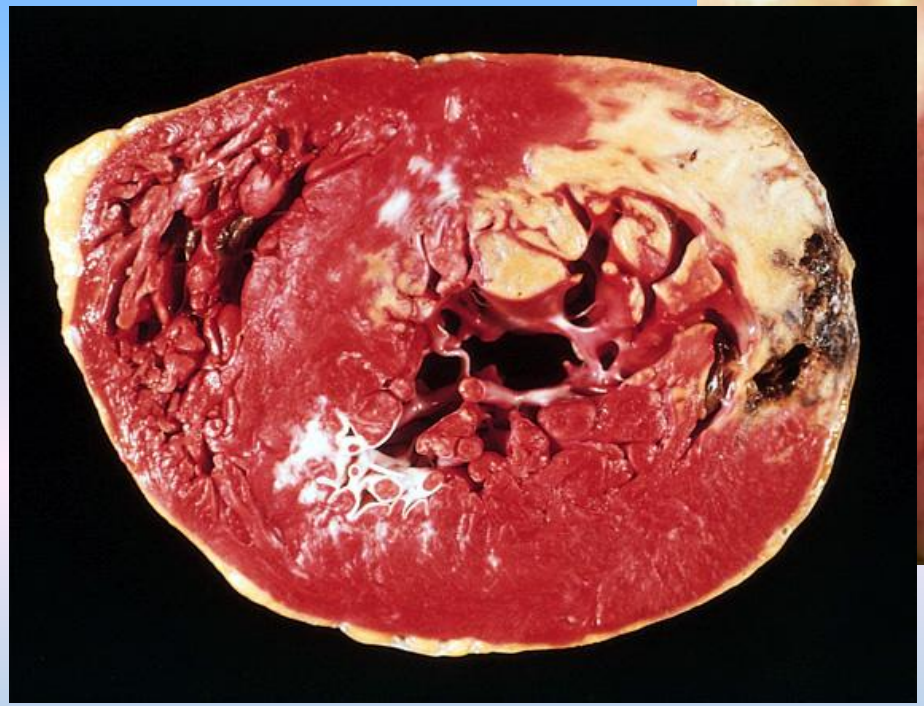

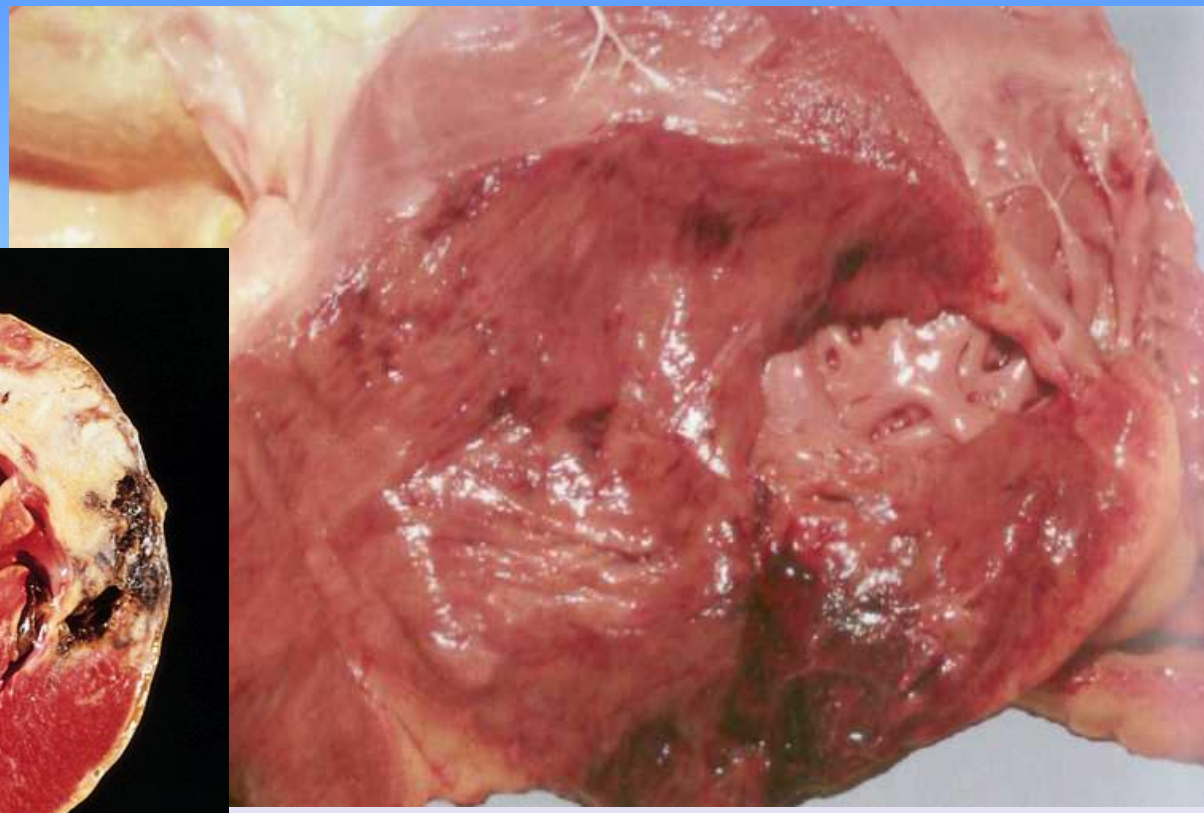

Рис. 7. Трансмуральный инфаркт миокарда.

В области передней стенки левого желудочка сердца участок неправильной формы, западающий на разрезе, цвет участка желтоватый с темно-красной каймой вокруг.

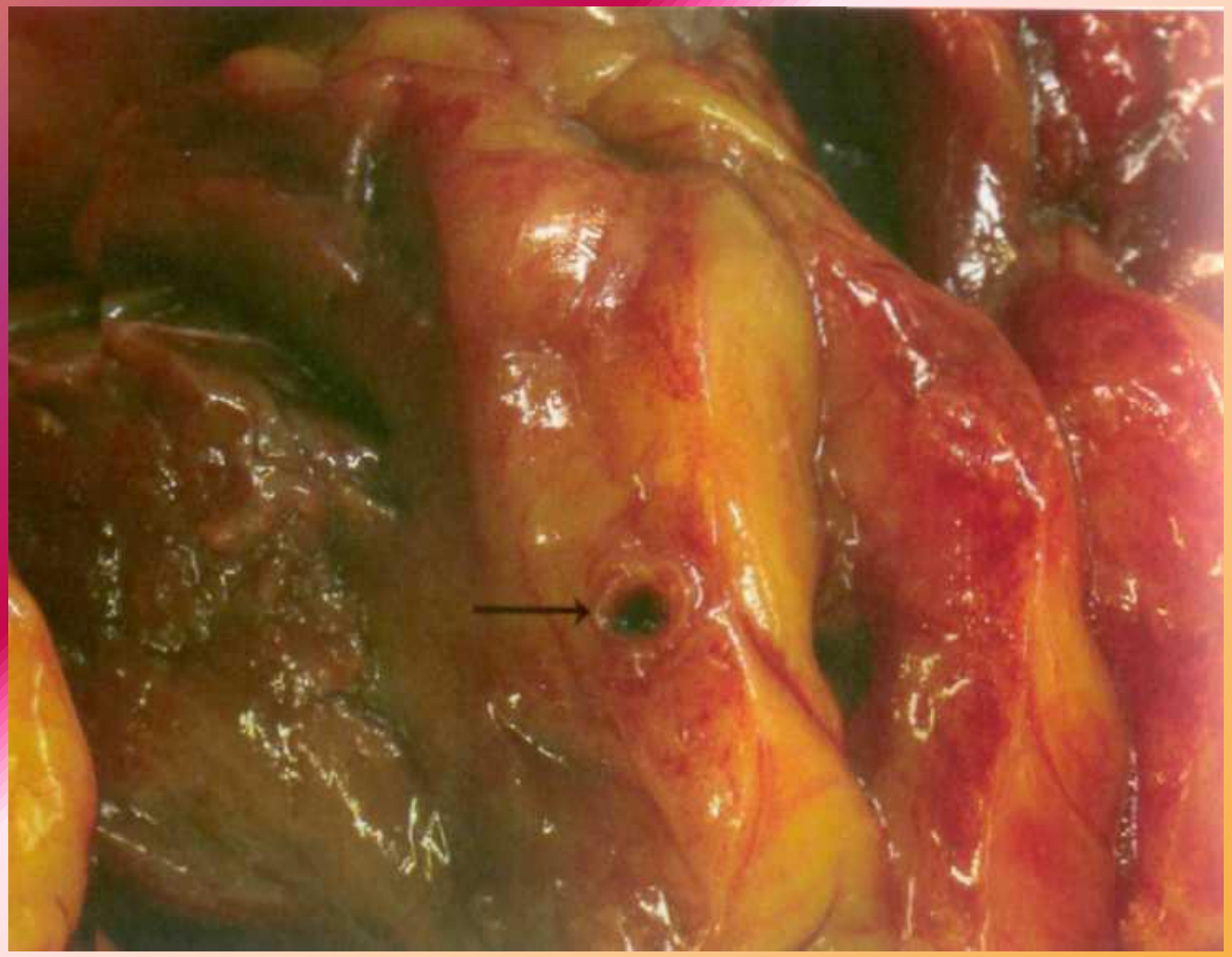

Рис. 8. Тромбоз коронарной артерии сердца.
Просвет коронарной артерии обтурирован темно-красными тромботическими массами (стрелка).

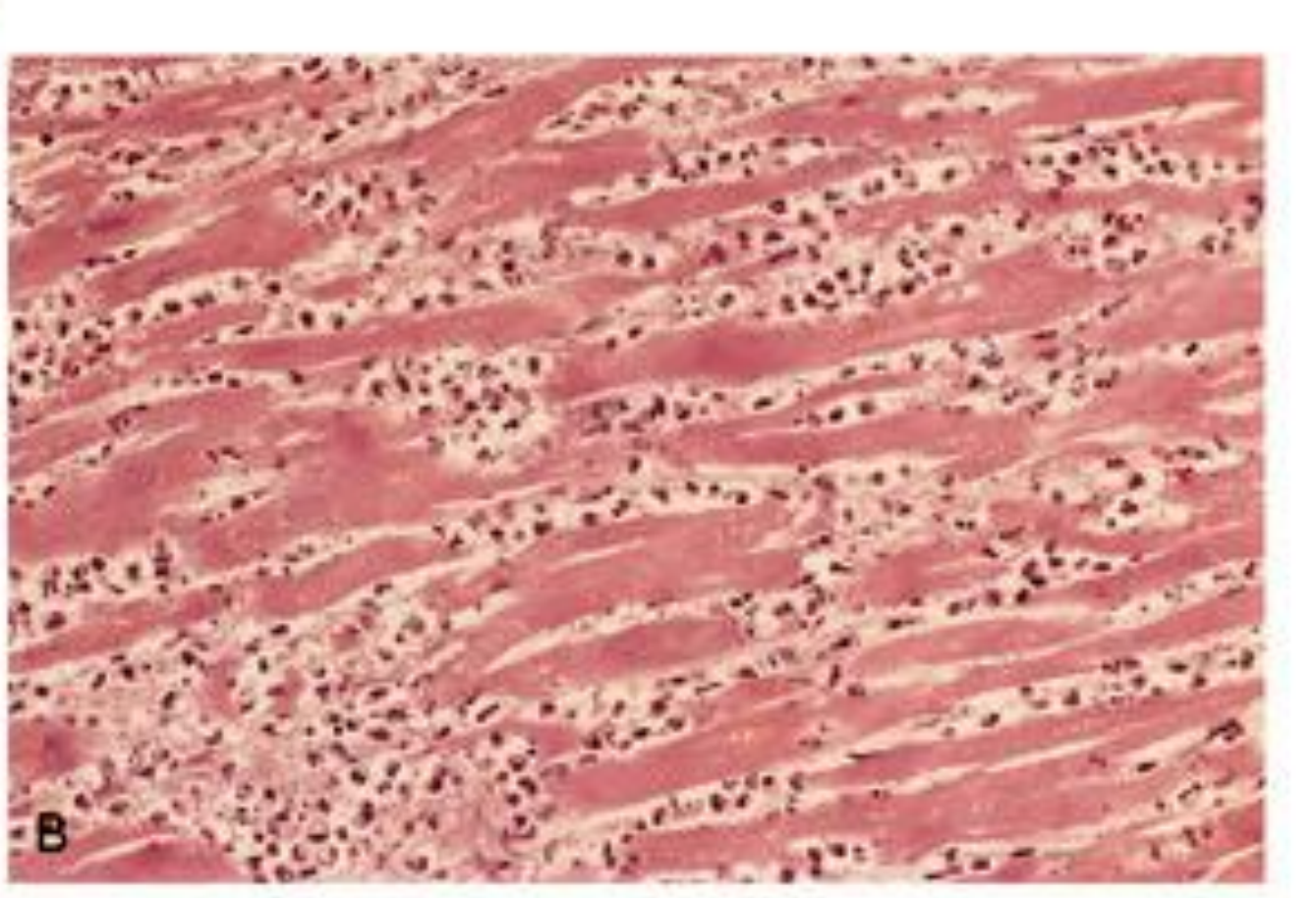

Рис. 9. Инфаркт миокарда (стадия некроза).

1 - зона некроза мышечных клеток (кариолизис, плазмокоагуляция), образование некротического детрита. По периферии **зо**ны некроза отмечается демаркационное воспаление **(2)** - расширенные полнокровные тонкостенные сосуды, инфильтрация полиморфно-ядерными лейкоцитами.

Стадия организации

С 3-го дня начинается дезинтеграция погибших мышечных клеток, появляются отдельные фибробласты.

К 7-му дню по краям некроза формируется грануляционная ткань с большим количеством фибробластов и макрофагов, постепенно замещающая пораженный участок. В итоге образуется рубец (постинфарктный кардиосклероз).

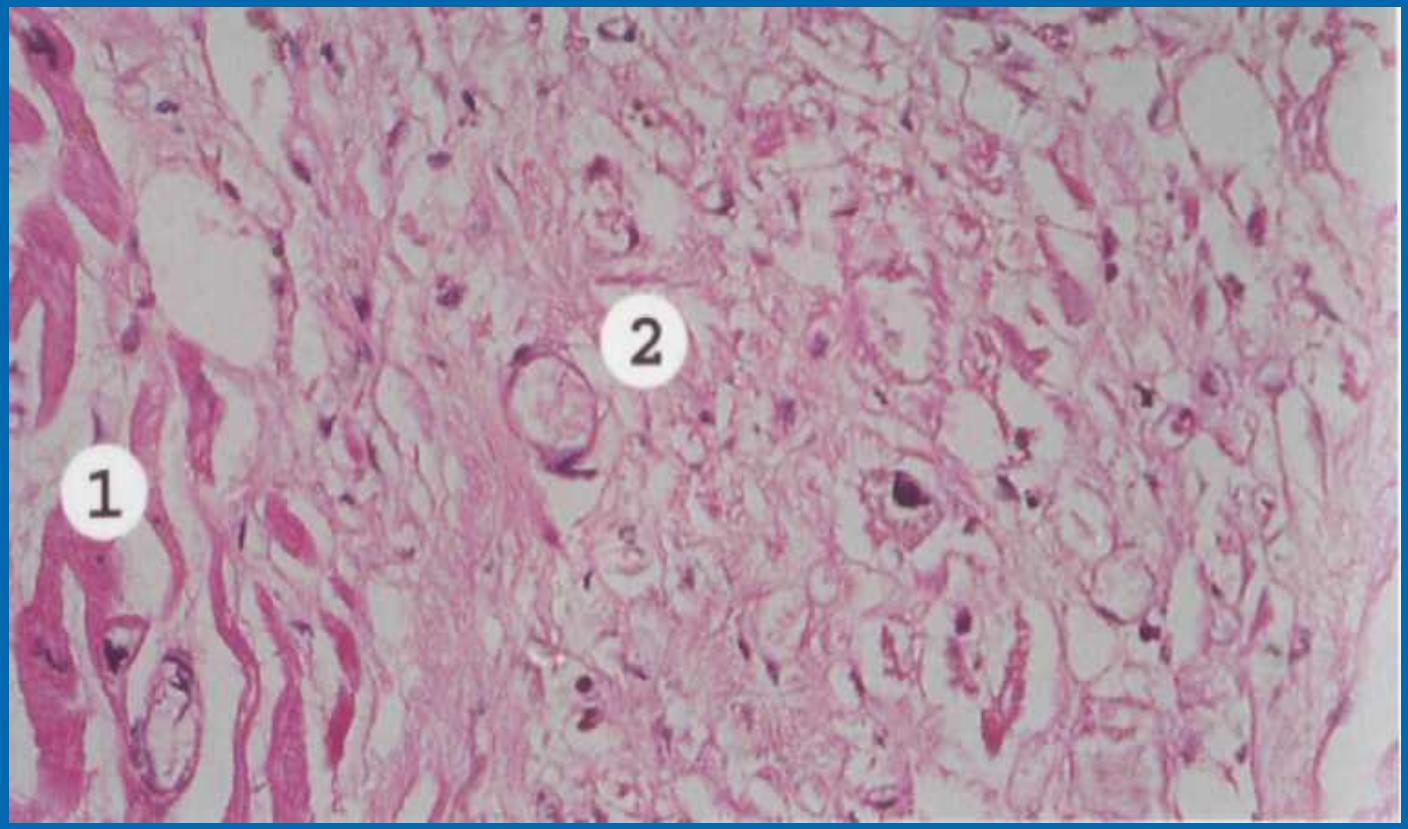

Рис. 10. Инфаркт миокарда (стадия организации).

1- небольшие группы некротизированных кардиомиоцитов с признаками кариолизиса и плазмокоагуляции; 2- зона грануляционной ткани, замещающая тону демаркационного воспаления и представленная новообразованными сосудами, клеточным инфильтратом, состоящим из лимфоцитов, макрофагов и большого количества фибробластов, а также небольшим количеством коллагеновых волокон.

Осложнения и причины смерти

Чаще всего больные умирают от острой сердечно-сосудистой недостаточности, кардиогенного шока, фибрилляции желудочков, асистолии. В результате размягчения сердечной мышцы в области инфаркта (миомаляция) возможно развитие острой аневризмы сердца с ее последующим разрывом. В этом случае смерть наступает от тампонады полости перикарда.

В случаях острой аневризмы и при субэндокардиальной локализации некроза могут произойти повреждение эндокарда и формирование пристеночных тромбов. Последние могут стать источником тромбоэмболии.

При трансмуральном инфаркте миокарда возможно также развитие фибринозного перикардита, отека легких.

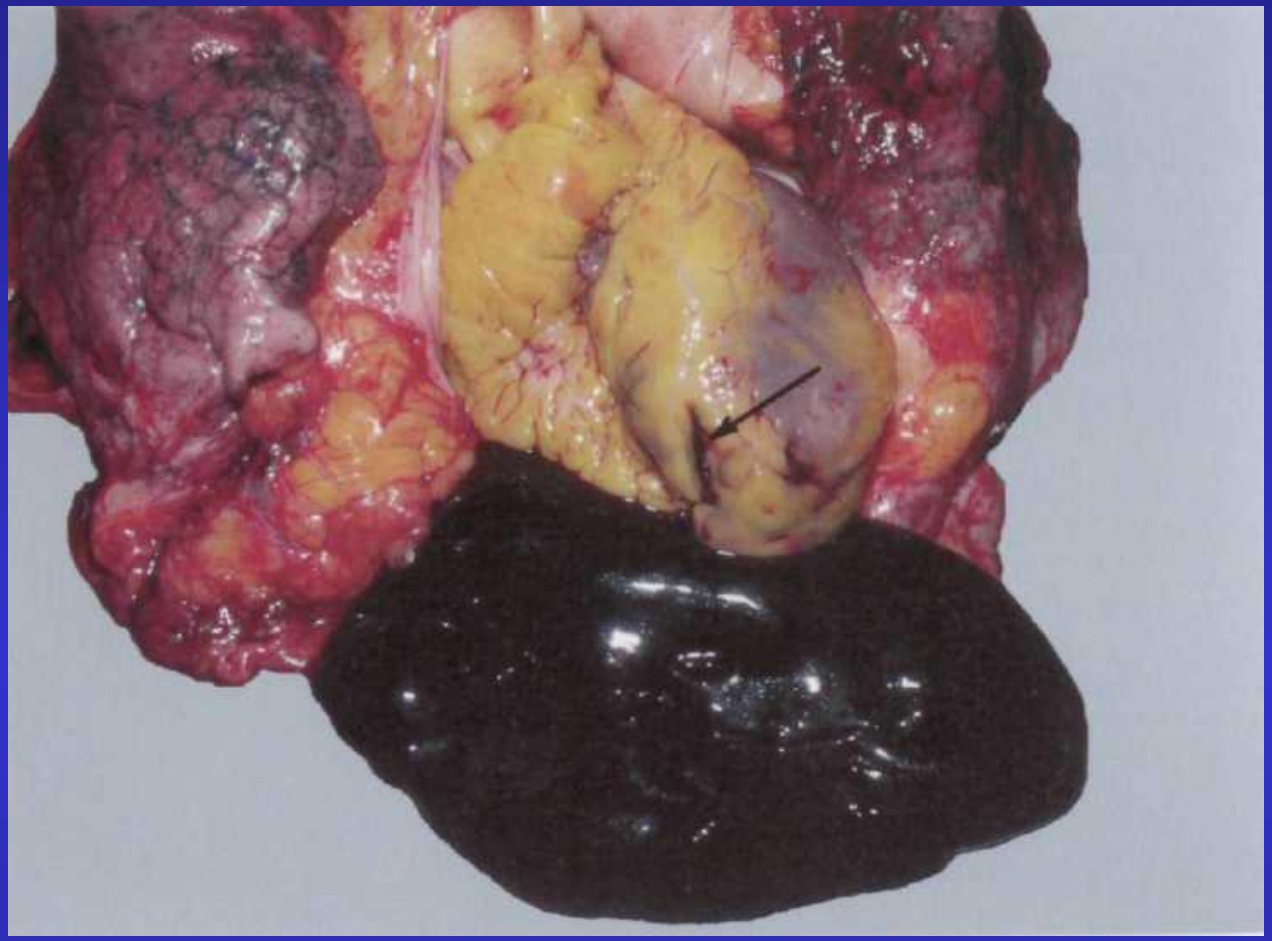

Рис. 11. Трансмуральный инфаркт миокарда с разрывом сердца. Тампонада полости перикарда.

В области верхушки - неправильной формы щелевидное отверстие (стрелка), в полости перикарда - свертки крови (тампонада полости перикарда).

Хроническая ИБС

Такая ИБС включает в себя постинфарктный (крупноочаговый) кардиосклероз, диффузный мелкоочаговый (атеросклеротический) кардиосклероз и хроническую аневризму сердца.

Макроскопически в результате организации инфаркта возникает белесоватый рубец плотной консистенции, неправильной формы, окруженный компенсаторно гипертрофированным миокардом.

При *микроскопическом* исследовании при окраске пикрофуксином рубцовая ткань окрашивается в красный, а сохраненная мышечная ткань - в желтый цвет.

Диффузный мелкоочаговый кардиосклероз

В миокарде на разрезе наблюдаются множественные мелкие диаметром до 1-2мм, очаги белесоватой соединительной ткани. В венечных артериях сердца при этом отмечаются суживающие просвет фиброзные бляшки.

Хроническая аневризма сердца

Образуется из неразорвавшейся острой аневризмы или в результате выпячивания постинфарктной рубцовой ткани под давлением крови. Сердце при этом увеличено в размерах с выбухающей истонченной в области аневризмы стенкой левого желудочка, представленной фиброзной тканью. Часто в области аневризмы встречаются пристеночные тромбы.

Больные хронической ИБС наиболее часто умирают от хронической сердечно-сосудистой недостаточности, возникающей при декомпенсации сердца. При хронической аневризме сердца возможно развитие тромбоэмболического синдрома.

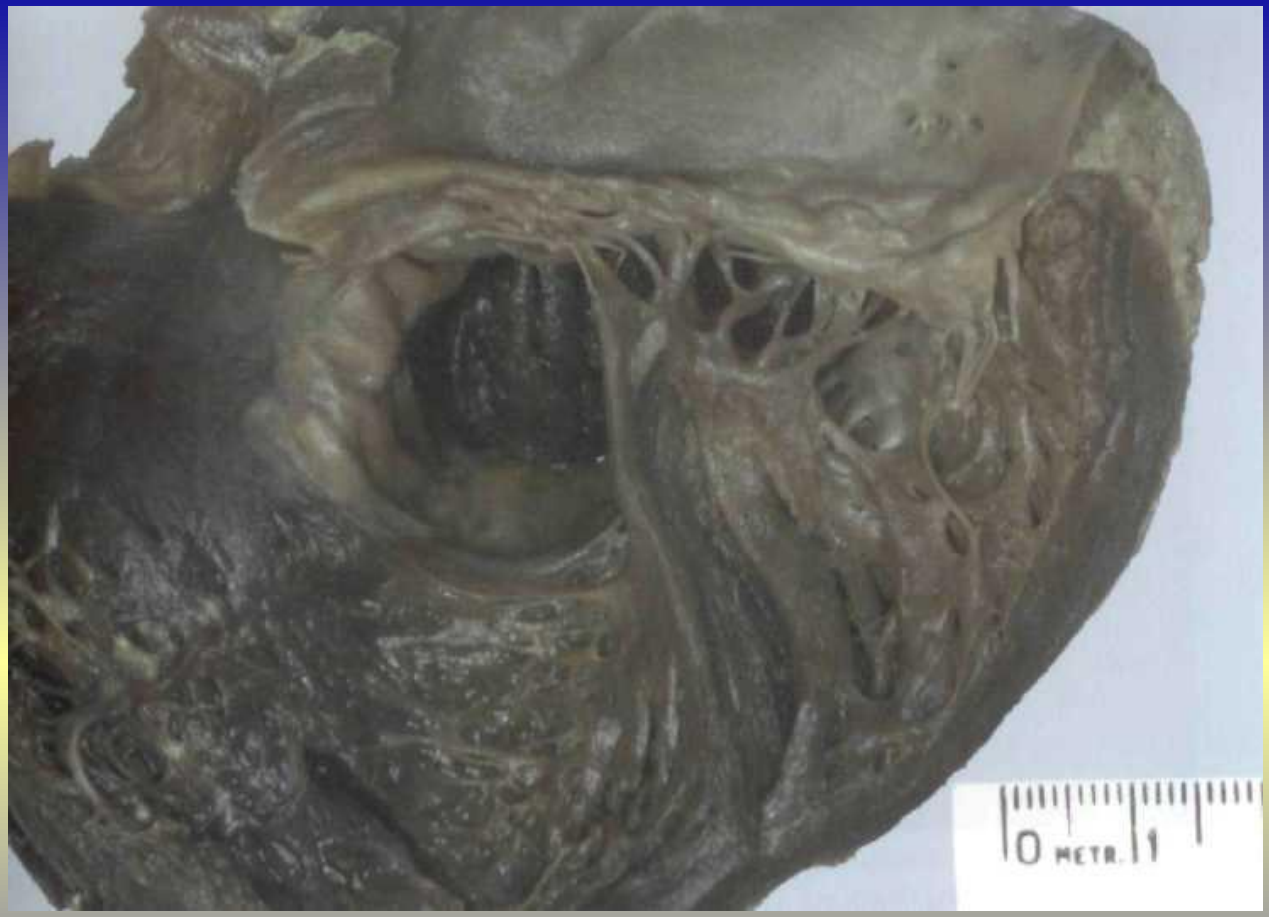

Рис. 12. Хроническая аневризма сердца.

Стенка сердца в области левого желудочка и верхушки истончена, выбухает, представлена плотной белой тканью (рубец), со стороны эндокарда видны серо-красные тромботические наложения. Миокард вокруг рубца утолщен.

Церебро-васкулярные заболевания (ЦВБ)

Группа патологических состояний, обусловленных повреждением ткани головного мозга вследствие атеросклеротического и гипертонического поражения церебральных сосудов

- Ишемическая энцефалопатия
- Внутричерепные кровоизлияния;
- Инфаркты головного мозга;
- Транзиторные гипертонические поражения (кризы)

Ишемическая энцефалопатия

Внутричерепные кровоизлияния

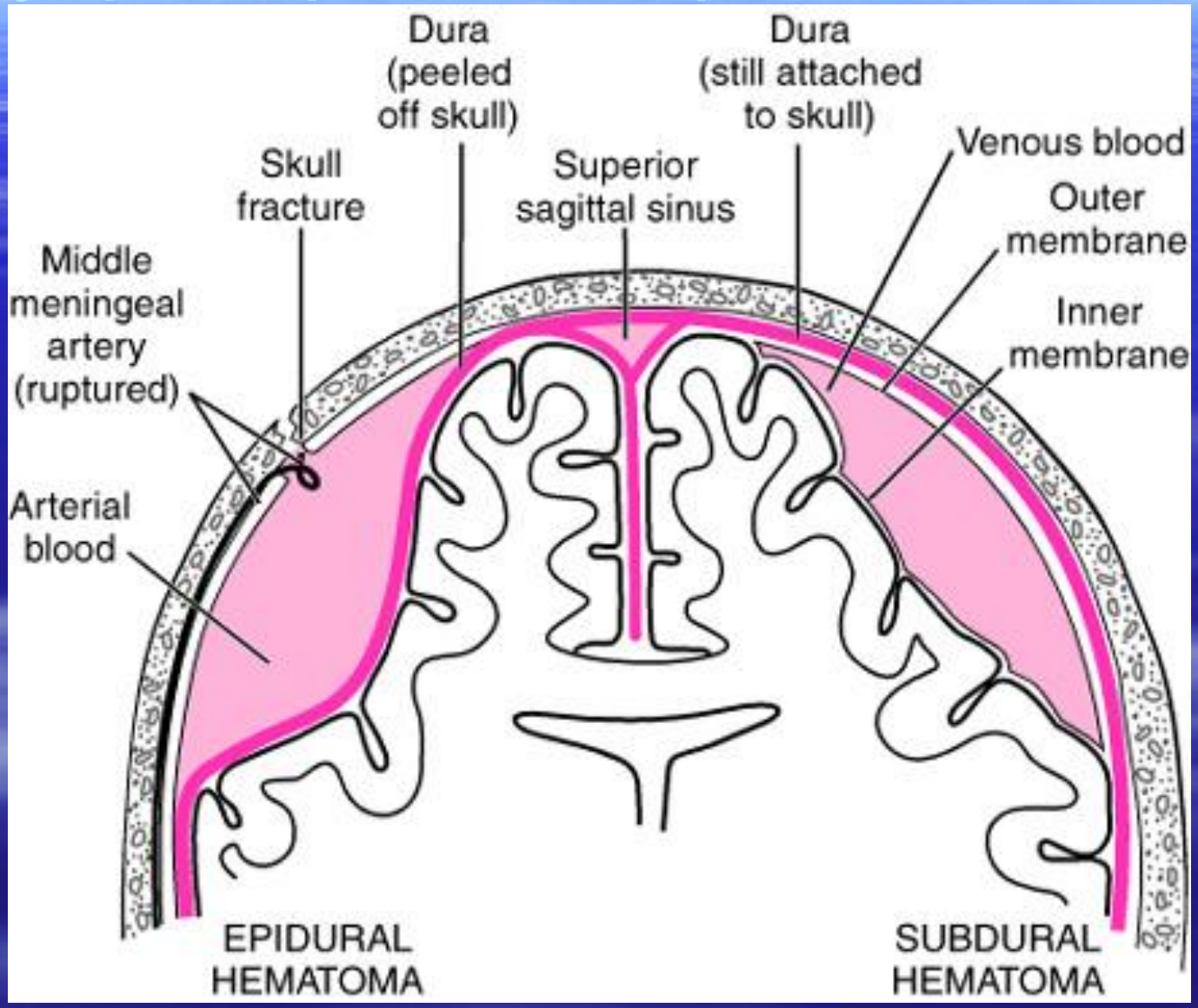

Инфаркт головного мозга

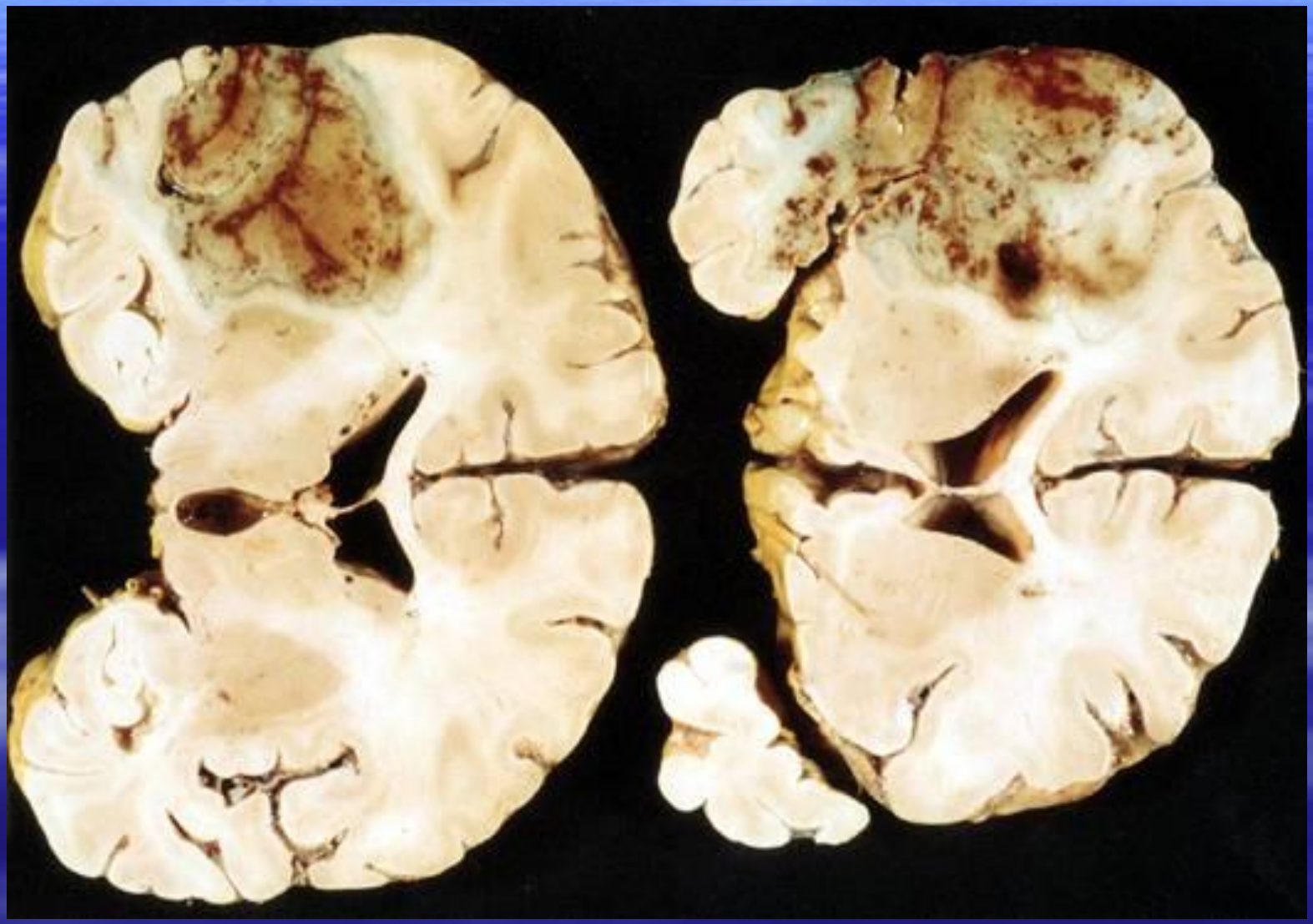

Благодарю за внимание