

ИШЕМИЧЕСКИЕ ПОРАЖЕНИЯ МОЗГА У ДЕТЕЙ

Проф. Лобов М.А.

ИНСУЛЬТЫ

СТАТИСТИКА ПО РОССИИ

(данные Национальной ассоциации по борьбе
инсультом)

- ежегодно происходит около 450 тысяч инсультов
- летальность от инсультов достигает 30%
- около 10% остаются тяжелыми инвалидами

**Нарушения мозгового
кровообращения в структуре
детской неврологической патологии:**

3-5%

Бадалян Л.О., 1984;
Трошин В.М., 1996

8-10%

Banker Q., 1992

ЧАСТОТА ИНСУЛЬТОВ У ДЕТЕЙ

2-3 на 100000

**(по данным Международного комитета по
инсультам)**

1,2 на 100000

(Solomon G.,1988; Broderick J.,1993)

**1% всех больных, госпитализированных в
неврологические отделения**

(Чучин М.Ю., 1999)

ИНСУЛЬТЫ НЕ ДИАГНОСТИРУЮТСЯ

В 20-30 %

случаев

(Шанько Г.Г., 1993)

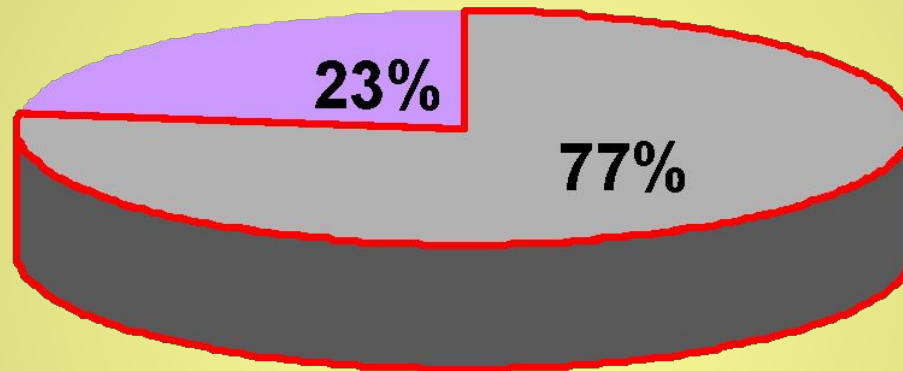
Заболевания и патологические состояния, приводящие к нарушениям церебральной гемодинамики у детей

- **аномалии сосудистой системы**
- **патология сердца и нарушения его деятельности**
- **инфекционные и аллергические васкулиты**
- **токсические поражения сосудов мозга**
- **болезни с симптоматической артериальной гипертензией**

- 2. мигрень (мигренозный инфаркт)**
- 3. вазомоторные дистонии (нейроциркуляторная, вегетососудистая дистония)**
- 4. факоматозы (туберозный склероз, нейрофиброматоз и др.)**
- 5. митохондриальная энцефалопатия (MELAS)**
- 6. эмболии инородными телами**
- 7. болезни крови**
- 8. травматические поражения сосудов мозга и его оболочек**

Ишемические поражения мозга (ТИА и инсульты)

n=26



- единичные и множественные аномалии пре- и церебральных сосудов
- иные причины

- Артериовенозные мальформации
- Аневризмы артерий
- Аневризмы вен
- Гипоплазии
- Аплазии
- Фиброзно-мышечные дисплазии
- Патологическая извитость
- Перегибы
- Флебэктазии
- Капиллярные аномалии

Аномалии церебральных и прецеребральных сосудов (по результатам аутопсий и ангиографических исследований)

- **мешотчатые аневризмы мозговых сосудов - 0,1-0,7 % (до 3%)**
- **артерио-венозные мальформации - 6-40%, в структуре всех мозговых аневризм - 28%**
- **аплазия (гипоплазия) позвоночных артерий (3 - 10 % случаев)**

(Самотокин Б.А., Хилько В.А., 1973; Никитин Ю.М., Труханова А.И. 1998; S. Tokashima, L. Becker 1980)

Патологические извитости ВСА

-kinking и coiling - 10-20% в общей популяции, из них 0,4 % - у детей (по данным ангиографии)

(Weibel J., Fields W., 1965)

-5% от общего числа обследуемых и у 24% пациентов при наличии симптомов атеросклеротического поражения СА (по данным ангиографии)

(Zanetti P.P., Rosa G. et al., 1997)

- 38% в отобранной группе взрослых пациентов (100 человек), без признаков атеросклероза сонных артерий, не страдающих диабетом и АГ (по данным дуплексного сканирования)

(Macchi C., Gulisano M., et al., 1997)


Скрининг цереброваскулярных нарушений в общей детской популяции

Материал



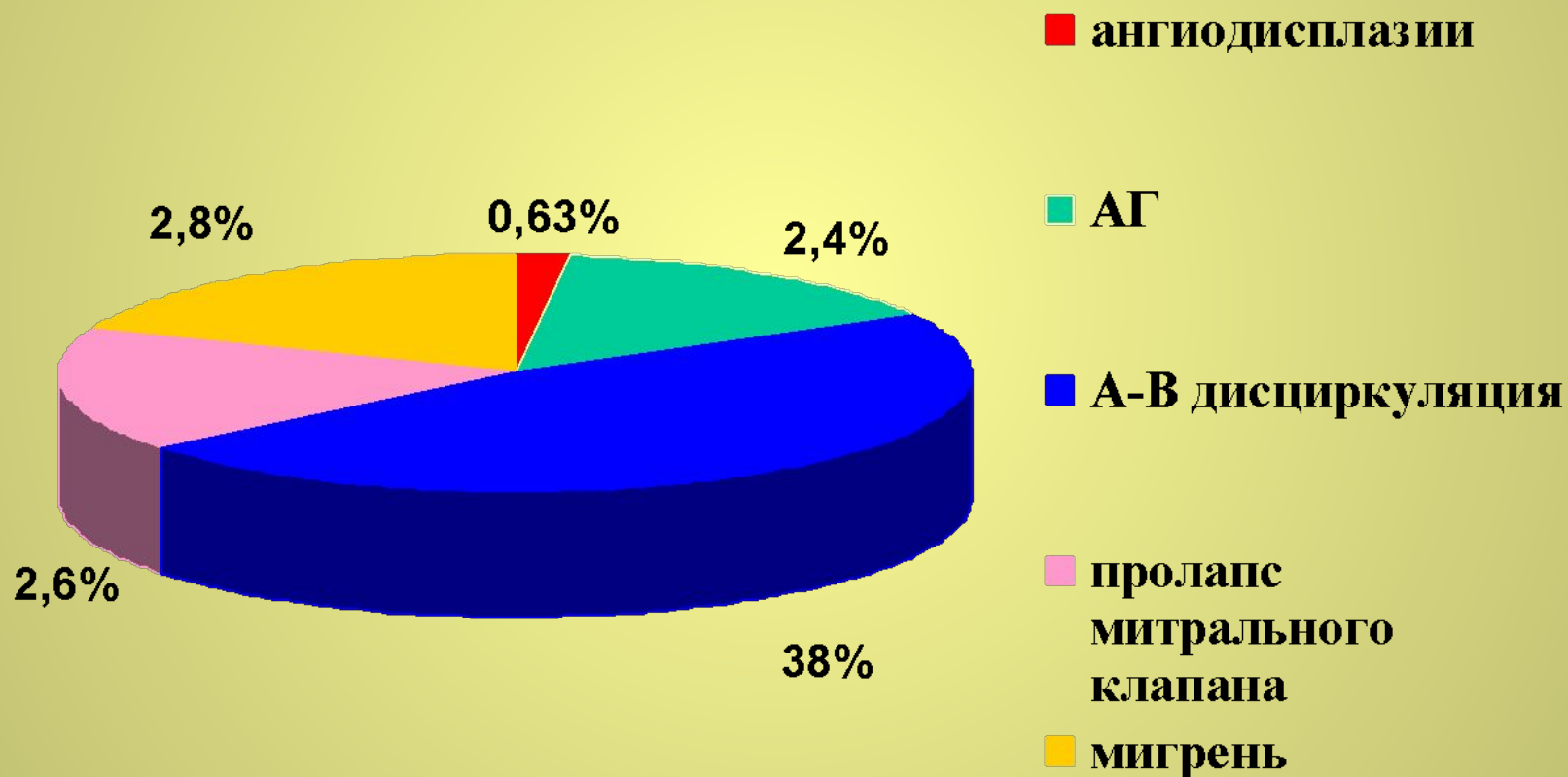
1426 учащихся школ-гимназий (6-17 лет)

Методы




УЗДГ, ТКД


Основные причины нарушения церебральной гемодинамики



Структура ангиодисплазий (МРТ, рентгеновская ангиография)



 прецеребральные (гипоплазии ПА)

 церебральные (гипоплазия СМА, АВМ)

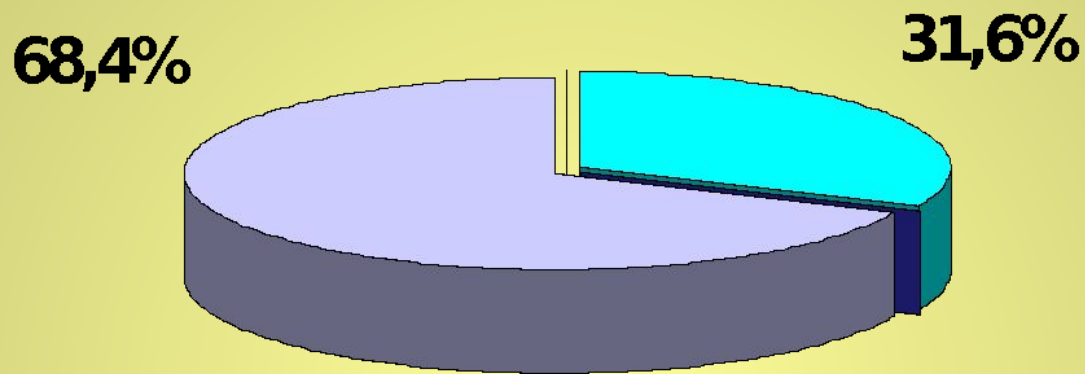
Скрининг дисплазий прецеребральных сосудов

Материал

отобранная группа детей (6-14 лет) с мигренью
и мигренеподобной головной болью (n=152)

Методы

дуплексное сканирование,
МР- и рентгеновская ангиография

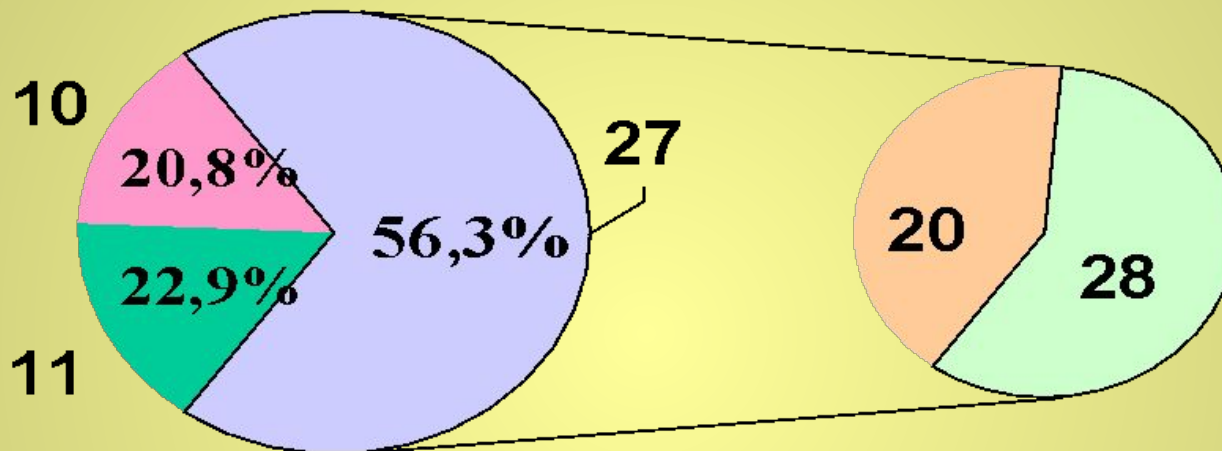







изменения гемодинамики регуляторного характера без структурной патологии сосудов



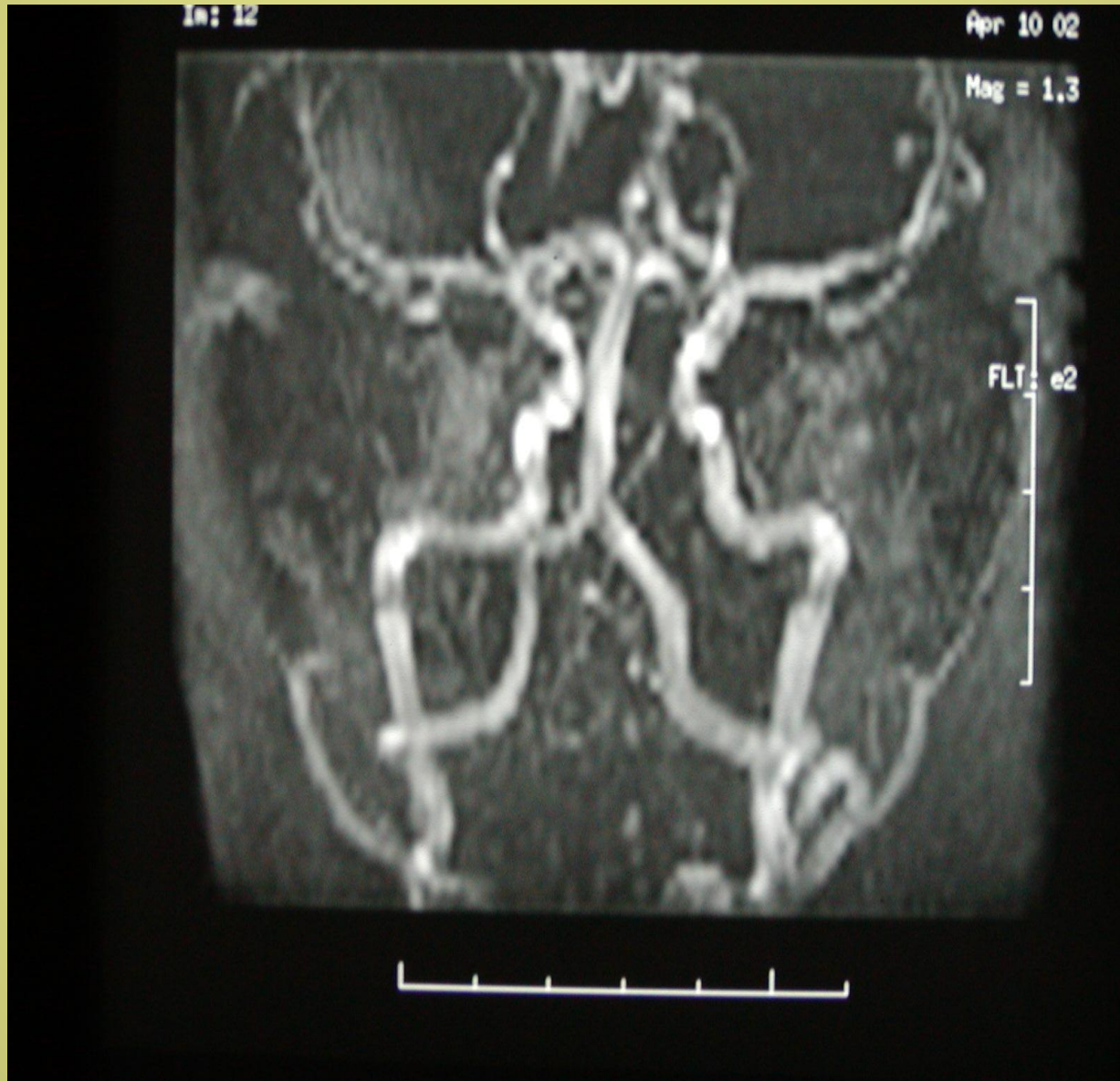единичные и множественные дисплазии прецеребральных артерий

Структура дисплазий (n=48)



-  одно- и двусторонняя патологическая извитость СА (C- S- деформации, кинкинг, койлинг)
-  дисплазии ПА (гипоплазия ПА, аномалия вхождения ПА на уровне C₄-C₅, деформация ПА во 2-ом сегменте)
-  сочетанная патология СА и ПА
-  множественные ;  единичные

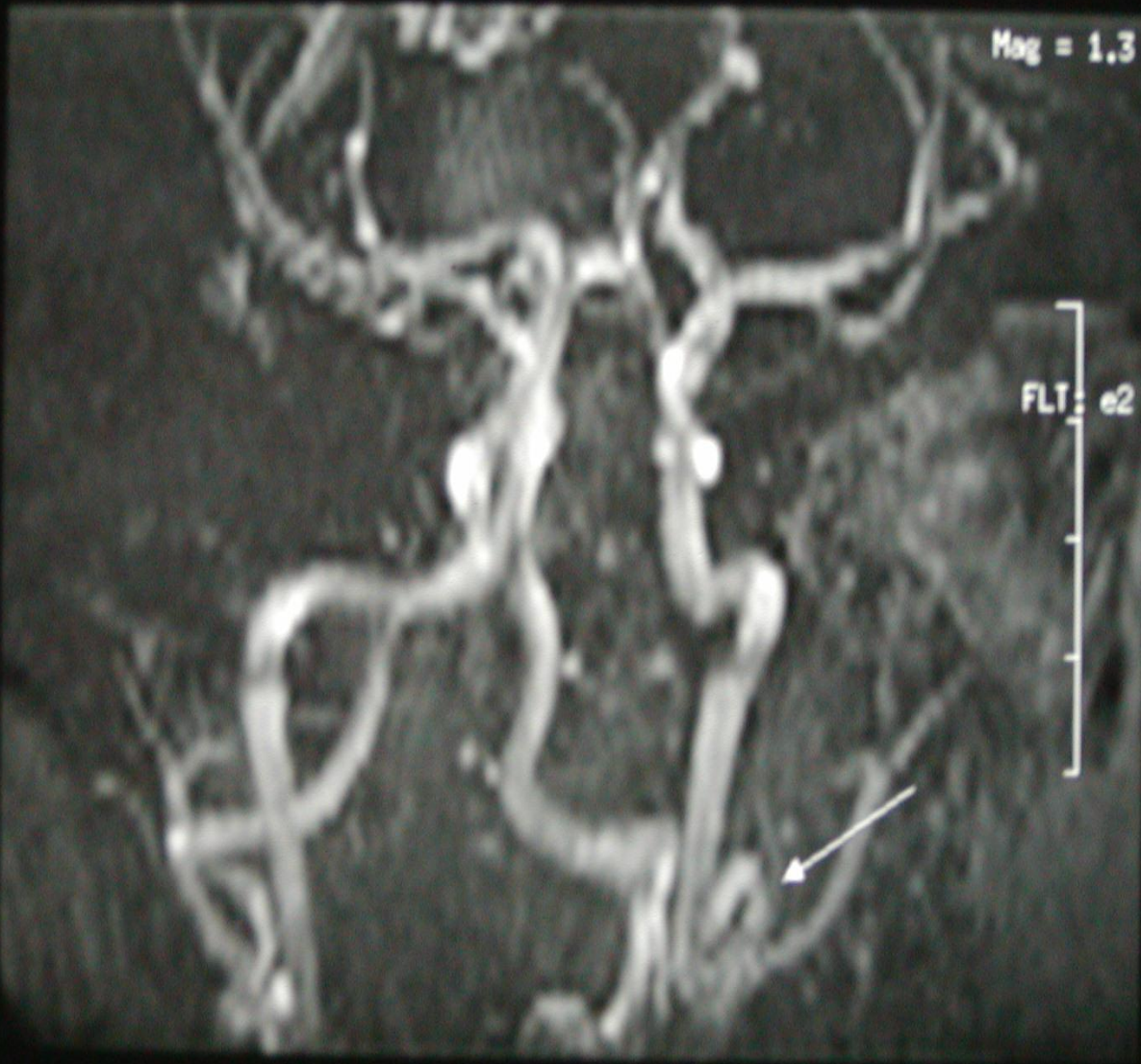Петлеобразная деформация ВСА



In: 14

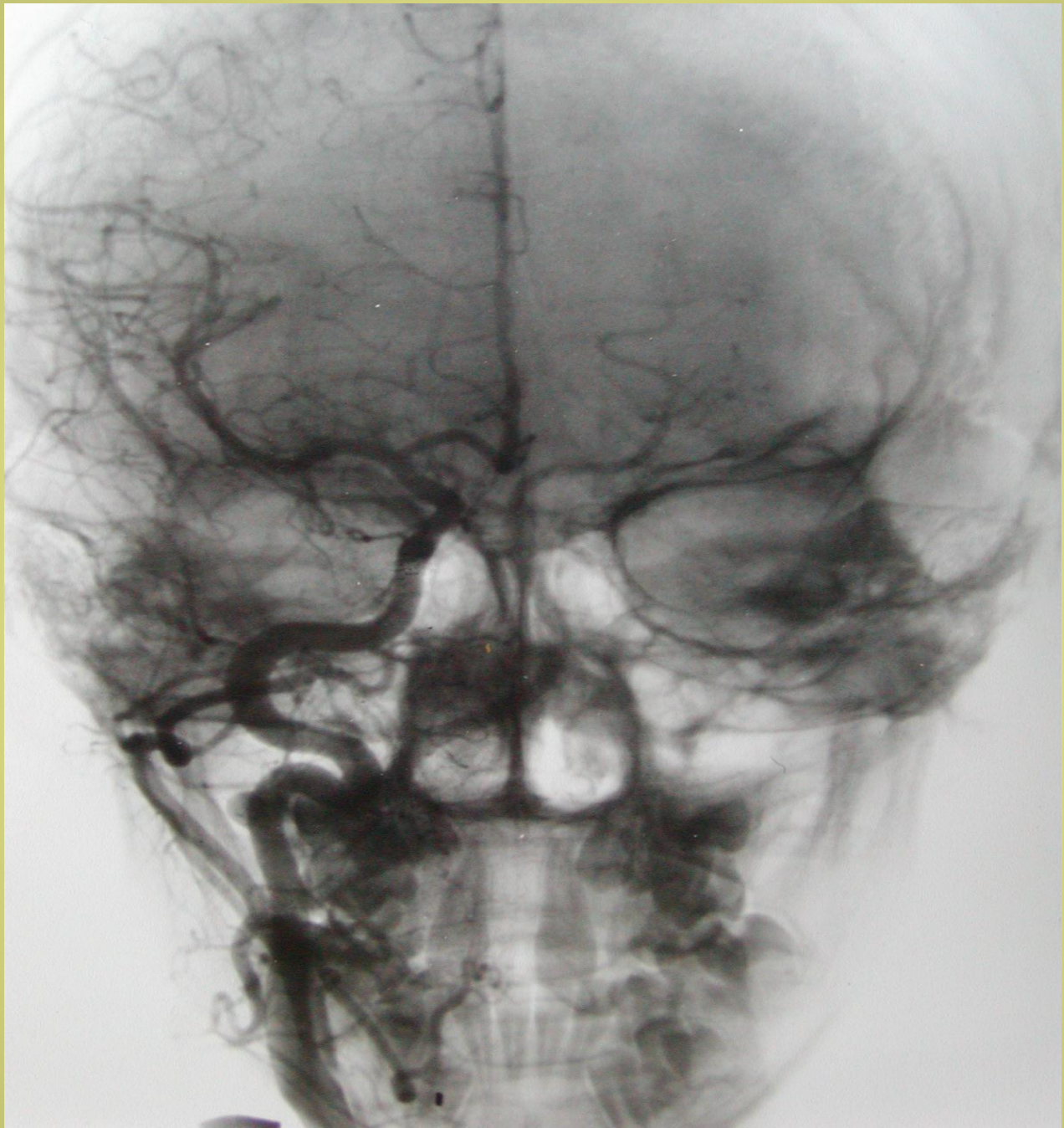Apr 10 02

Mag = 1.3



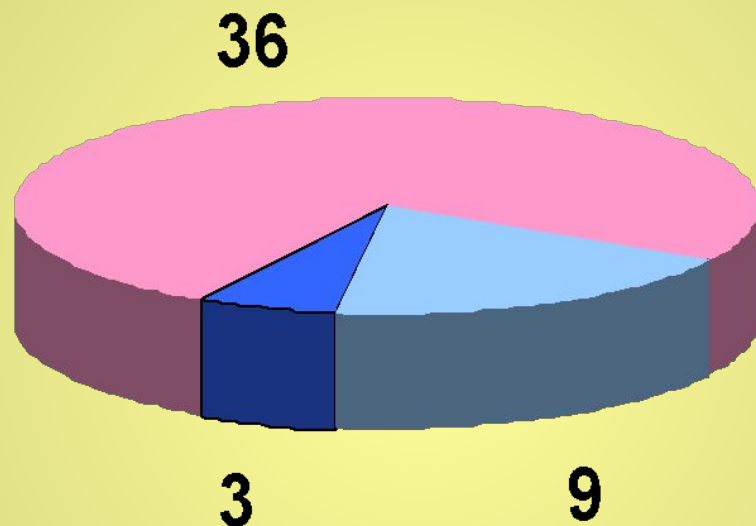
FLT: e2








Неврологические проявления и эволюция дисплазий

I. Цефалгии



-  мигренозные цефалгии
-  мигренозные цефалгии с преходящим очаговым дефицитом
-  мигренеподобные головные боли

- двусторонние, различного характера, интенсивности и продолжительности
- высокой частоты (от 1-3 приступов в неделю до ежедневных)
- без или с вегетативными симптомами, фото-, фонофобией

6 пациентам с гемодинамически значимыми ангиодисплазиями (типа coiling) сонных артерий выполнена резекция патологической деформации сонных артерий с реимплантацией в старое русло (клиника ангиохирургии МОНИКИ, проф. Казанчян П. О.). У всех пациентов в раннем и позднем послеоперационном периоде отмечено прекращение или значительное урежение цефалгий. При контрольном проведении дуплексного сканирования нарушений церебрального кровотока не выявлено.

При повторных ангиологических исследованиях с интервалом от 6 мес до 2 лет выявлено полное или частичное нивелирование С- и S-образных деформаций, дисплазий типа kinking по мере роста детей, что сопровождалось изменением паттерна головных болей либо их прекращением (7 пациентов)

Клинические примеры

Больная Л. 1988 г.р.

02.02.00 ДС+ЦК БЦА: $ВСА_d$ на расстоянии 3 см от устья двойной перегиб (ЛСК- 256см/сек) $ВСА_s$: S-деформация (ЛСК-183 см/сек). ПА: функциональная гипоплазия $ПА_d$, $ПА_s$ – на уровне 3-й порции деформирована по типу неполной петли

08.10.01 ДС+ЦК БЦА: $ВСА_s$ - S-деформация с незнач. Нарушением гемодинамики (psv-146см/сек). $ВСА_d$ - S-деформация с выраженным нарушением гемодинамики (psv-226см/сек)

22.10.02 ДС+ ЦК БЦА: $ВСА_s$ – C-деформация без нарушений гемодинамики. $ВСА_d$ – C-деформация с умеренным нарушением гемодинамики (psv-185см/сек)

Обсуждения

- A. Патологические извитости сонных артерий и иные ангиодисплазии в ряде случаев могут служить, по-видимому, основной причиной цефалгий; отягощать клинические проявления цереброваскулярной патологии регуляторного характера (мигрень, ВСД) и системных сосудистых заболеваний
- B. Ангиодисплазии могут служить, вероятно, основой для развития преходящего очагового дефицита (аура) при приступе мигрени

Полученные данные позволяют обсуждать вопрос о внесении корректив в критерии диагностики мигрени

◆ больным мигренью всех возрастных групп показано неинвазивное ангиологическое обследование

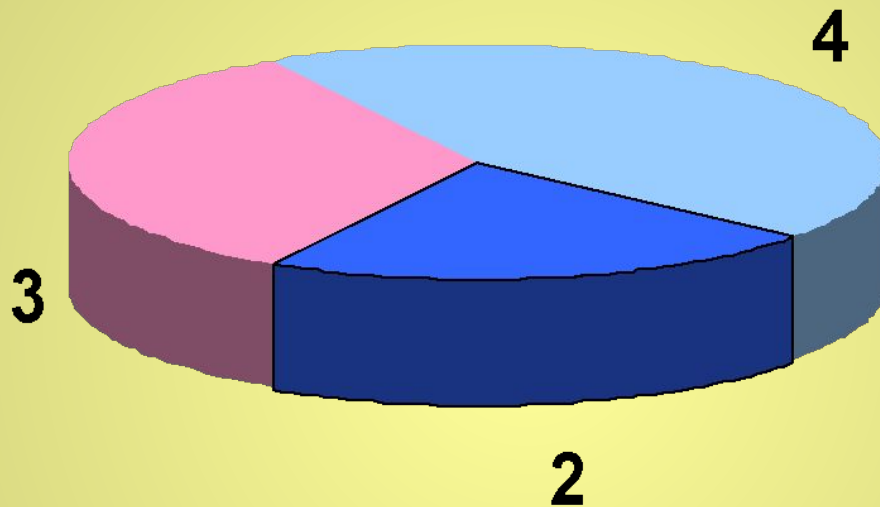
- C. Ангиодисплазии могут осложниться ТИА, инсультами у детей, как правило, при множественных пороках развития сердечно-сосудистой системы; либо при появлении иных факторов риска нарушения гемодинамики, спектр и частота которых увеличиваются с возрастом (АГ, атеросклероз и пр.)

Клиническое наблюдение


Больной Г. 1973 г.р.


Инфаркт мозга в области левого полушария мозжечка и прилежащих отделах моста. Гипоплазия правой позвоночной артерии. Артериальная гипертензия.

II. Транзиторные ишемические атаки



 в каротидном бассейне

 в вертебрально-базилярном бассейне

 в круге Захарченко

А. Преходящие нарушения кровообращения в круге Захарченко (один из вариантов синдрома Унтерхарншейдта)

- повторные эпизоды выключения сознания на несколько минут при позиционных изменениях головы
- падение
- утрата постурального тонуса
- ✓ аномалии положения позвоночных артерий (вхождение позвоночных артерий в канал поперечных отростков на уровне С4-С5 позвонков)


Б. ТИА в вертебрально-базилярном бассейне


- вестибулярные расстройства
- зрительные нарушения
- ✓ С- и S- деформации обеих ВСА
- ✓ S- деформация ВСА_{d+} гипоплазия ПА_d


В. ТИА в каротидных бассейнах

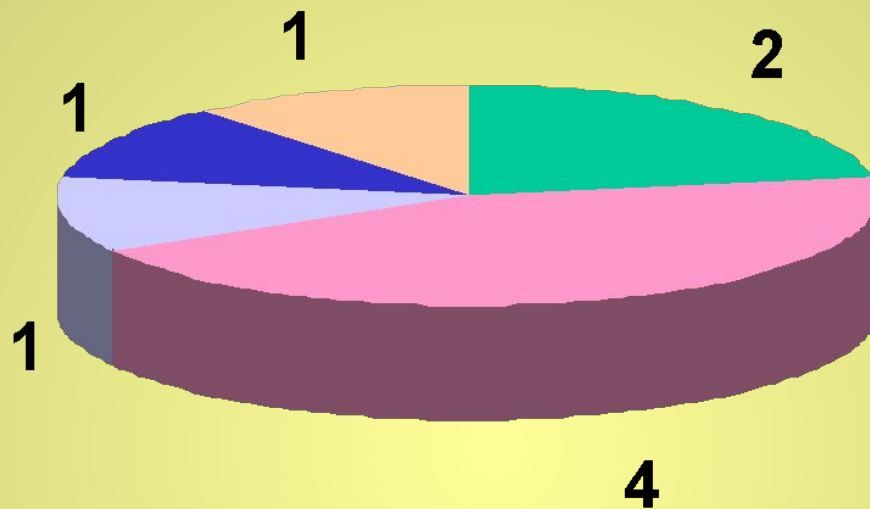
- сенсорный дефицит (брахиофациальный тип)
- двигательный дефицит (брахиофациальный тип)
- ✓ двусторонние S-деформации ВСА
- ✓ гипоплазия ПА, АВМ

III. Инфаркты мозга



 Множественные дисплазии (гипоплазия ВСА, ПА, петлеобразные деформации, аномалии отхождения МАГ, АВМ и др.)

 единичные дисплазии (гипоплазия ВСА, СМА, С- и S- извитости ВСА)



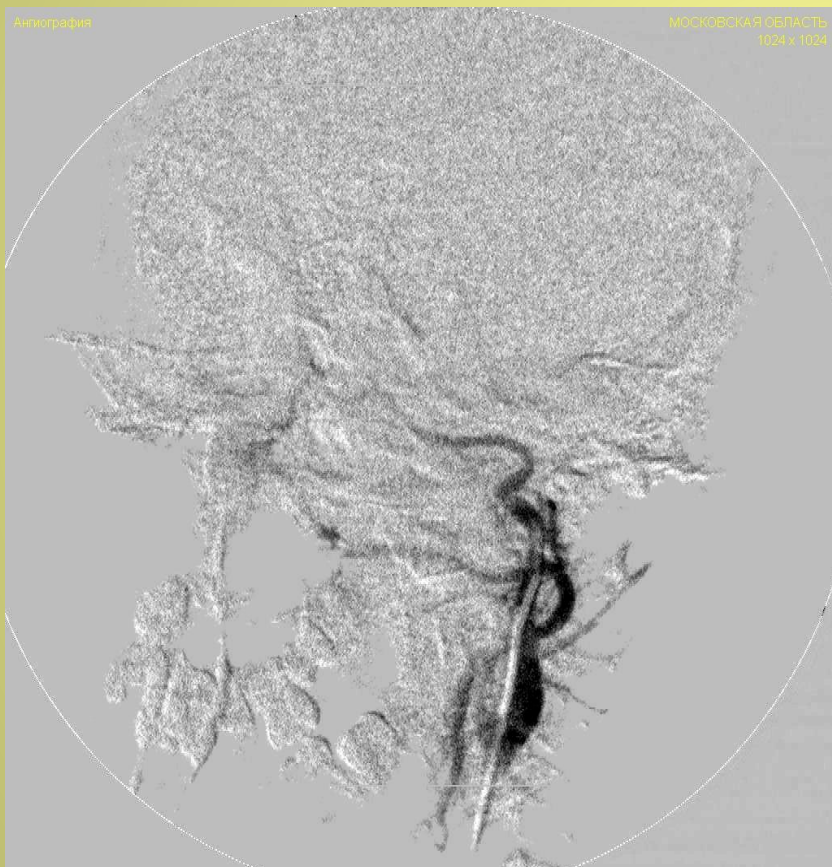
- сочетание с ВПС (коарктация аорты, аномалия клапанного аппарата сердца)
- с ПМК I-II ст., нарушениями ритма сердца
- с-м WPW, гипертрофическая кардиомиопатия
- болезнь Мойя-Мойя
- болезнь Штурге-Вебера

Клинические особенности инфарктов мозга у детей

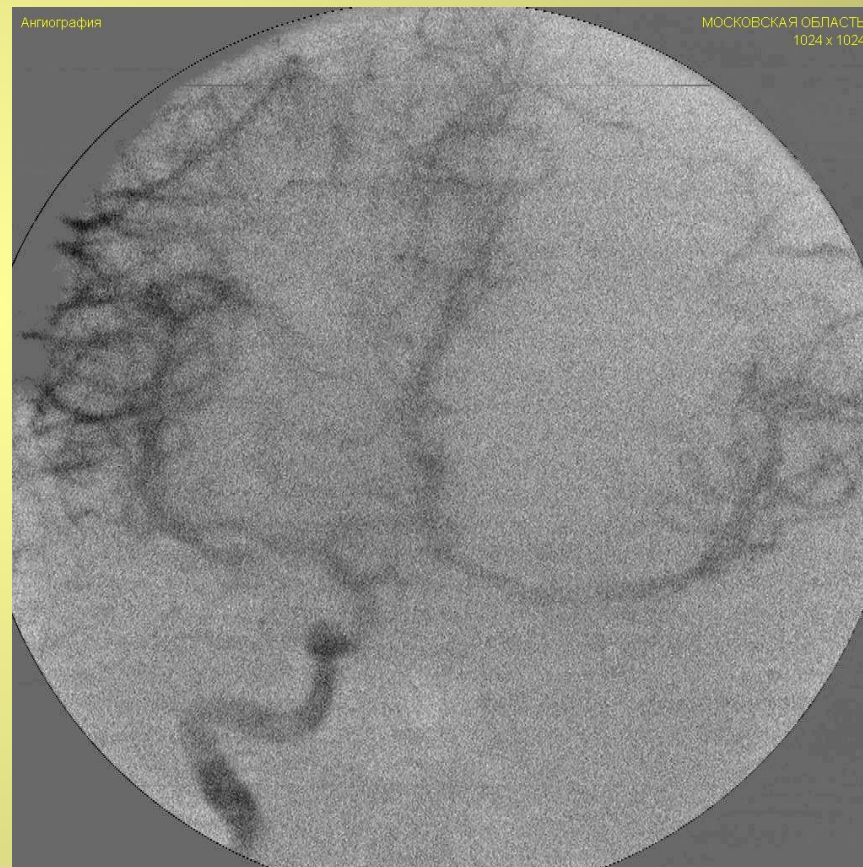
- преимущественно полушарные очаги в зонах смежной васкуляризации и бассейнах “конечного луга”
- небольшая величина зон ишемии
- множественные очаги (1/5 случаев)
- преобладание очагового дефицита над общемозговыми нарушениями
- обратимый неврологический дефицит («малый инсульт») в большинстве случаев

Больной С. 9 лет.

Диагноз: Инфаркт мозга в бассейне левой передней мозговой артерии. Гипоплазия ВСАs. ПМК I ст. Нарушение циркадного ритма сердца.



- Гипоплазия ВСАs с образованием развитого каротидно-офтальмического анастомоза



- При проведении правосторонней каротидной ангиографии контрастируется СМAs и ПМAs

IV. Глазодвигательные расстройства

1. *Неполный синдром наружной стенки кавернозного синуса (Фуа)*

- петлеобразный изгиб ВСА при входе в кавернозный синус

2. *Нейропатия глазодвигательного нерва (наружная и внутренняя офтальмоплегия)*

- гемодинамически значимая петлеобразная деформация в зоне сифона правой внутренней сонной артерии

V. Сопутствующие неспецифические симптомы

- **сверхрастяжимость кожи**
- **гипермобильность суставов**
- **пролапс митрального клапана**
- **неправильный рост зубов**
- **неправильный прикус**
- **грыжи**
- **аритмии сердца**
- **деформации грудной клетки, позвоночника**
- **плоскостопие**
- **миопия**

Распространенность дисплазий соединительной ткани

С-м Элерса-Данлоса:

- ✓ 1 на 100 000 населения (Козлова С.И., 1996)
- ✓ от 1:5 000 до 1: 560 000 (Steinmann B., et al., 1993)

Пролапс митрального клапана:

- ✓ 1,8-22,2% во взрослой популяции (Alpert M., 1993; Barlow J.R., 1992)

Аномально расположенные хорды:

- ✓ 4,1-17,1% населения (Cangelosi M., Russo R. et al., 1989)

С-м Марфана:

- ✓ 1:10 000 населения (Pyeritz R.E., 1993)

Генетические аспекты

Материал

**11 детей с дисплазиями прецеребральных сосудов
и 24 родственника 1 степени родства**

Методы

**дуплексное сканирование, 2D ТКД,
МР- и рентгеновская ангиография,
клинико-генетическое консультирование**

**Обследовано 11 детей с аномалиями сосудов
брахиоцефальной области и 24 родственника 1
степени родства**

пробанды



Двусторонняя S-деформация С перегибом ВСА	3
Двусторонняя С- (или S) деформация ВСА	4
Односторонняя S-деформация	1
Аномалия вхождения ПА на уровне С4	1
Гипоплазия ПА	2

родственники


С- S-деформации ВСА у одного из родителей	6
Аномалия вхождения ПА в канал на уровне С4	2
Структурной патологии не выявлено	14
Аномалия вхождения ПА на уровне С4	1
Гипоплазия ПА	1

Родословная семьи X.

S-деформация ВСАd
артериальная гипотензия
Мигреноподобные
цефалгии с детства

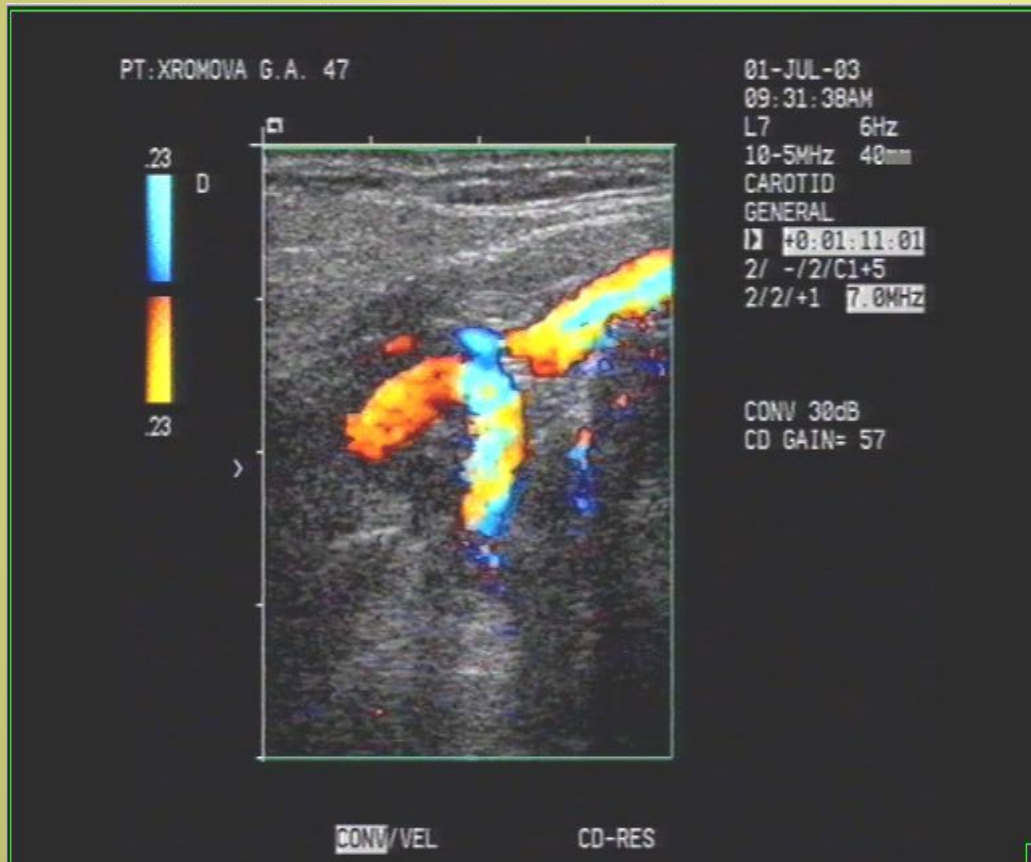


гипоплазия ПАd,
аномалия
развития сосудов
почки



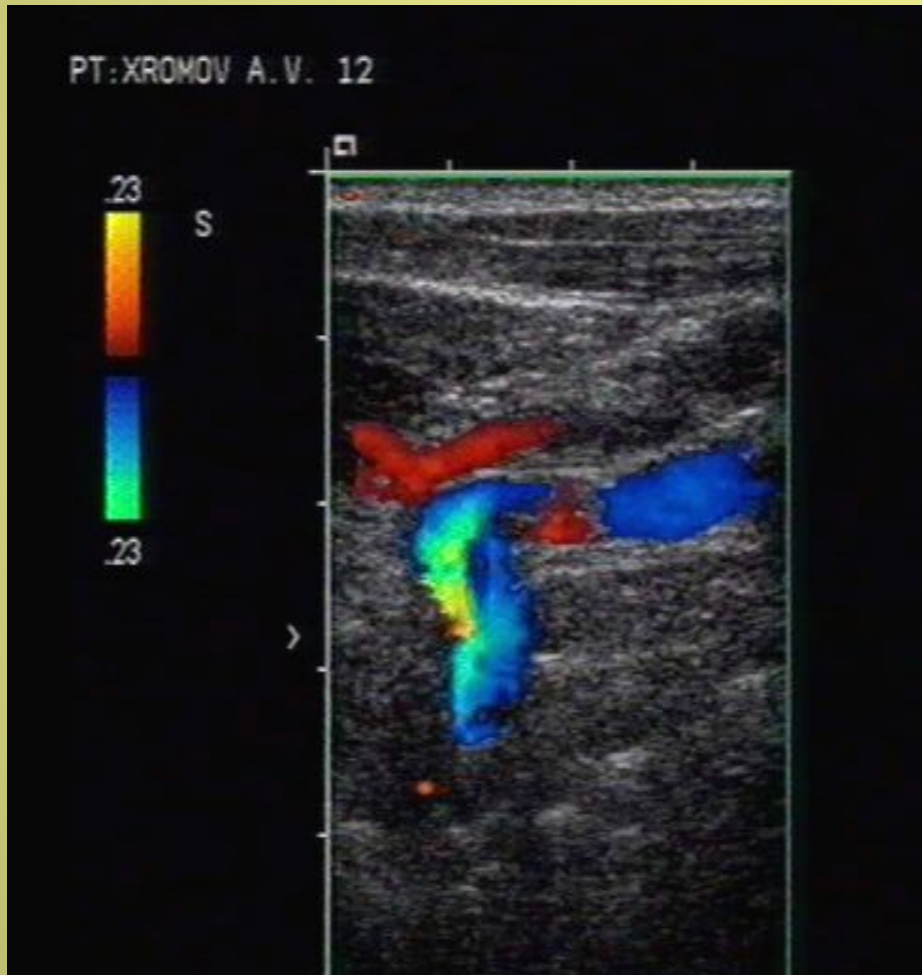двусторонние С- и S-
деформации ВСА , гипоплазия
ПА, аномалия Кимерли
мигреноподобные цефалгии,
частые ТИА в ВБС,
ПМК, дополнительная хорда
митрального клапана

Х.Г. 47 лет



S-деформация BCAd

Х. А. 12 лет



С-деформация
BCAs с
перегибом

Симптомокомплекс дисплазий соединительной ткани

- ✓ **Изменения опорно-двигательного аппарата**
- ✓ **Патология клапанов сердца**
- ✓ **Изменения сосудистой стенки**

Основные признаки с-ма Элерса-Данлоса

- ✓ Гиперэластичность и ранимость кожи
- ✓ Гиперподвижность суставов
- ✓ Склонность к повышенной
кровоточивости и кровоизлияниям

С-м Элерса-Данлоса (IV- васкулярный тип)

**нарушение синтеза коллагена III типа,
кодируемого парой генов COL 3A1**

Основные диагностические критерии:

- ✓ Тонкая, прозрачная кожа**
- ✓ Разрывы стенок артерий, кишечника и/или матки**
- ✓ Обширные кровоизлияния**
- ✓ Характерный фенотип (узкий нос, тонкие губы, натянутая кожа, впавшие щеки и экзофтальм)**

С-м Элерса-Данлоса (IV- васкулярный тип)

Дополнительные диагностические критерии:

- ✓ гипермобильность мелких суставов
- ✓ разрыв сухожилий и мышц
- ✓ косолапость
- ✓ варикозное расширение вен с ранней манифестацией
- ✓ Артерио-венозные каротидно-венозные фистулы
- ✓ Пневмоторакс или пневмогидроторакс
- ✓ Атрофия десневого края
- ✓ Положительный семейный анамнез (случаи внезапной смерти у близких родственников)

у 50% б-ных с аневризмами МАГ -дефицит коллагена III типа (Pope F.M. Et.al., 1981; Neil-Dwyer G. et.al., 1983)

«Фенотипическая напряженность» СДСТ

(M.Glesby)


синдром Элерса-Данло+АД

синдром Марфана+АД?-

ПМК+АД-

АРХ+АД-

Норма-



Лечение и профилактика церебральной ишемии при ангиодисплазиях

1. Ангиохирургическая коррекция

2. Нейрометаболическая терапия

• **Активаторы метаболизма (пентоксифиллин):**

–вазонит

–флекситал

–трентал

• **Препараты смешанного действия:**

–инстенон

–Гинкго Билоба (билобил)

• **Антиоксиданты:**

–берлитион

–тиоктацид

–мексидол

• **Церебральные вазодилататоры (кавинтон)**

• **Пирролидоновые ноотропы (луцетам)**

• **Холинэргические ноотропы (глиатилин)**

• **ГАМК-эргические препараты (глицин, пикамилон)**

3. Вегетостабилизирующая терапия

• **Седативные препараты (дормиплант, ново-пассит и др.)**

• **Транквилизаторы (грандаксин, фенибут, клоназепам)**

• **Малые нейролептики, антидепрессанты**

Анализ результатов исследований подтверждает необходимость изучения различных аспектов цереброваскулярных заболеваний с позиций единого континуума, включающего как состояния, предшествующего развитию нарушений мозгового кровообращения, так и возрастную эволюцию сосудистой патологии, что в целом соответствует концепции “континуума переходных состояний здоровья” (Вельтищев Ю.Е., 1994; Kobrinsky B., 1995).

Спектр факторов риска развития сосудисто-мозговых расстройств, включая инсульты, и степень их значимости отличны в различных возрастных периодах, равно как и меры их профилактики