Ишемический инфаркт мозга

Подготовила: Фаизова А.А., 503 группа

Актуальность

В промышленно развитых странах мира ишемический инсульт является третьей по частоте причиной смерти, а также одной из распространенных причин госпитализации и длительной инвалидизации больных.

10–12% всех случаев смерти связаны с инсультом

24% больных умирают в течение 1-го месяца после развития инсульта, примерно 42% – в течение 1-го года

треть больных, перенесших инсульт, остаются неспособными к самообслуживанию

Этиология

Атеросклеротическое поражение сосудов головы

Гипертоническая болезнь

Васкулиты

Фиброзно-мышечная дисплазия

Кардиогенная эмболия

Патологическая извитость

Острый ишемический территориальный инфаркт в бассейне правой внутренней сонной артерии (исследование выполнено через 47 ч от начала заболевания):

а - МРТ головного мозга (аксиальная плоскость, срез на уровне полушарий мозга, T_2 TIPM-взвешенное изображение): визуализируется большой гиперинтенсивный очаг инфаркта, занимающий все правое полушарие большого мозга и переднюю часть лобной области противоположного полушария (показано стрелкой); б - МРА магистральных сосудов головного мозга: выявлена окклюзия правой внутренней сонной артерии, о чем свидетельствует отсутствие МР-сигнала (показано тонкой стрелкой), левая внутренняя сонная артерия определяется четко (показано толстой стрелкой)

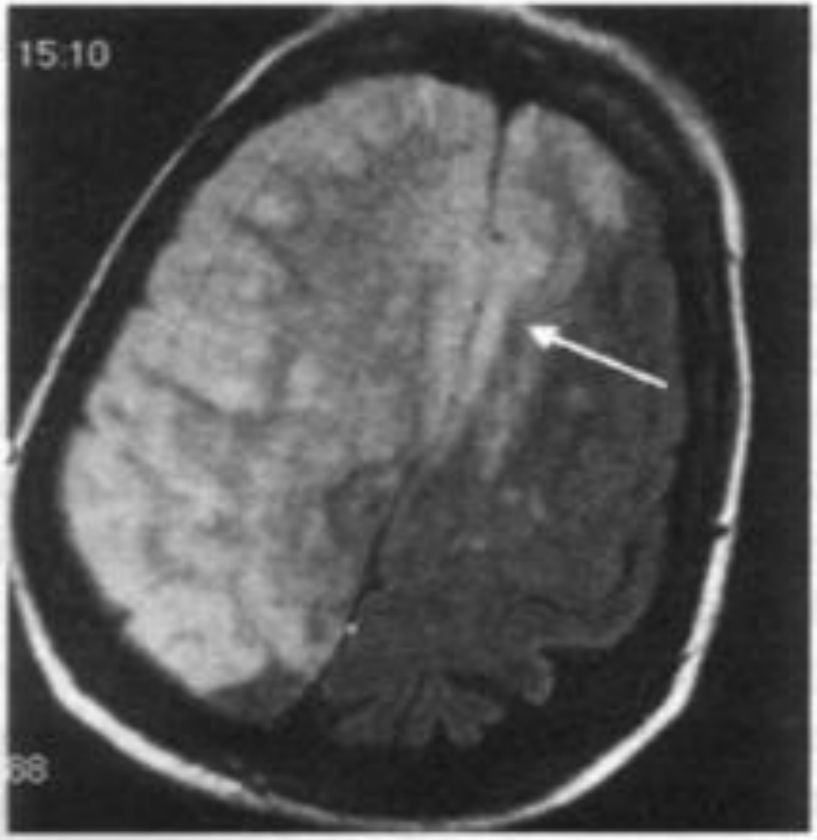

Клиника

- **Клиническая картина при инфарктах в бассейне передней мозговой артерии** характеризуется спастическим гемипарезом противоположных конечностей с преимущественным развитием пареза в проксимальном отделе руки и дистальном отделе ноги. Может отмечаться задержка мочи. Из патологических стопных рефлексов с большим постоянством вызываются рефлексы сгибательного типа - Россолимо, Бехтерева, а также наблюдаются хватательный рефлекс и рефлексы орального автоматизма. Иногда обнаруживаются негрубые расстройства чувствительности на парализованной ноге. Вследствие ишемии дополнительной речевой зоны на медиальной поверхности полушария возможно развитие дизартрии, афонии и моторной афазии.

Клиника

- При окклюзии основного ствола **средней мозговой артерии** наблюдается обширный инфаркт, приводящий к развитию гемиплегии, гемигипестезии в противоположных очагу инфаркта конечностях и гемианопсии. При поражении левой средней мозговой артерии, т. е. при левополушарной локализации инфаркта, развивается афазия, чаще тотальная, при правополушарных инфарктах в зоне васкуляризации правой средней мозговой артерии наблюдается анозогнозия (неосознавание дефекта, игнорирование паралича и пр.).

Клиника

- При окклюзии передней ворсинчатой артерии – контрлатеральный гемипарез, чувствительные расстройства, дефекты полей зрения.

- 1. МРТ головного мозга на 3-й день от начала инсульта (T_2-взвешенное изображение, аксиальная плоскость): двусторонний таламический инфаркт; на уровне подкорковых структур визуализируются симметричные (больше справа) гиперинтенсивные большие светлые участки в таламусе (показано стрелками), которые отвечают ишемическому инфаркту
- 2. МРТ головного мозга больного через 24 ч от начала заболевания (T_2ТИРМ-взвешенное изображение): симметрично с обеих сторон визуализируются большие гиперинтенсивные очаги инфаркта в медио-височно-затылочных областях головного мозга (показано стрелками)

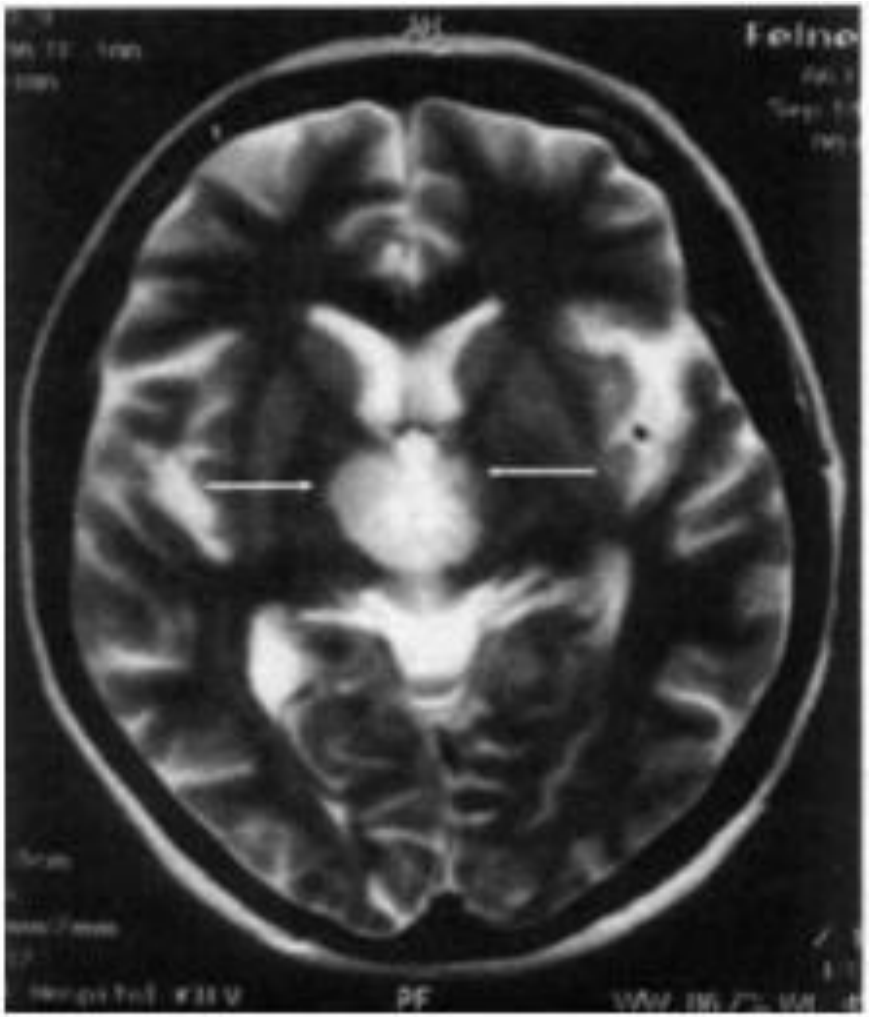

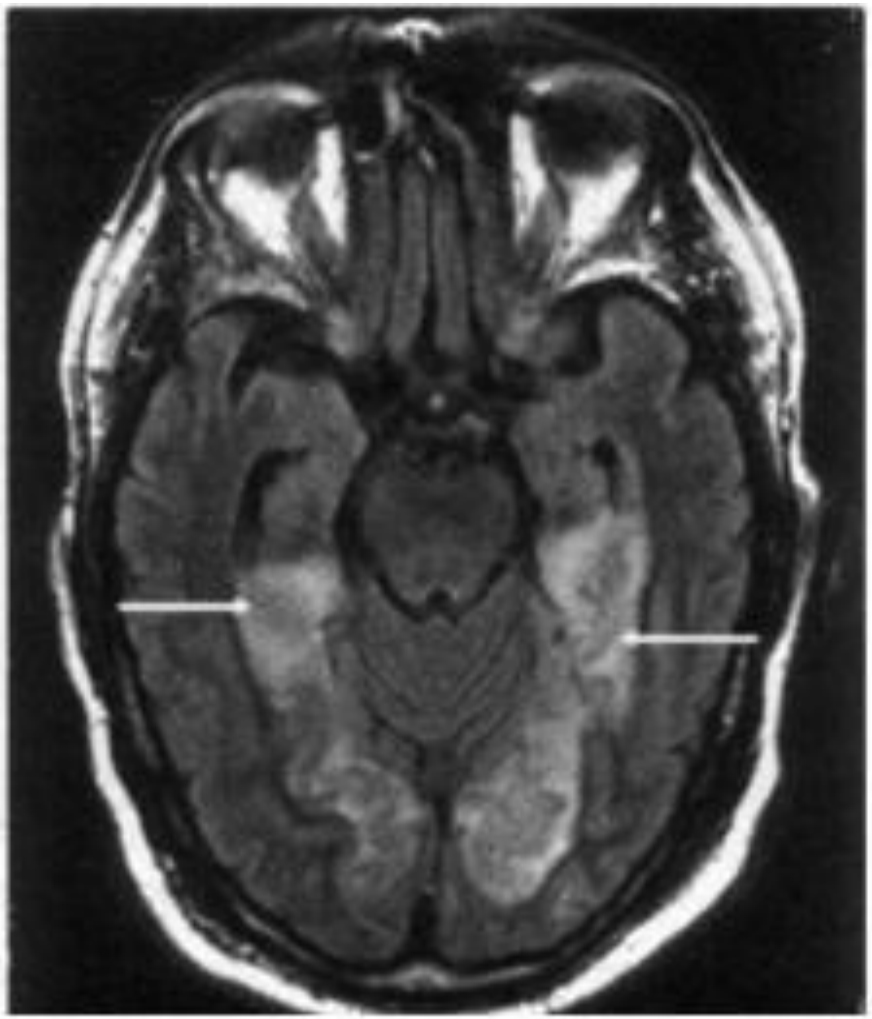

Клиника

- Передняя нижняя мозжечковая артерия – ипсилатеральная глухота, ипсилатеральное поражение 7 пары ЧН, контрлатеральные чувствительные расстройства
- Задняя нижняя мозжечковая артерия – латеральный медуллярный синдром Валленберга, с.Бернара-Горнера, поражение каудальной группы ЧН, чувствительные расстройства, тошнота, рвота, головная боль, атаксия в конечностях.

Клиника

- **Двусторонние инфаркты в области моста** вызывают развитие тетрапареза, псевдобульбарного синдрома и мозжечковых симптомов.
  Окклюзия основной артерии приводит к развитию обширного инфаркта с симптомами поражения моста мозга, мозжечка, среднего мозга и гипоталамуса, а иногда и корковыми симптомами со стороны затылочных долей мозга.

Диагностика

- Эхоэнцефалография
- Ультразвуковая флюорометрия (метод Допплера)
- ЭЭГ
- КТ
- МРТ
- Ангиография
- ПЭТ

Эхоэнцефалография

- **Эхоэнцефалография** при ишемическом инсульте обычно не показывает смещения срединного М-эха сигнала. Однако при обширных инфарктах в связи с развитием отека и смещением ствола мозга могут наблюдаться смещения М-эха уже к концу первых суток с момента развития инфаркта.

- Ультразвуковая флюорометрия (метод Допплера) позволяет обнаружить окклюзию и выраженные стенозы магистральных артерий головы.
- На ЭЭГ выявляются межполушарная асимметрия и иногда очаг патологической активности.
- Важную информацию дает ангиография, которая выявляет у больных инфарктом мозга наличие или отсутствие окклюзирующего и стенозирующего процессов в экстра- и интракраниальных сосудах головного мозга, а также функционирующие пути коллатерального кровообращения.

Окклюзия основного ствола *a. cerebri media* (стрелкой показан тромбоз средней мозговой артерии в области устья)

- КТ и МРТ позволяют выявить зоны ишемии мозговой ткани уже через 6-7 ч после развития инсульта.
- ПЭТ может намного раньше, по сравнению с КТ и МРТ, выявлять нарушения перфузии и метаболизма мозговой ткани. Установлено, что не кровоток, а метаболизм является решающим в оценке степени ишемического поражения головного мозга.

- Однако в последнее время замечено, что при достаточно большой зоне ишемии (например, при окклюзии ВСА или высокой окклюзии СМА) уже спустя 3 ч на КТ можно наблюдать ранние признаки инфаркта, к которым относят:
- симптом гиперденсивности,
- симптом точки,
- сглаженность субарахноидальных пространств и нарушение дифференцировки подкорковых ганглиев (хвостатого, лентикулярного ядер).

КТ

- Симптом гиперденсивности СМА является следствием тромбоза просвета сосуда. А тромб, как известно, на КТ имеет более высокую плотность, чем текущая кровь
- Аналогичную природу имеет симптом точки, отличие заключается лишь в тангенциальном сечении тромбированного сосуда. Нарушение дифференцировки подкорковых ганглиев можно заметить, сравнивая сторону предполагаемого инфаркта со здоровой стороной. Цитотоксический отек в сером веществе сопровождается едва заметным снижением его плотности уже в первые часы инсульта

Гиперденсивность СМА

Утрата ребристой поверхности островка

«Симптом точки»

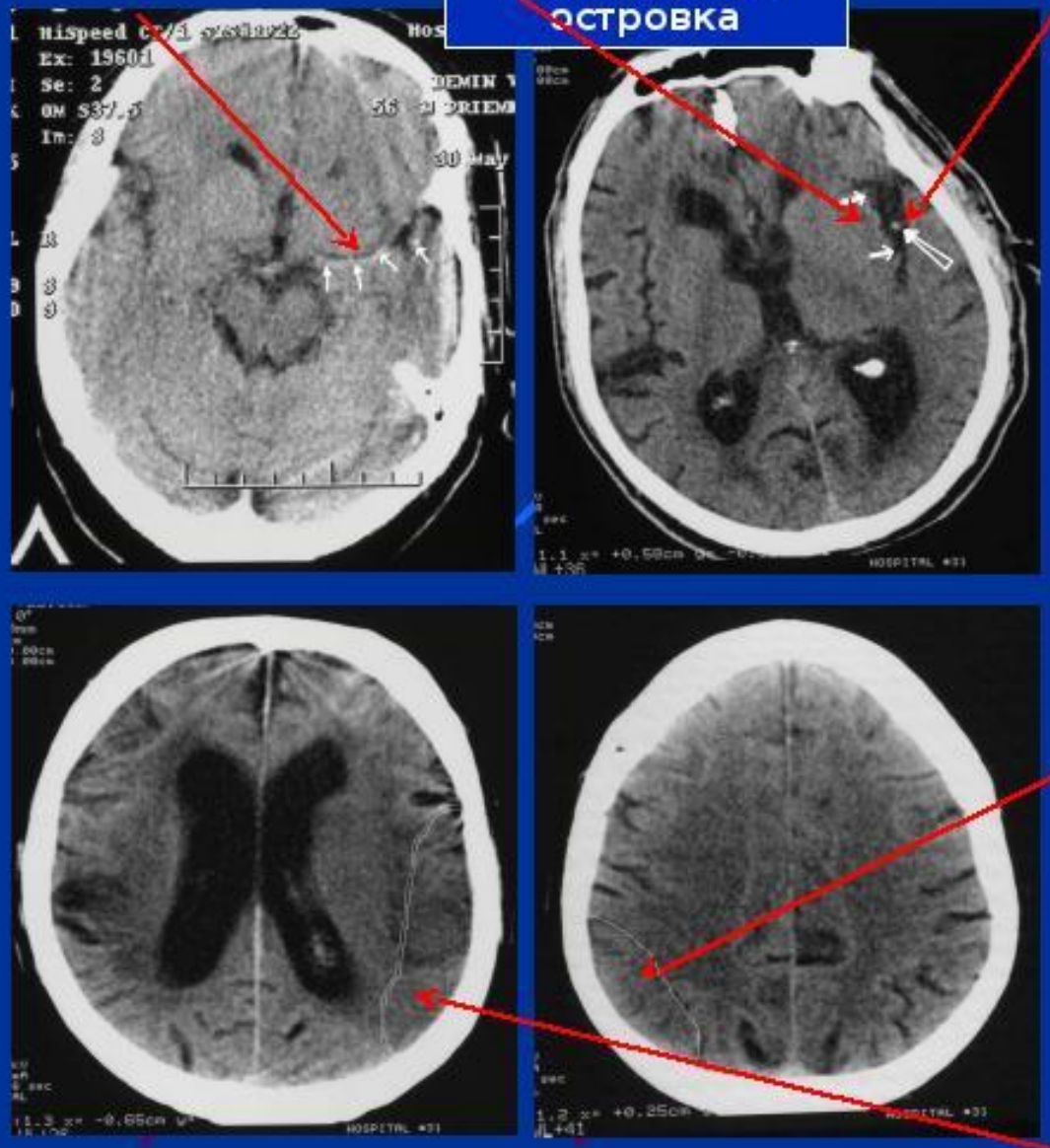

Примеры ранних КТ признаков ишемического инсульта в период до 3 часов от развития симптоматики

Сглаженность борозд <1/3 бассейна СМА и утрата контраста конвекситальной коры

Сглаженность борозд >1/3 бассейна СМА и утрата контраста конвекситальной коры

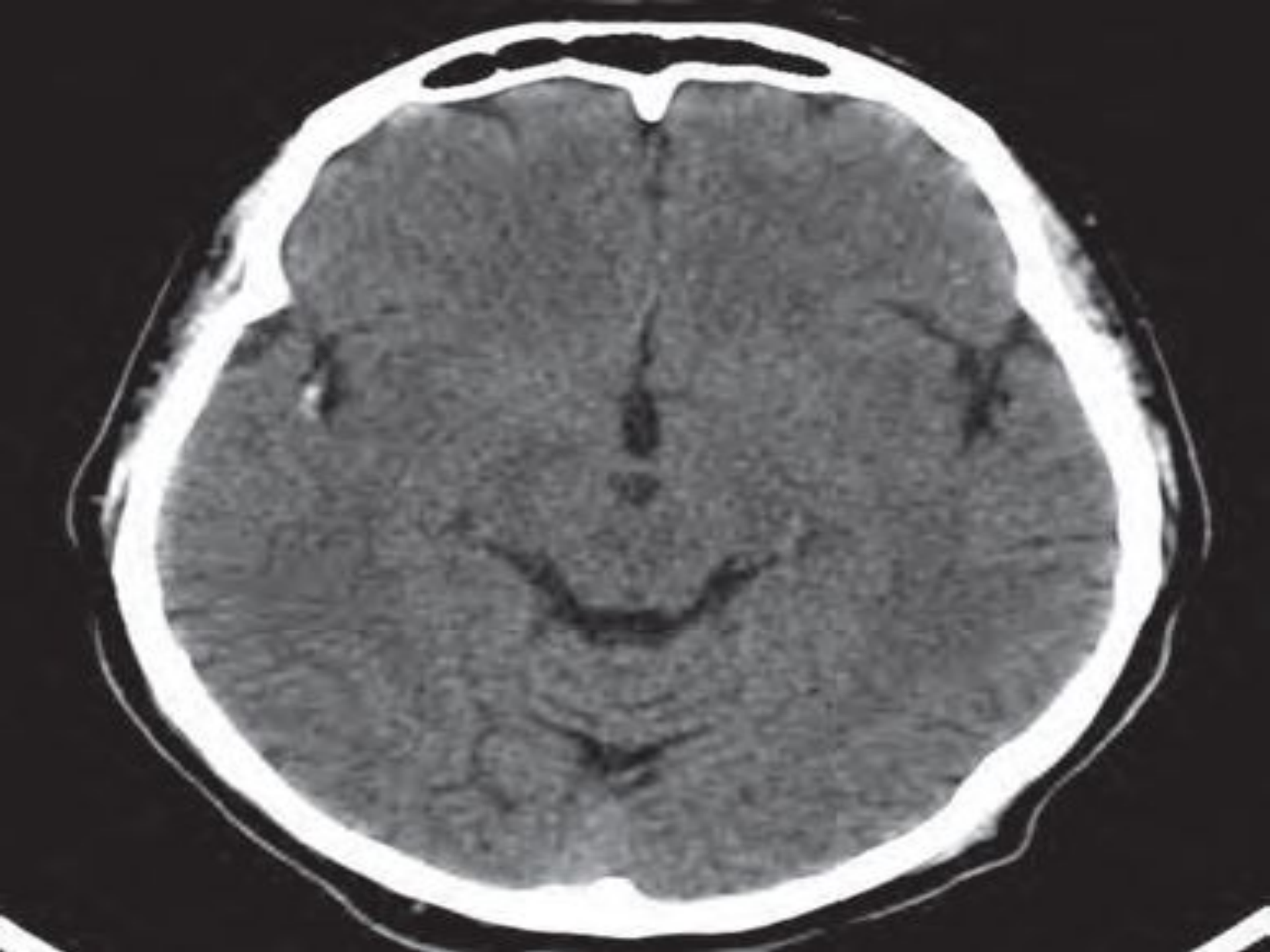

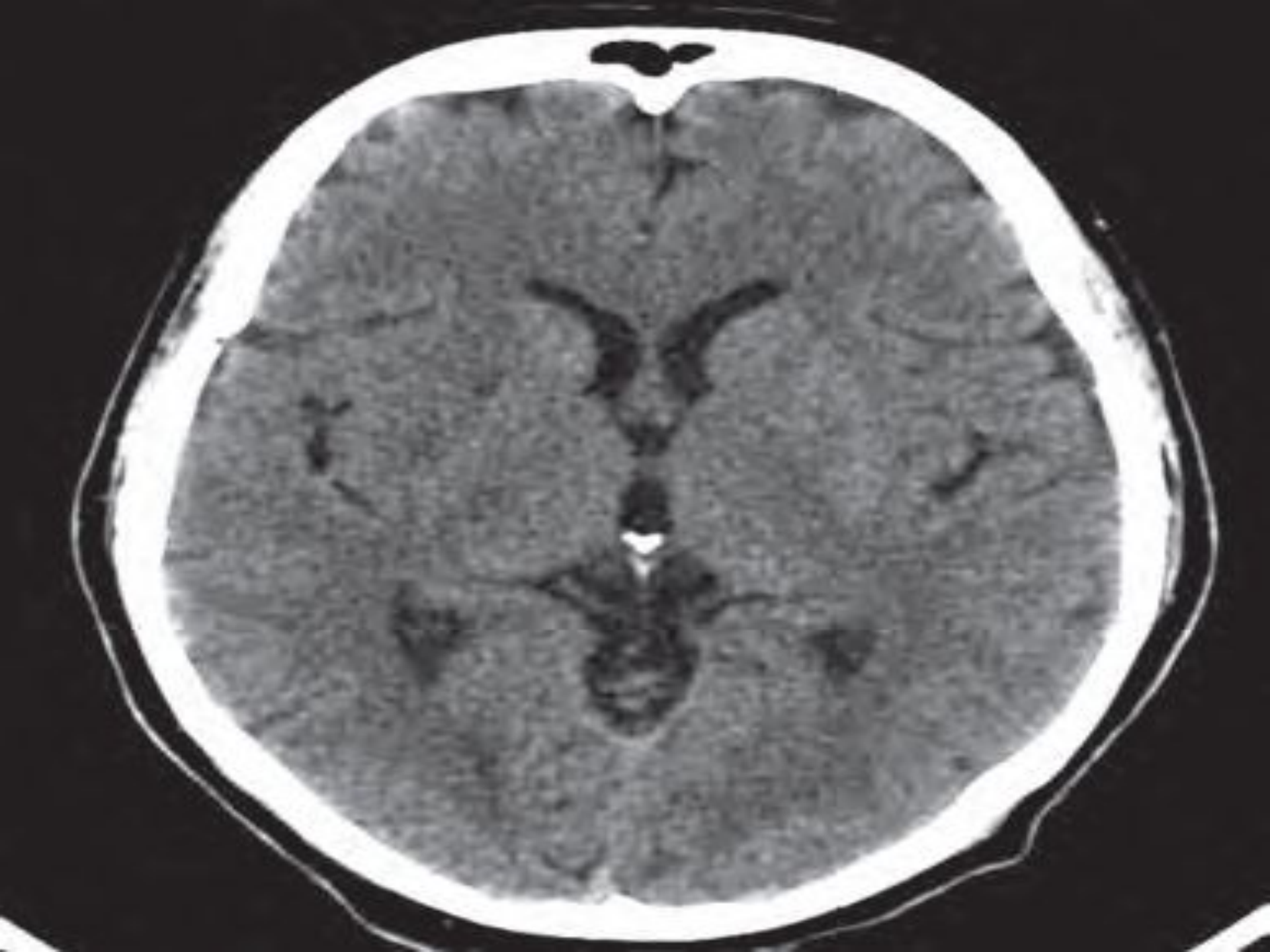

КТ

- Сглаженность субарахноидальных пространств проявляется только при достаточно обширной области ишемии и является следствием отека извилин в зоне поражения.

КТ

- В 1–2-е сутки после манифестации инфаркта на КТ, выполненной по стандартному протоколу, изменения чаще не обнаруживаются. И все-таки при наличии гемипареза отсутствие находок на КТ является весьма ценным диагностическим критерием в пользу ишемии, поскольку при этом уверенно исключается геморрагический инфаркт.

МРТ

- На МРТ, выполненных в стандартных T1/SE, T2/TSE импульсных последовательностях, изменения в паренхиме мозга в первые часы инфаркта могут быть также не видны.
- Однако, применяя импульсную последовательность T2/FLAIR, изменения в паренхиме можно наблюдать спустя 3 ч, а при обширных инфарктах на T1/SE- изображениях отчетливее становится заметным цитотоксический отек, проявляющийся сглаженностью борозд.
- В последовательностях SE и FLAIR можно увидеть повышение интенсивности сигнала от просвета магистральной артерии, участвующей в кровоснабжении подвергшегося ишемии бассейна. Усиление сигнала обусловлено стазом крови или непосредственно самим тромботическим эмболом. Чаще этот симптом можно заметить в области сифона ВСА, реже – в области СМА

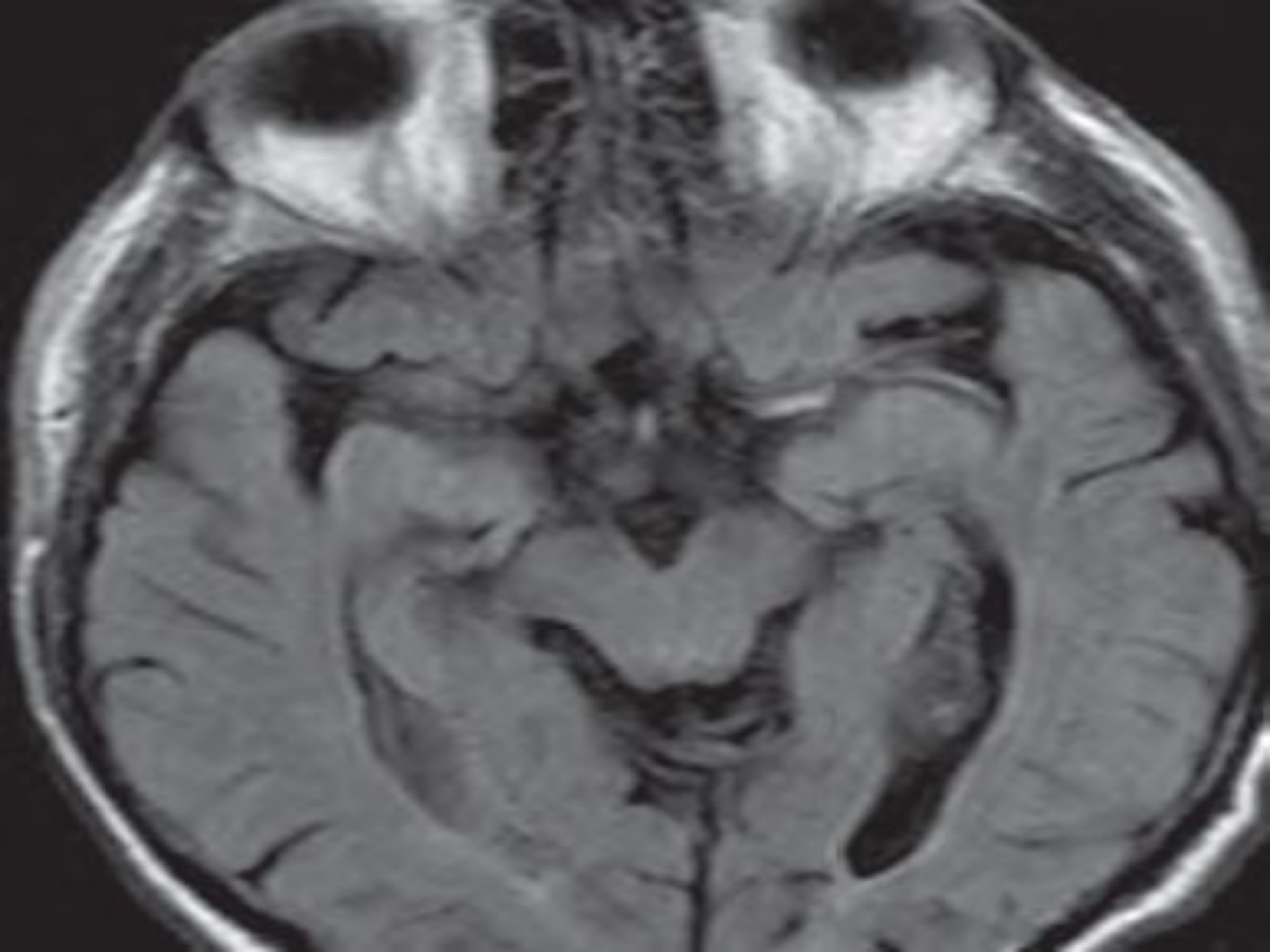

МРТ

Диффузионно-взвешенная МРТ

Гиперинтенсивным на ДВИ инфаркт остается довольно долго - в течение всей острой и подострой фаз ишемии. Поэтому для диагностики острейшей ишемии принято оценивать относительный коэффициент диффузии (ADC)

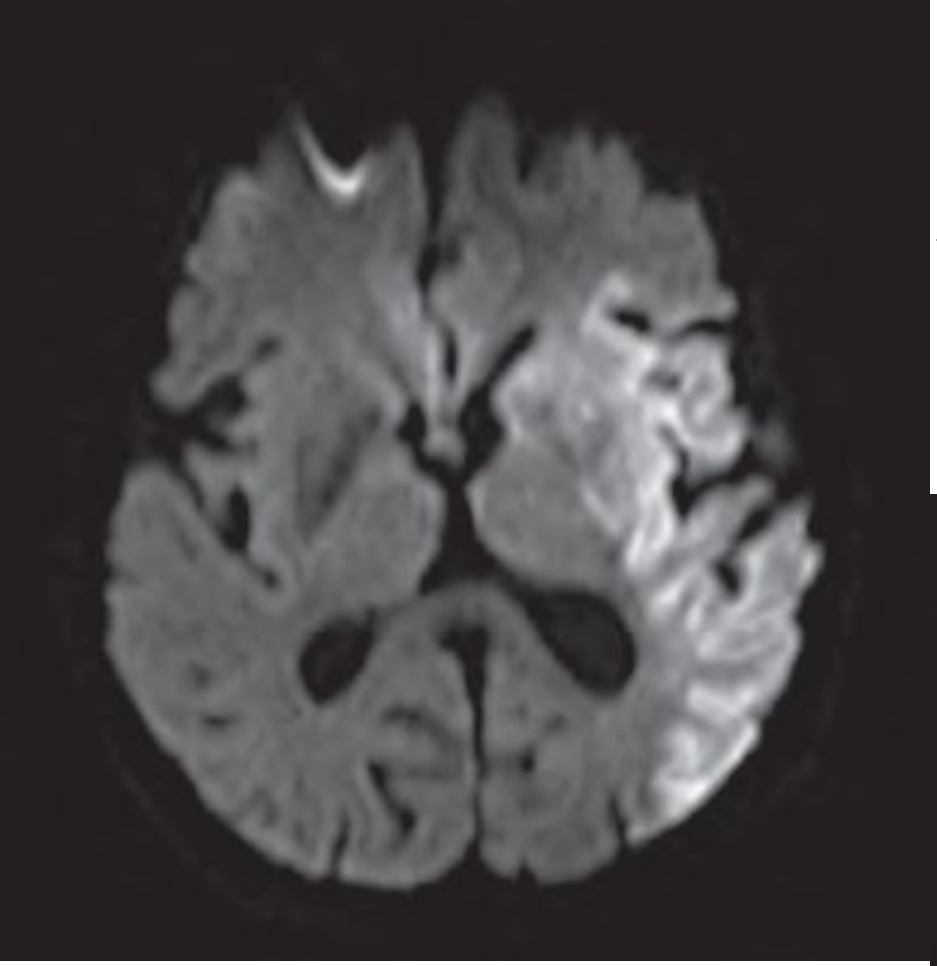

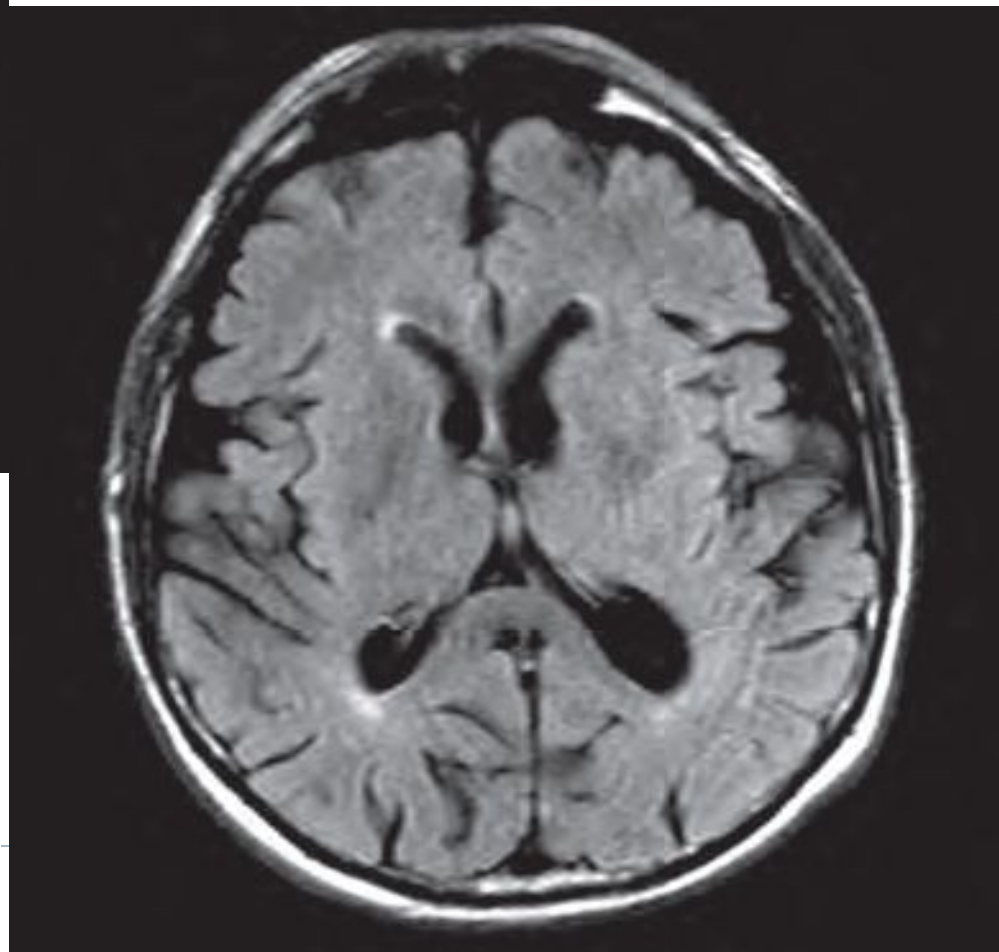

МРТ

Перфузионно-взвешенная МРТ

выполняются с внутривенным болюсным введением КС, содержащего гадолиний.

Контрастность ПВИ зависит от скорости прохождения болюса КС через микроциркуляторное русло в ткани мозга и определяет эффект магнитной восприимчивости тканей

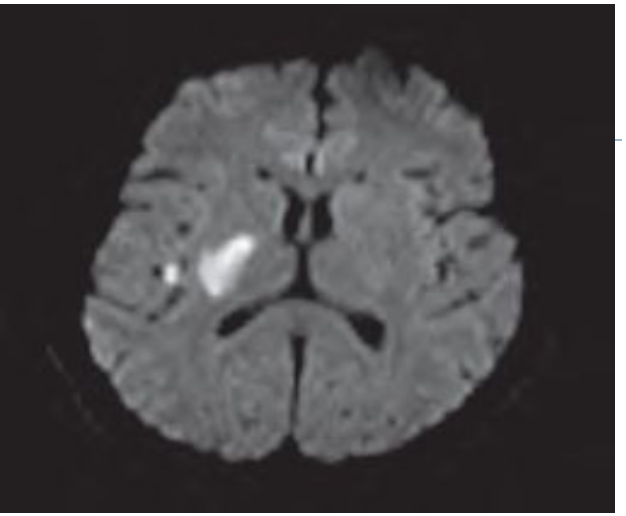
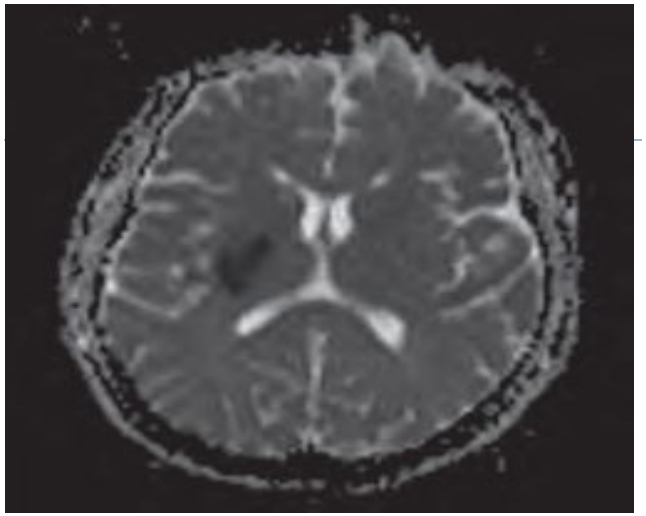
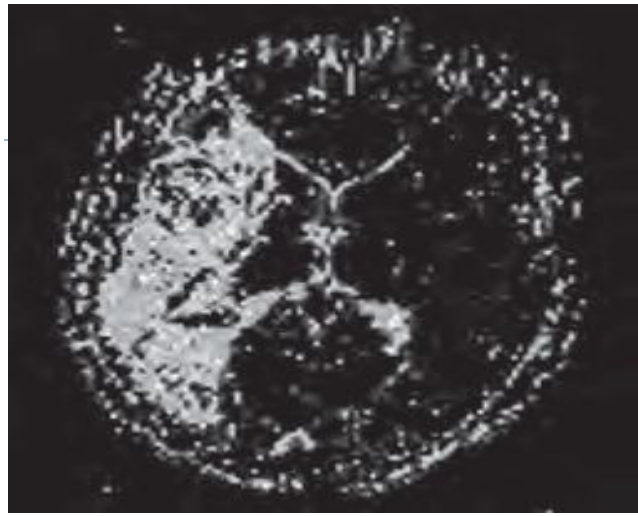
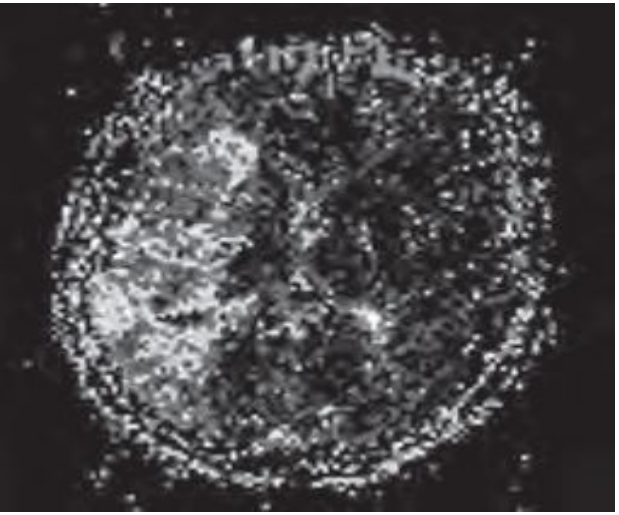
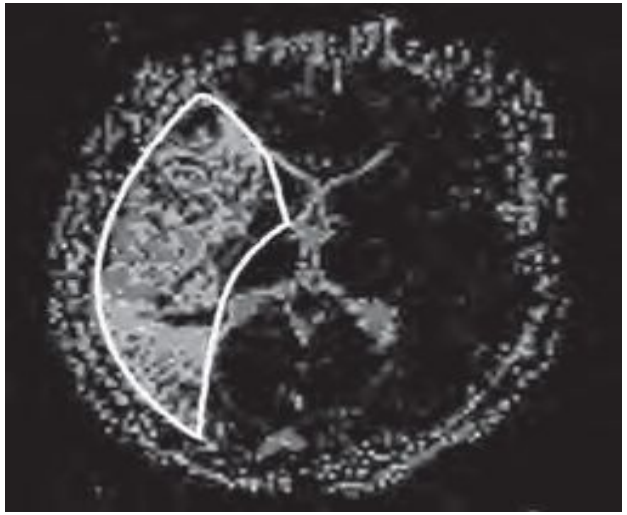
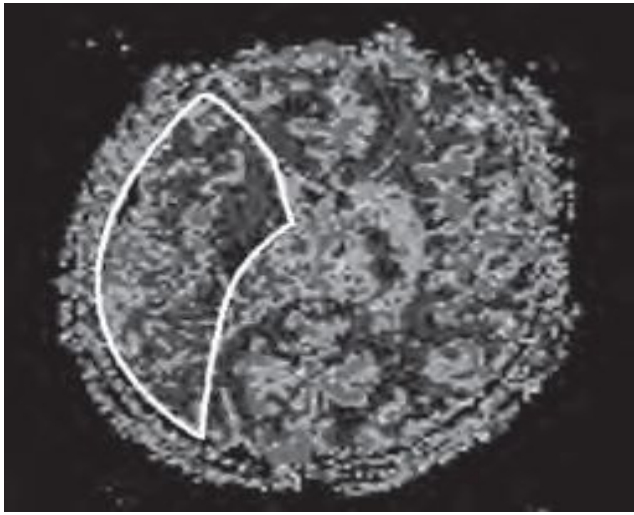

Дифференциальная диагностика

? Энцефалит

-отсутствие территориального поражения

-отсутствие демаркации через несколько часов

-отсутствие снижения ИКД в первые несколько дней

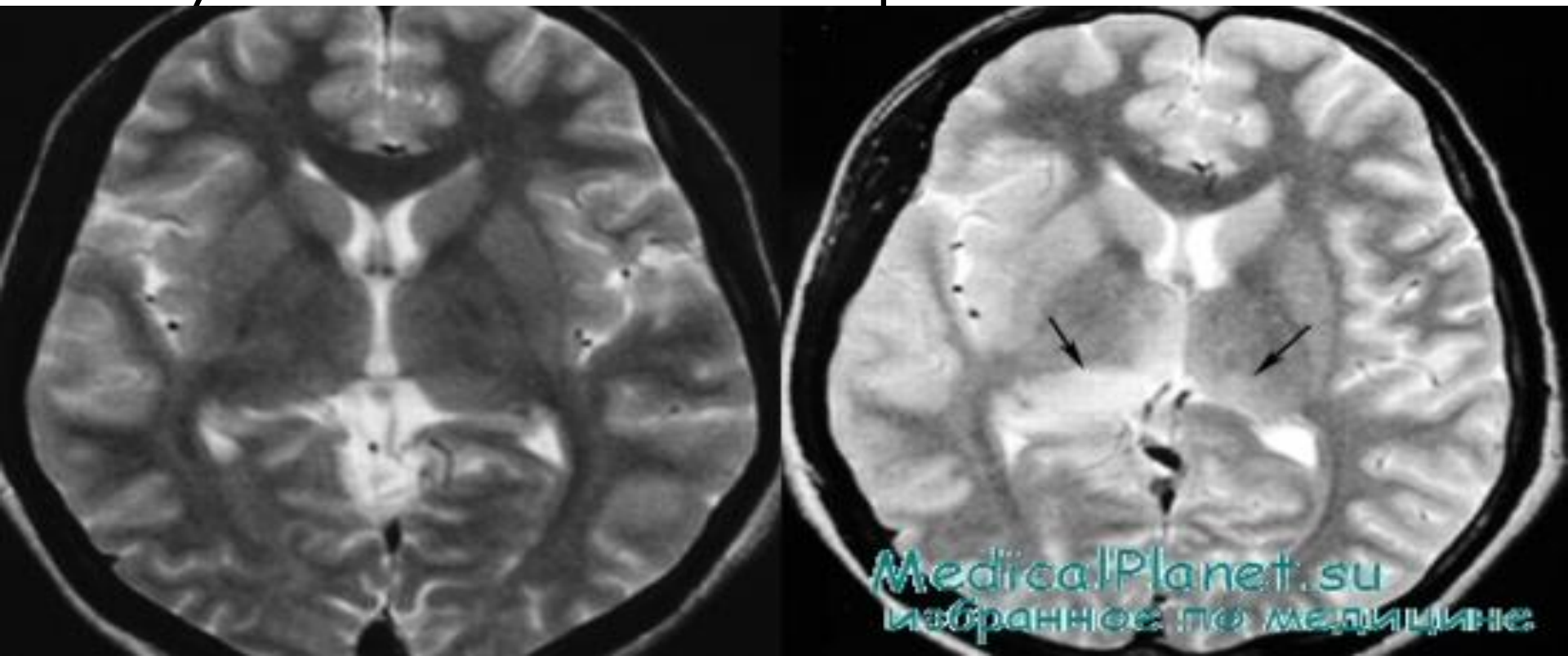

Дифференциальная диагностика

? Опухоль головного мозга

-ИКД обычно не снижен

-отсутствие демаркации через несколько часов

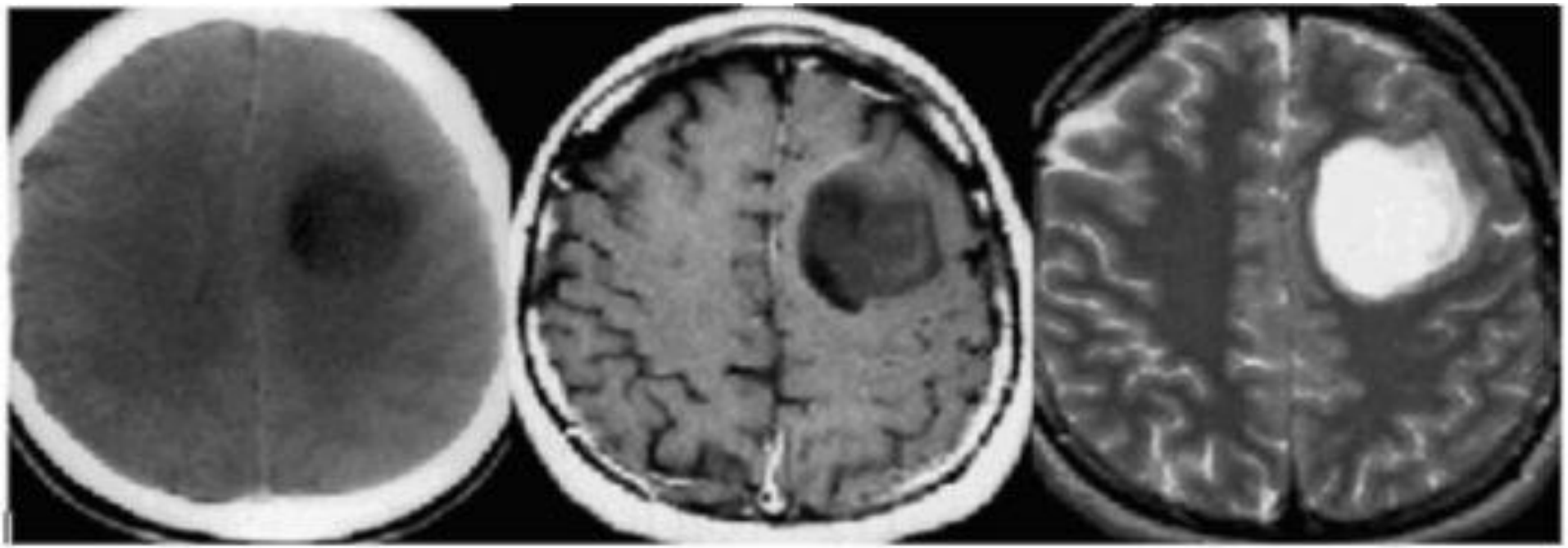

а б в

Дифференциальная диагностика

- Симптом гиперденсных сосудов при повышенном гематокрите

-гиперденсны все черепные артерии и вены

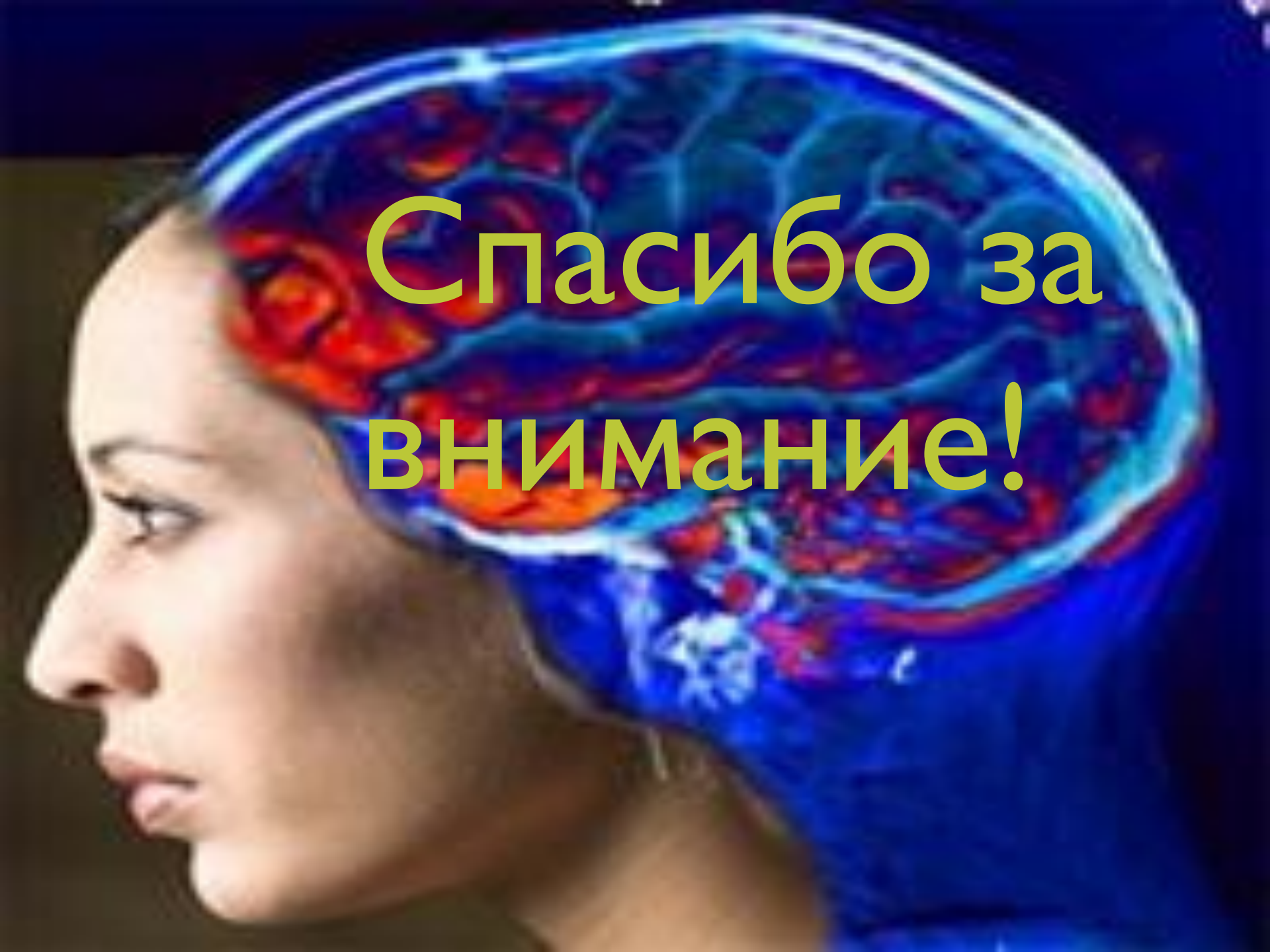
Спасибо за
внимание!