Изменения ЭКГ при нарушениях обмена веществ и заболеваниях внутренних органов

Лекция

Котовй Ю.О.

2012

Нарушения электролитного обмена

- Гипокалиемия
  - Причины:
    - Терапия диуретиками
    - Длительное голодание
    - Диарея и /или рвота
    - Нарушения реабсорбции при болезнях почек
      - Наследственные канальцевые нарушения
      - Интерстициальный нефрит/пиелонефрит
      - Почечная недостаточность (полиурическая фаза)
    - Гиперпродукция альдостерона
      - Синдром Кона
      - Вторичный альдостеронизм
        - » Вазоренальная гипертензия
        - » Синдром Барттера
    - Гиперкортицизм, в т.ч. лекарственный

Гипокалиемия – признаки на ЭКГ

- Снижение высоты и возможная инверсия зубца Т
- Увеличение амплитуды волны U
- Удлинение электрической систолы
- Возможны аритмии

Выраженная гипокалиемия

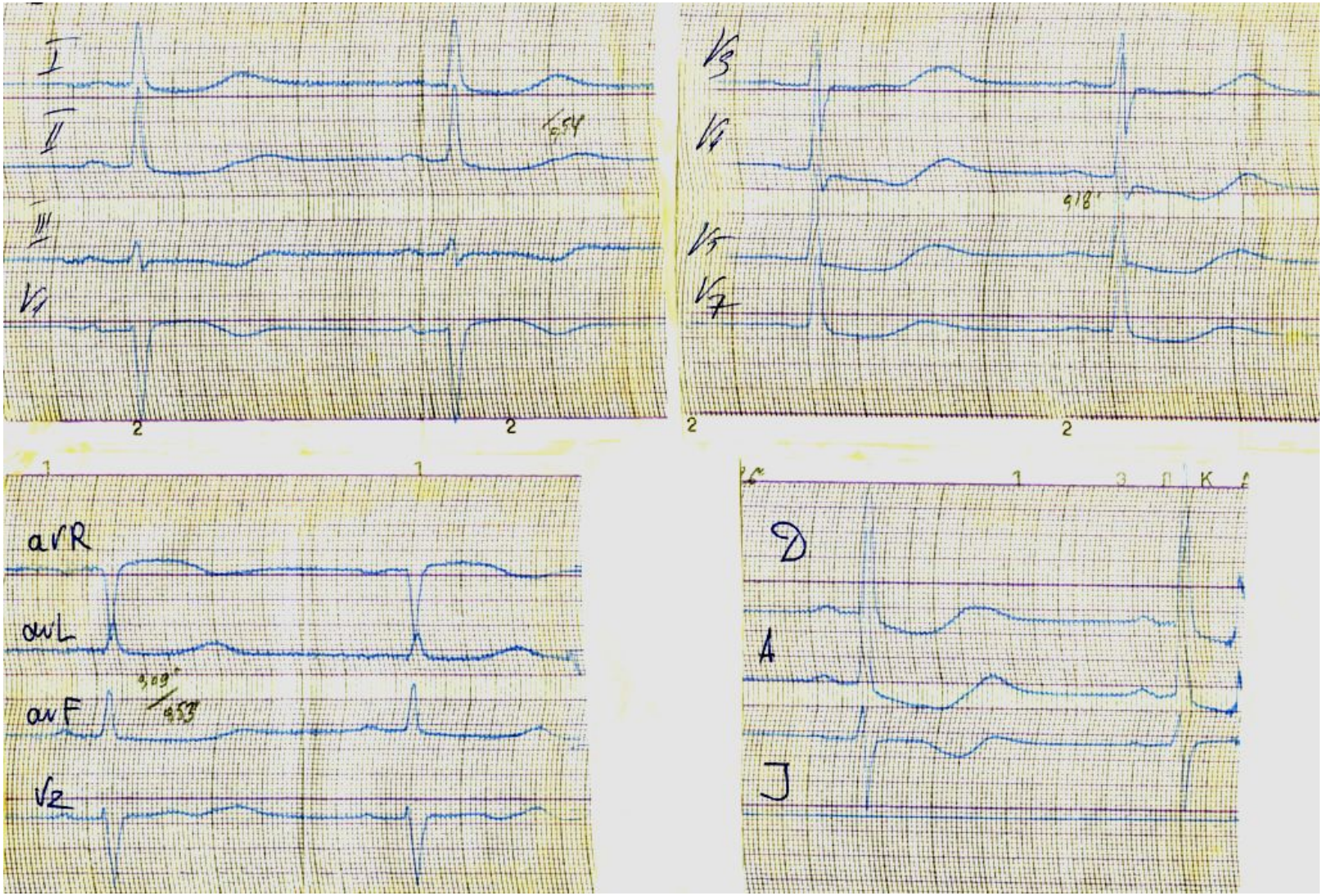

Гиперкалиемия

- Причины:
  - Терапия калийсберегающими препаратами (спиронолактон) и препаратами калия
  - Тяжелая почечная недостаточность (уремия)
  - Массивный цитолиз (переливание несовместимой крови)
- Ложная гипреркалиемия (движения руки с наложенным жгутом, гемолиз в пробирке, тромбоцитоз)- не дает изменений на ЭКГ

Изменения ЭКГ при гиперкалиемии

- Высокие несимметричные Т (больше в грудных отведениях)
- Укорочение электрической систолы
- В тяжелых случаях – расширение QRS
- Возможны аритмии и ***асистолия***

Гиперкалиемия

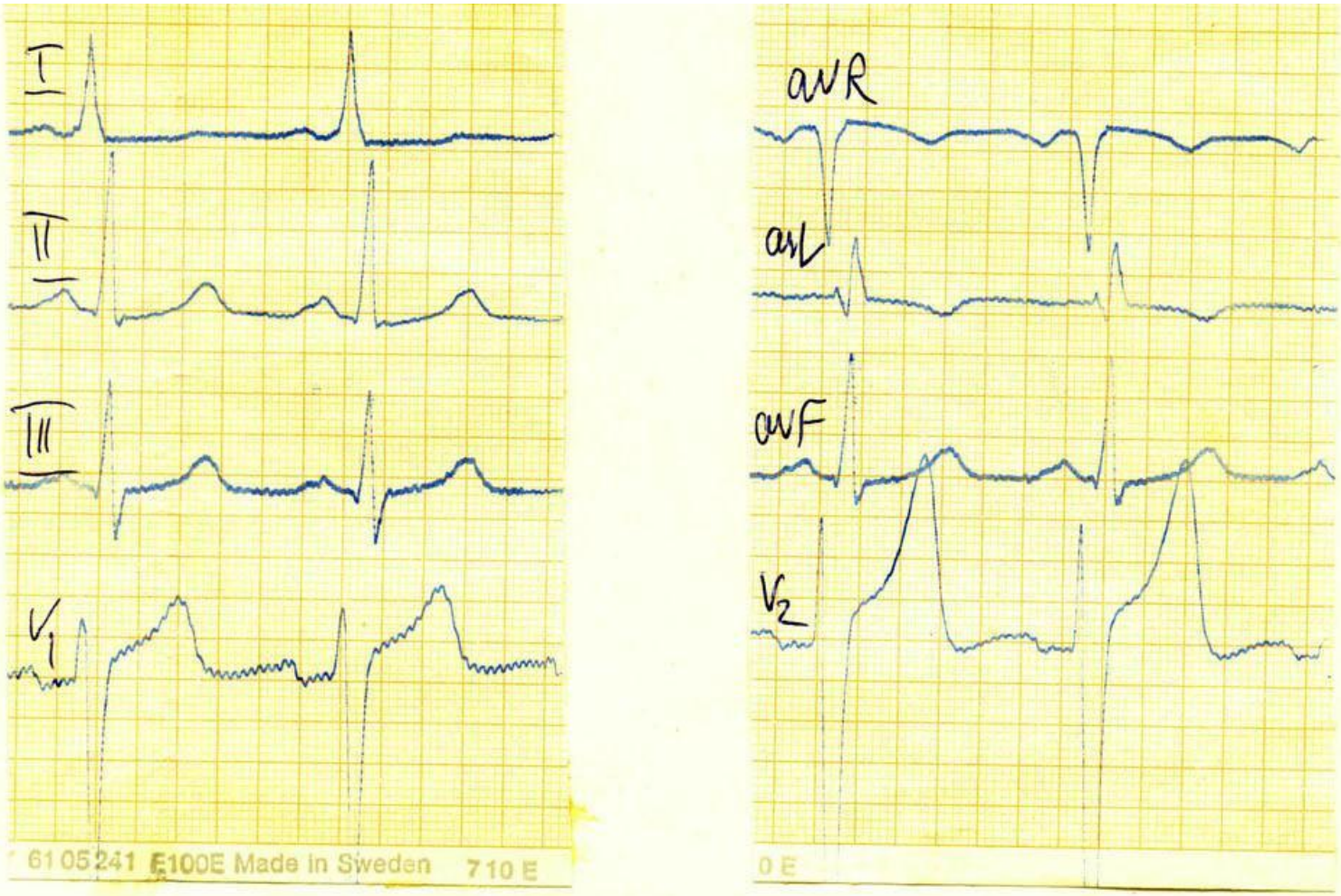

Гипокальциемия

- Причины:
  - Дефицит витамина Д
  - Гипофункция паращитовидных желёз
  - Голодание
  - Почечная недостаточность
  - Острый панкреатит
  - Синдром мальабсорбции
  - Гиперкортицизм (в т.ч.лекарственный)
  - Терапия диуретиками
  - Злоупотребление слабительными

Гипокальциемия-признаки на ЭКГ

- ***Удлинение*** сегмента ST
- Возможны изменения зубца Т (заострение, инверсия)
- ***Увеличение*** электрической систолы
- Повышение возбудимости миокарда (экстрасистиолия)

Гипокальциемия

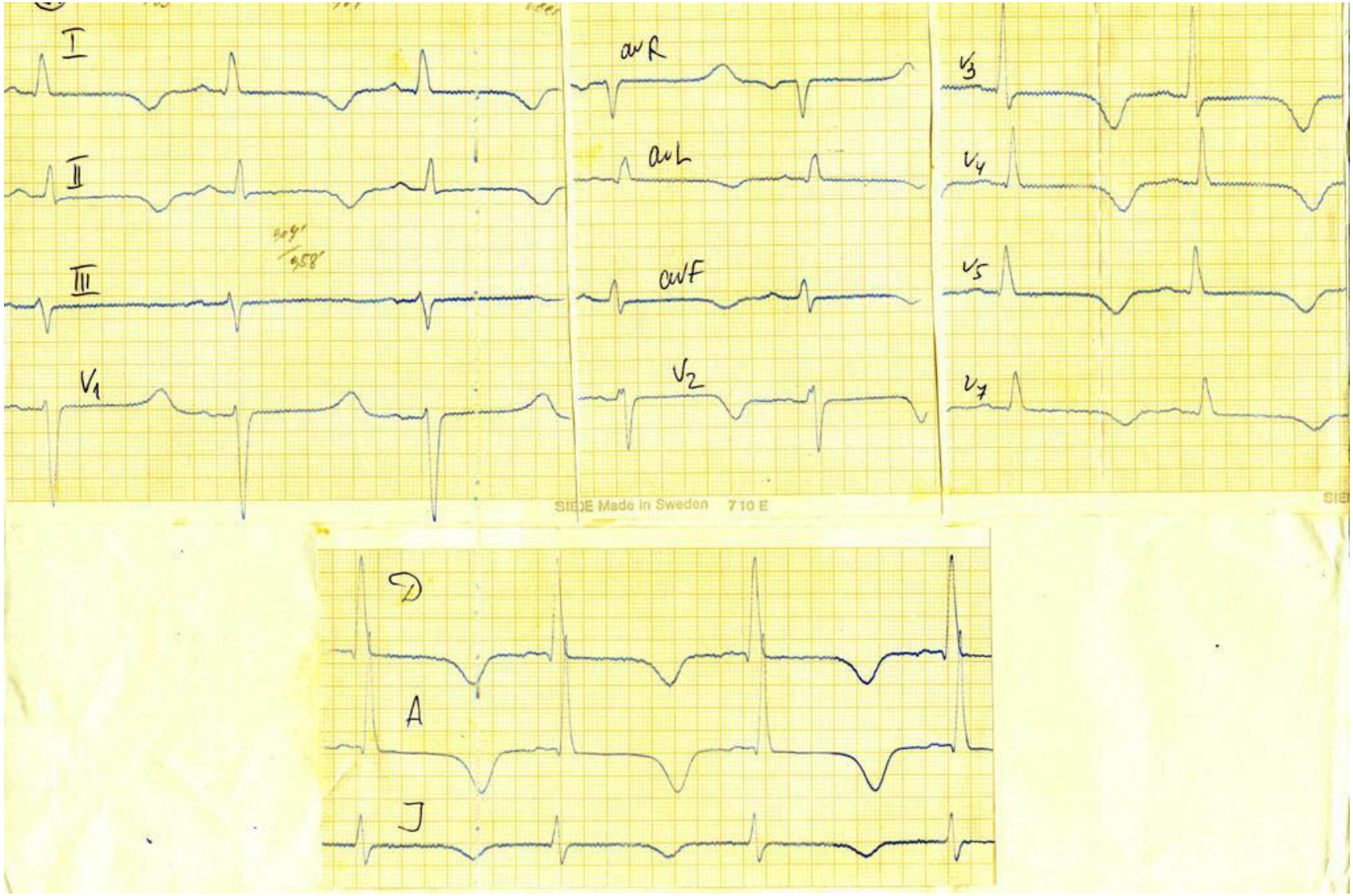

Гиперкальциемия

- Причины:
  - Гиперпаратиреоз
  - Гипервитаминоз Д
  - Тиреотоксикоз
  - Саркоидоз
  - Болезнь Педжета
  - Миеломная болезнь
  - Злокачественные опухоли,секретирующие паратгормон (рак легкого, рак почки, пищевода, поджелудочной железы, мочевого пузыря)
  - Метастазы злокачественных опухолей в кости

Гиперкальциемия- проявления на ЭКГ

- ***Укорочение*** сегмента ST
- ***Укорочение*** электрической систолы (QT)
- Возможно уширение зубца Т
- Возможна брадикардия
- Возможно некоторое уширение QRS

Гиперкальциемия

ЭКГ при ТЭЛА

- Возникновение признаков острого легочного сердца: S_1Q_3 T_3
  - (Диф. диагноз с нижним ОИМ)
- смещение переходной зоны (глубокий SV_{5-6} в сочетании с отрицательными TV_{1-4})
- Возможно появление P-pulmonale
- ***Отсутствие изменений на ЭКГ не исключает ТЭЛА!!!***

ЭКГ при ТЭЛА

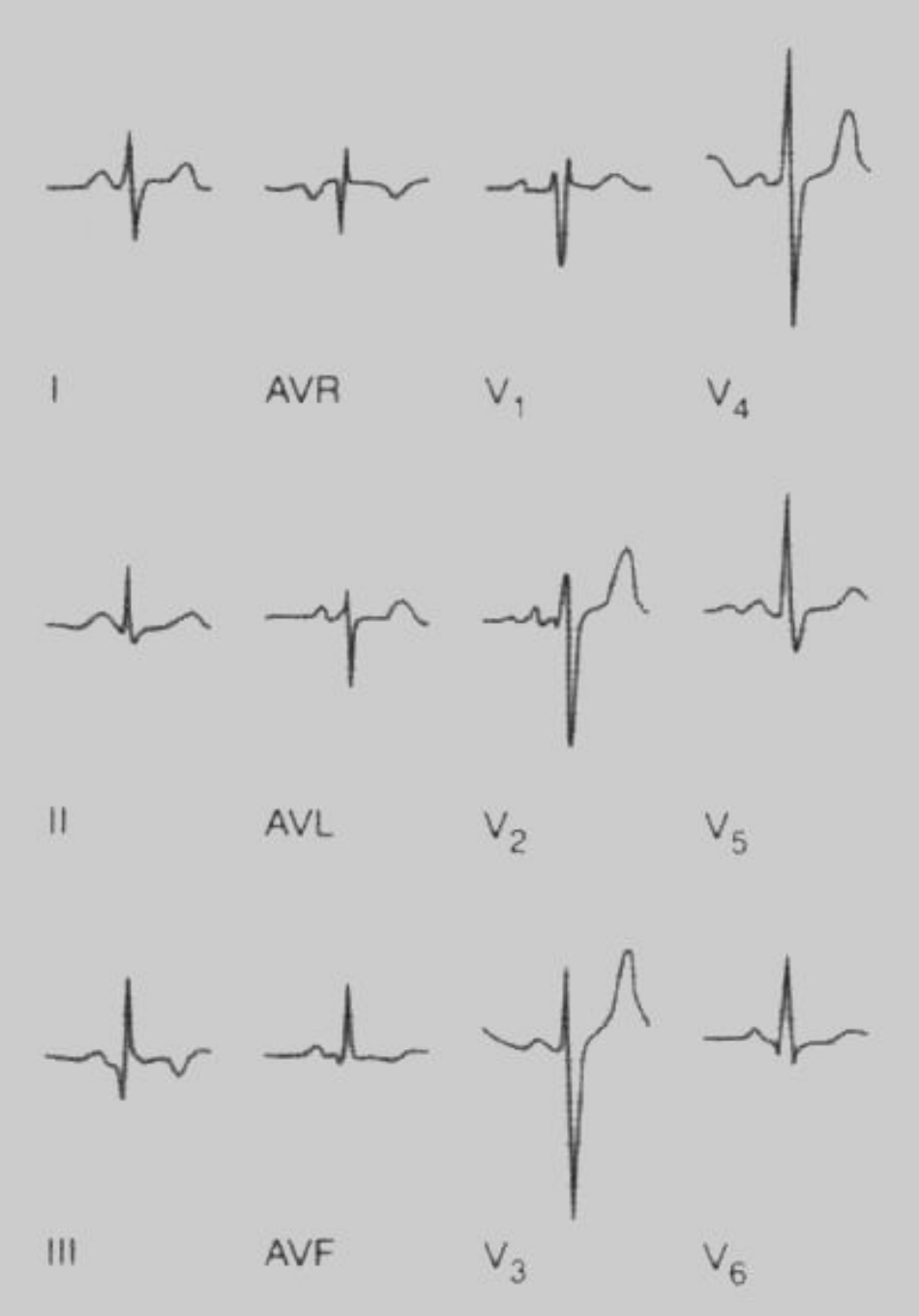

ЭКГ при миокардите

- Синусовая тахикардия
- Возможно снижение вольтажа QRS
- Нарушения ритма и проводимости
  - Эктопические ритмы
  - Экстрасистолия
  - ФП
  - АВ-блокады 1-2 ст
  - Блокады ножек п. Гиса
  - Внутрижелудочковые блокады (зазубренность QRS)
- Изменения конечной части желудочкового комплекса (зубца Т)
  - Уплощение
  - Двуфазность
  - Инверсия
  - Возможно смещение ST ниже изолинии

ЭКГ при перикардите

- Острый фибринозный перикардит
  - Подъем ST выше изолинии
  - Отсутствие реципрокных изменений
  - Отсутствие зубца Q
  - Отсутствие характерной для ОИМ динамики
  - Продолжительность изменений 1-2 нед
  - Затем ST снижается, появляется уплощенность и зазубренность T, в дальнейшем возможна его инверсия с последующей медленной обратной динамикой (до 3 мес)
- Экссудативный перикардит
  - снижение вольтажа QRS
  - Возможен подъем ST
  - Альтернация комплексов QRS (разная амплитуда и форма в пределах одного отведения))

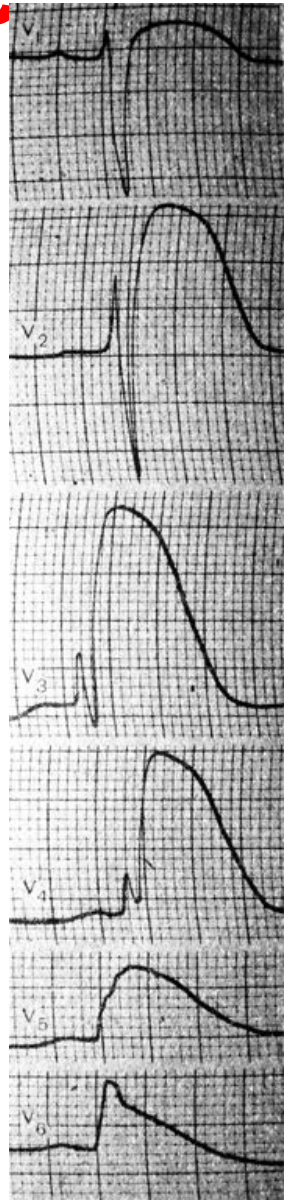

ЭКГ при кардиомиопатиях

- ***Дилатационная КМП***
  - Неспецифические изменения реполяризации
  - Блокады ножек пучка Гиса (чаще левой)
  - Нарушения ритма (ЭС,ФП)
- ***Гипертрофическая КМП***
  - Резко выраженные признаки ГЛЖ
  - Признаки «перегрузки» - смещение ST и инверсия T в левых грудных отведениях и в 1-м
  - Возможен увеличенный Q
  - Нарушения ритма

GEMS IT MAC1200 ST , АЛЕКСАНДРОВСКАЯ БОЛЬНИЦА ОТД.ФУНКЦ ДИАГН

ЧС 66 уд/мин

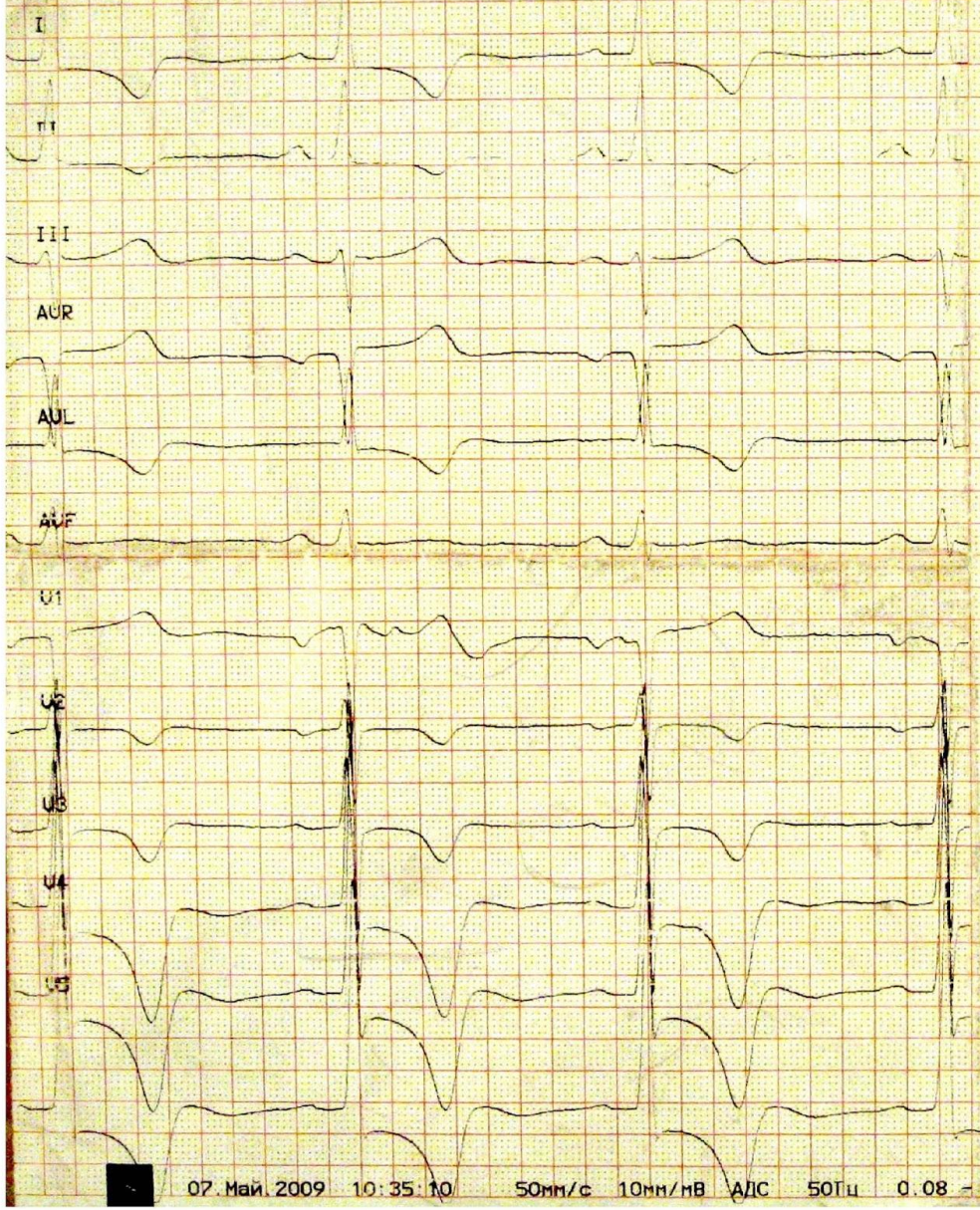

Результаты измерений:

QRS		92 мс
QT/QTcB	426 /	449 мс
PQ		164 мс
P		108 мс
RR/PP	902 /	905 мс
P/QRS/T	65/ 15/	175 град.
QTD/QTcBD	32 /	34 мс
Sokolow		5.5 мВ
NK		9

< P
< T
< QRS

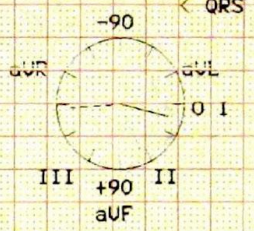

Интерпретация:

подозрение на гипертрофию лев. желуд.
Значительн. депрессия сегмента ST (lateral, anterior)
умеренная депрессия сегмента ST (inferior)
большой инверсный зубец T (lateral, anterior)
инверсия зубца T (inferior)
S-зубцы до V6
вероятно аварийная ЭКГ

Сообщение не подтвержено.

07.Май.2009 10:35:10 50мм/с 10мм/мВ АДС 50Гц 0.08 - 40Гц 12_F2 Автомат. V5.21 12i (5)

ЭКГ при тиреотоксикозе

Синусовая тахикардия

Увеличение амплитуды P, QRS,T

В дальнейшем присоединяются неспецифические изменения ST, T

Возможно уширение и зазубренность P, QRS

Суправентрикулярная экстрасистолия

Фибрилляция предсердий

ЭКГ при гипотиреозе

Синусовая брадикардия

Снижение амплитуды P, QRS,T

Возможна АВ-блокада 1 ст.

Возможна инверсия T

Возможно удлинение QT

ЭКГ при гипотермии
(волна Осборна)

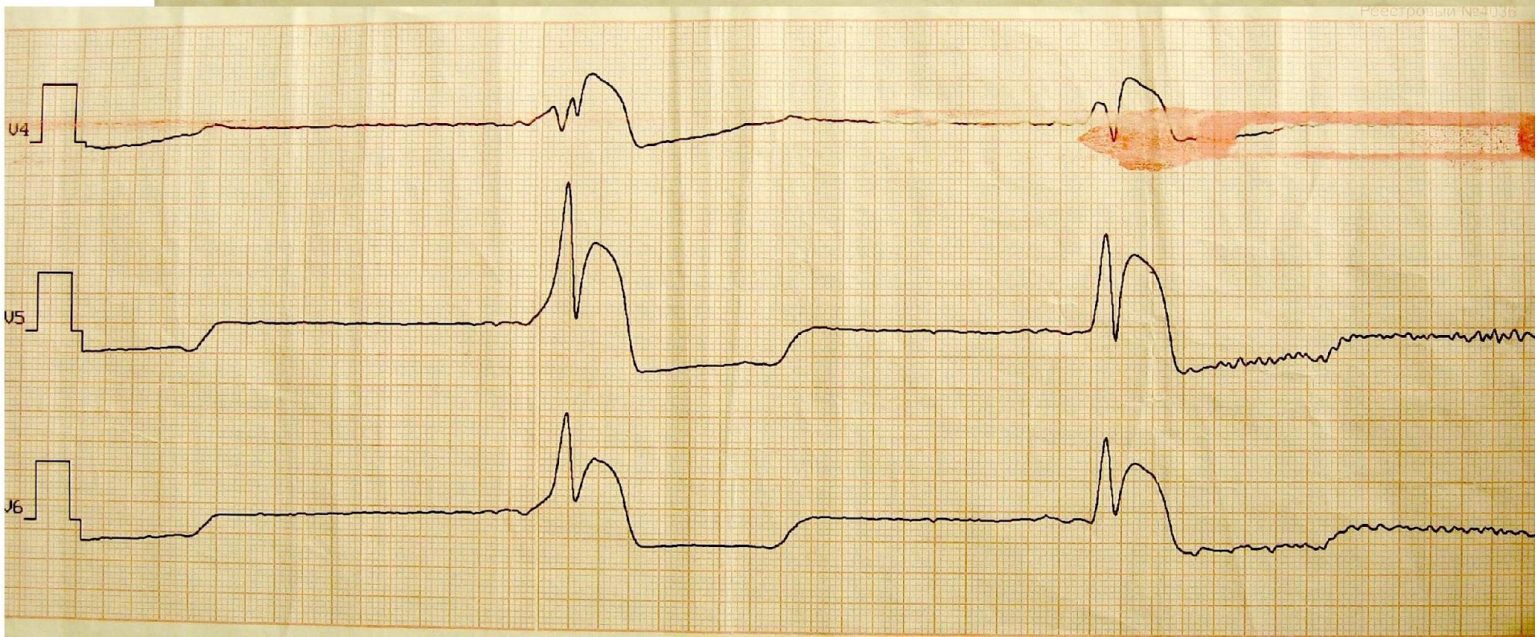

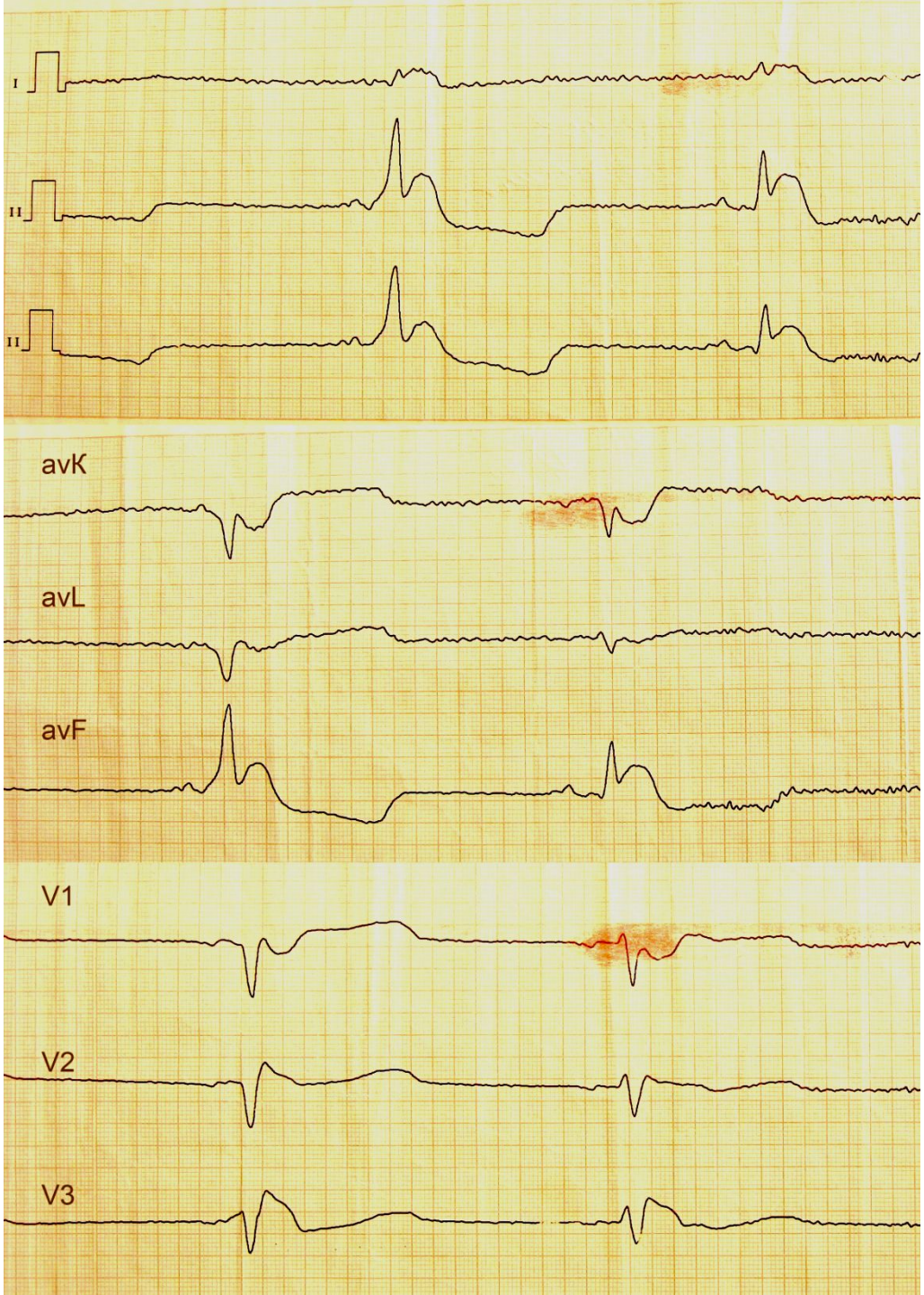
I
II
II
avK
avL
avF
V1
V2
V3

Другие возможные изменения ЭКГ при гипотермии

- — артефакты мышечной дрожи
- — синусовая брадикардия, отсутствие зубцов P, повышение эктопической предсердной активности, фибрилляция предсердий с брадисистолией
- — удлинение интервала PQ, атриовентрикулярная блокада 2-3-й степени.
- — увеличение продолжительности комплекса QRS и QT
- — электрическая нестабильность миокарда, с угрозой развития фибрилляции желудочков

Постоянные электрокардиостимулторы (ПЭКС)

- По расположению электродов
  - Однокамерные
  - Двухкамерные
  - Трёхкамерные
  - Имплантируемы дефибрилляторы-кардиовертеры
- По виду электродов
  - Униполярные (большая амплитуда артефакта на ЭКГ)
  - Биполярные

Обозначение кардиостимуляции

- Первый элемент – камера детекции
- Второй – камера ситмуляции
- Третий – вид стимуляции (постоянный, по требованию и т.д.)
  - Например: VVI, DDD и т.д.

ЭКГ при кардиостимуляции

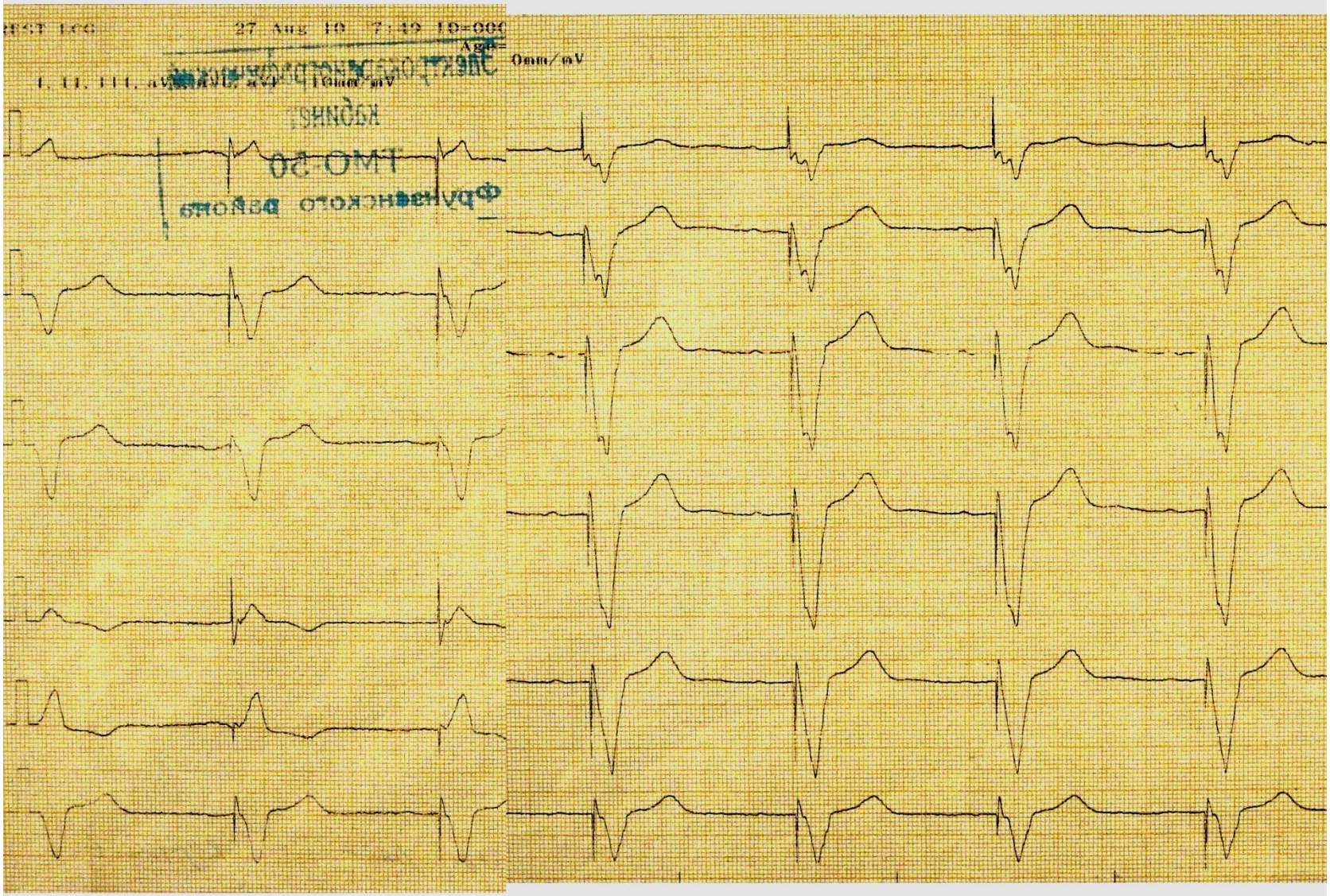

Заключение ЭКГ

- Описание характера ритма
- Электрокардиографический диагноз
- Сравнение с предыдущими ЭКГ
- Общие замечания (необходимость дальнейшего обследования (мониторирование и т.п.)
- Суммарное заключение и классификация ЭКГ (с учетом клинических данных!)

В курсе лекции были использованы иллюстрации из источников:

- Аритмии и блокады сердца. Атлас электрокардиограмм. – М.С. Кушаковский, Н.Б. Журавлева. Л., «Медицина», ленинградское отделение, 1981
- Быстрый анализ ЭКГ.- М.Габриэль Хан.-пер. с англ. – С.Пб, «Невский диалект», 2002
- Национальное руководство по кардиологии М., 2006
- Руководство по электрокардиографии. – В.Н.Орлов.- М., «Медицина», 1984
- Cardiosyte ВНОК
- ЭКГ кабинета функциональной диагностики клиники пропедевтики внутренних болезней СПБГМУ им. Акад. И.П.Павлова (зав.-Н.Ф.Лефлер)
- ЭКГ кардиологичекого отд №1 Александровской больницы (зав.-Р.А.Моисеева)
- ЭКГ, снятые и предоставленные студентами МК№1

Спасибо за внимание!