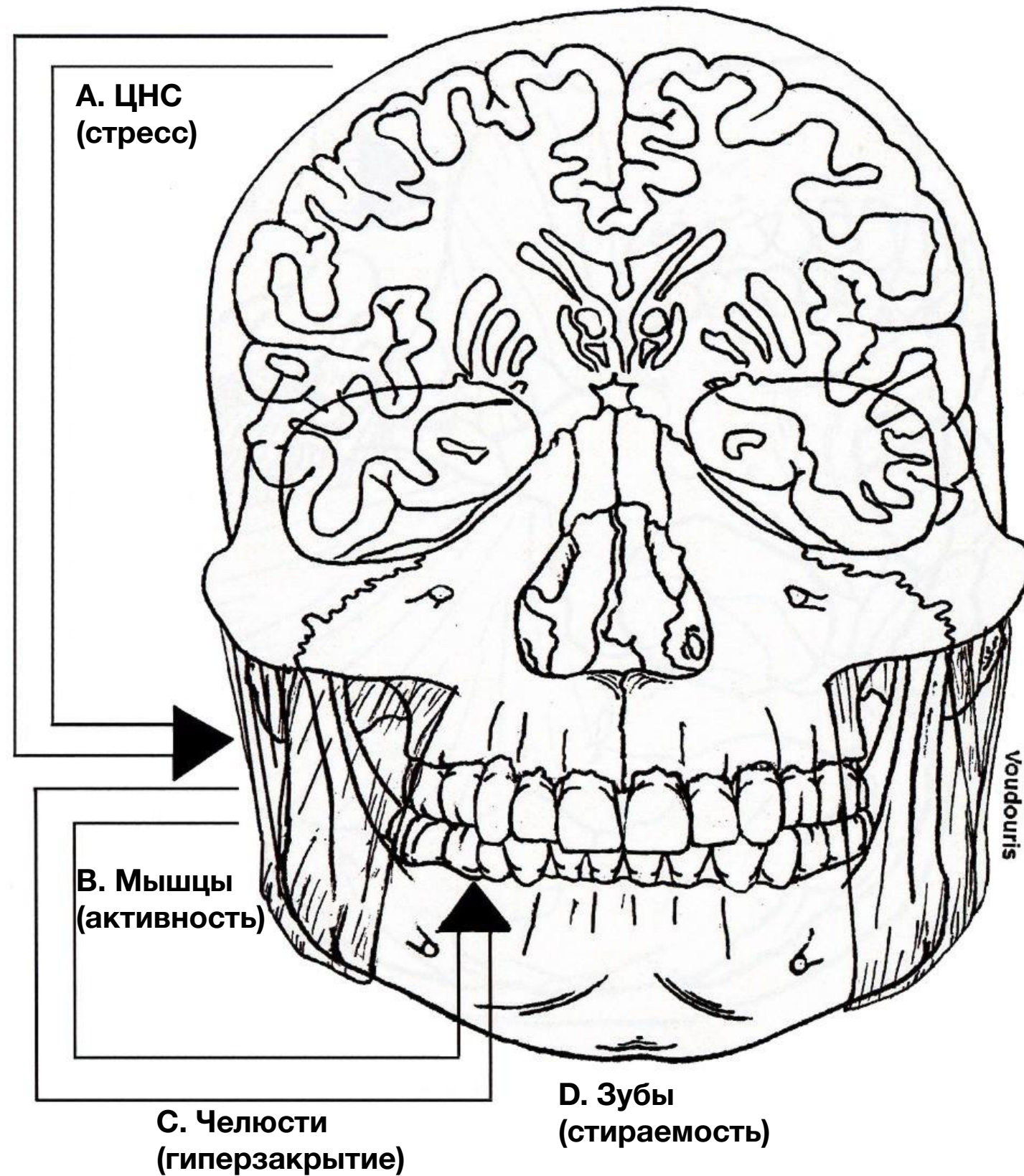
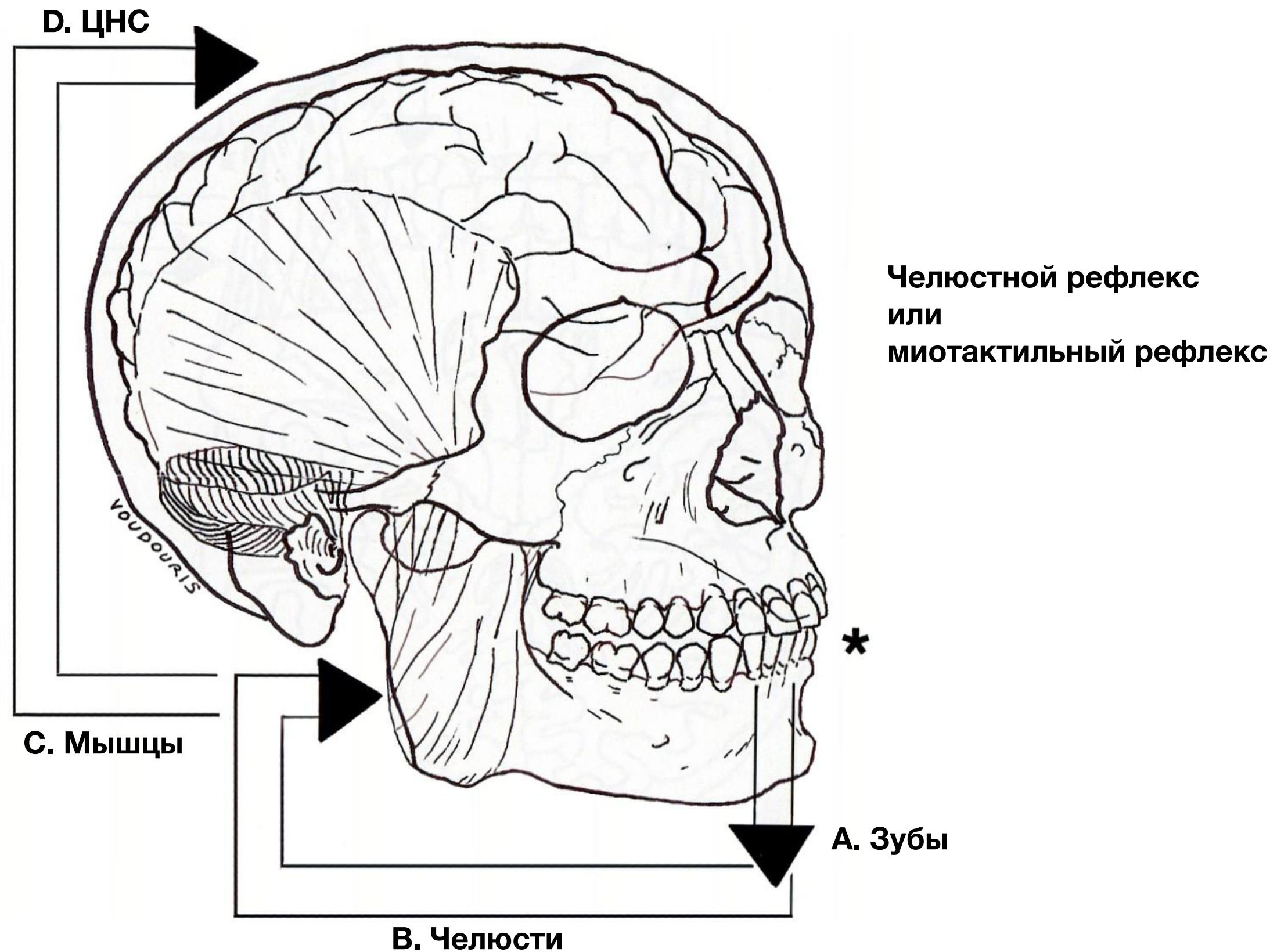


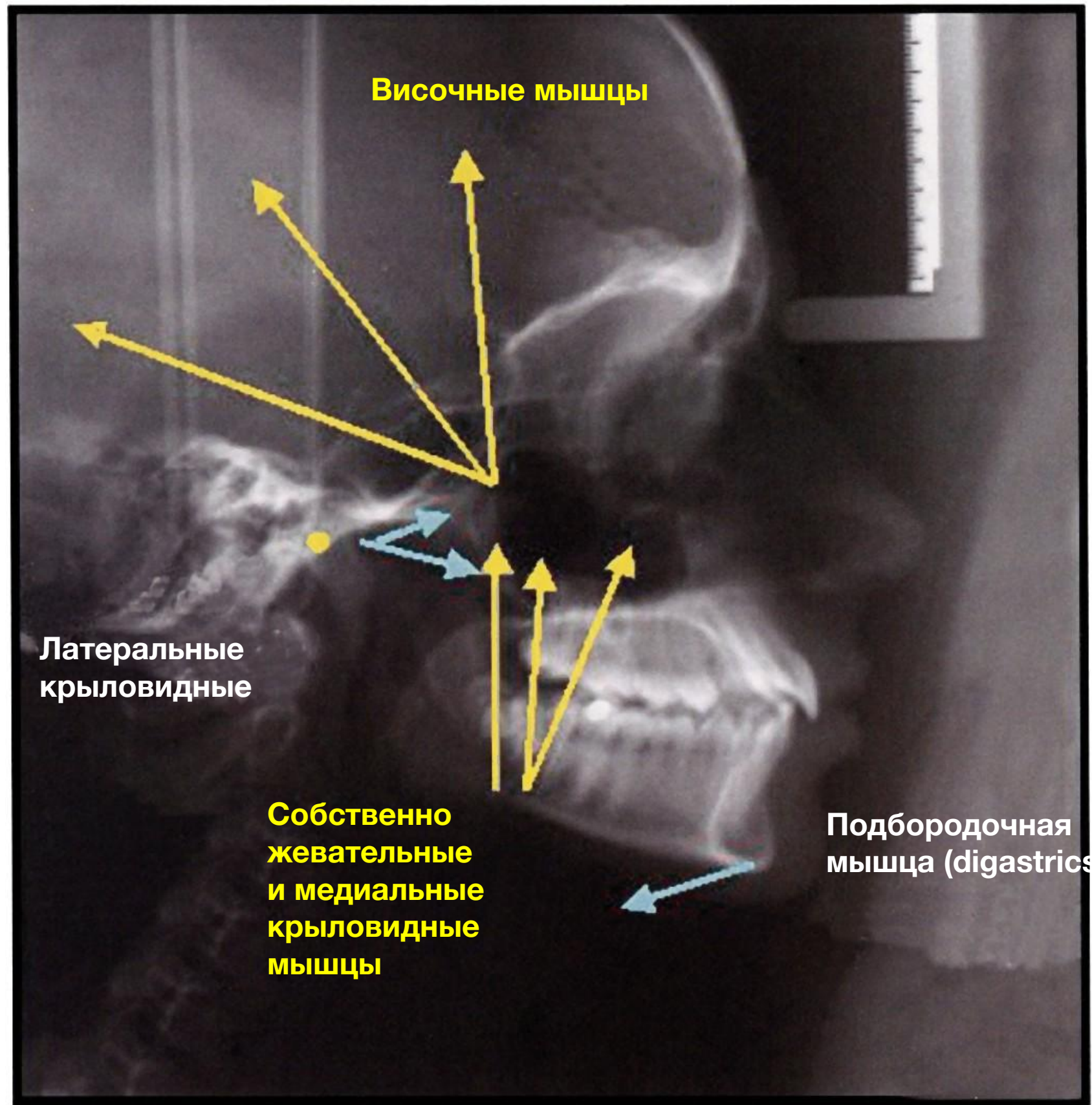
# Кленчинг (стискивание зубов) и парафункция



При парафункции происходит взаимодействие центральной нервной системы и зубов.

# Защитные пластины для ночного ношения





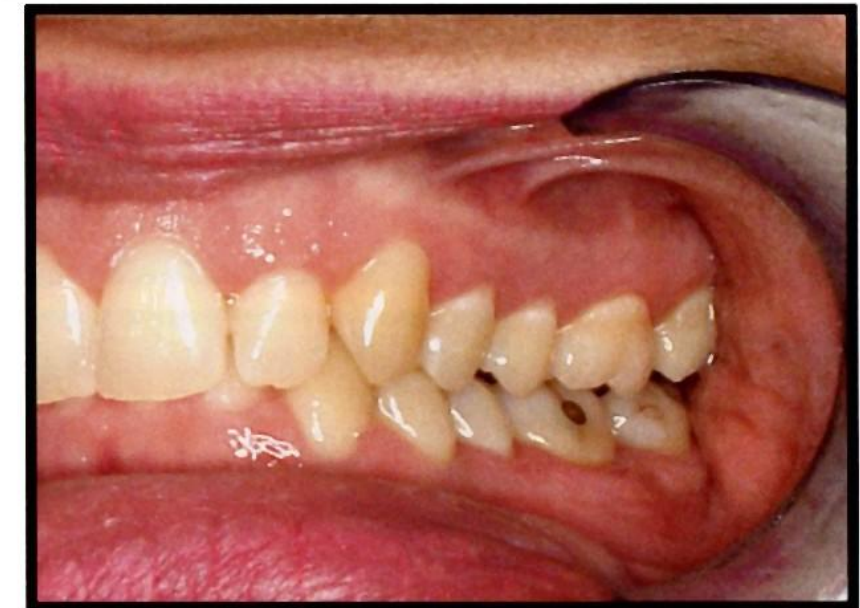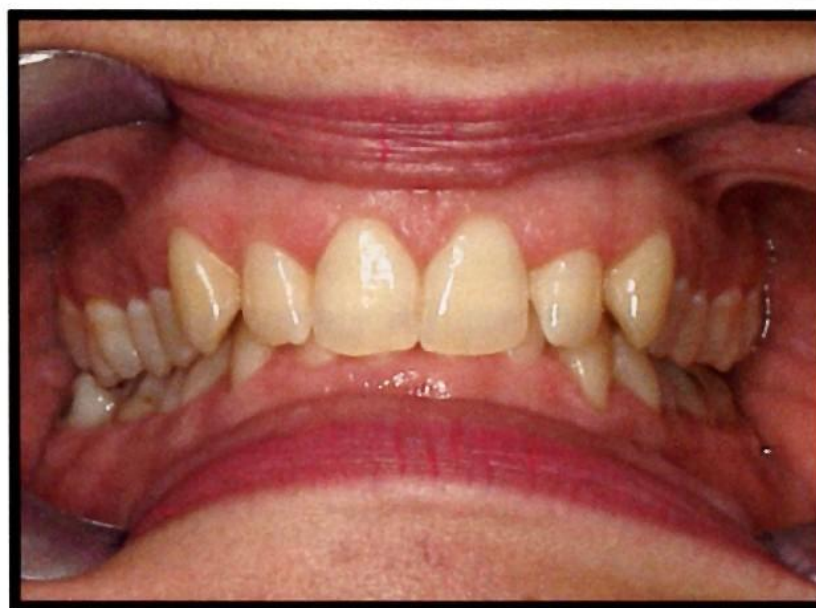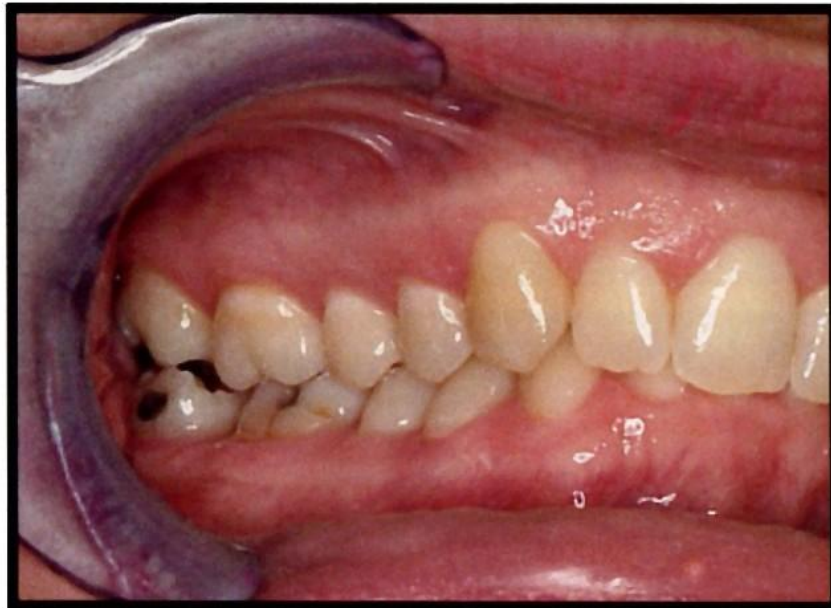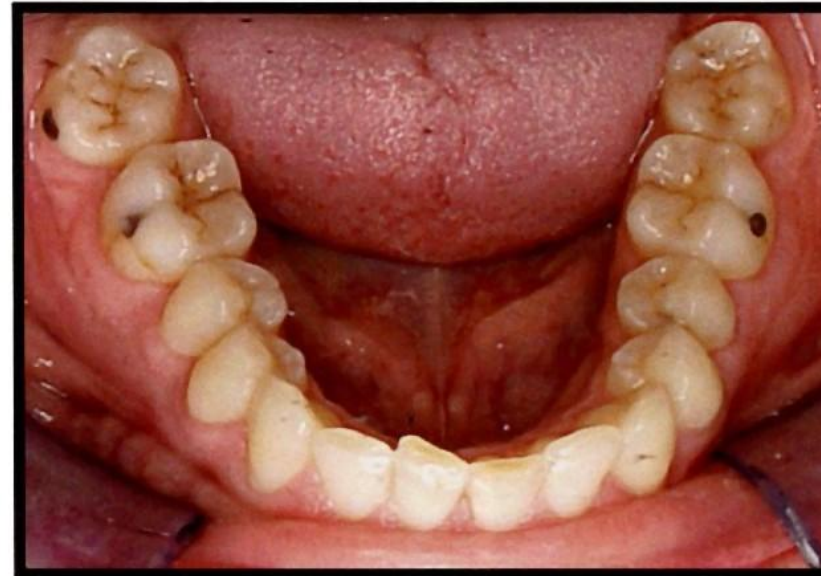По меньшей мере 18 векторов мышечных сил должны находиться в состоянии баланса.

## **Глубокое вертикальное резцовое перекрытие: причины**

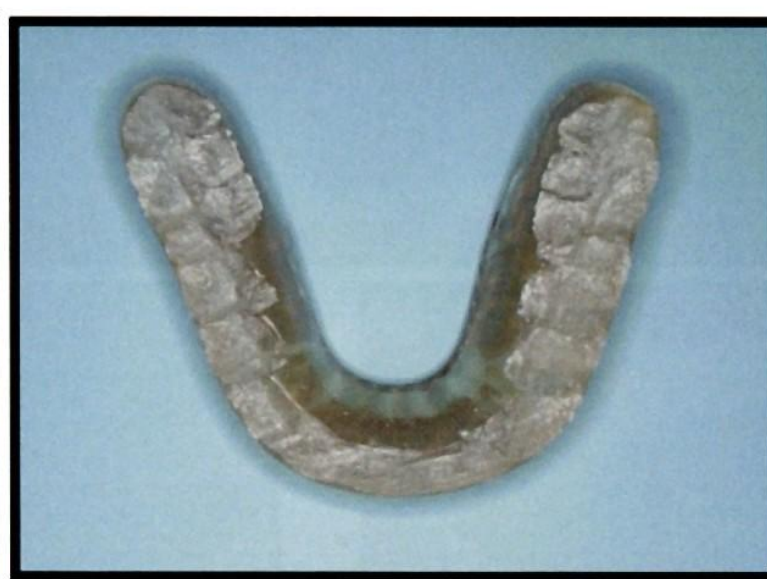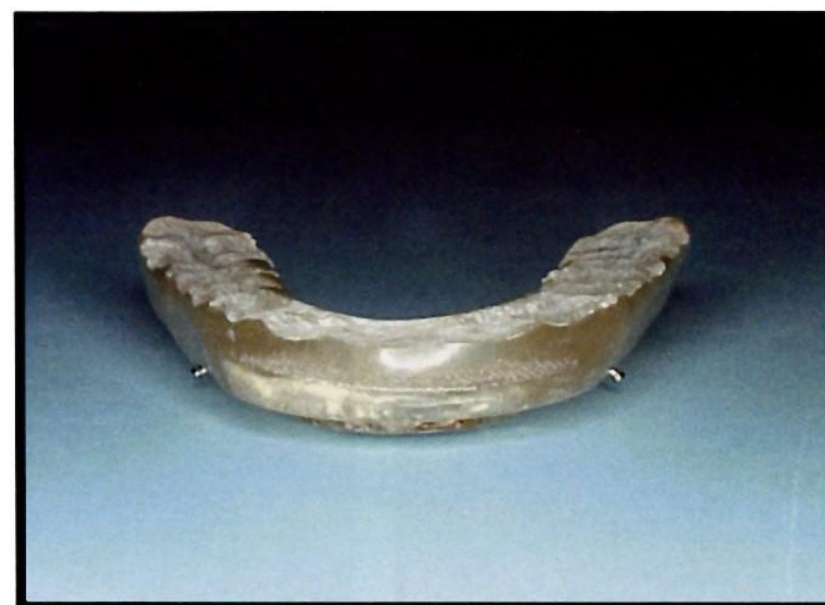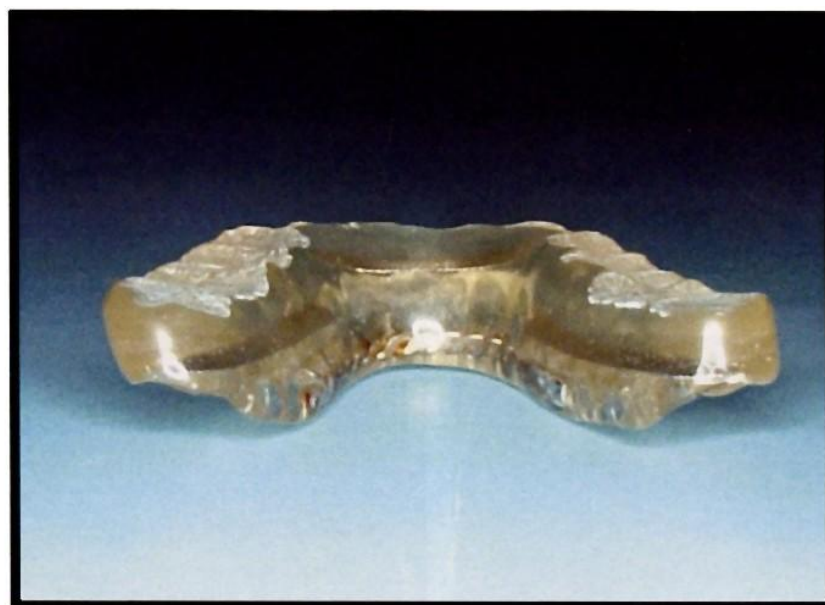- 1. Гиперактивность и интрузия щечных сегментов**
- 2. Избыточное выдвигание передних зубов**
- 3. Избыточная скелетная вертикальная высота верхней челюсти**

## **Лечение глубокого вертикального резцового перекрытия**

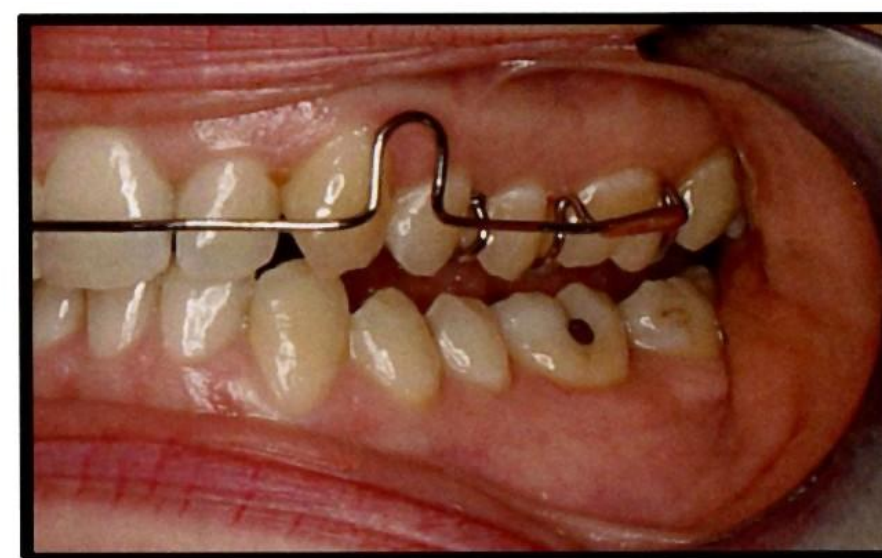
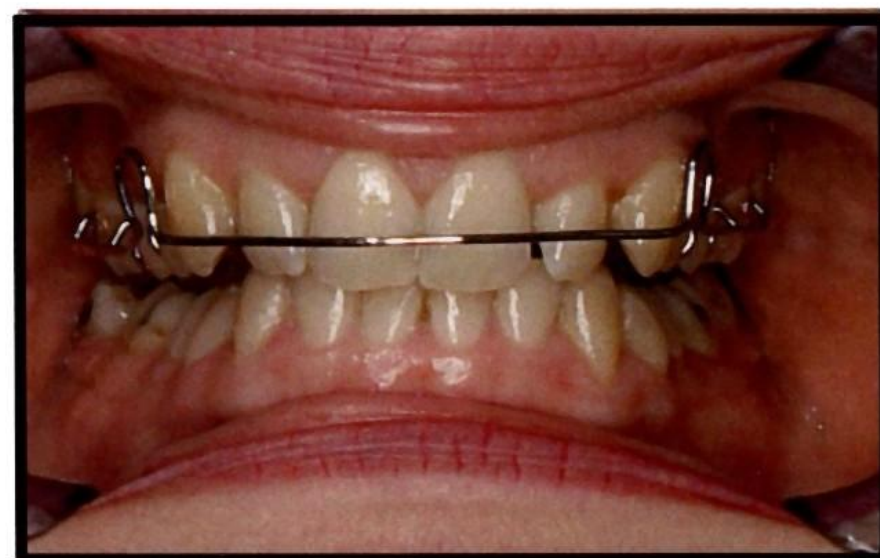- 1. Установка брекетов на передние зубы и первые моляры**
- 2. Гнатологические ограничители прикуса**
- 3. Обратная кривая Шпее**
- 4. Выравнивание кривой Вилсона с торком коронок нижних жевательных зубов**



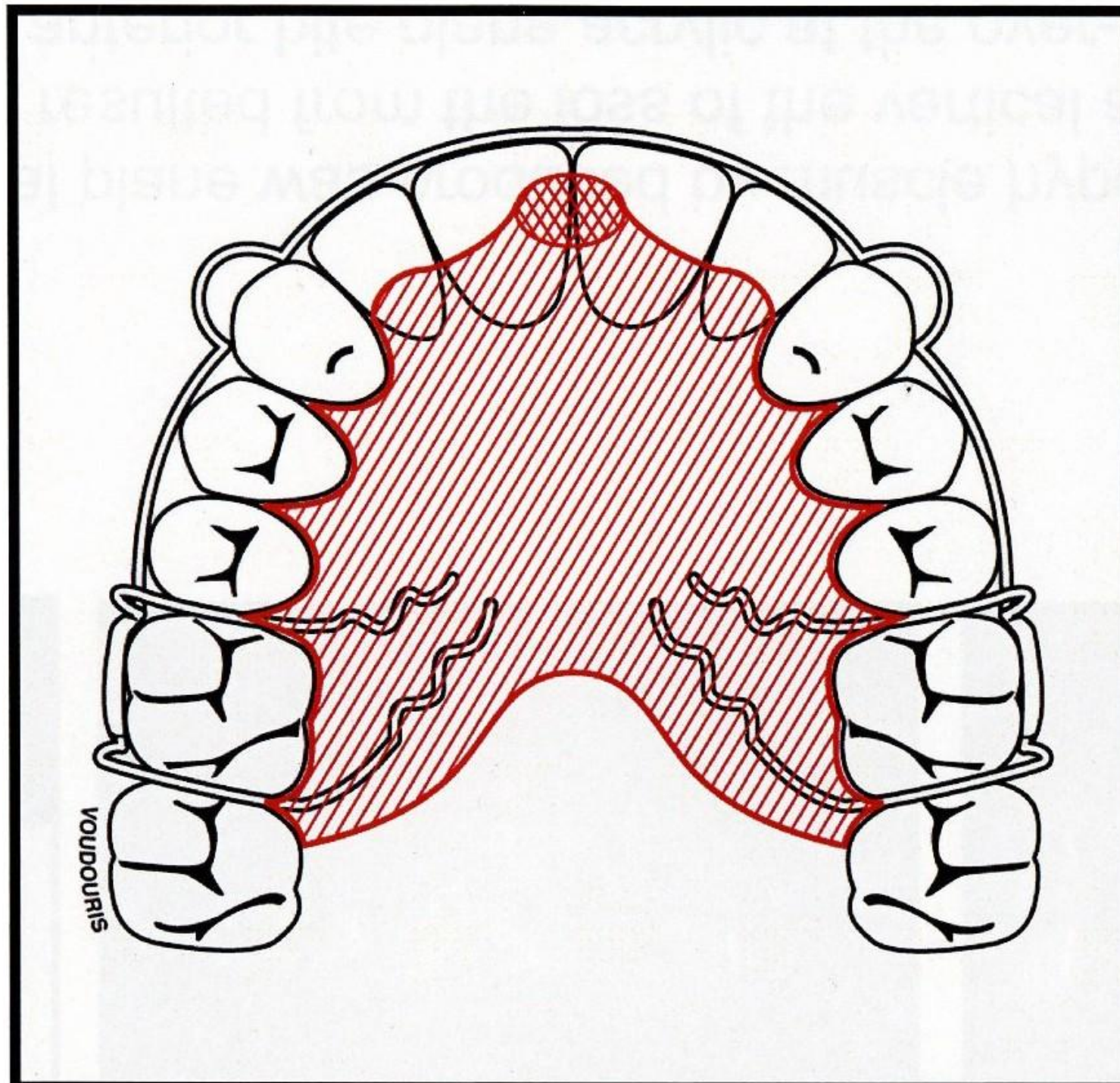
У пациентки 33 лет дисфункция ВНЧС, щелканье и выраженная боль в сочетании с нейромышечной гиперактивностью, умеренной стираемостью эмали нижних резцов.



Типичный плоский акриловый сплинт на весь зубной ряд с передним и клыковым ведением был сильно изношен из-за выраженного кленчинга и парафункции, при этом симптомы ВНЧД сохранялись при его ношении в течение 3 месяцев.

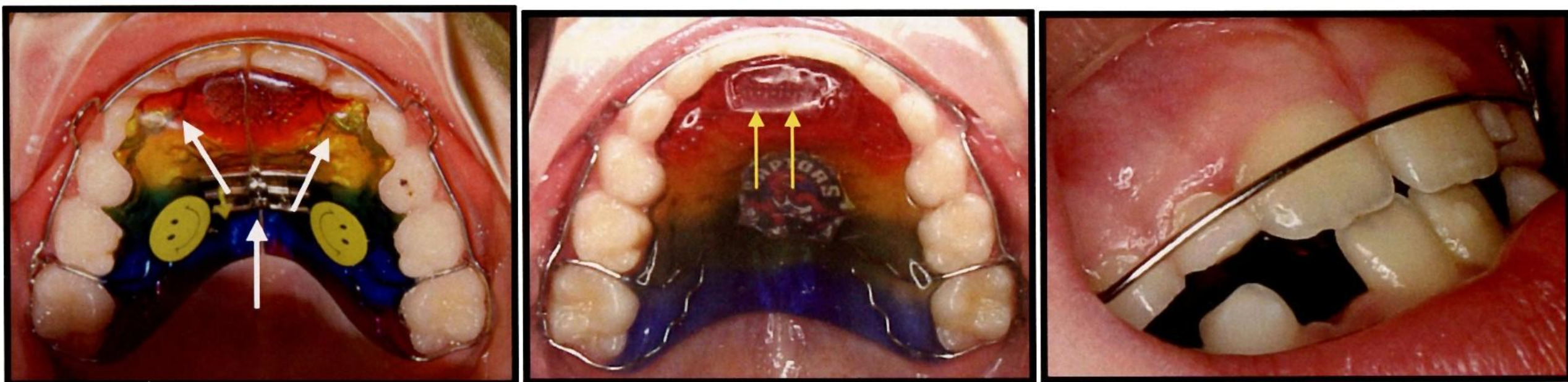


За счет мышечной гиперактивности сформировалась двойная окклюзионная плоскость (двойной прикус). Из-за потери формы верхних резцов произошло гипервыдвижение нижних резцов. Была изготовлена накусочная пластина в области выдвинутых резцов для создания рефлекса открытых челюстей, ее ношение в течение 3 месяцев устранило боль в области ВНЧС и улучшило общее самочувствие пациентки.

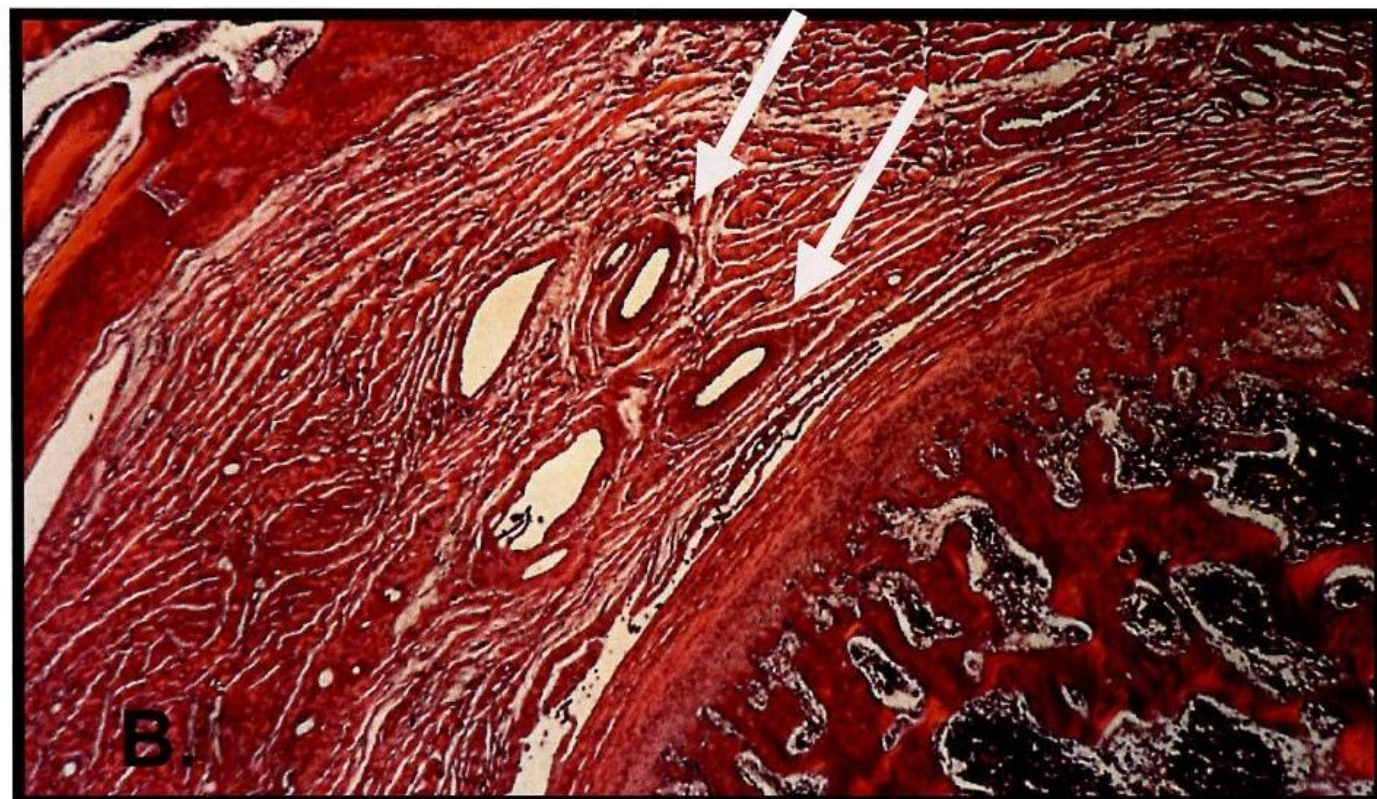
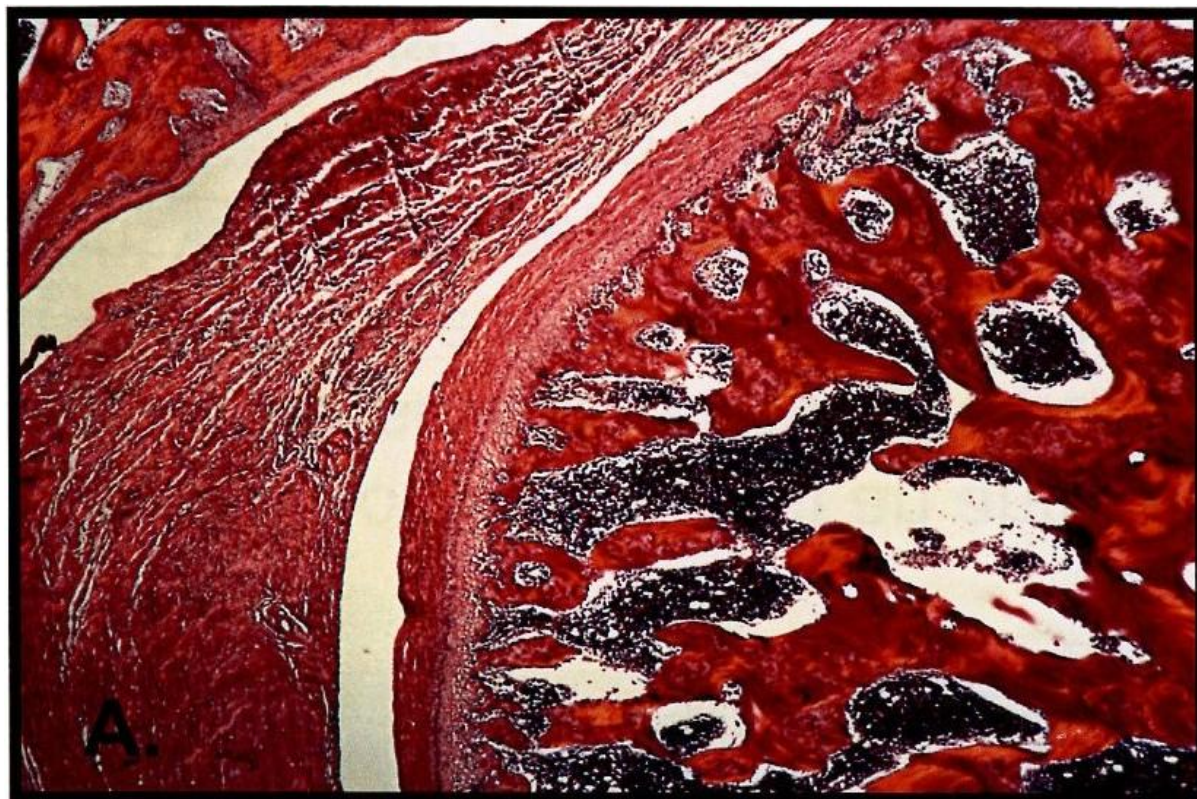

Для нейромышечного депрограммирования была изготовлена ночная защитная капа с накусочной площадкой в переднем отделе. В области контакта с центральными резцами пластина имела утолщение и внутреннюю металлическую сетку. Регистрация прикуса была на уровне 10% вертикального резцового перекрытия.



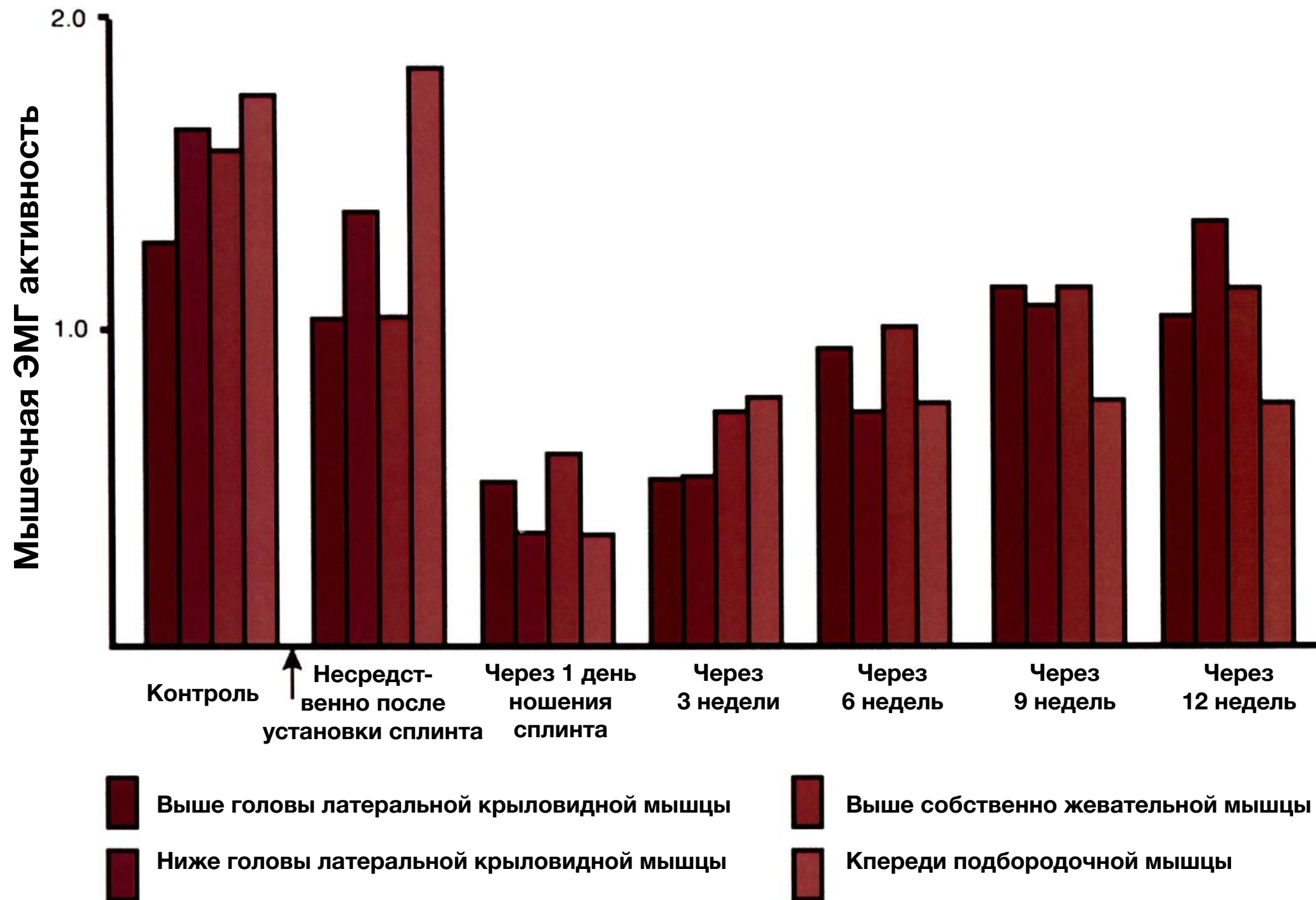


В порядке приоритета, у детей используется сначала ночная защитная пластина с накусочной площадкой для депрограммирования нейромускулатуры. Пластина с передней накусочной площадкой одновременно способствует выдвигению зубов и корректирует скелетную уменьшенную высоту нижней части лица при глубоком прикусе. Затем на той же пластине с накусочной площадкой для ночного ношения рекомендуется установить (белые стрелки) пружины или винты (экономия расходов для семьи). Она используется длительно для ночного ношения для дополнительной защиты зубов от кленчинга и стираемости (желтые стрелки).

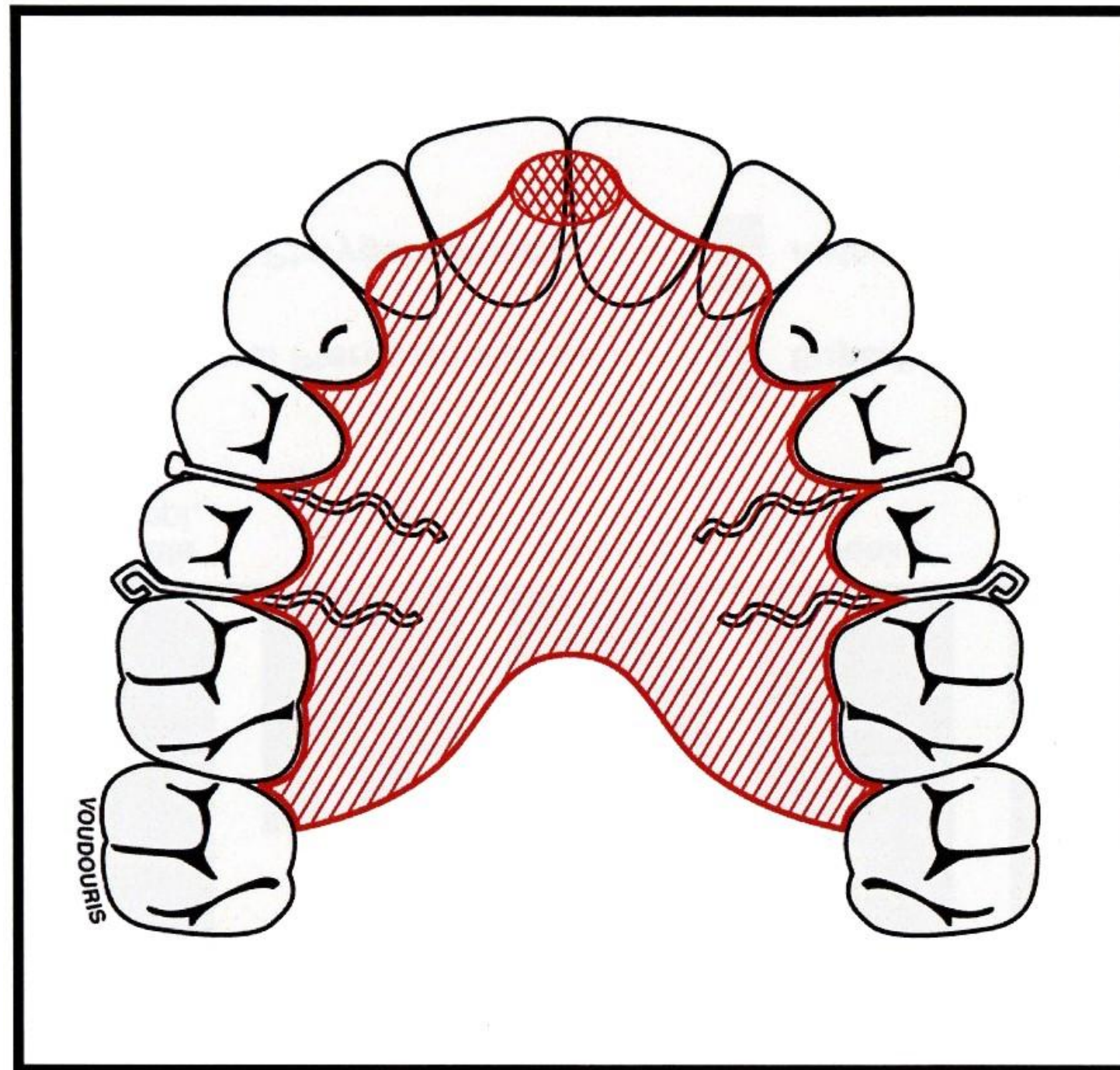


A. На центральном декальцифицированном парасагиттальном срезе (3x увеличение) представлена головка и суставная сумка нечеловекоподобного примата до лечения, окрашенная с помощью Н+Е, освещенная поляризованным светом.

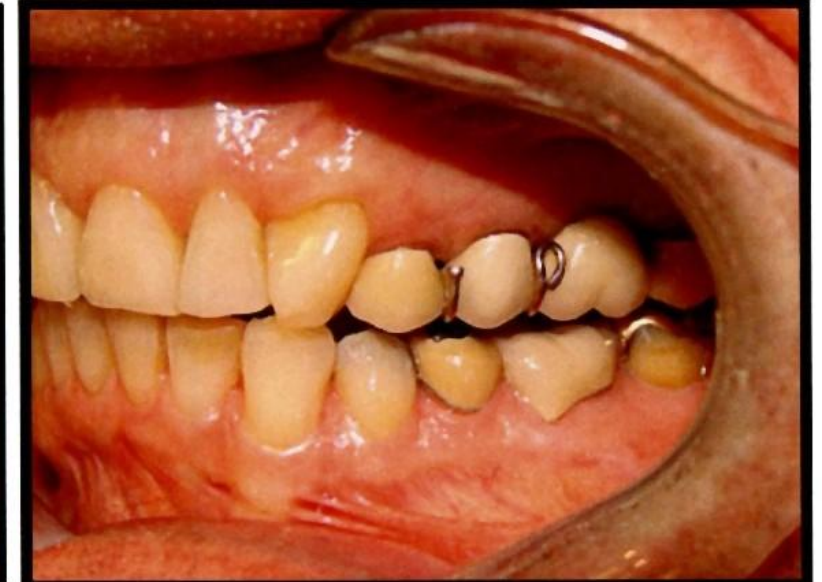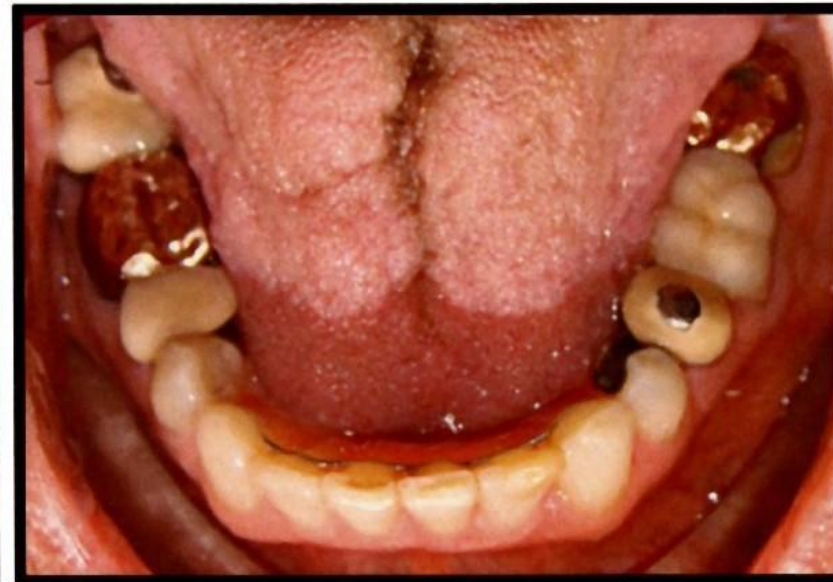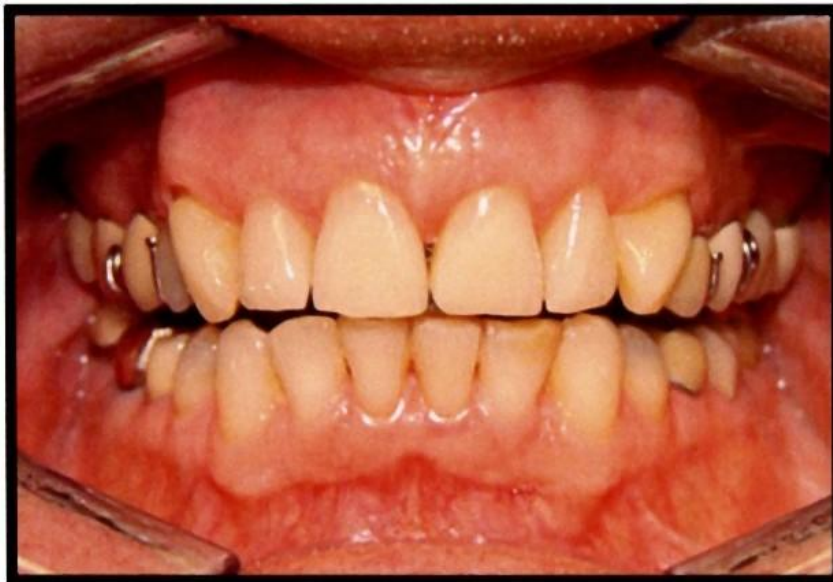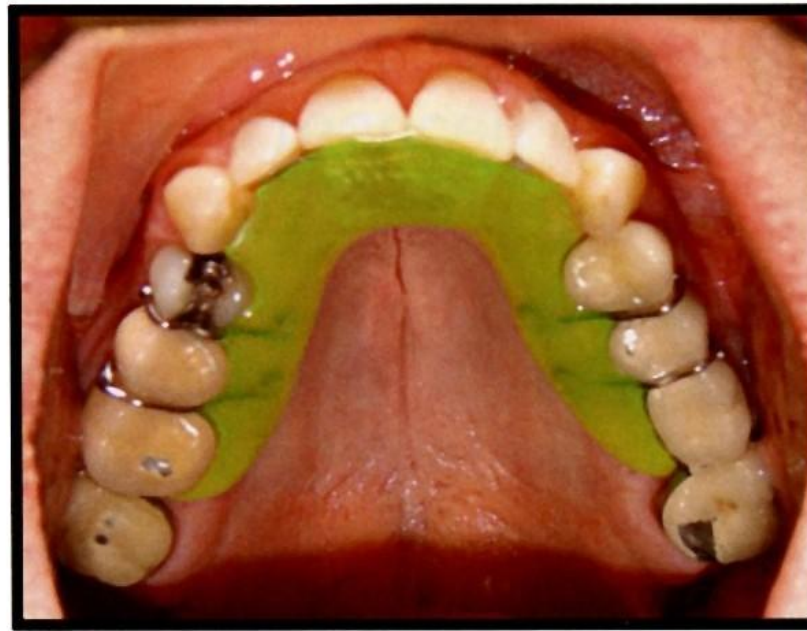
В. После ношения декомпрессионного сплинта появляются широкие кровеносные сосуды (стрелки) в области кзади от диска для быстрого заживления и регенерации. Декомпрессированные окружающие диск ткани обладают потенциалом возвращать смещенный диск в суставную ямку.



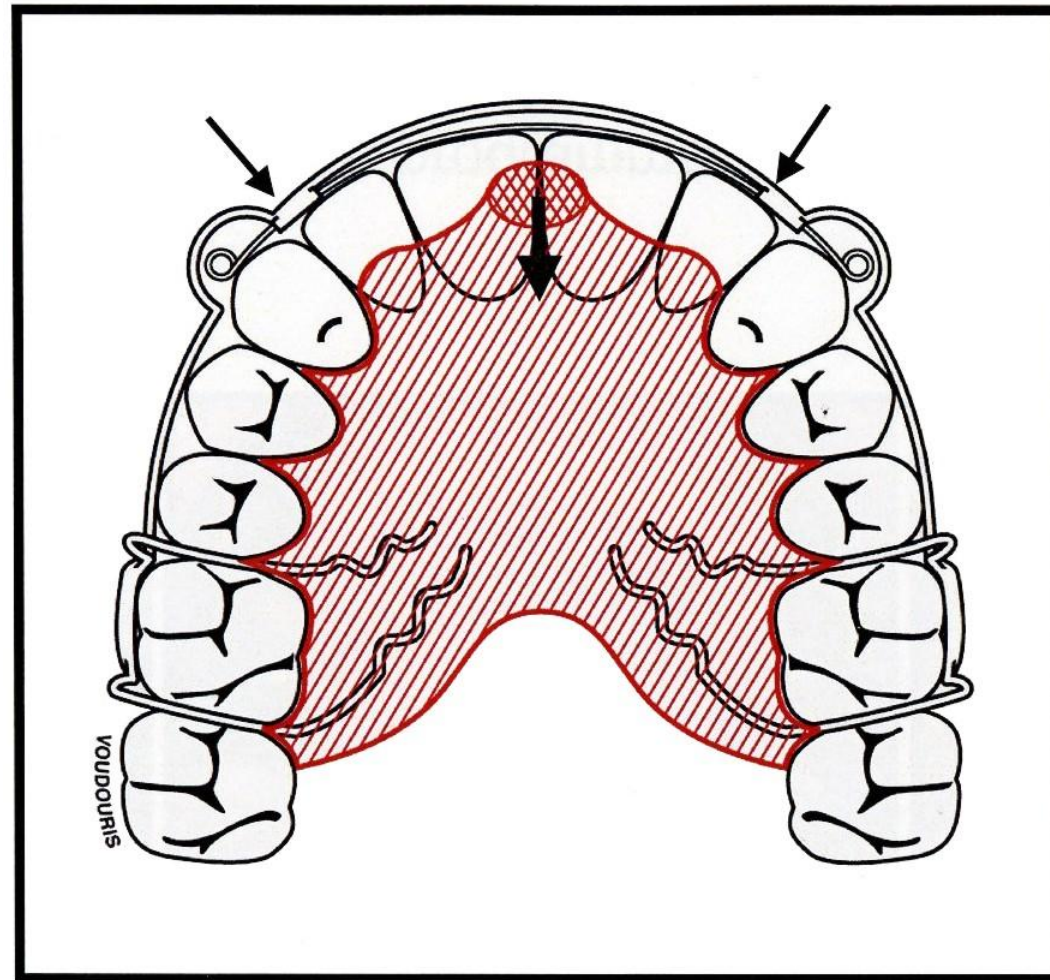
У нечеловекоподобных приматов после установки ночного спланта (стрелка) существенно снижалась мышечная ЭМГ активность. Постепенный возврат к исходному уровню активности происходил через 12 недель, но уровень исходных значений не достигался.



Конструкция «невидимой» защитной ночной пластины с передней накусочной площадкой для взрослых пациентов с шаровидными фиксаторами между первыми премолярами, которые с целью эстетики пришли на смену дуге Хауля. Ромбовидные фиксаторы служат для облегчения снятия и установки пластины.

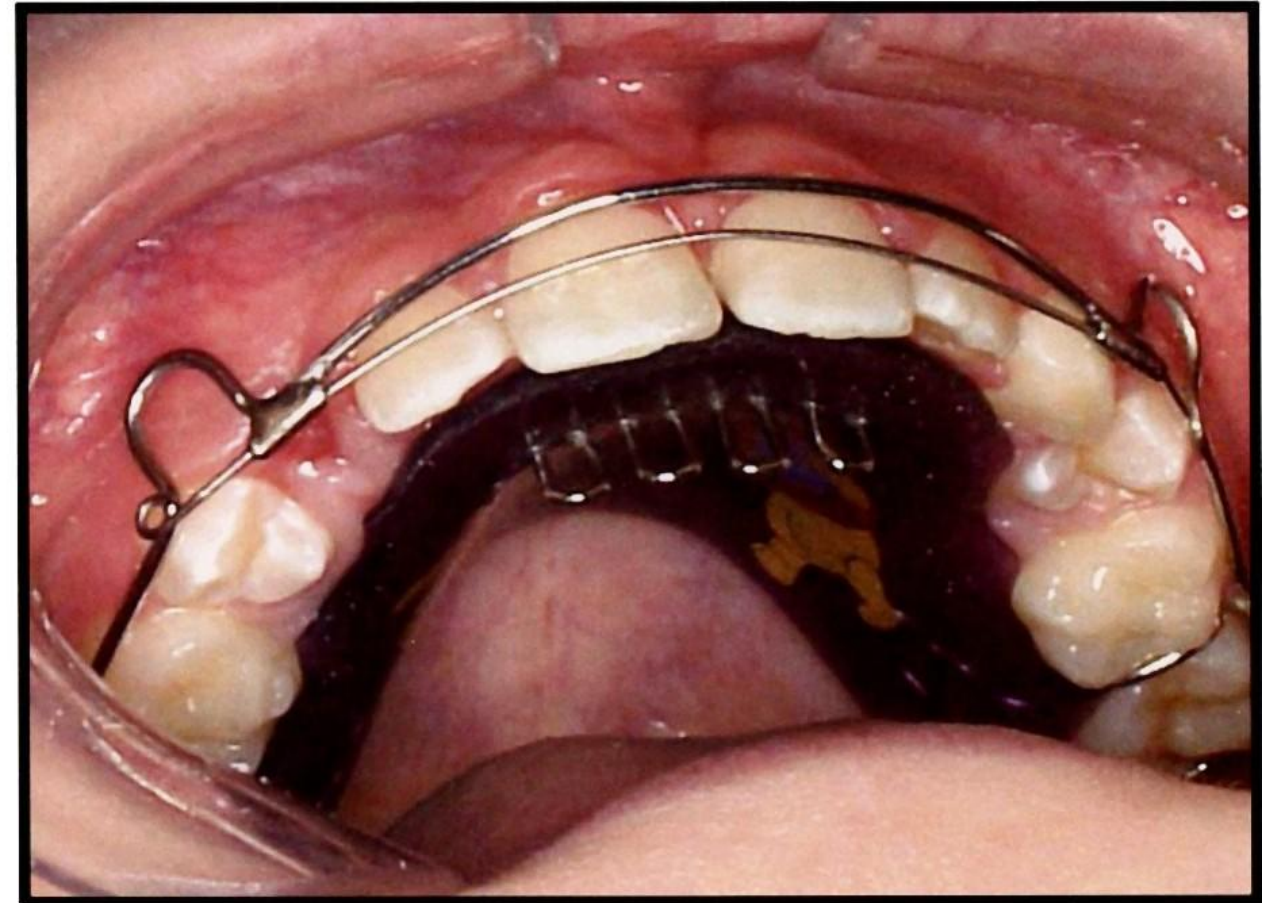
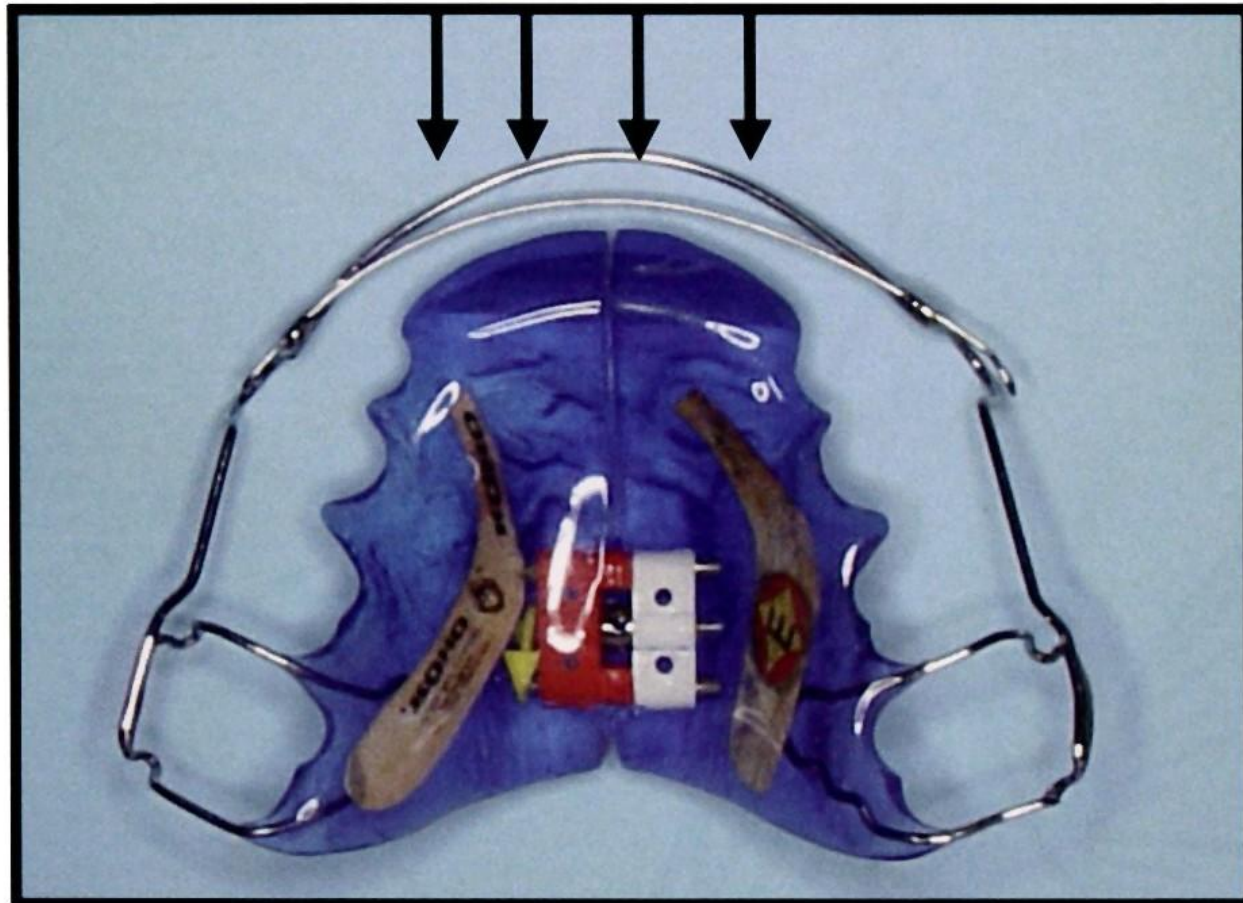


«Невидимая» накусочная пластина без дуги Хаулея для эстетики используется для нейромышечного депрограммирования в течение 3 месяцев (постоянное ношение) и затем только во время сна при выраженной стираемости зубов в сочетании со щелканьем и хрустом в области ВНЧС и болью. Обратите внимание на ромбовидный фиксатор в области моляра.

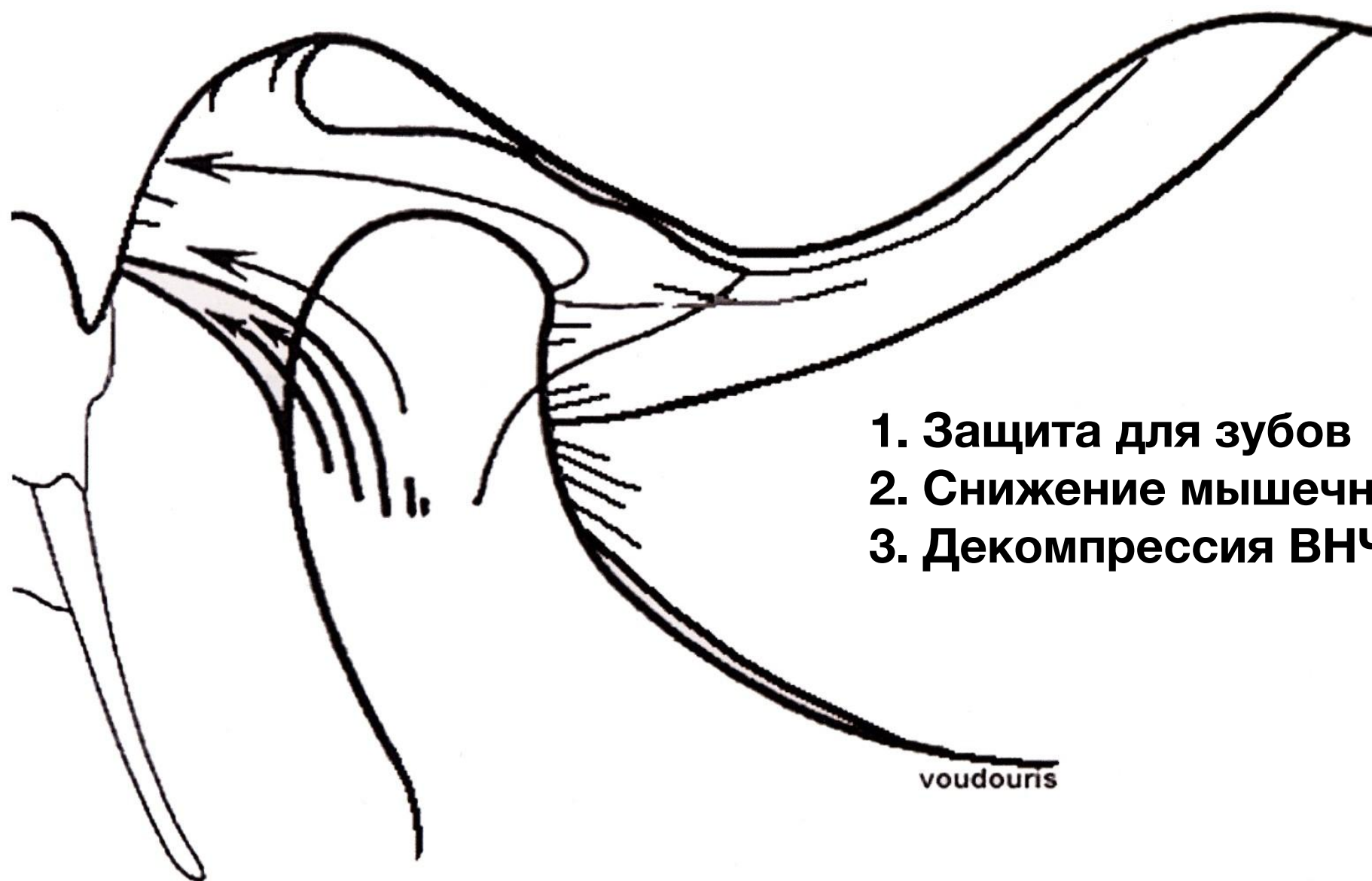


На рисунке показана автоматическая пластинка Хаулея. При подготовке к ретракции резцов для поддержания ночного защитного эффекта идеально изготовить более толстую накусочную площадку в переднем отделе с вестибулярно-язычным направлением (широкая стрелка). Автоматическая дуга STS .016" проходит сквозь две припаянные мезиальнее клыков трубки (малые стрелки) и затем образует петлю. Требуется постепенно обрезать пластину с небной стороны в переднем отделе. Требуется хорошая гигиена полости рта для предотвращения воспаления в области передних резцов с язычной стороны при их ретракции.

Автоматическая пластинка Хаулея для коррекции  
нейромышечной гиперактивности с одноэтапной  
ретракцией резцов



Автоматическая ретракционная дуга Хаулея STS .016" с передней накусочной площадкой для ночной защиты, которая периодически обрезается с небной стороны для обеспечения ретракции резцов (на фотографии показана с защиткой для языка).



1. Защита для зубов
2. Снижение мышечной гиперактивности
3. Декомпрессия ВНЧС

Передняя накусочная площадка защищает зубы от парафункции, и новое вертикальное положение уменьшает нейромышечную гиперактивность, разгружая структуры ВНЧС-суставов.





+



=

**Оптимизированное  
челюстно-лицевое  
ортопедическое и  
ортодонтическое  
лечение**

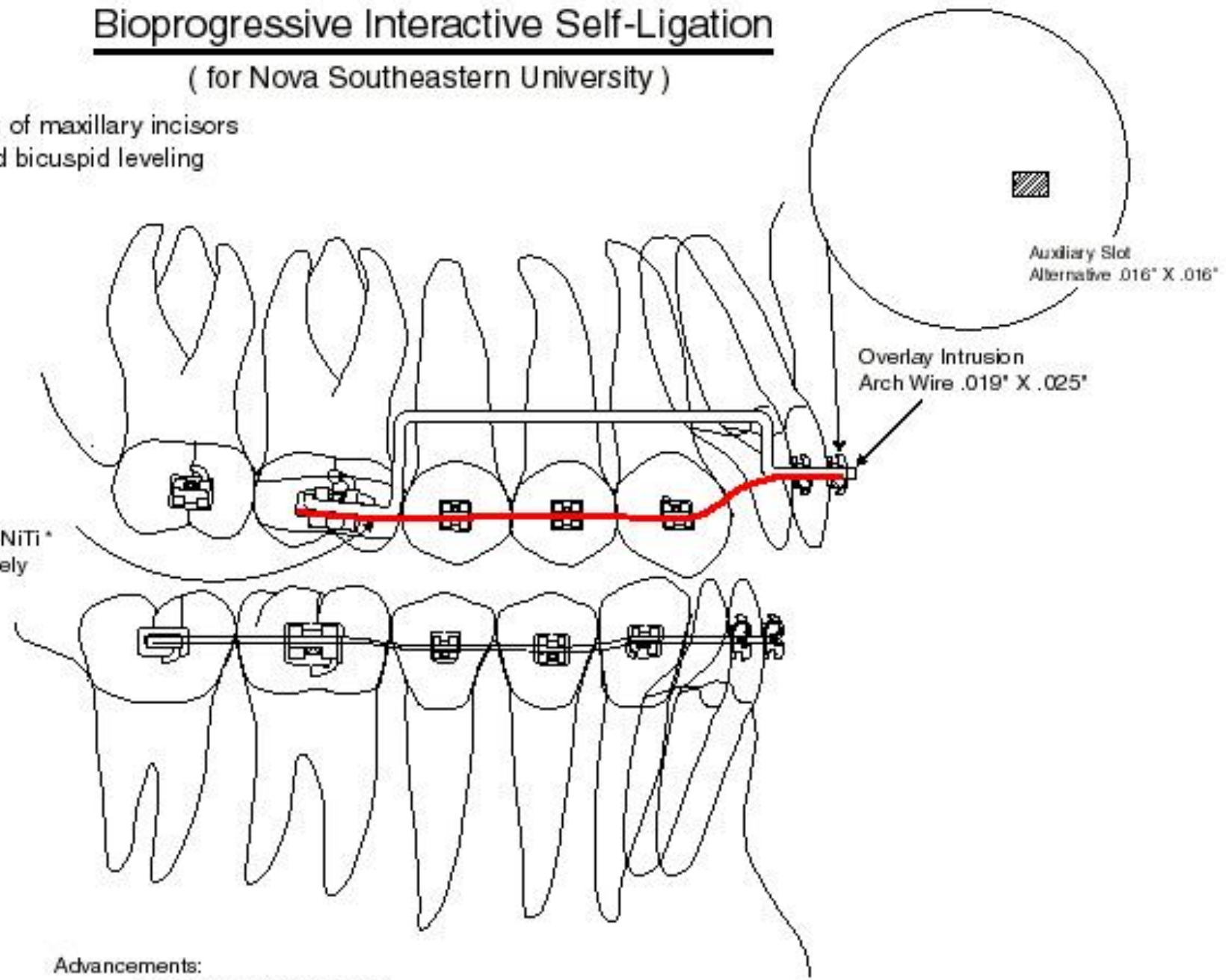
Внеротовая тягу сдерживает нежелательный наклон кпереди нижних резцов и сдерживает верхнюю челюсть, усиливая рост нижней. Кроме того, внеротовая тяга поможет избежать удаления зубов на верхней челюсти, она оптимально сочетается с ИСЛ системой с низким трением. Это обеспечивает высоко синергичную комбинацию, которая легко воспринимается пациентами.

## Bioprogressive Interactive Self-Ligation

( for Nova Southeastern University )

\* Objective: Prevent extrusion of maxillary incisors  
due to canine and bicuspid leveling

Leveling the new Arch Wire .014" NiTi\*  
through auxiliary Slot or alternatively  
in the archwire slot (shown)



### Advancements:

- 1) Light, continuous forces
- 2) Lower Frictional Resistance
- 3) Potential for Improved Oral Hygiene  
due to Miniaturized size and Ligature-free environment

# Комментарии участника курса

---

1. Считаете ли Вы Технический курс в целом полезным для Вас?

---

2. Понравилась ли Вам презентация Dr. Voudouris и общая атмосфера курса?

---

3. Были ли клинические случаи полезны для Вас?

---

4. Как Вы считаете, насколько описанная аппаратура применима в клинической практике?

---

5. Кто был Вашим техническим инструктором, и насколько он(она) был (а) Вам полезен?

---

6. Какие предложения Вы можете дать для улучшения данного курса?

---

7. Вы бы рекомендовали данный курс Вашим коллегам?

---