
Клиническая и электрокардиографическая диагностика нарушений функции сердца: автоматизма и сократительности

Аритмии сердца

Это изменение частоты, регулярности, источника возбуждения сердца, нормальной последовательности или связи между активизацией предсердий и желудочков

Классификация нарушения образования импульса

1. Синусовая тахикардия
 2. Синусовая брадикардия
 3. Синусовая аритмия
 4. Отказ синусового узла
 5. Миграция наджелудочкового водителя ритма
 6. Экстрасистолия
 7. Пароксизмальная тахикардия
 8. Фибриляция и трепетание предсердий
 9. Фибриляция и трепетание желудочков
-

Синусовая тахикардия

Диагностические критерии:

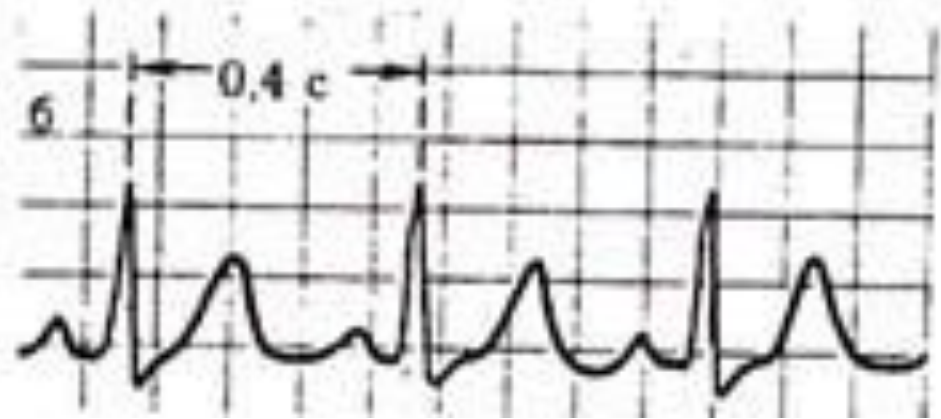- Правильный синусовый ритм
 - ЧСС – 90 – 180 в мин.
 - Постепенное начало и прекращение
-

Наиболее важные причины, которые вызывают СТ

- Сердечная недостаточность
- Миокардиты
- Пороки сердца
- Бактериальный эндокардит
- Перикардит
- Инфаркт миокарда
- Тиреотоксикоз
- Легочное сердце
- Острая потеря крови
- Туберкулёз
- Инфекции
- Анемии
- Неврозы

ЭКГ критерии СТ

1. Увеличение количества сердечных сокращений до 90 – 160 (190) за мин. (уменьшение интервала RR < 0,60 сек.)
 2. Зубец Р синусового происхождения
 - Положительный Р (I, II, aVF, V4-6)
 - Постоянная форма Р
 - Правильный ритм (разница между R-R < 0,16 сек.)
 - Интервал PQ 0,12 – 0,20 сек.
 - Нормальное соотношение Р и QRS
 - Депрессия интервала ST при продолжительной и высокой тахикардии
-



Синусовая брадикардия

Диагностические критерии:

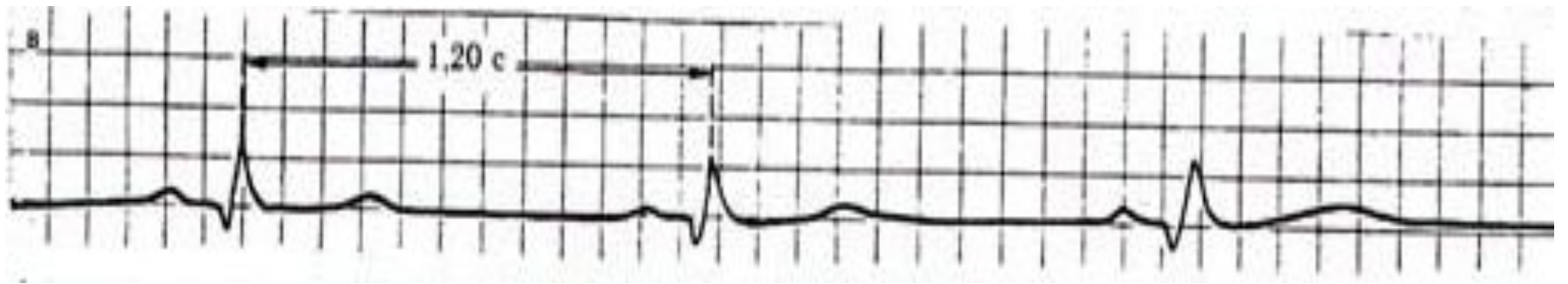
- Правильный синусовый ритм
 - ЧСС меньше 60 за мин.
-

Причины развития СБ

- Врожденная у здоровых людей
 - Эмоции
 - Холод
 - Язвенная болезнь
 - ↑ внутричерепное давление
 - Отек мозга, опухоли мозга, менингит, кровоизлияния в мозг
 - Интенсивная боль – «колики» (печеночная, почечная, кишечная)
 - Желтуха. Уремия
 - Интоксикация лекарствами (сердечные гликозиды, опиаты, β блокаторы, транквилизаторы)
 - Гиперкалиемия
 - Инфаркт миокарда
 - Миокардиты
-

ЭКГ критерии СБ

1. Зубцы Р синусового происхождения
 2. Постоянный и нормальный интервал PQ (0,12 – 0,20 сек.)
 3. ЧСС 59 – 40 за мин.
 4. Допустим небольшой подъем сегмента ST и высокий зубец T
-



Атриовентрикулярный узловой ритм

Продолжительные сокращения сердца (6 и больше) под влиянием импульсации из атриовентрикулярного соединения с частотой 40 – 60 за мин.

ЭКГ признаки АВ-ритма

I «Верхне»-узловой или с ускоренным проведением импульсации

- Зубец P отрицательный в II, III, aVF и положительный в aVR (I, aVL, V3-6)
 - Интервал PQ $\leq 0,12$ сек.
 - ЧСС 40 – 60 за мин.
 - Ритм правильный
 - Комплекс QRST – обычной формы и продолжительности
-

II «Средне»-узловой ритм или с нормальным проведением импульсации

- Зубец P скрыт в комплексе QRS
 - Ритм правильный
 - ЧСС 40 – 60 за мин.
 - Форма и продолжительность QRST нормальная
-

III «Нижне»-узловой или с поздним проведением импульсации

- Отрицательный зубец P (II, III, aVF), расположенный на интервале ST
 - Положительный зубец P в aVR, I, aVL отведениях
 - Ритм правильный
 - Форма и продолжительность комплекса QRS обычная
-

Идиовентрикулярный ритм (желудочковый)

- Импульсы возбуждения возникают в желудочках

ЭКГ критерии

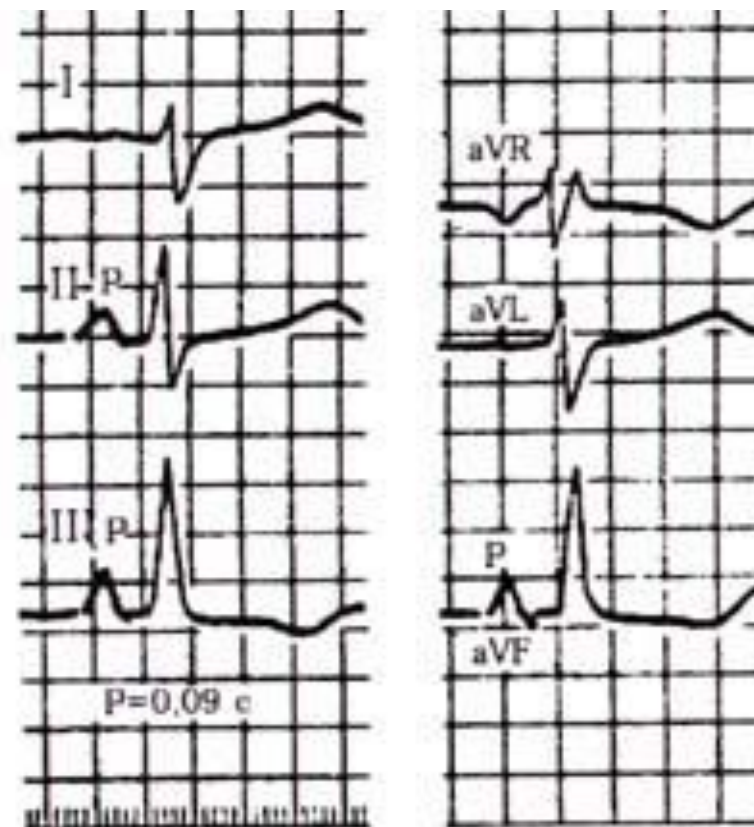
- Деформация и расширение комплекса QRS ($> 0,12$ сек.)
 - ЧСС 30 – 40 за мин.
 - Ритм чаще правильный
 - Наличие полной АВ-диссоциации.
-

ЭКГ признаки компенсаторной гипертрофии миокарда

- Увеличение электрической активности гипертрофированного отдела сердца
 - Замедление проведения электрического импульса
 - Ишемические, дистрофические, метаболические и склеротические изменения в гипертрофированной мышце сердца
-

ЭКГ признаки гипертрофии правого предсердия

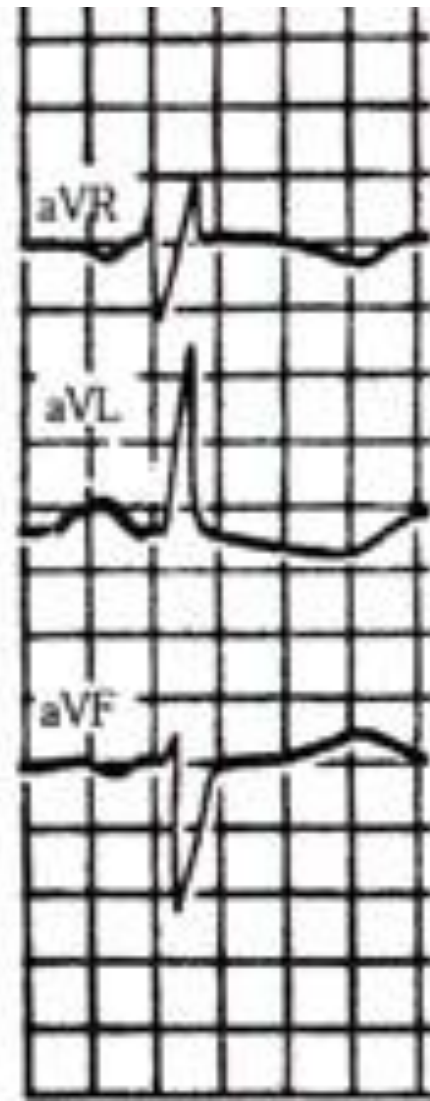
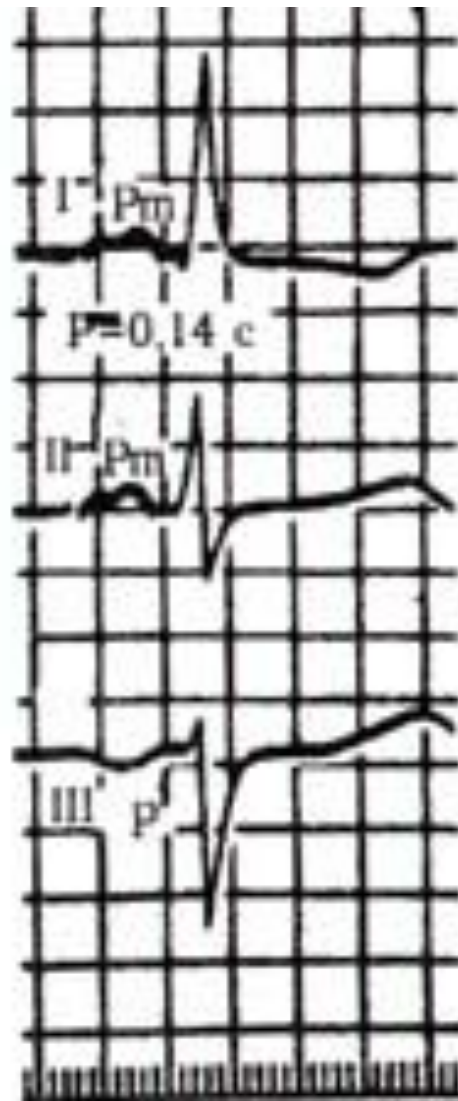
- Зубец P высокий ($> 2,5$ мм), заостренный (II, III, aVF)
 - Зубец P заостренный (P. pulmonale) в V1-2
 - В отведениях I, aVL, V5-6 зубец P низкий, а в aVL отрицательный
 - Длительность зубца P не превышает 0,10 сек.
-



**P-pulmonale на ЕКГ
при гіпертрофії пра
вого передсердя.**

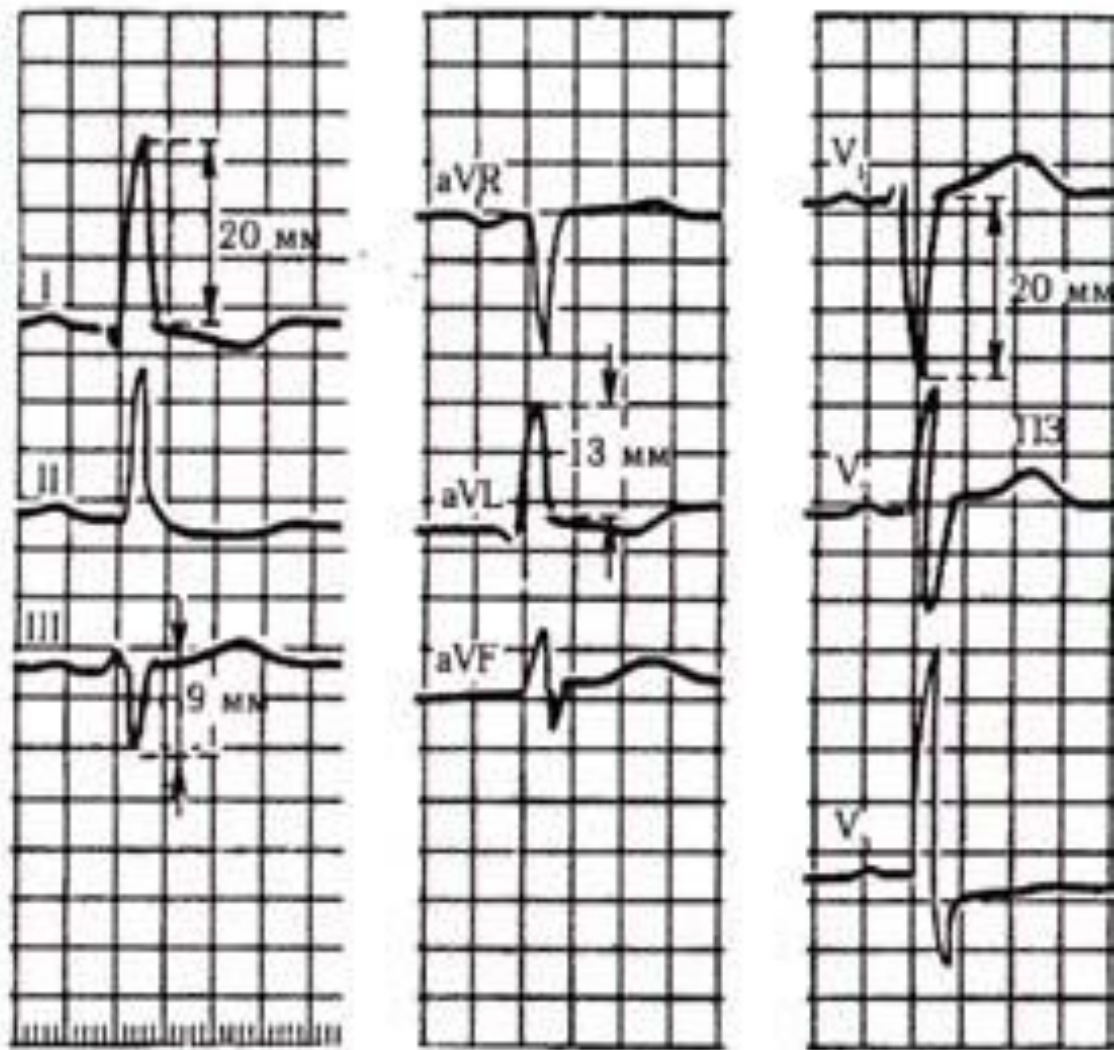
ЭКГ признаки гипертрофии левого предсердия (P. mitrale)

- Раздвоение и увеличение амплитуды зубцов P (I, II, aVL, V5-6)
 - Увеличение амплитуды и продолжительности второй фазы зубца P (V1,2 или формирование отрицательного PV1)
 - Увеличение общей длительности зубца P (> 0,10 сек.)
 - Отрицательный или двухфазный зубец PIII
-



ЭКГ признаки гипертрофии левого желудочка

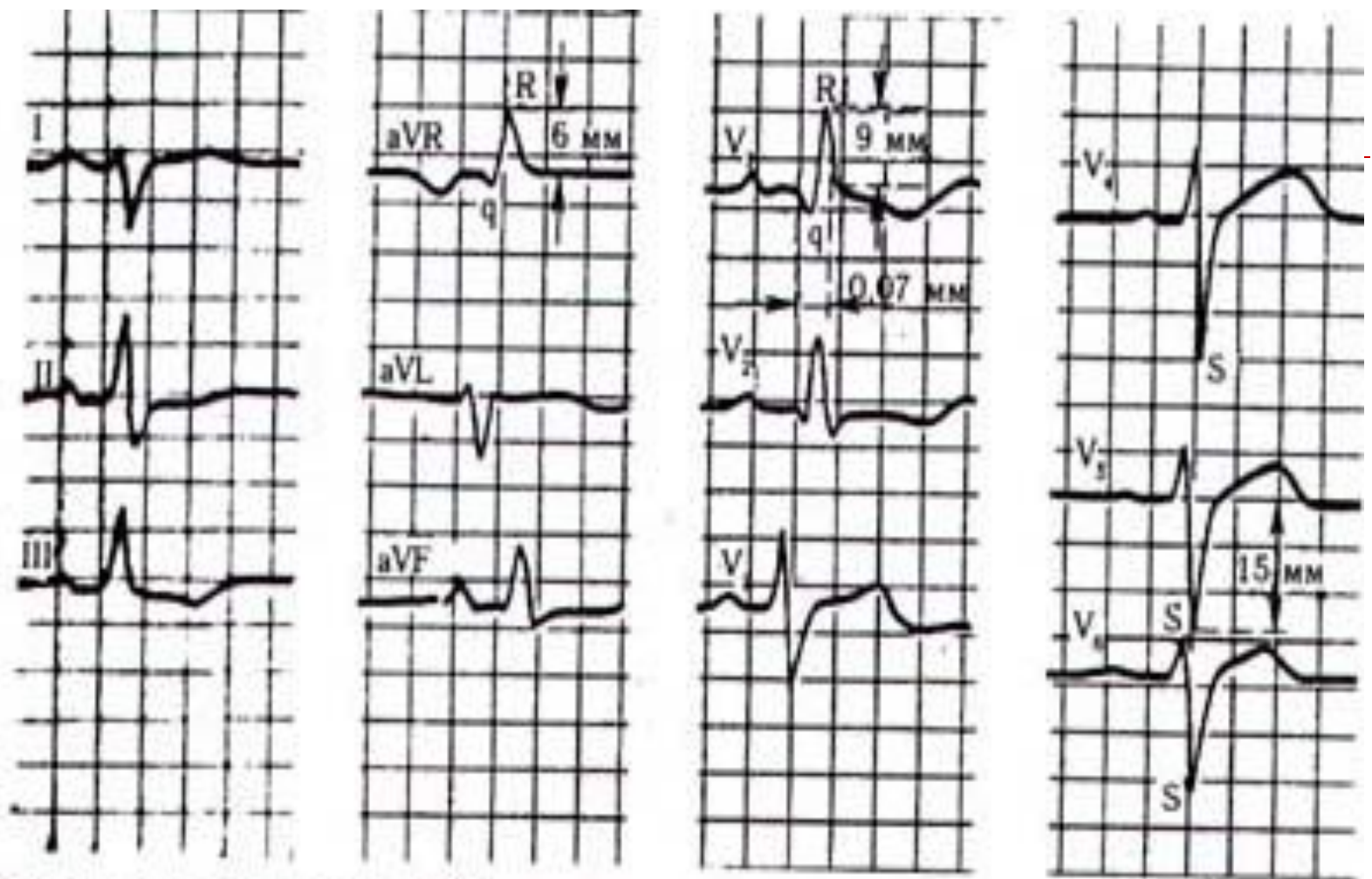
- Увеличение амплитуды зубца R (I, aVL, V5-6)
- Увеличение амплитуды зубца S (III, aVF, V1-2)
- ✓ индекс Соколова-Лайона – $RV5(6) + SV1 > 35\text{мм}$
- ✓ индекс Ундерлейдера $RI + SIII > 25\text{ мм}$
- ✓ $\text{Max } RI, aVL \text{ или } SIII, aVF > 20\text{ мм}$
- ✓ $\text{Max } RV5,6 \text{ или } SV1,2 > 30\text{ мм}$
- ✓ индекс Макфи $RV5,6 + SV1,2 > 45\text{ мм}$
- Смещение электрической оси сердца влево
- Смещение переходной зоны вправо (V2(1))
- Дискордантное смещение сегмента ST в отведении V5,6, I, aVL ниже изолинии и отрицательный (- +) зубец T, а в V 1,2, III, aVF подъем сегмента ST и + - зубец T



ЕКГ при гіпертрофії лівого шлуночка.

ЭКГ признаки гипертрофии правого желудочка

- Смещение электрической оси сердца вправо (угол $\alpha > 100^\circ$)
 - Увеличение амплитуды R V_{1,2} и амплитуды S(V_{5,6}), $RV_1 \geq 7\text{мм}$ или $RV_1 + SV_{5,6} \geq 10,5\text{ мм}$
 - Смещение переходной зоны влево (V_{5,6})
 - Смещение сегмента ST вниз и отрицательный зубец T (III, aVF, V_{1,2})
-



ЕКГ при гіпертрофії правого шлуночка.