

С.Ж.АСФЕНДИЯРОВ АТЫНДАҒЫ
ҚАЗАҚ ҰЛТТЫҚ МЕДИЦИНА УНИВЕРСИТЕТІ



КАЗАХСКИЙ НАЦИОНАЛЬНЫЙ МЕДИЦИНСКИЙ
УНИВЕРСИТЕТ ИМЕНИ С.Д.АСФЕНДИЯРОВА

«КЛИНИЧЕСКИЕ ПРОЯВЛЕНИЯ ПОРАЖЕНИЯ СЛИЗИСТОЙ ОБОЛОЧКИ ПОЛОСТИ РТА ПРИ ВИЧ-ИНФЕКЦИИ»

выполнила: Нусупова А.А.

проверила:

Алматы 2016

ПЛАН:

- ◎ **Введение**
- ◎ **Основная часть**
 - ВИЧ-инфекция
 - Пути заражения
 - Стадии заболевания
 - Клинические стадии ВИЧ (классификация ВОЗ)
- ◎ **Заключение;**
- ◎ **Список использованной литературы.**

ВВЕДЕНИЕ:

Ни одна болезнь не задавала ученым такие серьезные загадки за столь незначительный срок.

Нет ответа на вопрос - каковы причины неожиданного появления и быстрого распространения ВИЧ.

До сих пор ведутся споры - правомерно ли само название ВИЧ/СПИД:

с одной стороны - поражение иммунной системы является главным признаком болезни

с другой - болезнь вызывается конкретным возбудителем и характеризуется эпидемическим распространением.

- ◎ ВИЧ-инфекция (СПИД)-представляет собой заболевание, вызываемое вирусом иммунодефицита человека. Заболевание впервые было зарегистрировано в 1978г. Как “иммунодефицит неясной этиологии” и предложено название СПИД –синдром приобретенного иммунодефицита. В 1981г. Выявлены первые случаи саркомы Капоши у молодых геев. Люк Монтанье (1982) открыл вирус иммунодефицита человека. В 1985г. установлены пути передачи вируса, разработан тест на ВИЧ.

ПУТИ ЗАРАЖЕНИЯ

- ◎ Единственным источником заражения являются вирусоносители, инфицированные ВИЧ. Вирус иммунодефицита содержится в сперме, вагинальной жидкости, грудном молоке и наибольшей концентрации – в крови.
- ◎ Передача инфекции осуществляется контактным и половым путем, через кровь, при попадании зараженной крови на поврежденные участки слизистой оболочки полости рта и кожи, через грудное молоко, слезы и слюну инфицированных больных.

РИСК ЗАРАЖЕНИЯ СТОМАТОЛОГА

- ◎ По данным ВОЗ, стоматологи (вместе с хирургами и гинекологами) занимают первое место в перечне медицинских профессий повышенного риска инфицирования ВИЧ
- ◎ повышенный риск инфицирования стоматологов-хирургов и ортопедов вполне очевиден – все манипуляции в полости рта связаны с микротравмами как пациентов, так и врачей, что обуславливает прямое инфицирование через кровь
- ◎ положение стоматологов-терапевтов не менее опасно: установлено, что за смену терапевт получает 8-12 микротравм, не сопровождающихся видимым кровотечением

СТАДИИ ЗАБОЛЕВАНИЯ.

- ◎ В течении заболевания выделяются следующие стадии:
- ◎ **1)ИНФИЦИРОВАНИЕ**-продолжается от поражения 1 клетки до переноса вируса в лимфоузлы; вирус поражает лимфоциты, макрофаги , моноциты;
- ◎ **2)ПЕРВИЧНАЯ ВИЧ-инфекция** – первые 6 месяцев от момента инфицирования. Антитела к ВИЧ отсутствуют, наблюдаются потливость,слабость, усталость, лихорадка.
- ◎ **3)СЕРОКОНВЕРСИЯ** –период серологического “окна”. Стадия сероконверсии – стадия накопления антител, продолжительность периода зависит от состояния организма;
- ◎ **4)ХРОНИЧЕСКАЯ**- хронизация инфекции.Возникает через 6 месяцев от момента заражения,может длиться до 20лет;
- ◎ **5)ПОЗДНЯЯ стадия** – это и есть СПИД;
- ◎ **6)ТЕРМИНАЛЬНАЯ стадия** характеризуется присоединением оппортунистической инфекции, развитием злокачественных новообразований, самой высокой концентрацией вируса в крови. Содержание CD 4 лимфоцитов в крови больного менее 50 в 1мкл.

КЛИНИЧЕСКИЕ СТАДИИ ВИЧ (КЛАССИФИКАЦИЯ ВОЗ)

- ◎ **I-стадия.** Собственно ВИЧ-инфекция – вирусная моноинфекция. Подтверждается уровнем CD 4-лимфоцитов. Персистирующая генерализованная лимфаденопатия. Бессимптомное течение. Активная репликация вируса без клинических проявлений.

КЛИНИЧЕСКИЕ СТАДИИ ВИЧ (КЛАССИФИКАЦИЯ ВОЗ)

- ◎ **II-стадия.** Присоединение иммуно-оппортонистических вторичных заболеваний. Потеря веса менее 10% от исходного. Легкое поражение кожи и слизистых. Проявления в полости рта (грибковые, вирусные, язвенно-некротические поражения, заболевания слюнных желез, быстро прогрессирующий пародонтит, опухолеподобные заболевания, новообразования).

КЛИНИЧЕСКИЕ СТАДИИ ВИЧ (КЛАССИФИКАЦИЯ ВОЗ)

- ◎ **III-стадия.** Диарея неясной этиологии и лихорадка более 1 месяца, кандидоз, волосистая лейкоплакия, туберкулез легких, пневмония и другие заболевания.

КЛИНИЧЕСКИЕ СТАДИИ ВИЧ (КЛАССИФИКАЦИЯ ВОЗ)

- ◎ **IV-стадия.** Эта стадия СПИДа. ВИЧ-кахексия, пневмоцистные пневмонии, церебральный токсоплазмоз, криптоспоридиоз с диареей, внеклеточный криптококкоз, цитомегаловирусная инфекция с поражением любых органов.

ВТОРУЮ ГРУППУ СОСТАВЛЯЮТ:

- ◎ **Бактериальные инфекции;**
- ◎ **Болезни слюнных желез;**
- ◎ **Вирусные инфекции;**
- ◎ **Тромбоцитопеническая пурпура.**

ПО КЛАССИФИКАЦИИ (ЛОНДОН 1992)
ВЫДЕЛЕНА **ПЕРВАЯ ГРУППА** ПОРАЖЕНИЯ,
ЧЕТКО СВЯЗАННАЯ С ВИЧ ИНФЕКЦИЕЙ

- ◎ Кандидоз(псевдомембранозный,эритематозный);
- ◎ Волосистая лейкоплакия;
- ◎ Язвенно-некротический гингивит;
- ◎ Маргинальный гингивит;
- ◎ Деструктивный пародонтит;
- ◎ Саркома капоши;
- ◎ Нон-Ходжкинская лимфома.

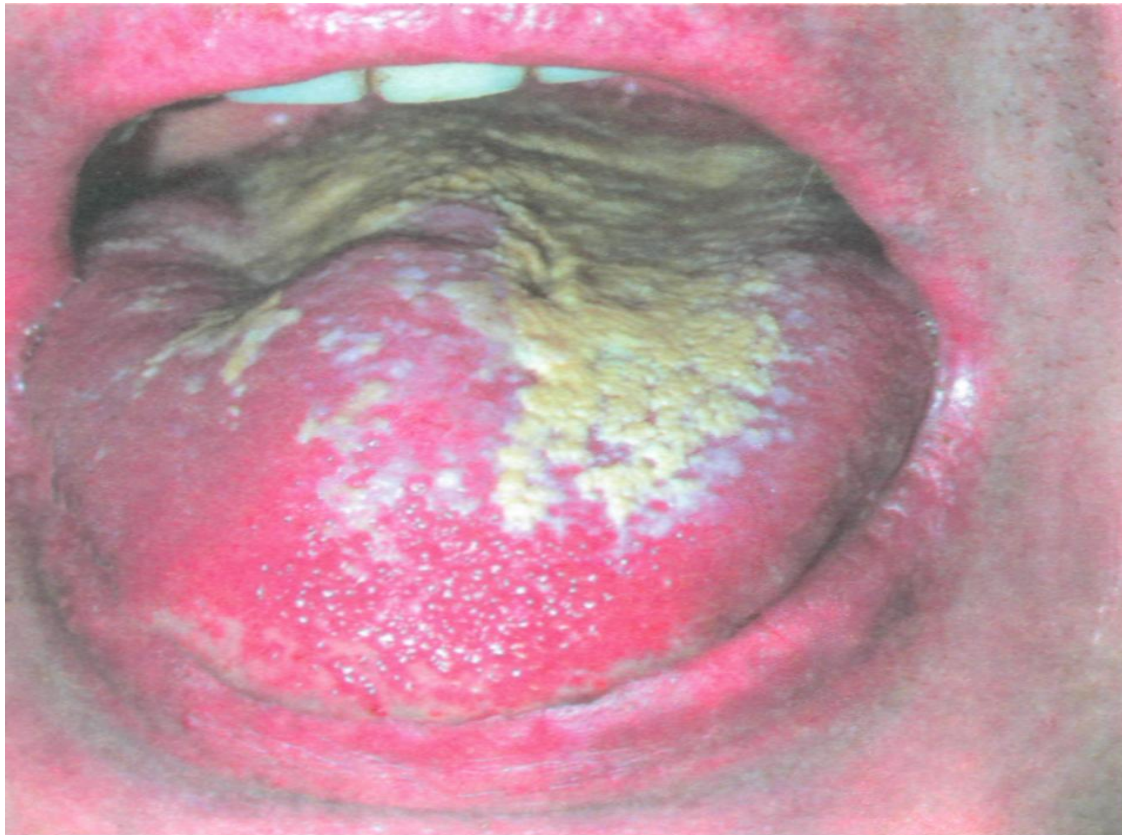
«СТОМАТОЛОГИЧЕСКИЕ» ПРОЯВЛЕНИЯ ВИЧ-ИНФЕКЦИИ

- ◎ Проявления ВИЧ в полости рта многообразны.
- ◎ В стадии инкубации врачу-стоматологу предположить диагноз "ВИЧ-инфекция" невозможно ввиду отсутствия значимых симптомов.
- ◎ В острой стадии встречаются катаральные явления в виде стоматита, гингивита и мононуклеозоподобных состояний.
- ◎ При переходе ВИЧ-инфекции в стадию лимфаденопатии в 58% случаев могут незначительно увеличиваться регионарные головные, шейные, подчелюстные, подподбородочные, околоушные лимфатические узлы без видимых "стоматологических" причин.
- ◎ Прогностическое значение этого симптома возрастает при выявлении в анамнезе факторов риска (наркомания, проституция, гомосексуализм, частые переливания крови, венерические заболевания).

КАНДИДОЗ

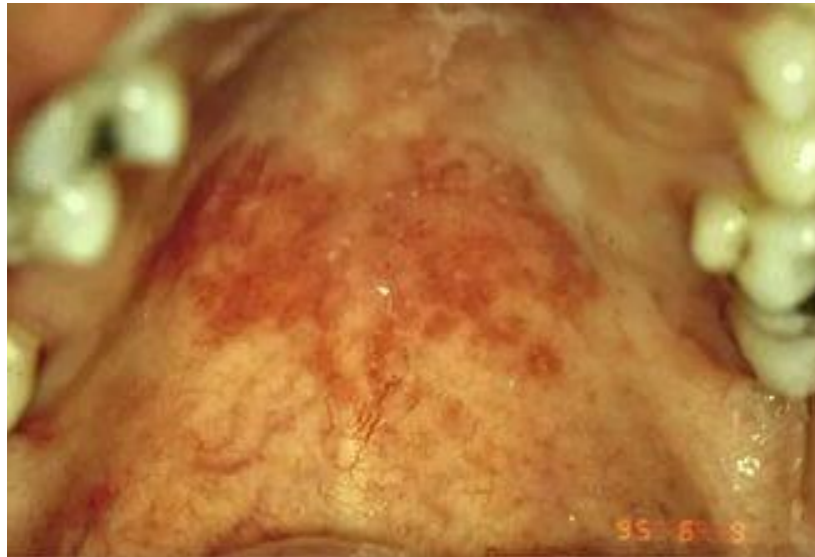- ◎ **Кандидоз считается наиболее ранним проявлением при СПИДе. Острый псевдомембранозный кандидоз может локализоваться на любом участке слизистой, но излюбленной локализацией является слизистая дна полости рта, щек, спинки языка. Характеризуется наличием легко снимающегося беловато-желтого налета или бляшек в виде творожистой массы. После соскабливания налета обнажаются эритематозно-эрозивные участки.**

ПСЕВДОМЕМБРАНОЗНЫЙ КАНДИДОЗ



ЭРИТЕМАТОЗНЫЙ КАНДИДОЗ

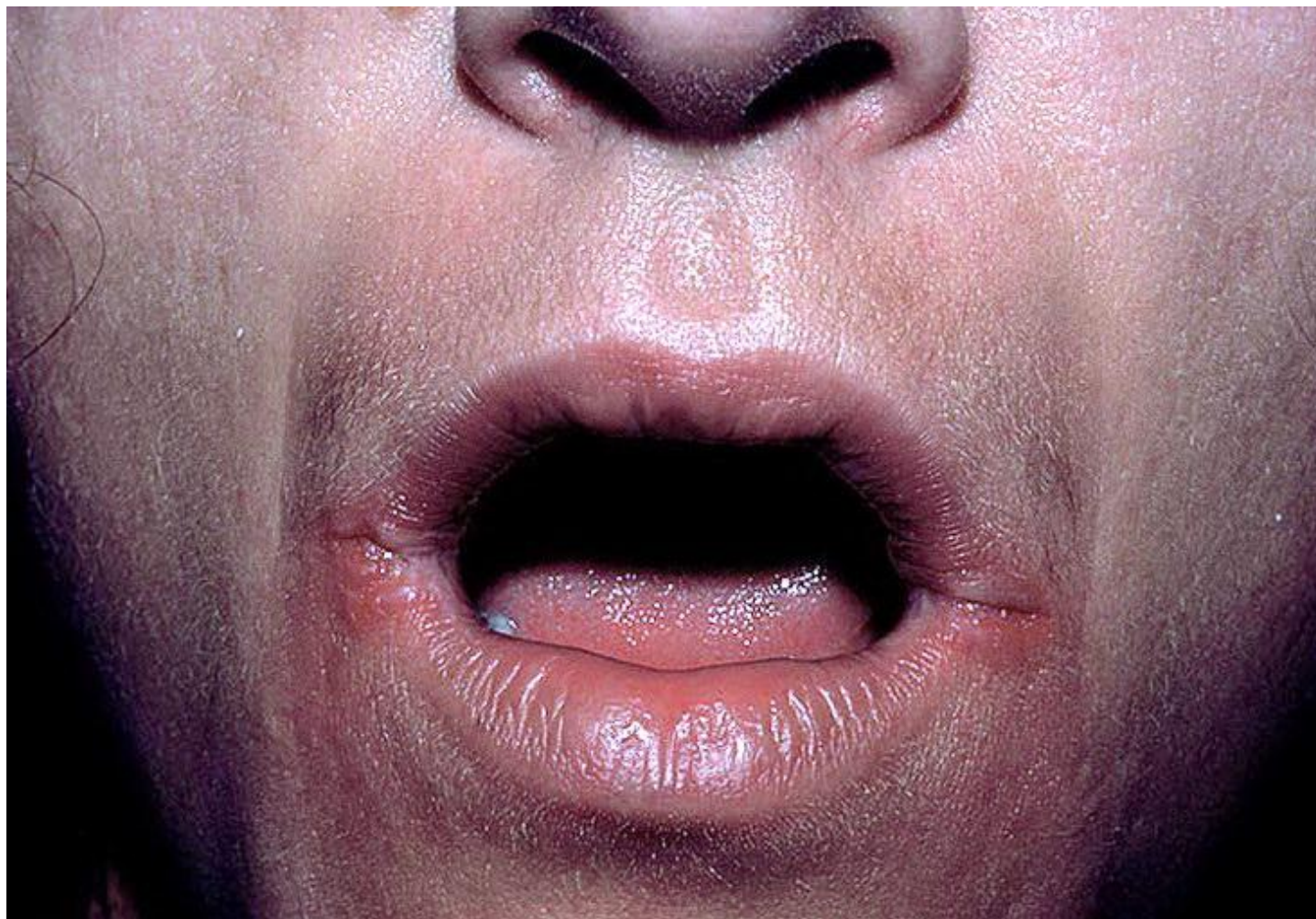
- ⦿ Диагностируется у 75% больных СПИДом. Характеризуется наличием ярко-красных пятен или диффузной гиперемии слизистой твердого неба, спинки языка, щек, отсутствием налета.



АНГУЛЯРНЫЙ ХЕЙЛИТ

- ◎ **Часто сочетается с другими проявлениями кандидозного стоматита, что является признаком генерализации инфекции. Диагностируется в виде симметрично расположенных трещин в области углов рта, болезненных, покрытых белесоватыми корочками. Наблюдается на ранних и прогрессирующих стадиях СПИДа.**

АНГУЛЯРНЫЙ ХЕЙЛИТ

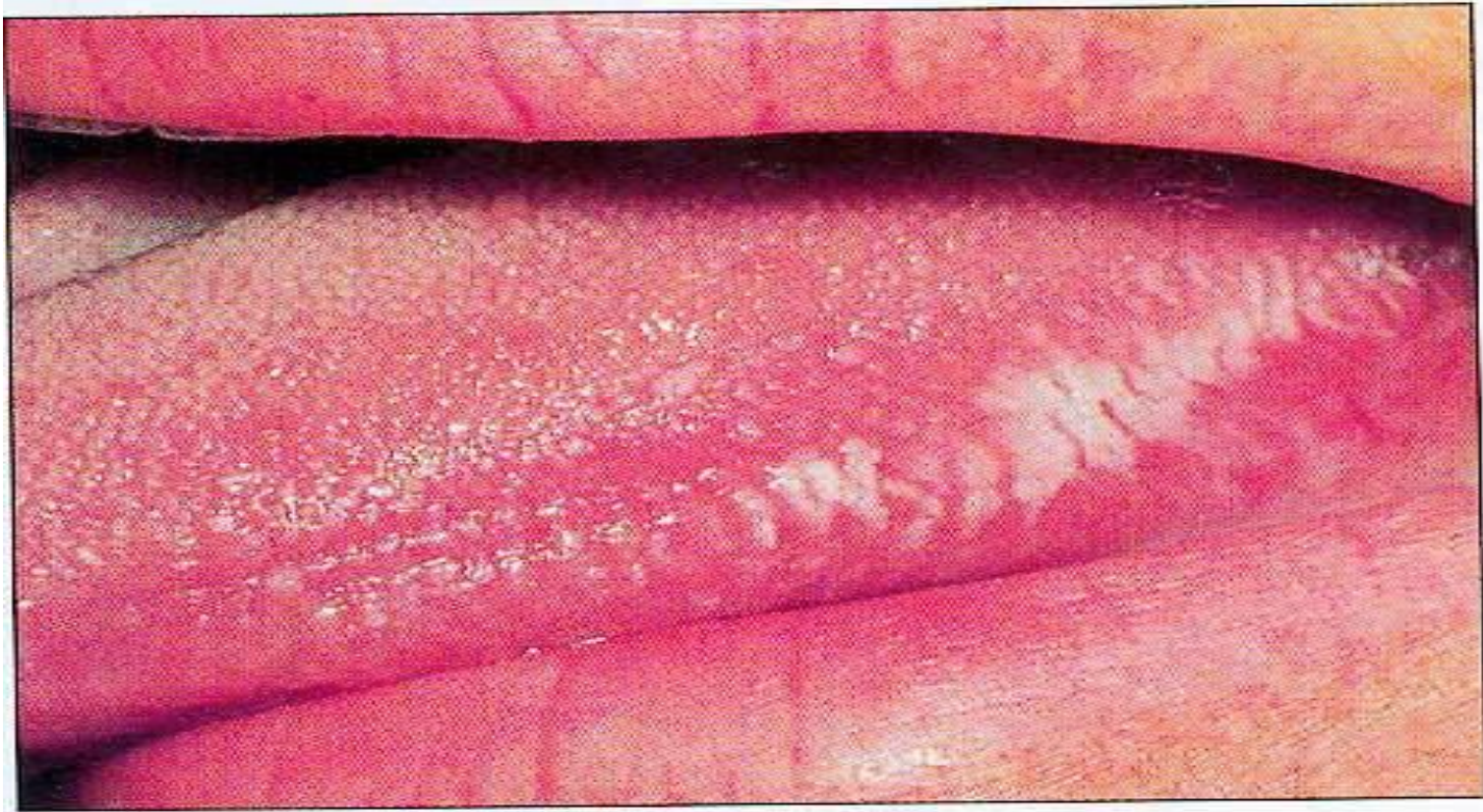


ВОЛОСАТАЯ ЛЕЙКОПЛАКИЯ

Встречается у 75-98 % ВИЧ-инфицированных, связана с вирусом Эпштейна-Бара или папилломавирусом человека и их сочестанием, а также возможным внедрением нитей мицелия гриба Кандида в слизистую оболочку полости рта. Выглядит как выступающие над поверхностью складки(утолщения) с несеткими границами, серовато-белого цвета, без признаков гиперкератоза, напоминающие волосы.

Локализуется чаще на ограниченном участке боковой и нижнебоковой поверхности языка, может быть на дне полости рта.

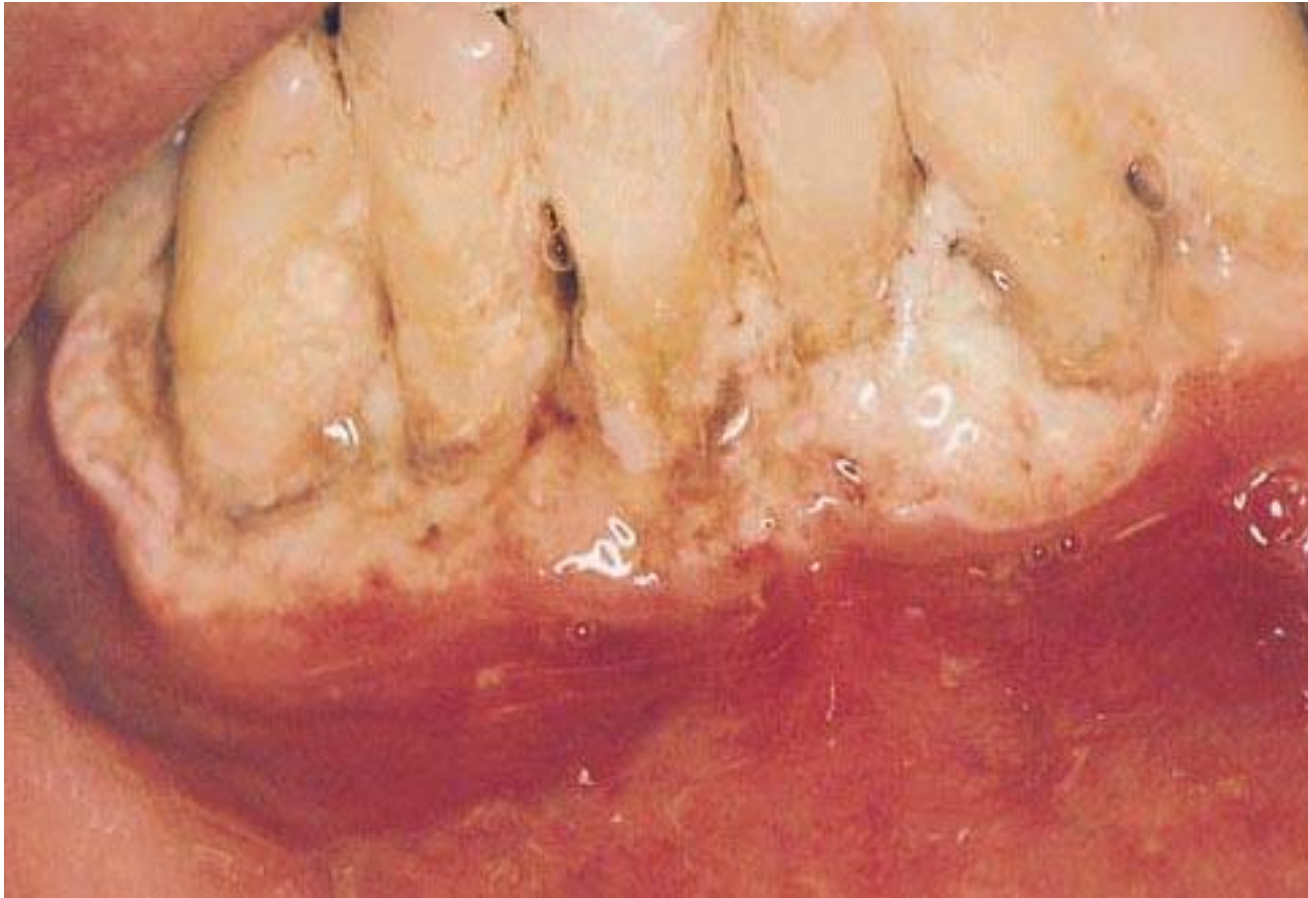ВОЛОСАТАЯ ЛЕЙКОПЛАКИЯ



ЯЗВЕННО-НЕКРОТИЧЕСКИЙ СТОМАТИТ.

- ◎ **Характеризуется некрозом слизистой десневых сосочков и маргинвальной десны. Сосочки теряют фестончатый вид, покрыты грязно-серым, легко снимающимся налетом, после удаления которого обнажается резко болезненная,кровооточащая,эрозированная поверхность.**

ЯЗВЕННО-НЕКРОТИЧЕСКИЙ СТОМАТИТ.



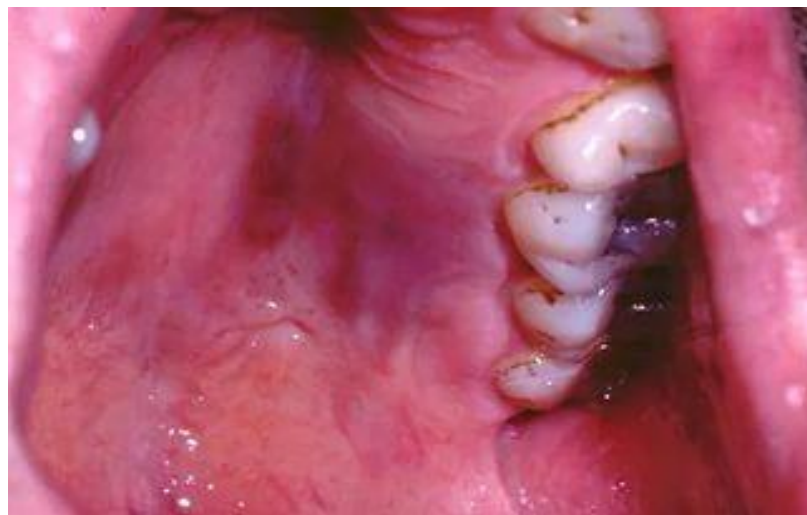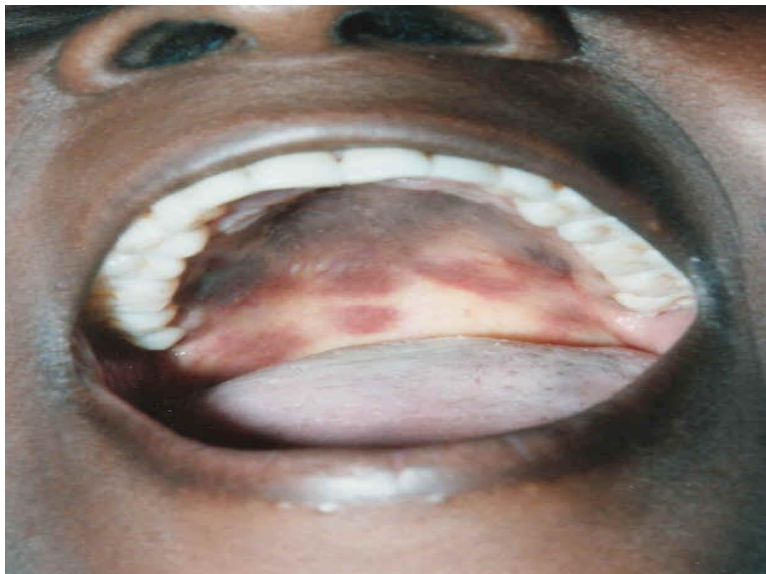ВИРУСНАЯ ИНФЕКЦИЯ

- ◎ Проявляется в виде вирусных папиллом и рецидивирующего герпетического стоматита. На слизистой оболочки полости рта (губы, твердое небо, щеки) определяются множественные резко-болезненные язвочки, которые, сливаясь, образуют обширные кровоточащие поверхности, покрытые желтоватым налетом. Заболевание часто рецидивирует.

САРКОМА КАПОШИ

- ◎ **Эндотелиально-лимфоидная форма злокачественного поражения. Наиболее часто поражаются кожные покровы ног на уровне голени. Поражение слизистой оболочки рта с локализацией на твердом и мягком небе может служить первичным признаком саркомы Капоши.**
- ◎ **Клинически саркома характеризуется появлением болезненных пятен красного, синеватого, фиолетового цвета различной интенсивности. Пятна темнеют, увеличиваются в размере и могут изъязвляться. Часто встречается у гомосексуалистов.**

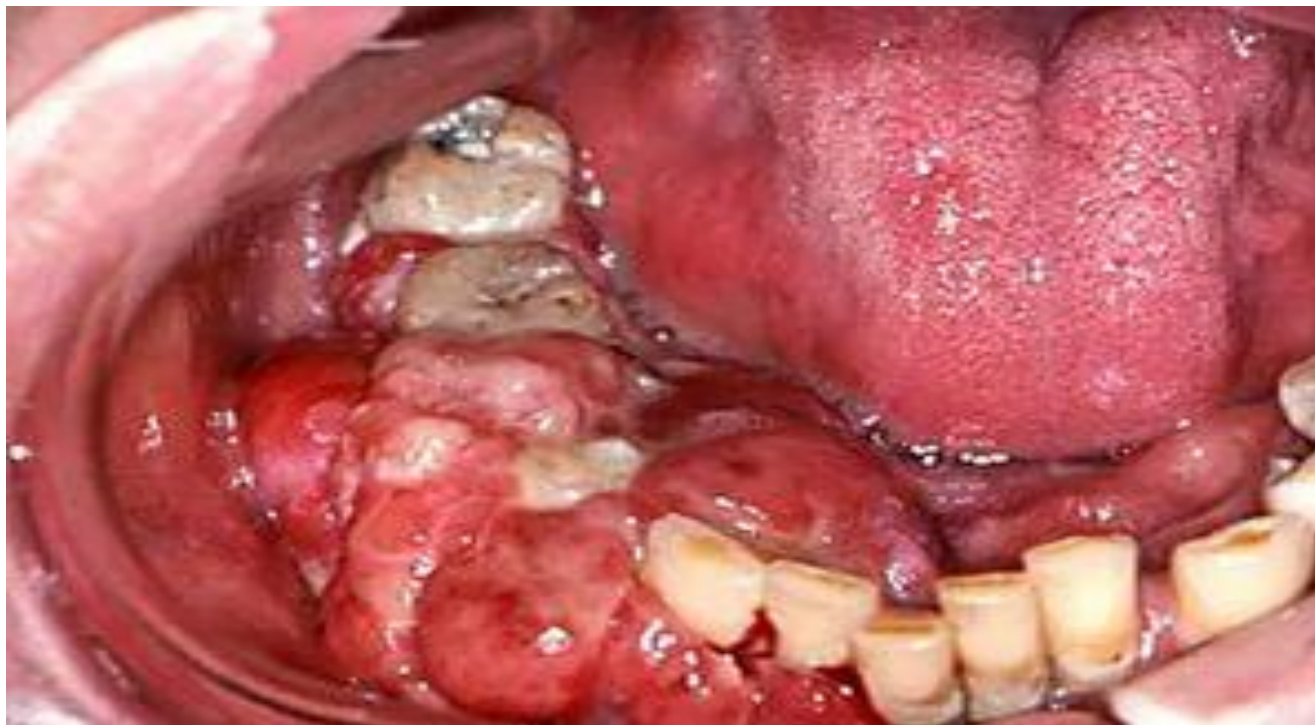САРКОМА КАПОШИ



НОН-ХОДЖКИНСКАЯ ЛИМФОМА

- ◎ Поражение воспалительно-неопластического характера(лимфогранулематоз),относящееся к новообразованиям. Проявляется в виде лимфогранулематозных бляшек (на спинке языка) и в виде субэпителиальной лимфомы.На твердом небе и слизистой оболочке альвеолярного отростка определяется выраженная гиперплазия тканей и изъязвление в центре опухоли. Наряду с поражениями слизистой оболочки полости рта у больного часто диагностируются элементы на коже конечностей,туловища,что является ранним проявлением СПИДа.Из очагов поражения высеивается вирус Эпштейн-Бара.

НОН-ХОДЖКИНСКАЯ ЛИМФОМА



ЗАКЛЮЧЕНИЕ

- ◎ *ВИЧ/СПИД* - одна из важнейших и трагических проблем, возникших перед человечеством в конце XX века. Каждые 5 минут на земном шаре происходит заражение 1 человека.
- ◎ *ВИЧ/СПИД* - это сложнейшая научная проблема. Неизвестны даже теоретические подходы к решению задачи очистки генетического аппарата клеток от чужеродной вирусной информации.
- ◎ *ВИЧ/СПИД* - это проблема не только врачей и работников здравоохранения, но и многих других специалистов, государственных деятелей и экономистов, юристов и социологов.
- ◎ Все должны помнить, что для того, чтобы выжить, уменьшить риск заражения и распространения заболевания, нужно многое знать о *ВИЧ/СПИДе* - о развитии и клинических проявлениях, профилактике и лечении, психотерапии и социальной адаптации.



Спасибо за внимание!