

Клинический диагноз.

Основной: Алкогольная болезнь с полиорганным поражением. Алкогольная миокардиодистрофия. Алиментарно-токсический гепатит.

Фоновое: Сахарный диабет 1 типа, клинико – метаболическая субкомпенсация

Осложнения: пароксизм суправентрикулярной тахикардии (от 15.09.11, купирован)
Клиническая смерть (фибрилляция от 15.09.11). Постреанимационная болезнь.
Вторичная двусторонняя пневмония смешанного генеза. Трахеостомия от 19.09.11

Сопутствующий: состояние после спленэктомии (2010г.). Энцефалопатия смешанного генеза(алкогольная, постгипоксическая, диабетическая) 3 степени с выраженными когнитивными и афатическими нарушениями и тетраплегией

Патологоанатомический диагноз

Основное заболевание: Токсоплазменный миокардит.

Фоновое: Алкогольная болезнь: алкогольная кардиомиопатия, хронический алкогольный гепатит с формированием портального цирроза печени, хронический панкреатит с исходом в фиброз поджелудочной железы.

Осложнения: Миогенная дилатация полостей сердца. Общее венозное полнокровие. Двухсторонний гидроторакс (100мл). Пароксизм суправентрикулярной тахикардии. Клиническая смерть (фибрилляция от 15.09.11). Постреанимационная болезнь. Трахеостомия от 19.09.11.

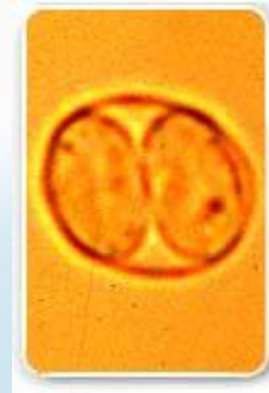Панкреатогенный сахарный диабет. Эрозивная гастропатия. Левосторонняя нижнедолевая бронхопневмония. Некротический нефроз. Паренхиматозная белковая дистрофия печени. Отек легких. Отек и дислокация головного мозга

Сопутствующий: состояние после спленэктомии (2010г.).

У больной Малаховской И.А., 1970 г, страдавшей алкогольной болезнью с полиорганными проявлениями развился токсоплазменный миокардит.

Смерть наступила от нарастания сердечно-сосудистой недостаточности

ЧТО МЫ ЗНАЕМ ... **Токсоплазма** *Toxoplasma gondii*



- Впервые **токсоплазма** была обнаружена в 1908 году в Тунисе
- **Токсоплазма** обнаружена у человека и более, чем у 400 видов живых существ (млекопитающих и птиц), которые являются промежуточными хозяевами токсоплазмы
- Представители семейства кошачьих являются окончательными хозяевами токсоплазмы. В организме кошки токсоплазма проходит весь свой жизненный цикл, и именно **с кошками связаны случаи заражения людей токсоплазмозом.**
- Токсоплазма практически никогда не передается от одного человека к другому кроме:
 - ✓ **трансплацентарного заражения** и
 - ✓ **заражения при пересадке донорских органов.**
- То же самое относится к животным:
 - ✓ **Заразиться от них можно только через сырое мясо.**

Распространенность токсоплазмоза в мире невероятно высока:

- ❖ в странах Африки, Латинской и Южной Америки инфицированность населения достигает до 90%,
- ❖ в Европе и Северной Америке 25—50%,
- ❖ в России инфицировано до 30% населения страны.

При этом подавляющее большинство инфицированных токсоплазмозом никогда не испытывали и не испытывают каких-либо проблем и трудностей, связанных с болезнью (токсоплазмоз), и даже не знают о ее существовании.

Токсоплазмоз может протекать в самых разнообразных клинических формах:

✓ нервная, лимфогландулярная, экзантемная, глазная, легочная, кишечная и миокардическая формы токсоплазмоза.

арахноидит - у 15 %;

арахноэнцефалит - у 23 %;

лимфопрролиферативный синдром - у 80 %;

миокардиты - у 3 %;

миозиты - у 50 %;

артропатии - у 25 %;

миелит - у 4 %.

По данным Киргизского Центра токсоплазмоза , 2010 г

Различают врожденный и приобретенный токсоплазмоз

Приобретенный токсоплазмоз протекает в острой или хронической форме

Острый токсоплазмоз может протекать как заболевание,

- 1 - напоминая тиф, с высокой температурой, увеличением лимфоузлов, печени, селезенки, поражением скелетной мускулатуры и сердца;
- 2 - с преимущественным поражением нервной системы: головная боль, судороги, рвота, параличи.

Для хронического токсоплазмоза характерны:

- субфебрильная температура, головная боль, увеличение печени и лимфоузлов, миозиты, снижение работоспособности.
- иногда хронический токсоплазмоз сопровождается поражением нервной системы, глаз, сердца и других систем и органов.
- у большинства больных хронический токсоплазмоз протекает совершенно бессимптомно.

Токсоплазмозный миокардит

Тяжелое поражение сердечной мышцы встречается при остром генерализованном токсоплазмозе, что подтверждается обнаружением воспалительных очагов и токсоплазм в миокарде при гистологическом исследовании препаратов после смерти больных.

Большинство больных токсоплазмозный миокардитом **жалуются** на: одышку, сердцебиение, боли в области сердца, аритмию

Объективно выявляется глухость тонов, систолический шум, расширение полостей сердца, снижение фракции выброса, зоны гипокинеза.

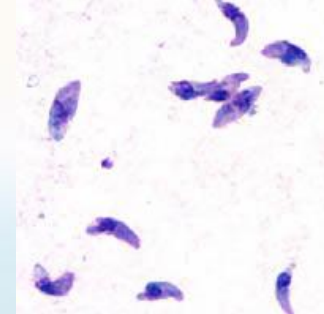
Миокардиты могут быть очаговыми и диффузными.

Очаговые миокардиты не сопровождаются клиническими проявлениями и имеют благоприятный прогноз.

При диффузном миокардите наблюдается тяжелое течение с проявлениями

сердечно-сосудистой недостаточности и аритмических осложнений.

Диагностика токсоплазмоза



Лабораторные методы диагностики токсоплазмоза включают паразитологические и иммунологические методы.

Биоматериалом для паразитологического исследования могут быть любые биологические жидкости (кровь, слюна, спинномозговая жидкость), а также пробы органов и тканей, полученные при биопсии.

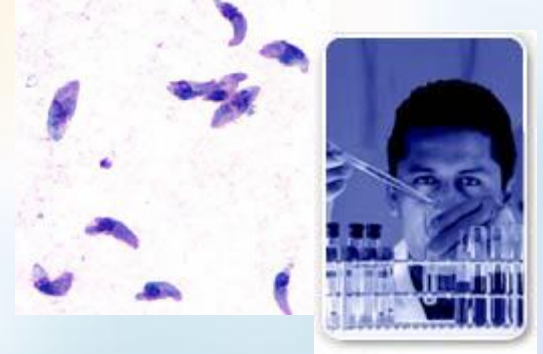Паразитологическое исследование имеет существенные недостатки:

1 - токсоплазмы, обнаруженные в биоматериале, указывают только на инфицированность токсоплазмозом, но не дают никаких сведений о том, насколько давно это было.

2 - отсутствие в исследуемом препарате токсоплазмы не говорит о том, что токсоплазмоза у человека нет.

В настоящее время паразитологические методы диагностики токсоплазмоза применяются при врожденном токсоплазмозе у детей до 1 года, при токсоплазмозе у больных **СПИДом**, а также при поражении **токсоплазмами глаз**, то есть в тех случаях, когда давность инфицирования не играет роли и важно просто ответить на вопрос: есть ли в организме токсоплазмы

Диагностика токсоплазмоза



Точную информацию дает **иммунологическое исследование**

На сегодняшний день лидирующее положение занимает ИФА — иммуноферментный анализ

Суть этого метода — определение специфических антител к токсоплазме, при этом определяется не только присутствие или отсутствие этих антител, но и их количество (для исследования могут использоваться сыворотка крови, спинномозговая жидкость, содержимое стекловидного тела, околоплодные воды).

ИФА помогает определить давность заражения человека токсоплазмозом: человеческий организм вырабатывает антитела (**иммуноглобулины**) двух типов: ранние **антитела IgM** - появляются в крови непосредственно после заражения и сохраняются в течение 6-12 месяцев.

Через некоторое время после заражения токсоплазмозом в крови появляются другие **антитела — IgG**, которые сохраняются в течение всей последующей жизни.

Лечение токсоплазмоза

- Большинство случаев приобретённой инфекции у иммунокомпетентных лиц разрешаются без специфической терапии.
- При хореоретините или поражении жизненно важных органов назначают комбинацию

пириметамина (Дараприм) с сульфадиазином.

- Альтернативой может быть комбинация **пириметамина с клиндамицином (линкозамид)** - при плохой переносимости сульфадиазина.
- При лечении хореоретинита и поражений ЦНС применяют глюкокортикоиды.
- ВИЧ-инфицированные пациенты с энцефалитом должны получать пожизненную супрессивную терапию для предотвращения рецидива.

Рекомендации ВОЗ (2010 год) по лечению токсоплазмоза:

кларитромицин 500 мг один раз в сутки в течение 14 дней и однократно флуконазол 150 мг на пятнадцатый день.

Показана высокая активность телитромицина *in vitro* в отношении *T. gondii* (M. Kilinc, M. Hokelek, M. Erturk, 2010).

Телитромицин (*Telithromycin*) — антибиотик — антибиотик-макролид, относящийся к подгруппе кетолидов.

«Метаболическая катастрофа» - ведущий фактор танатогенеза внезапной сердечной смерти:

- **Этаноловая интоксикация с накоплением в крови свободных жирных кислот, продуктов распада фосфолипидов и увеличением концентрации КХА**
- **Дислипипротейдемия IV типа (по классификации Фредриксона): увеличение в крови липопротеидов очень низкой плотности и триглицеридов при нормальной концентрации ЛПНП и холестерина, накопление в крови свободных жирных кислот и продуктов распада фосфолипидов**

Оживленный организм находится в особом патологическом состоянии, которое называется постреанимационной болезнью и рассматривается как самостоятельная нозологическая форма.

Основные патологические изменения органов и систем, характеризующие постреанимационную болезнь: .

- Нарушения состояния миокарда, коронарного кровообращения и системы, проводящей возбуждение, создают предпосылки для снижения минутного объема сердца, которое может иметь место в течение длительного времени даже на фоне достаточно высокого системного артериального давления.
- Нарушения структуры дыхательного акта и компенсаторное перенапряжение аппарата внешнего дыхания создают предпосылки для развития недостаточности вентиляции легких и вторичной гипоксической гипоксии, сочетающейся с гиперкапнией.
- Недостаточность функций печени и почек, особенно характерная для постреанимационного периода после длительной гиповолемии и гипотензии, приводит к углублению нарушений в регуляции обмена веществ и, в частности, электролитного баланса.
- Эти нарушения охватывают все виды обмена: углеводного, жирового и белкового, выражающиеся сначала в метаболическом ацидозе, а в более позднем периоде — в сочетании метаболического алкалоза с гипоксическим состоянием тканей.
- Важное значение имеет отравление токсинами бактериального происхождения.
- Указанные нарушения осложняются изменениями свертывающей системы крови и нарушениями микроциркуляции.
- Тяжесть постреанимационной болезни связана с разрушением системы поддержания гомеостаза вследствие патологических сдвигов в эндокринных органах и выключении или изменении его нервно-вегетативной регуляции.

ЦЕЛЬ ОБСУЖДЕНИЯ ДАННОГО КЛИНИЧЕСКОГО СЛУЧАЯ

ЭКСПЕРТНАЯ ОЦЕНКА :

- **ОБЪЕМА И УРОВНЯ ДИАГНОСТИЧЕСКИХ МЕРОПРИЯТИЙ, ОБУСЛОВИВШИХ РАСХОЖДЕНИЕ КЛИНИЧЕСКОГО И ПАТОЛОГОАНАТОМИЧЕСКОГО ДИАГНОЗОВ**
- **ОБОСНОВАННОСТЬ И АДЕКВАТНОСТЬ ЛЕЧЕБНЫХ МЕРОПРИЯТИЙ**
- **СООТВЕТСТВИЕ КЛИНИЧЕСКОГО ДИАГНОЗА И ПАТОЛОГОАНАТОМИЧЕСКОЙ ЭКСПЕРТИЗЫ**

