

Государственное Бюджетное Образовательное Учреждение Высшего
Профессионального Образования «Самарский
Государственный Медицинский Университет» Минздрава РФ

Кафедра акушерства и гинекологии №2

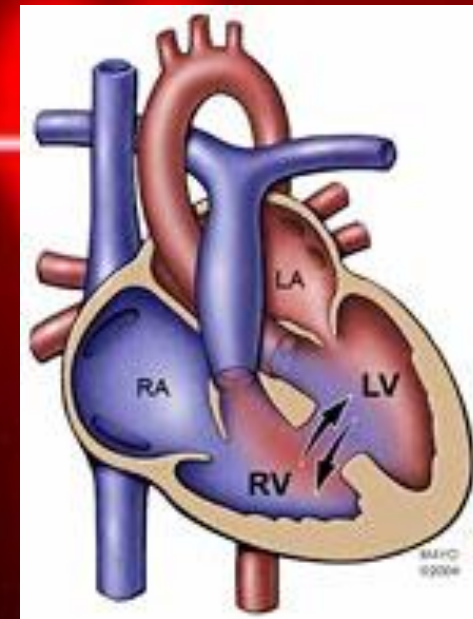
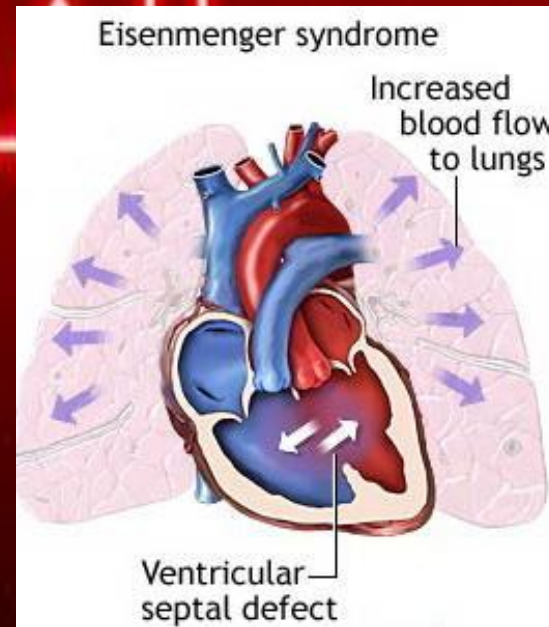
Клинический разбор беременной с синдромом Эйзенменгера

Выполнила студентка
педиатрического
факультета 446 группы
Валиева Г.В.

Научный
руководитель: доцент,
к.м.н. Балтер Р.Б

Самара 2013

Синдром Эйзенменгера – это высокая, необратимая легочная гипертензия сердца с лево-правым шунтированием, проявляется склеротическими изменениями в легочных сосудах, цианозом, мультиорганными поражениями.



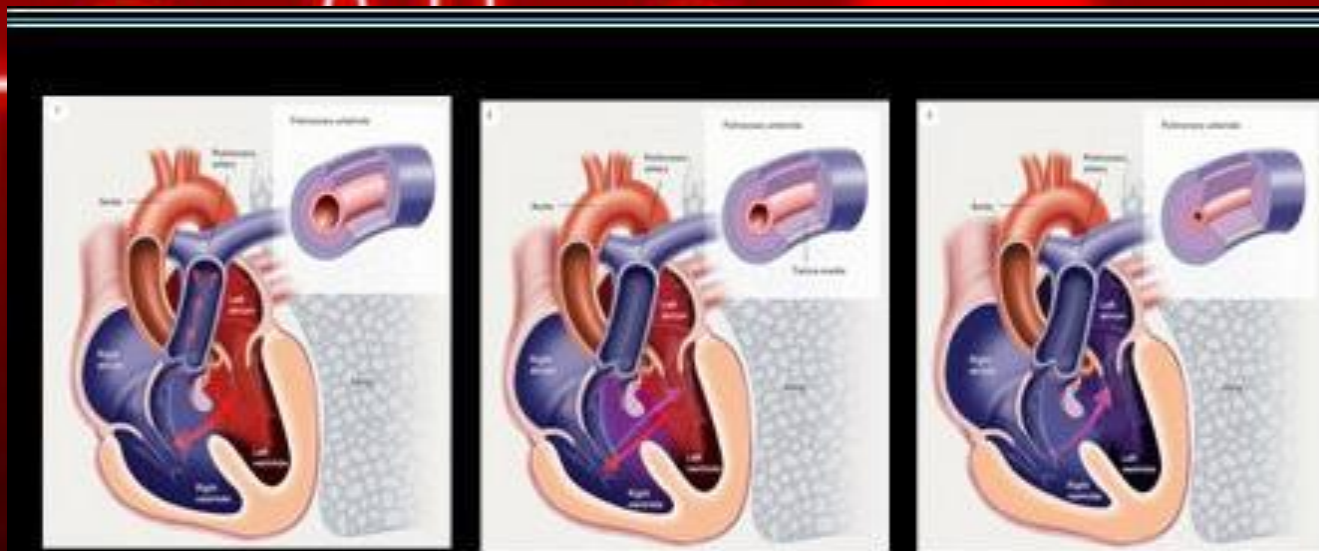
Историческая справка

В 1897 г. Эйзенменгер первым описал связь между большим врожденным кардиальным дефектом и развитием легочной артериальной гипертензии.



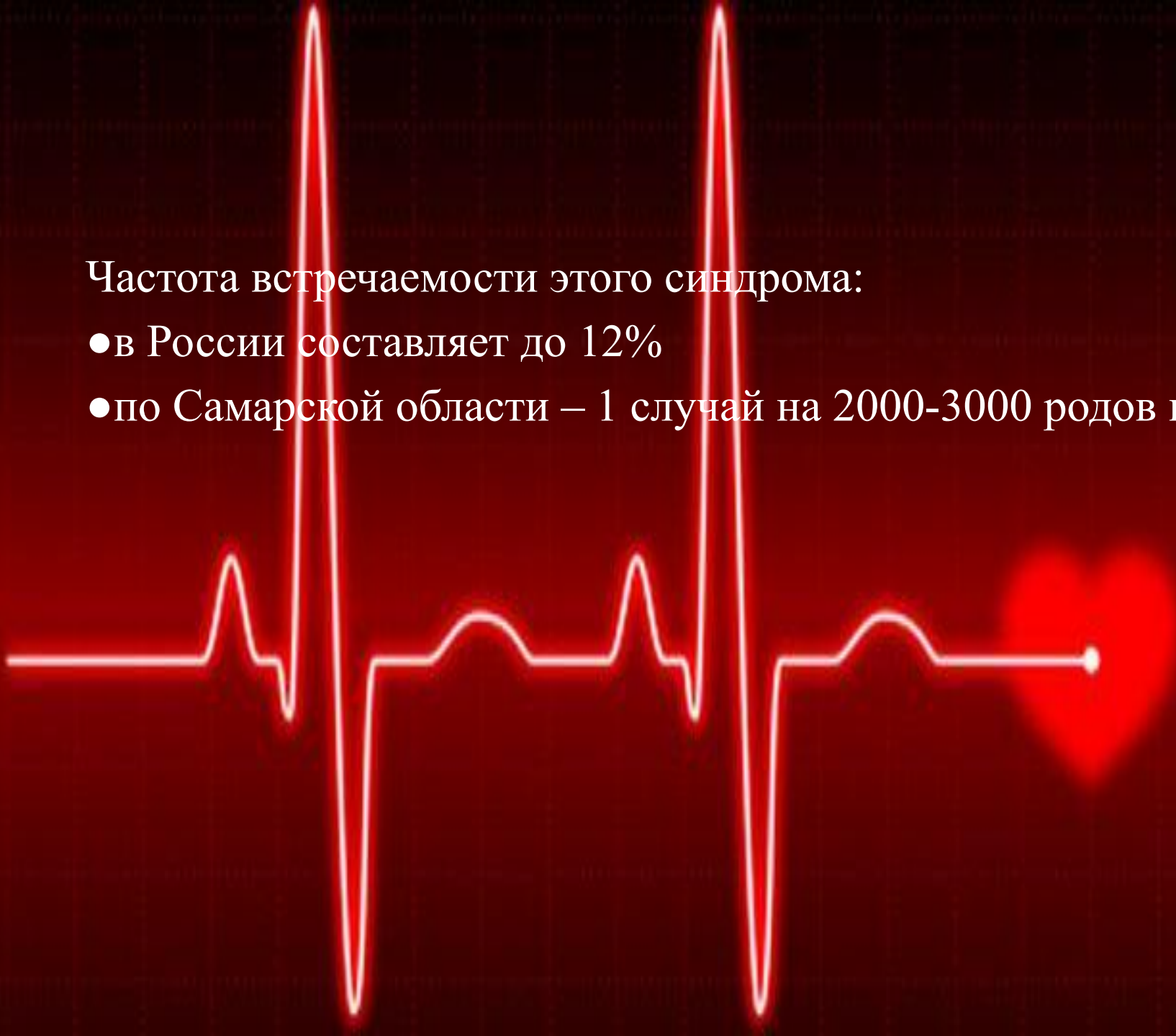Причины развития

- Большие дефекты межжелудочковой перегородки
- Большие дефекты межпредсердной перегородки
- Большой открытый артериальный проток
- Тетрада Фалло
- Незаращении боталлова протока.



Частота встречаемости этого синдрома:

- в России составляет до 12%
- по Самарской области – 1 случай на 2000-3000 родов в год



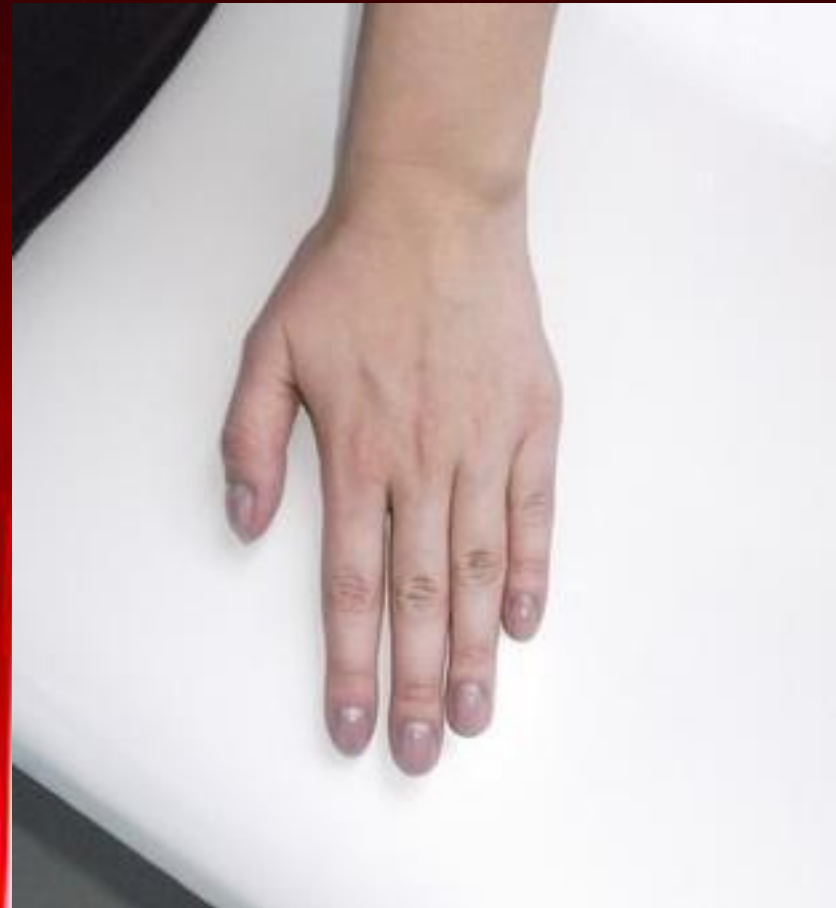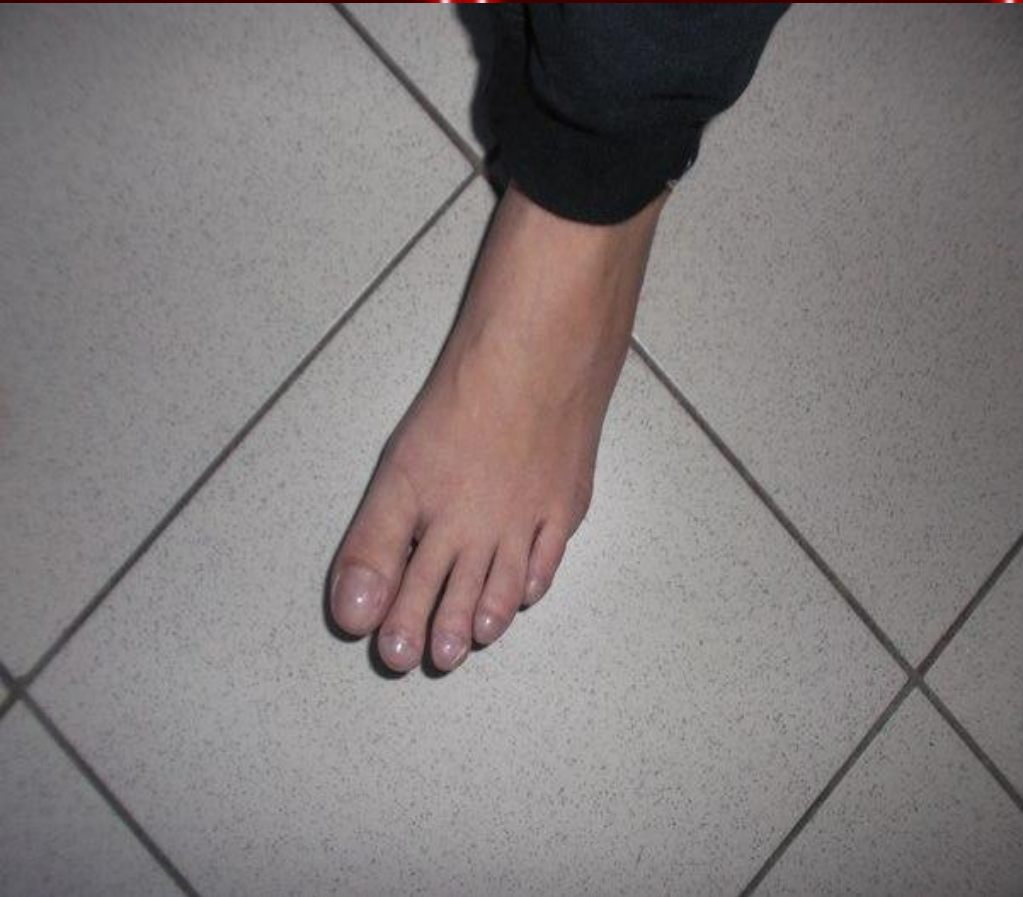Клинический разбор

- Беременная Д., 27 лет, поступила 06.12.2012 года в родильное отделение СОККД.
- Диагноз: ВПС, ДМЖП. Высокая легочная гипертензия. Синдром Эйзенменгера IIIA степени. Беременность I, 31 неделя, головное предлежание.



Клиническая картина

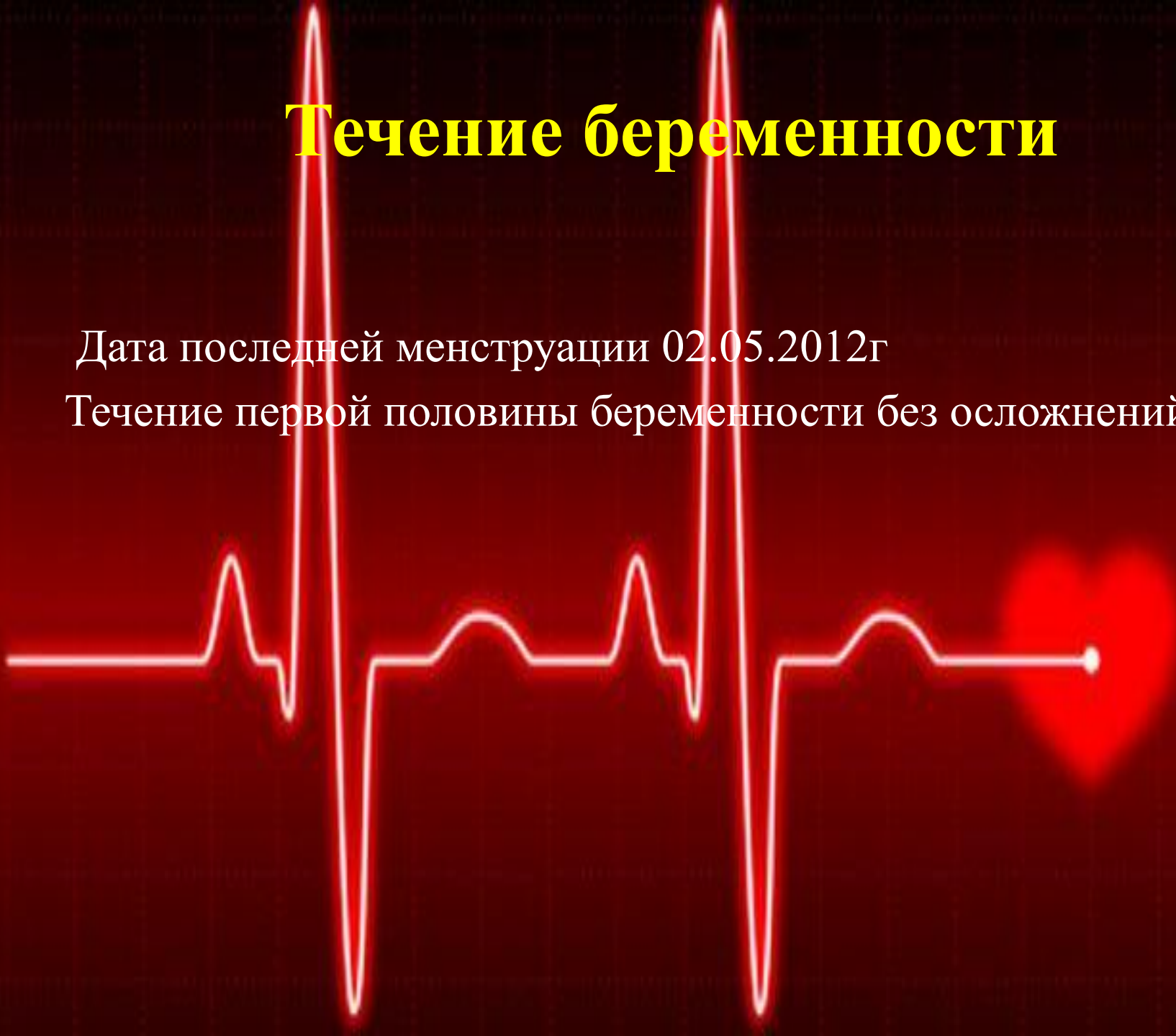- Жалобы на общую слабость, быструю утомляемость, учащенное сердцебиение, одышку при небольшой физической нагрузке.
- При осмотре выявляется выраженный цианоз, деформацией пальцев и ногтевых пластин в виде «барабанных палочек» и «часовых стекол».
- При аускультации выслушивается грубый систолический шум над областью сердца.
- На ЭКГ признаки гипертрофии правого предсердия и левого желудочка.



Течение беременности

Дата последней менструации 02.05.2012г

Течение первой половины беременности без осложнений.




УЗИ

- Срок беременности 13 недель. Вид исследования: трансабдоминальный.
- В полости матки визуализируется одно плодное яйцо. В плодном яйце определяется один плод.
- Копчиково-теменной размер 71 мм.
- Частота сердечных сокращений плода 162 удара в минуту. Желточный мешок: не визуализируется.
- Толщина воротникового пространства- 1.70 мм. Кость носа определяется.

УЗИ

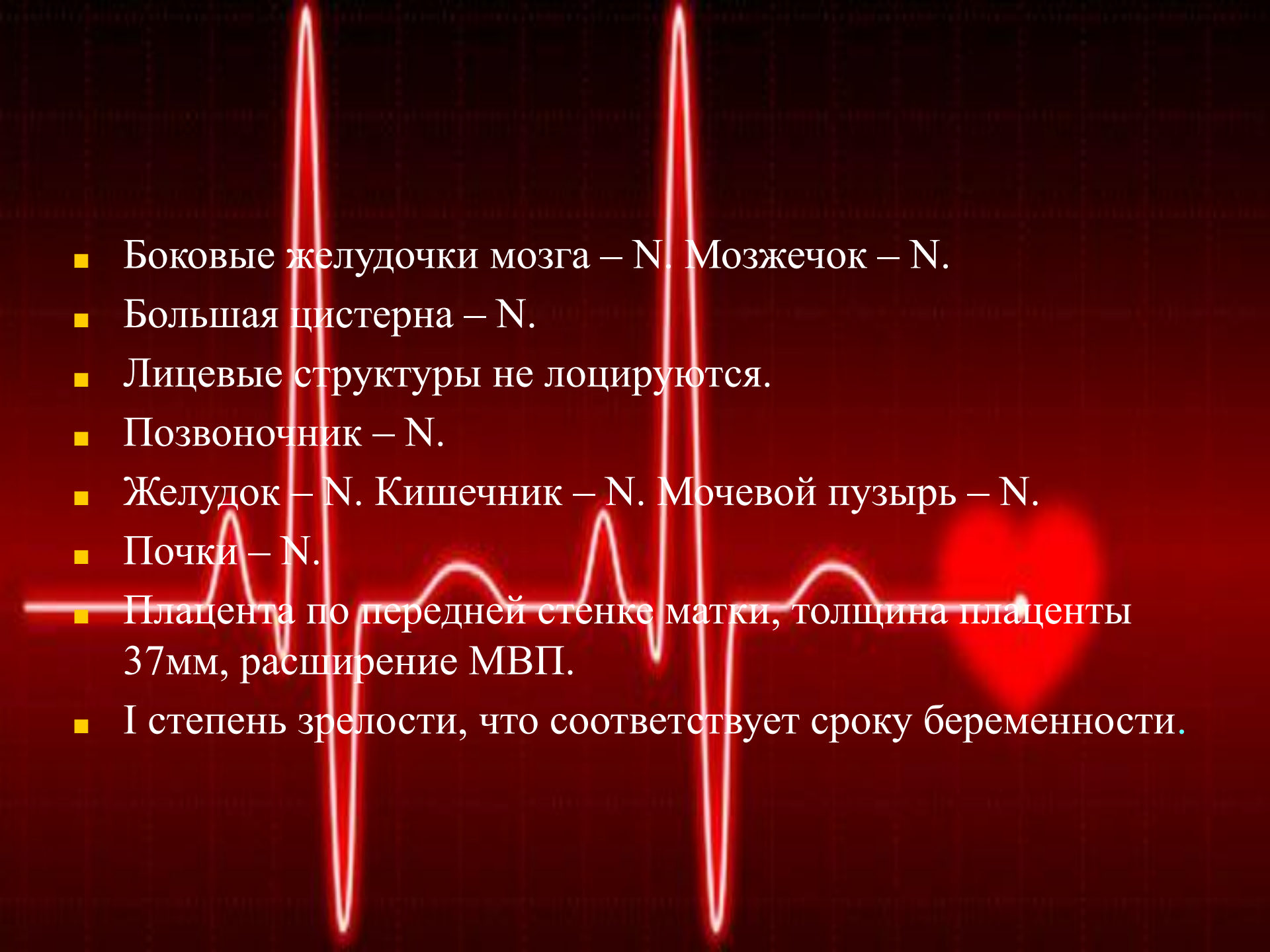
- Кости свода черепа – N. Срединные структура головного мозга – N.
- Позвоночник плода – N. Конечности плода – N.
- Передняя брюшная стенка плода – N. Желудок – N.
- Мочевой пузырь – N.
- Структура хориона: не изменена.
- Плацента расположена по передней стенке матки, толщина – 24 мм. Структура плаценты: расширена МВП, I степень зрелости.
- Заключение: Беременность 13-14 недель.

- 
- Вторая половина беременности протекала с осложнениями сопутствующего состояния беременной, появилась одышка при ходьбе, падало артериальное давление и участилось сердцебиение.
 - Снижением общего периферического сосудистого сопротивления и увеличением свертываемости крови.

Было рекомендовано досрочное родоразрешение кесаревым сечением.

УЗИ

- Срок беременности 31 неделя. Вид исследования: трансабдоминальный.
- 1 плод в головном предлежании, продольное положение.
- Parietalный размер головы 79 мм, что соответствует сроку беременности.
- Окружность головы 288 мм, что соответствует сроку в 31,4 недели.
- Бедренная кость 60 мм, что соответствует сроку беременности.
- Вес плода 1,787г.

- 
- Боковые желудочки мозга – N. Мозжечок – N.
 - Большая цистерна – N.
 - Лицевые структуры не лоцируются.
 - Позвоночник – N.
 - Желудок – N. Кишечник – N. Мочевой пузырь – N.
 - Почки – N.
 - Плацента по передней стенке матки, толщина плаценты 37мм, расширение МВП.
 - I степень зрелости, что соответствует сроку беременности.



Ожидаемый риск: трисомия 21, 18, 13

трисомия 21

1:17655

трисомия 18

1:44555

трисомия 13

1:139365

Заключение консилиума за 2 дня до родов

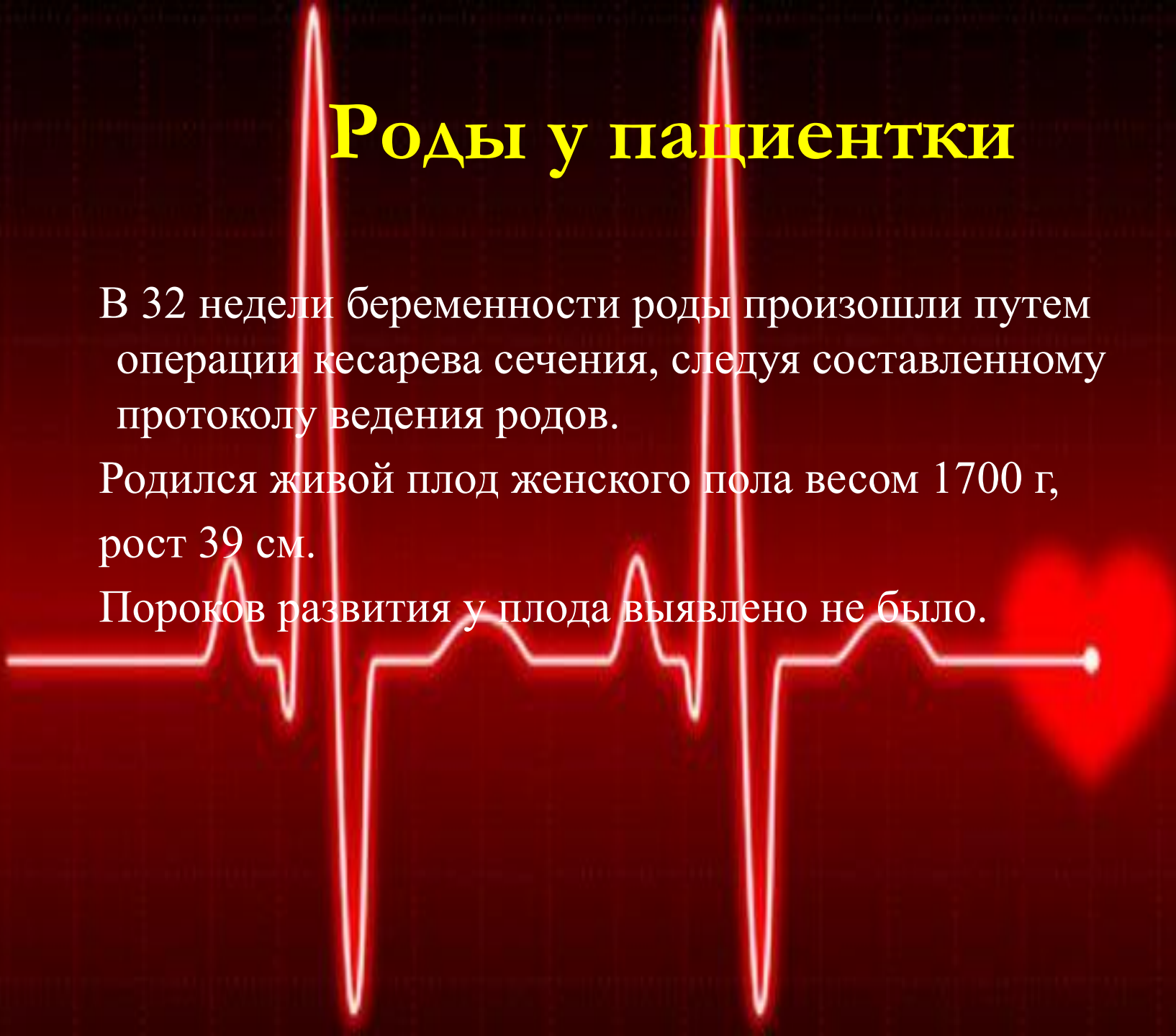Консилиум во главе с врачами: заведующей акушер-гинекологическим отделением СОККД, акушер-гинекологом, терапевтом, кардиологом, кардиохирургом, анестезиологом, неонатологом рекомендовали прервать беременность по показаниям со стороны матери в сроки: 6 недель, 12 недель, 22 недели, но беременная категорически отказалась. Со всеми последствиями, которые могли бы произойти во время беременности и в родах женщина была ознакомлена, в связи с чем был подписан ею отказ от прерывания беременности и были подготовлены документы на усыновление ребенка родственниками, в связи с возможными необратимыми тяжелыми последствиями со стороны матери после родов.

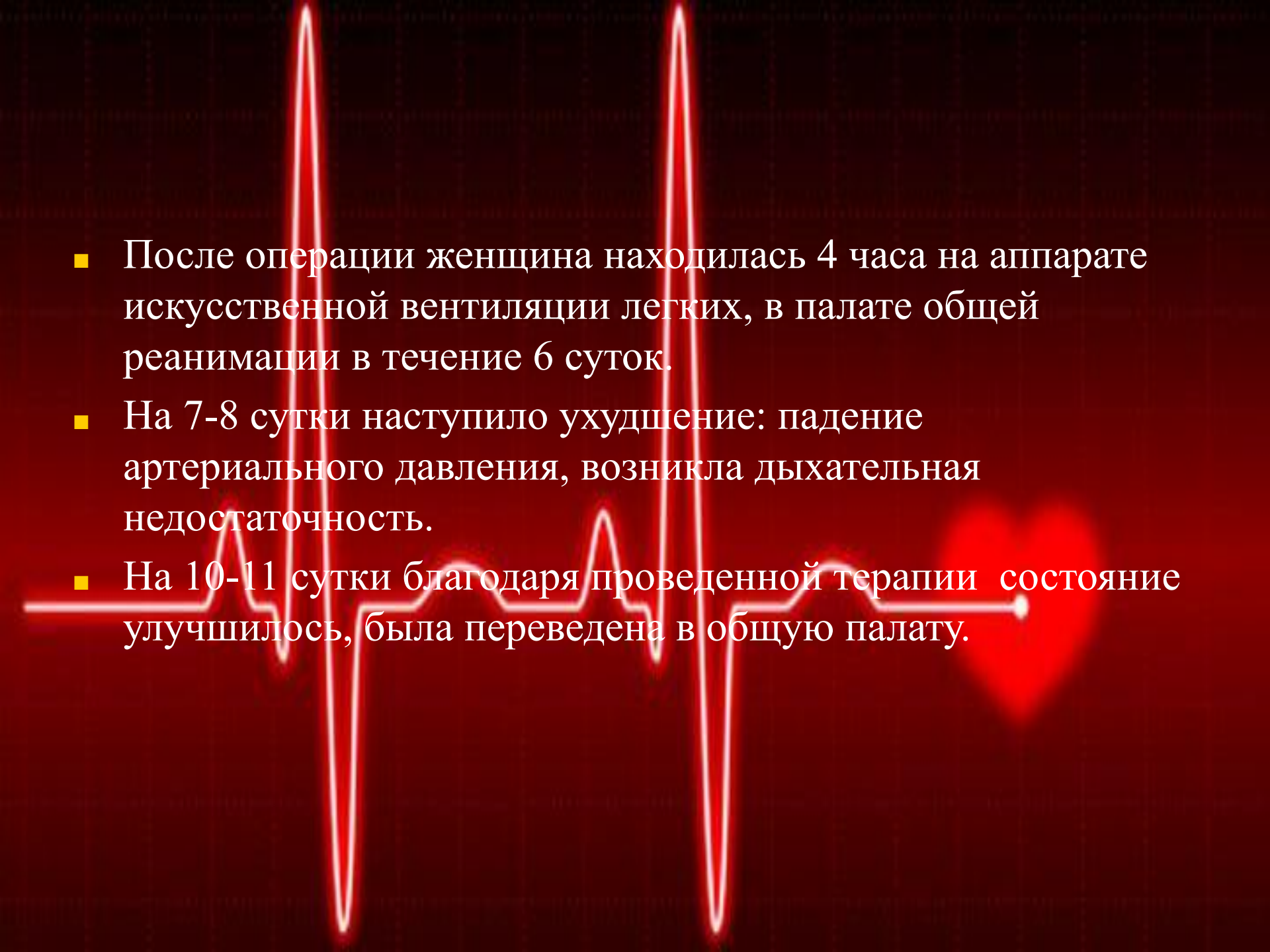
Роды у пациентки

В 32 недели беременности роды произошли путем операции кесарева сечения, следуя составленному протоколу ведения родов.

Родился живой плод женского пола весом 1700 г, рост 39 см.

Пороков развития у плода выявлено не было.



- 
- После операции женщина находилась 4 часа на аппарате искусственной вентиляции легких, в палате общей реанимации в течение 6 суток.
 - На 7-8 сутки наступило ухудшение: падение артериального давления, возникла дыхательная недостаточность.
 - На 10-11 сутки благодаря проведенной терапии состояние улучшилось, была переведена в общую палату.

Влияние беременности на заболевание

- При сохранении беременности после I триместра материнская смертность достигает 40%, но при отсутствии беременности 75% пациентов проживут не менее 15 лет.
- При кесаревом сечении увеличивает риск смертности до 70%
- Выживаемость новорожденных достигает 90%, но при выраженном цианозе матери – не более 50%.



Ведение беременности

- Необходимо тщательное и согласованное совместное наблюдение кардиологом и акушером-гинекологом.
- Назначение постельного режима с целью уменьшения нагрузки на гемодинамику. Женщина должна лежать на боку, чтобы предупредить компрессию нижней полой вены беременной маткой и обеспечить полноценный венозный возврат.
- При появлении одышки назначить кислород через лицевую маску.
- Необходимо тщательно следить за состоянием плода, часто определяя уровень эстриола в крови и регулярно выполняя ультразвуковое исследование для слежения за темпом роста плода



- Предпочтительным является кесарево сечение под общей анестезией, проводимой опытным кардиоанестезиологом.

- Больная должна соблюдать строгий постельный режим в течение первых суток после родов, находясь под непрерывным мониторным наблюдением.

- Больная должна находиться в роддоме не меньше 14 суток после родов.

Благодарю за внимание!!!

