

Клинический случай

Пациентка 82 лет

Жалобы: На общую слабость, давящие боли в левой половине грудной клетки с иррадиацией в левое плечо.

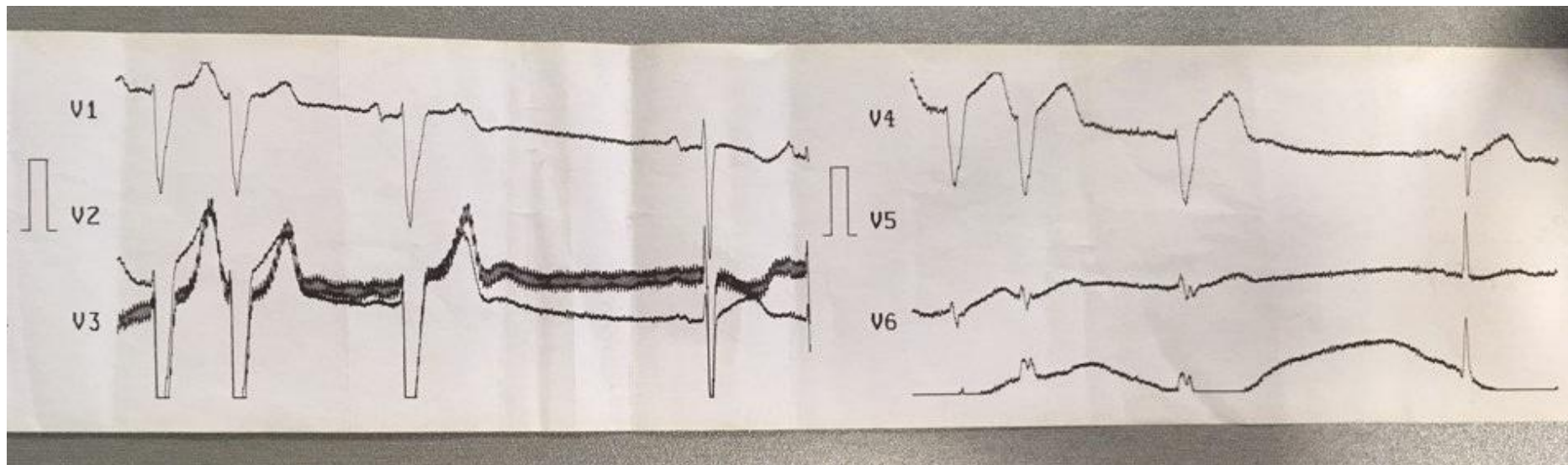
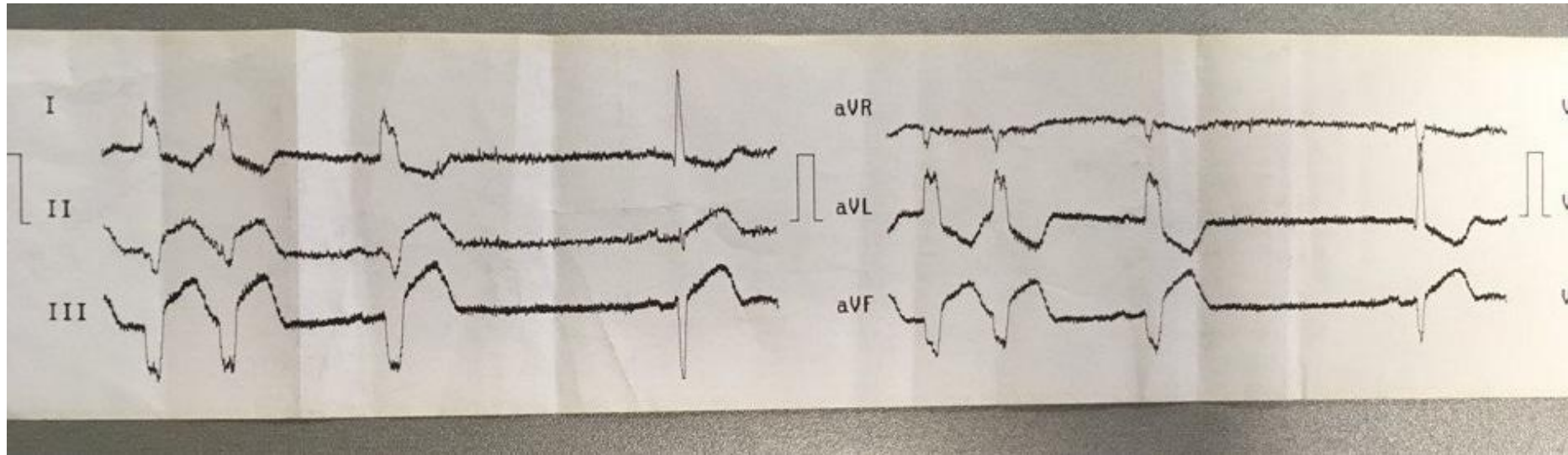
Перенесенные заболевания:

- Атеросклероз артерий нижних конечностей. Трофические язвы голеней.
- Варикозная болезнь ног
- Хронический бронхит, вне обострения
- Энцефалопатия смешанного генеза

История заболевания

- АД не контролирует
- Постоянной медикаментозной терапии не принимает
- По данным выписки – постоянная форма фибрилляции предсердий .
Антикоагулянтную терапию не принимает.
- Клинику стенокардии напряжения не описывает
- В ночь с 7 на 8.01.2017 возникли интенсивные сжимающие боли в левой половине грудной клетки с иррадиацией в левое плечо.
- Вызвана бригада СМП

ЭКГ по СМП



ЧСС 121/мин

ЧСС 113/мин

Оси:

P - *

QRS -56 *

T 99 *

Интервалы:

RR 531 мс

P - мс

PR - мс

QRS 136 мс

QT 364 мс

QTc 506 мс

P (II) - мВ

S (U1) -1.22 мВ

R (U5) 0.10 мВ

Sokol. 3.31 мВ

Егорова

9.01.18 100

ч/з 30' после ЭКГ

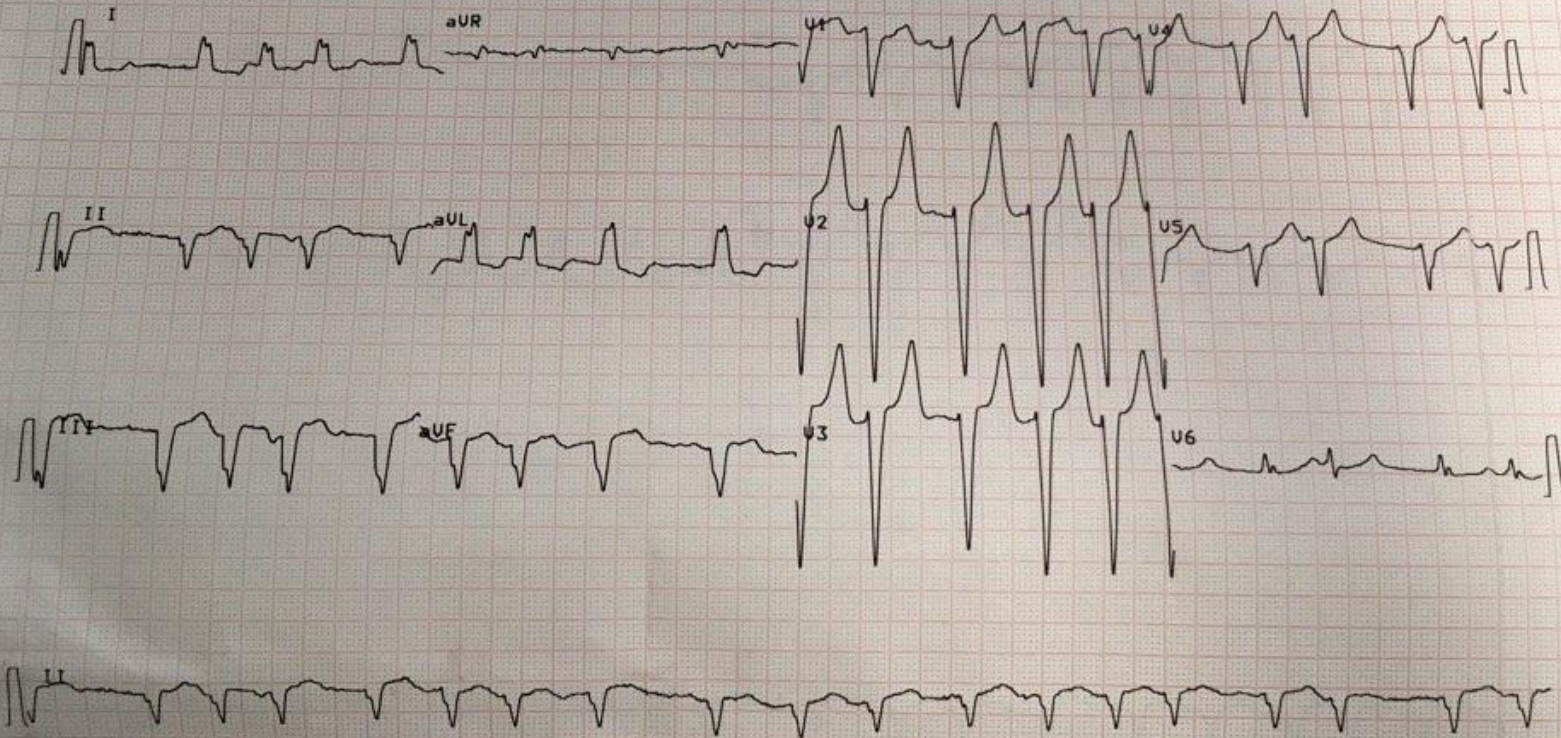
М / Ж

Возраст:

см / кг

10 мм/мВ

10 мм/мВ

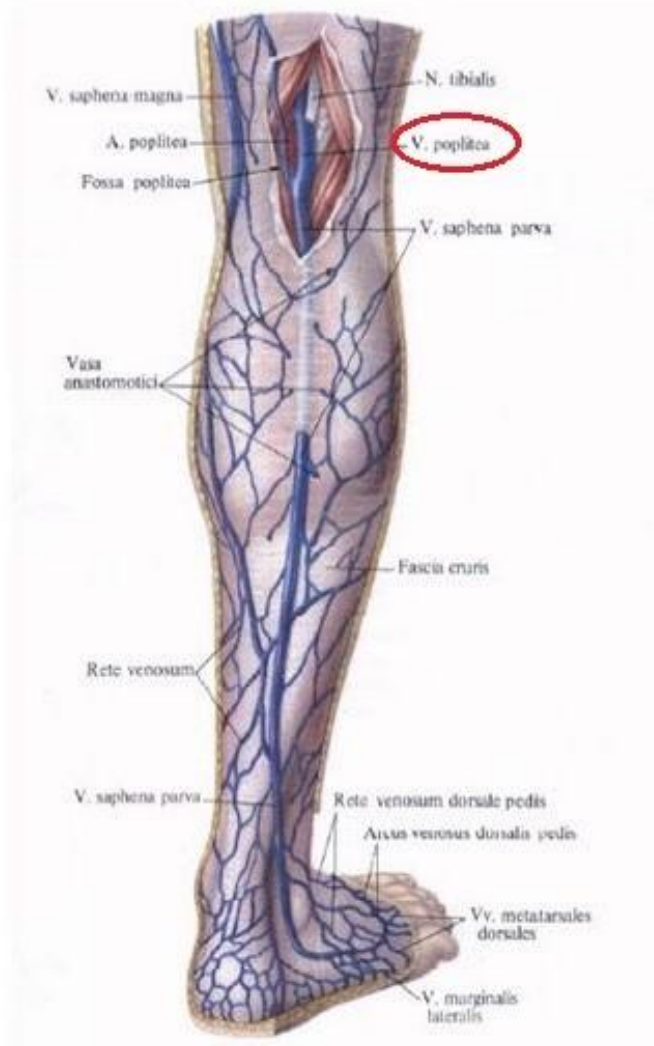


Ультразвуковое сканирование вен нижних конечностей

В подколенной вене лоцируются тромботические массы с переходом в поверхностную бедренную вену.

Отмечается отек ПЖК, фрагментарный тромбоз суральных вен.

Заключение: Эхопризнаки тромбоза подколенной вены, суральных вен справа.



Трансторакальное ЭХО-КГ

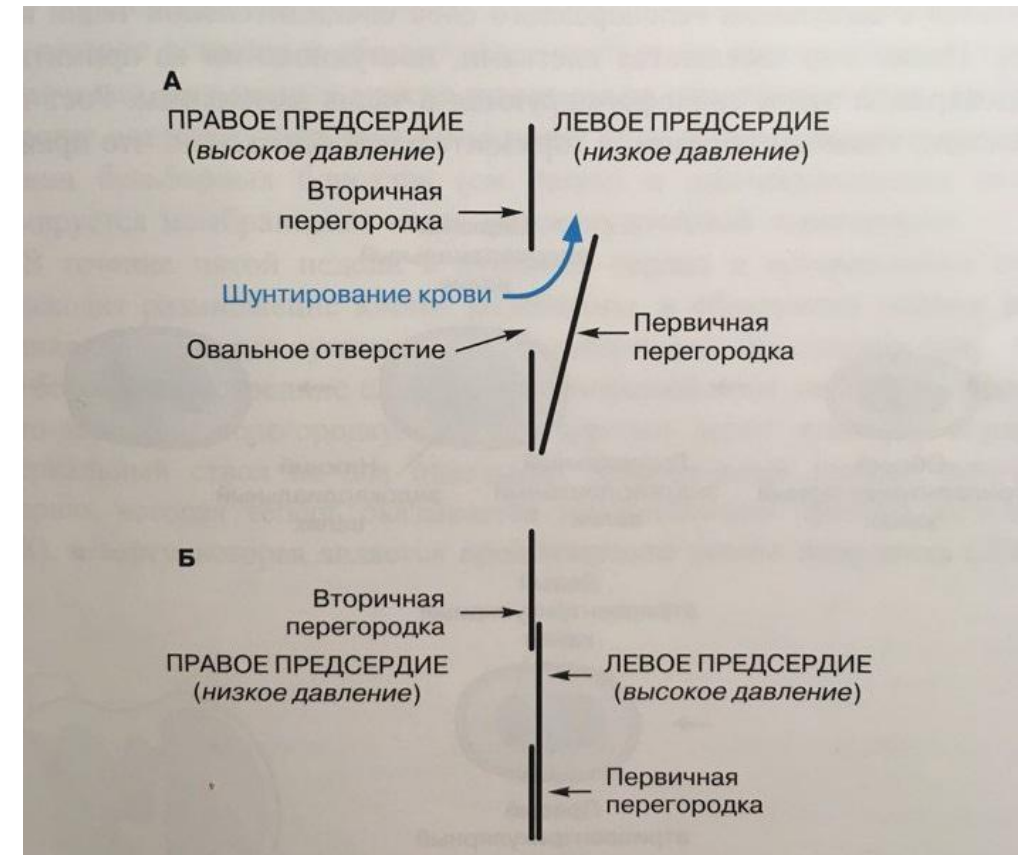
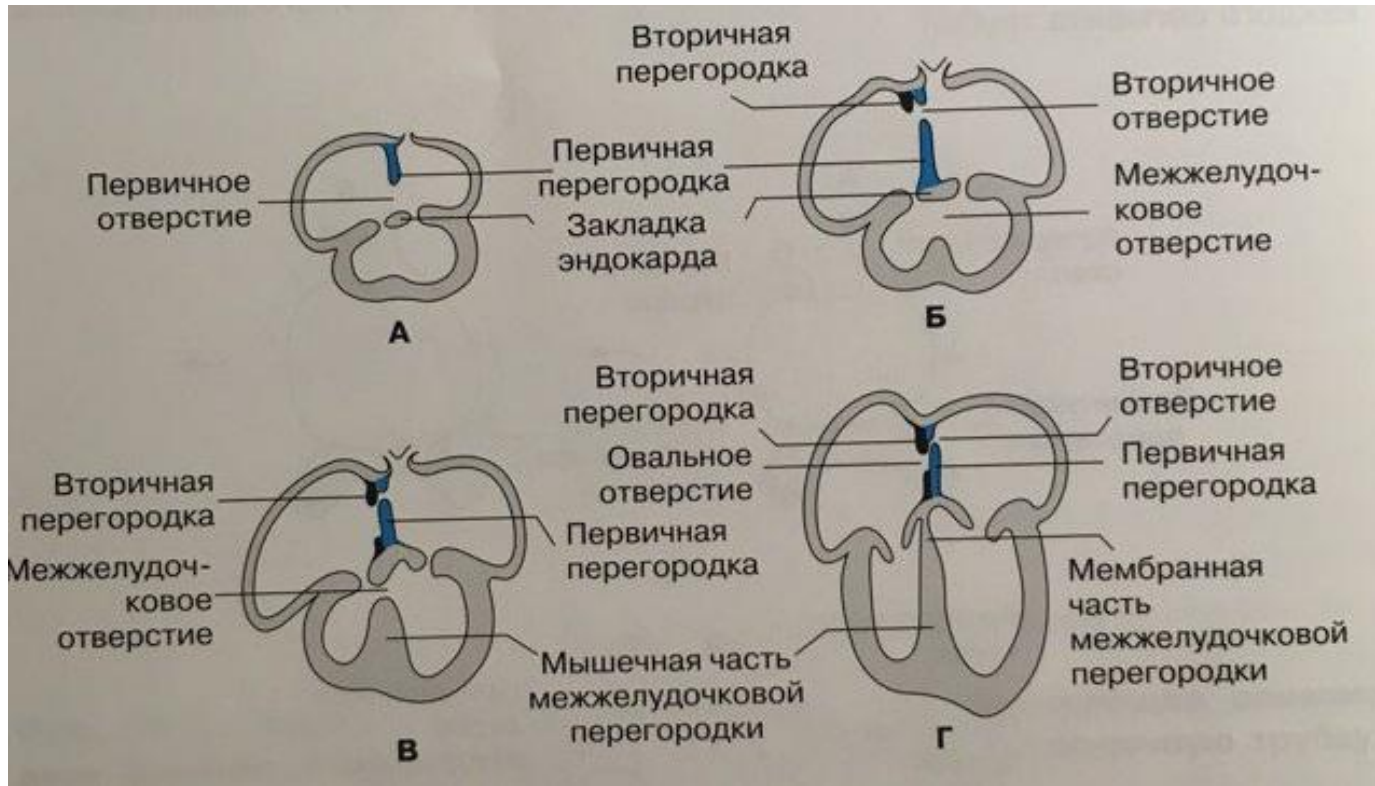
		НОРМА
Левое предсердие	65 мл/ м ²	<34 мл/м ²
Фракция выброса	40-42%	>50%
Межжелудочковая перегородка	9-10мм	9-10мм
Правое предсердие	24 см ²	<18 см ²

Заключение: Расширение полостей предсердий. Глобальная сократимость ЛЖ снижена. В средней трети МПП-поток сброса крови (d~3мм), направленный слева направо-открытое овальное окно (?)

- **Терапия после проведения ЧКВ со стентированием:**

1. Кардиомагнил 75 мг
2. Зилт 75 мг
3. Арикстра 2,5 мг п/к
4. Ксарелто 20 мг
5. Метопролол 12.5 мг x 2р
6. Эналаприл 2,5 мг x 2р
7. Омез 20 мг

Эмбриогенез

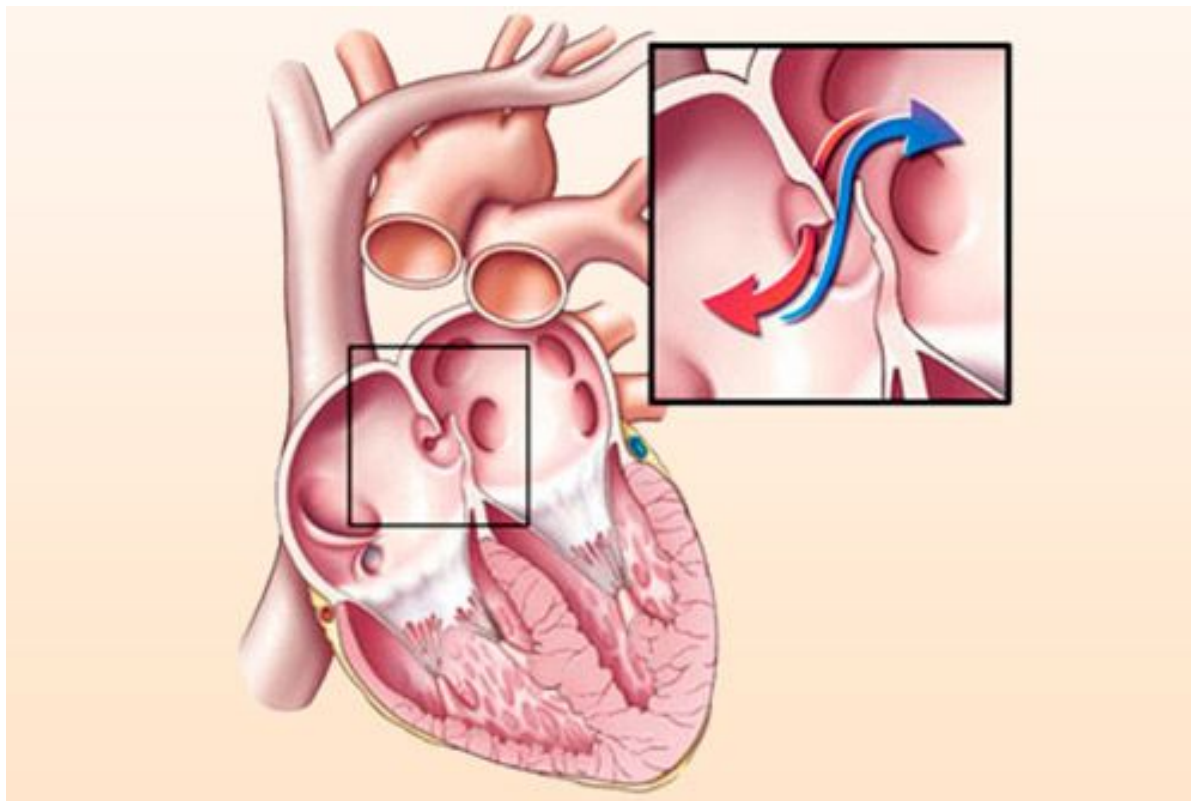


Дефект межпредсердной перегородки

- Образуется за счет неадекватного развития первичной перегородки и/или избыточной резорбции вторичной перегородки
- Частота ~ 1 на 1500 живорождённых детей

Варианты

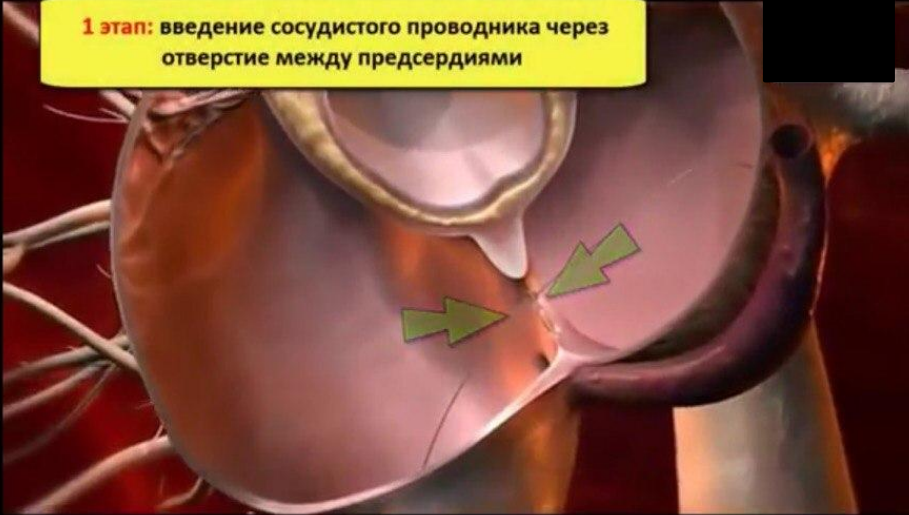1. Дефект в области овальной ямки (ostium secundum)
2. Дефект в нижней области МПП (ostium primum)
3. Открытое овальное окно (patent foramen ovale)- не является истинным ДМПП



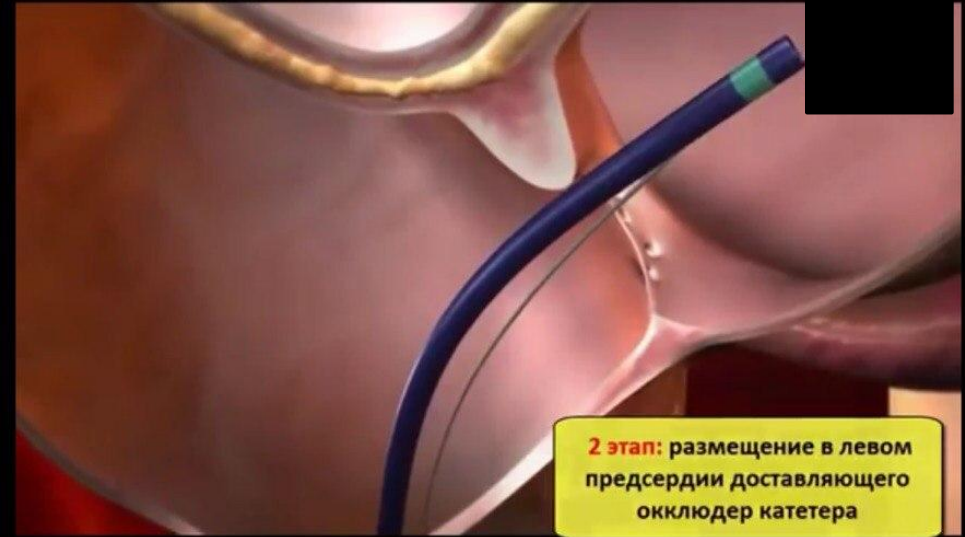Развитие сброса крови справа-налево на фоне выраженной легочной гипертензии называется синдромом Эйзенменгера

Лечение

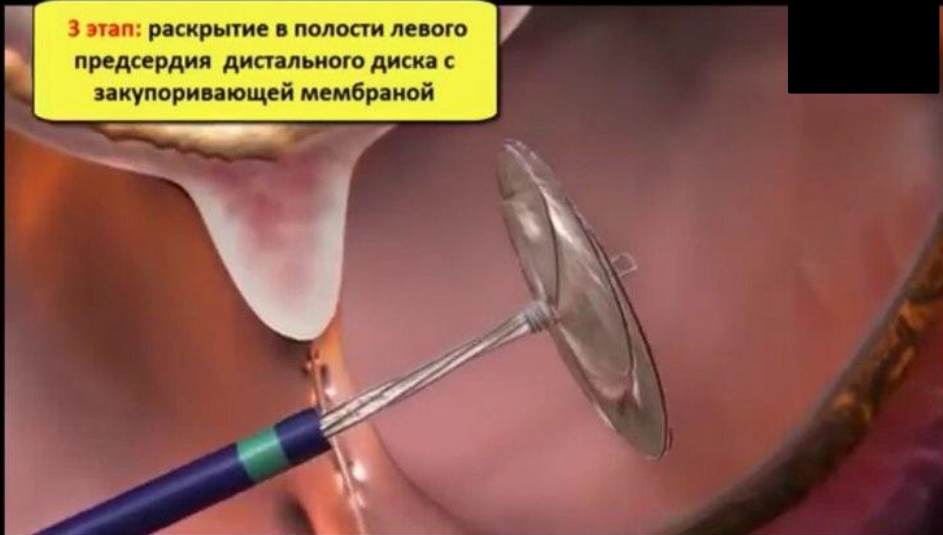1 этап: введение сосудистого проводника через отверстие между предсердиями



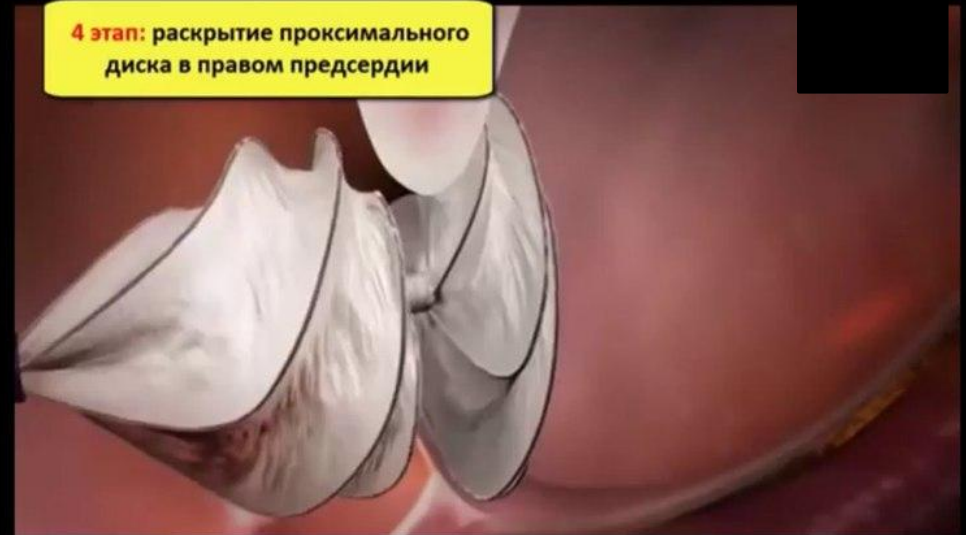2 этап: размещение в левом предсердии доставляющего окклюдер катетера

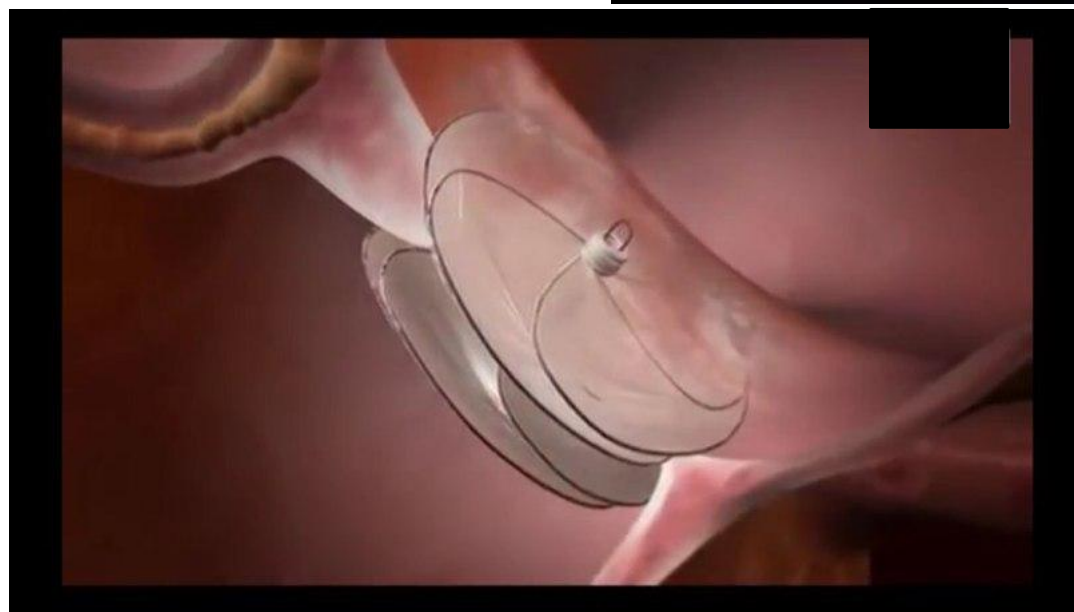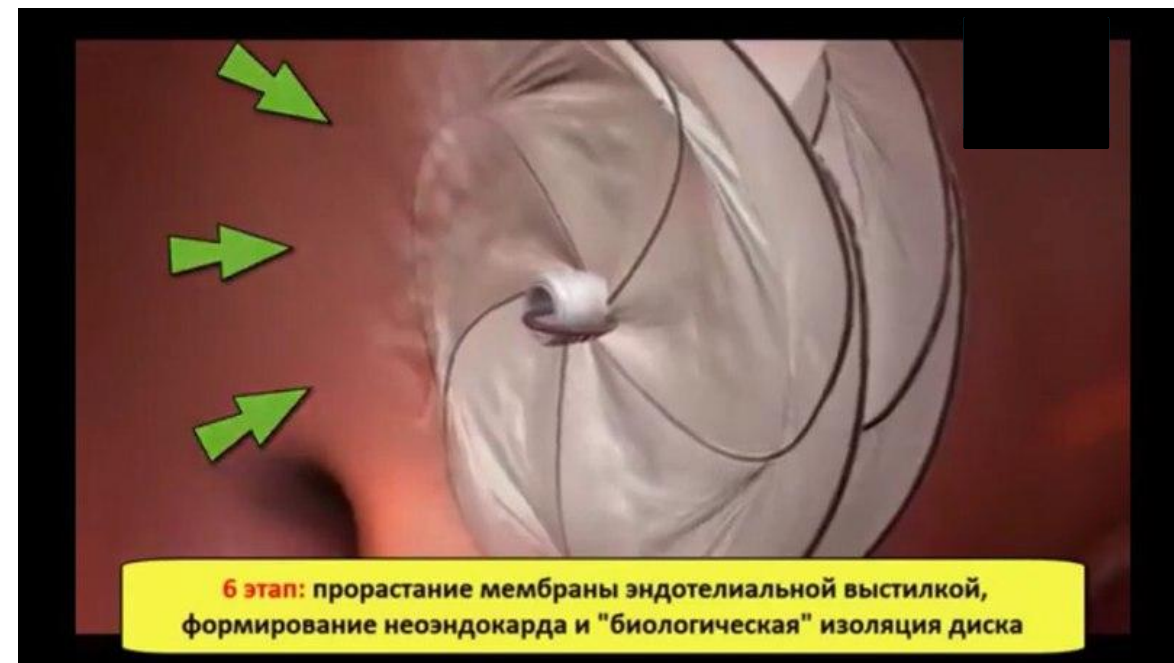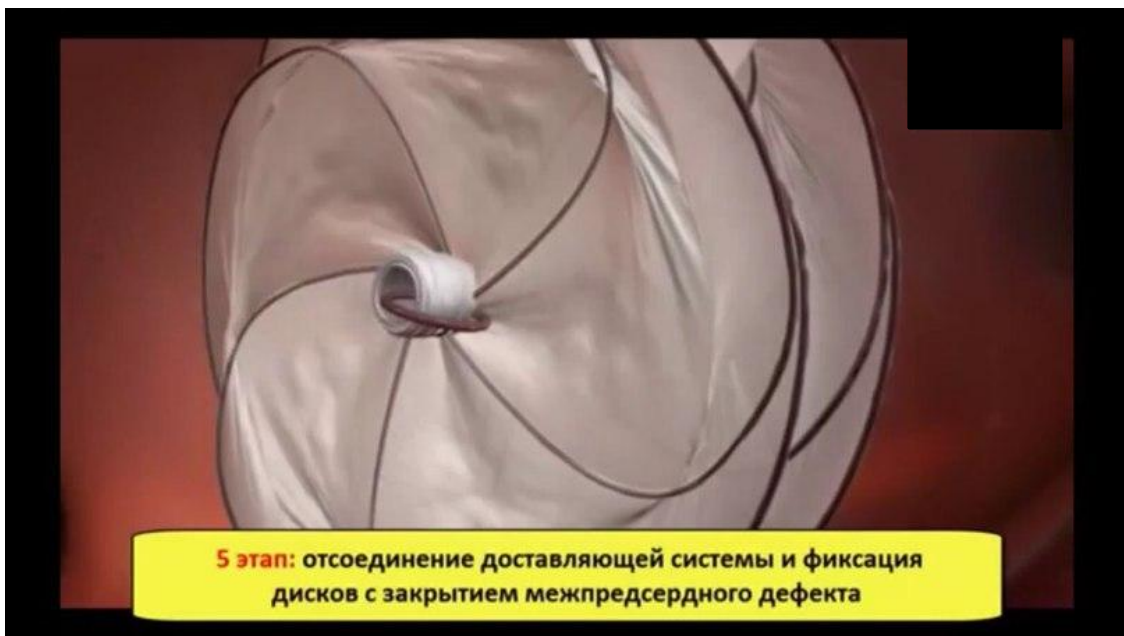


3 этап: раскрытие в полости левого предсердия дистального диска с закупоривающей мембраной



4 этап: раскрытие проксимального диска в правом предсердии





СПАСИБО ЗА ВНИМАНИЕ!