


КЛИНИЧЕСКИЙ СЛУЧАЙ



ПАСПОРТНЫЕ ДАННЫЕ

- **Больная Г.**
- **Год рождения: 18.09.1962**
- **Домашний адрес: г.Семей**
- **Место работы: не работает**
- **Дата первого поступления: 06.04.2017г.**
- **Дата повторного поступления:
08.05.2017г.**
- **Госпитализация в ГЭО: 17.04.-03.05.2017г.**



06.04.17г. ЖАЛОБЫ ПРИ ПОСТУПЛЕНИИ

- Тошнота, рвота - 5-6 раз в день
- боли в животе схваткообразного характера, тяжесть в эпигастрии и правом подреберье
- частый жидкий водянистый стул до 10-15 раз в сутки
- значительная потеря массы тела в течение полугода
- общая слабость



АНАМНЕЗ БОЛЕЗНИ

Считает себя больной с декабря 2016 года, с тех пор отмечает прогрессирующее похудание, снижение настроения и памяти, аппетита до полной анорексии. В марте 2017 года лечилась по поводу пневмонии. С 5.04.2017 ухудшение состояния, когда появились многократная рвота, частый жидкий стул водянистого характера, боли в животе. Лечилась амбулаторно, принимала линекс, промыт желудок, без эффекта.



АНАМНЕЗ БОЛЕЗНИ

В связи с этим 6.04.2017 г. госпитализирована в ГИБ, где проводилось лечение по поводу диагноза: Инфекционный гастроэнтероколит, средней степени тяжести. Жировой гепатоз. Хронический панкреатит, хронический холецистит. Эрозивный гастрит. Хронический неязвенный колит. Долихосигма.

Была выписана с некоторым улучшением на 8 день госпитализации (14.04.2017г).



АНАМНЕЗ БОЛЕЗНИ (продолжение)

Дома состояние вновь ухудшилось.

17.04.2017г. была экстренно госпитализирована в ГЭО ввиду тяжелого состояния из-за сохраняющейся диареи, выраженного болевого и диспепсического синдромов. Выставлен диагноз: Язвенный колит средней степени тяжести. Синдром мальабсорбции и мальдегистии. Стеатогепатоз. Хронический холецистит. ГЭРБ 1 ст. Кандидоз пищевода. Хронический атрофический гастрит. ЖДА смешанного генеза. Энцефалопатия смешенного генеза. Астенофобический синдром. Микотическое поражение ногтевых пластинок кистей. Выявленный положительный результат ИФА на ВИЧ.

Выписана 3.05.2017г. на 26 день с некоторым улучшением: болевой и диспепсический синдромы уменьшились, стул кашицеобразный до 3 раз в день.

АНАМНЕЗ БОЛЕЗНИ (продолжение)

С 4.05.2017г. вновь усиление диарейного синдрома. 8.05.2017г. повторно госпитализирована в ГИБ с жалобами на тошноту, рвоту, выраженную слабость, снижение аппетита, быструю утомляемость, непрекращающуюся диарею, жажду, потерю веса.



АНАМНЕЗ ЖИЗНИ

- Из перенесенных: Внебольничная очаговая пневмония н/д обеих легких в марте 2017г. Экстирпация матки по поводу фибромиомы в 2000г.
- Туберкулез, болезнь Боткина, венерические заболевания отрицает. Вредные привычки - нет.



ЭПИДЕМИОЛОГИЧЕСКИЙ АНАМНЕЗ

- При первом поступлении накануне дисфункции кишечника пила кумыс
- Парентерологические вмешательства за последний год: татуаж бровей.
- Разведена с мужем на протяжении 10 лет. Случайные половые контакты отрицает.



ОБЪЕКТИВНЫЕ ДАННЫЕ НА МОМЕНТ ПОСТУПЛЕНИЯ

- Общее состояние при первом поступлении средней степени тяжести за счет диарейного синдрома.
- Температура тела 36,6 С на протяжении всего периода госпитализации.
- Кожные покровы сухие, бледные. Тургор кожи снижен.
- В зеве - спокойно. Язык обложен белым налетом. Губы сухие, по краям имеются трещины (заеды).
- Изменения ногтевых пластинок микотического характера.

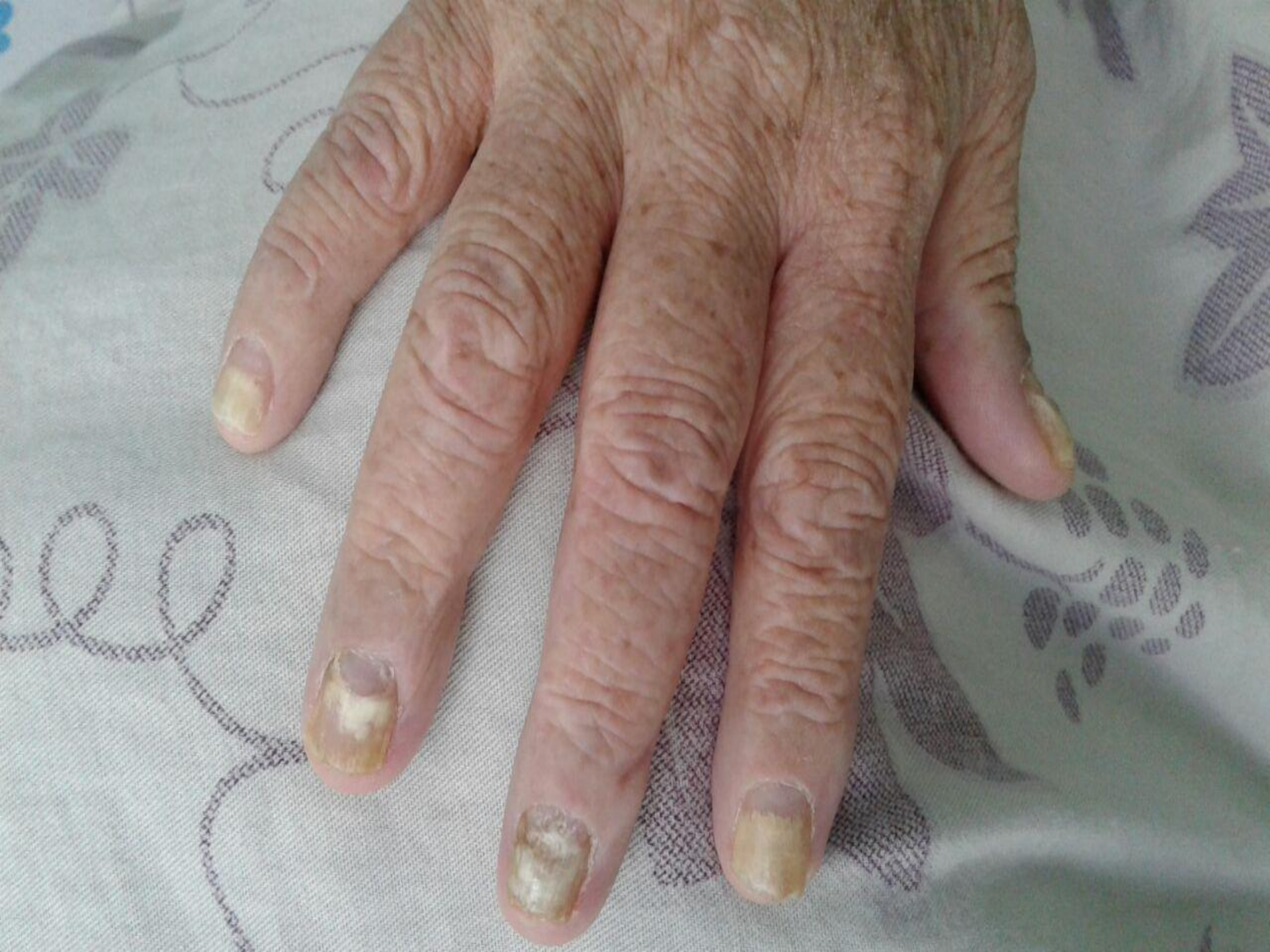

ОБЪЕКТИВНЫЕ ДАННЫЕ

- В динамике при повторном поступлении состояние тяжелое за счет гиповолемического шока 2 степени.
- Больная резко пониженного питания.
- Кожные покровы бледные, сухие, морщинистые. Зев спокоен.
- Изменения ногтевых пластинок микотического характера.







НЕВРОЛОГИЧЕСКИЙ СТАТУС

Больная в сознании,
малоэмоциональна, на вопросы
отвечает односложно, не совсем
адекватно оценивает свое
состояние и заболевание.



СИСТЕМА ОРГАНОВ ДЫХАНИЯ

- Дыхание свободное через нос. Грудная клетка нормостеническая конусовидная. Обе половины грудной клетки участвуют в акте дыхания равномерно. Перкуторно над легкими ясный легочной звук во всех отделах. Аускультативно над легкими везикулярное дыхание, хрипов нет. ЧД 22 в мин.



СИСТЕМА ОРГАНОВ КРОВООБРАЩЕНИЯ

- В области сердца и крупных сосудов видимой пульсации нет. Перкуторно границы относительной тупости сердца: правая- по правой стеральной линии, верхняя- III межреберье, левая- на 1,0 см кнутри от левой СКЛ в V межреберье. Аускультативно тоны сердца приглушены, шумы не выслушиваются, ритм сердца правильный. ЧСС 88 в мин. АД 110/60 мм.рт.ст.
- На протяжении госпитализации АД в рамках 100/60 – 150/100 мм рт.ст.



СИСТЕМА ОРГАНОВ ПИЩЕВАРЕНИЯ

- Язык влажный, слегка обложен белым налетом.
- Живот правильной формы, пальпаторно живот мягкий, безболезненный. Печень и селезенка не увеличена.
- Стул на всем протяжении госпитализации частый жидкий, водянистый, с некоторым улучшением на фоне лечения.



СИСТЕМА ОРГАНОВ ВЫДЕЛЕНИЯ

- Почки не пальпируются. Мочеиспускание свободное, безболезненное. Симптом поколачивания отрицательный с двух сторон.



**Ваши гипотезы по
отношению
предварительного
диагноза?**



**Какие
доказательства Вы
можете привести в
пользу данного
диагноза?**



- Длительный период от начала заболевания.
- Значительная потеря массы тела до 15%.
- Длительная диарея с 5.04.2017г.
- Поражение ногтевых пластинок (микоз).
- Явления энцефалопатии.
- В анамнезе пневмония в марте 2017 года
- Наличие парентеральных вмешательств в 2000г.
- Положительный результат ИФА на ВИЧ 2 раза.



**Какую клиническую
стадию заболевания
Вы можете
выставить?**



▣ Предварительный диагноз:

▣ В.20-24? 3-4 клиническая стадия.

▣ Язвенный колит средней степени тяжести.

Синдром мальабсорбции и мальдегистии.

Стеатогепатоз. Хронический холецистит.

ГЭРБ 1 ст. Кандидоз пищевода.

Хронический атрофический гастрит. ЖДА

смешанного генеза. Энцефалопатия

смешанного генеза. Астенофобический

синдром. Микотическое поражение ногтевых

пластинок кистей.

РЕЗУЛЬТАТЫ ОБСЛЕДОВАНИЯ

Общий анализ крови

Дата	Гемоглобин	Эритроциты	ЦП	Ht	Тромбоциты	Лейкоциты	Палочкоядерные	Сегментоядерные	Эозинофилы	Моноциты	Лимфоциты	СОЭ
07.04.17	114	3,42			184	3,4	5	82		2	11	39
12.04.17	113	3,39	-	-	170	4,1						46
08.05.17	108	3,52	0,9	32	-	2,5	4	85		3	8	46
15.05.17	94	3,08			166	3,3						42



РЕЗУЛЬТАТЫ ОБСЛЕДОВАНИЯ

Общий анализ мочи

Дата	Цвет	Прозрач ность	Относите льная плотность	Белок	Лейкоц иты	Эритро циты	Плоск ий эпите лий	Почечн ый эпите лий
08.04.17	Желтый	Прозрач ная	1010	-	1-2	-	-	-
12.04.17	Сол.желт	Прозрач ная	1011	-	2-3-4	-	-	-
09.05.17	Соломенн ый	Полная	1012	0,033	12-10-1 4		2-3-1	0-1-2
14.05.17	Сол.желт	Полная	1004	-	2-3-4			

Анализ мочи по Нечипоренко от 11.05.2017:

Лейкоциты - в значит.кол-ве



РЕЗУЛЬТАТЫ ОБСЛЕДОВАНИЯ

Биохимический анализ крови

Дата	Общ. Белок (г/л)	Мочевина (ммоль/л)	Креатинин (ммоль/л)	Глюкоза (ммоль/л)	АсаТ (мккат/л)	АлАТ (мккат/л)	Общий билирубин (мкмоль/л)	Прямой билирубин (мкмоль/л)	Тимолова проба (ЕД)	Амиллаза общая (мккат/л)	Диастаза крови
12.04.17	74	7,7	113	4,1	33,4	32,6	10,2	1,4	10,9	0,9	
08.05.17	69,8	2,1	68	4,8	0,20	0,11	18,4	3,72		19,3	



РЕЗУЛЬТАТЫ ОБСЛЕДОВАНИЯ

Коагулологические исследования

Дата	МНО (0,94- 1,06)	Фибриноген (г/л)	Протромб иновое время	АЧТВ (28-38 сек)	РФМК (4,0 мг/100 мл)	Этанол овый тест	Тромб. индекс
10.05.17	1,0	3,5	14 сек	40	Отр.	Отр.	100%



РЕЗУЛЬТАТЫ ОБСЛЕДОВАНИЯ

Копрологическое исследование

	07.04.2017	9.05.2017
Форма	н/о	н/о
Консистенция	жидкая	жидкая
Нейтр.жир	-	++
Крахмал	+	
Йод.бакт.	+++	+++
Слизь	++	
Лейк.	сплошь	5-8-9 в п.зр.
Эритр.	8-6-6 в п.зр.	
Простейшие	-	-
я/г	-	-



РЕЗУЛЬТАТЫ ОБСЛЕДОВАНИЯ

Бак. посев кала от 13.05.2017г.:
клебсиелла 2*10/7

Бак. посев кала на сальмонеллез
от 15.05.2017г. – отр.



РЕЗУЛЬТАТЫ ОБСЛЕДОВАНИЯ

- Исследование образцов крови методом ИФА на антитела к ВИЧ от 26.04.17 - полож. , от 02.05.17 - полож.
- ИФА на маркеры вирусных гепатитов от 27.04.17: HbsAg - отриц. , Гепатит С (IgM, IgG) - отриц.



ЭКГ

Дата	Заключение
17.04.17	Синусовая тахикардия с ЧСС 114 уд. мин. Вертикальное ЭОС . Ишемия миокарда.
02.05.17	Синусовый ритм с ЧСС 93 уд. мин. В динамике ишемия в миокарде уменьшилась.
10.05.17	Синусовый ритм. Вертикальное положение ЭОС. Диффузные изменения в миокарде.

Лабораторные исследования:

УЗИ ОБП от 17.04.17 - Диффузные изменения паренхимы печени, панкреас. Хронический некалькулезный холецистит. Хронический панкреатит. Деформация желчного пузыря.

УЗИ ОБП от 26.04.17 - Эхо картина диффузных изменений паренхимы печени, поджелудочной железы. Признаков холецистита. Диффузных изменений паренхимы почек. Нефроптоза, нефромикролитиаза.

МРТ ОБП и ЗП с контрастированием от 06.02.17 - МРТ признаки трех неосложненных микрокист в паренхиме правой почки.



Лабораторные исследования:

R- графия легких от 23.11.16 - признаки хронического бронхита.

R-графия БП от 26.04.17 - патологий не выявлено.

ФКС от 21.04.17 - Неспецифический язвенный колит. (Взята биопсия)

Биопсия от 24.04.17 - в препаратах кусочки слизистой толстой кишки с обильной лимфо-плазмотической примесью эозинофилов инфильтрацией в строме.

ФГДС от 18.04.17 - Кандидоз пищевода. Очаговый атрофический гастрит.



Проведенное лечение

- Стол №4
- Обильное питье
- Табл. Норбактин 0,4 по 1 табл. 2 раза в день внутрь №5
- Sol. Acesoli 800.0 в/в, капельно №7
- Инфезол 250,0 в/в капельно №6
- Поляризующий раствор №2
- Caps. Linex 2 капсула 3 раза внутрь №8
- Sol. Cerucali 2.0 в/м №4



- Раствор Глюкозы 5%-400,0 + раствор аскорбиновой кислоты 5% - 10,0 + раствор инсулина 4 ЕД №3
- Таб. Нолицин 0,4 по 1 таблетке 2 раза №10
- Порошок Тагансорбент по 1 пор. 3 раза №5
- Капсулы Креон 25 тыс. по 1 кап. 3 раза во время еды №8
- Таблетки Лаперамид по 1 таб. После каждого стула №2



**В результате полученного
лечения наблюдается некоторая
положительная динамика в виде
уменьшения диареи, улучшения
самочувствия, появления
аппетита, нормализации
температуры тела.**



**Больная готовится к
выписке.**

**20 мая 2017 года будут
готовы результаты анализа
иммуноблотинга, на
основании которого будет
выставлен окончательный
диагноз.**

