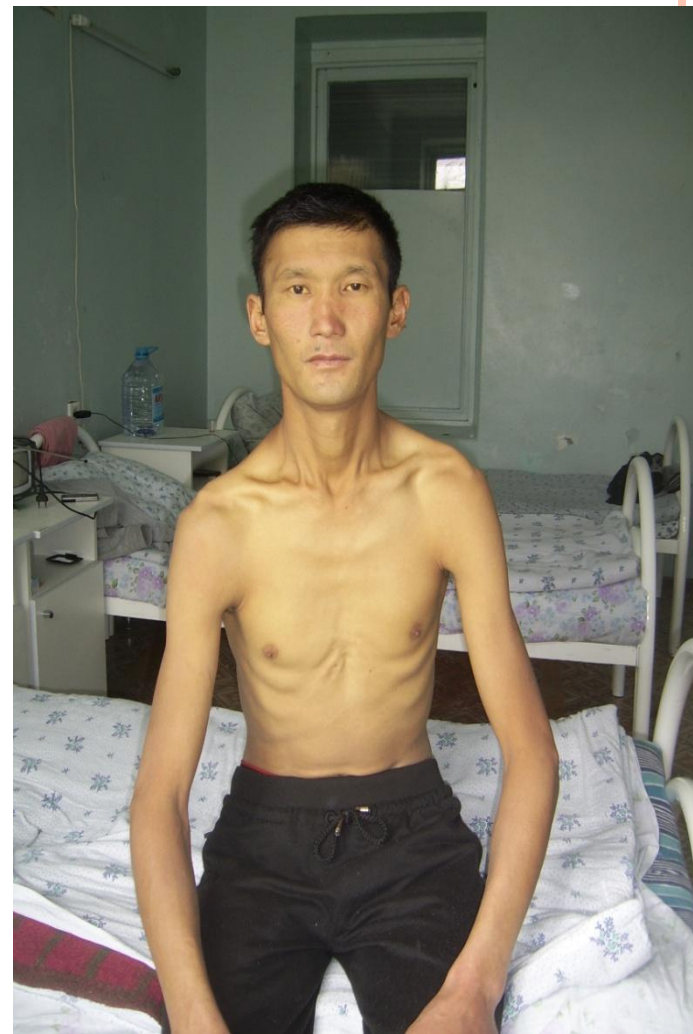



КЛИНИЧЕСКИЙ СЛУЧАЙ



ПАСПОРТНЫЕ ДАННЫЕ

- Ф.И.О.: Оразалы Ернур Муратұлы
- Возраст: 06.06.1981
- Пол: мужской
- Место жительства: ВКО Абайский район село Кенгирбай
- Место работы: не работает



ЖАЛОБЫ ПРИ ПОСТУПЛЕНИИ НА 7 ДЕНЬ БОЛЕЗНИ (17.08.12 Г.)

- слабость
- отсутствие аппетита
- тошноту
- рвоту
- желтушность склер и кожных покровов
- боли в области правого подреберья.
- потемнение мочи



АНАМНЕЗ БОЛЕЗНИ

- Болен около недели, когда появилась слабость, снизился аппетит, присоединились тошнота и рвота после каждого приема пищи, в течении месяца отмечалось потемнение цвета мочи. На 5 день болезни появилась желтушность склер, в тот же день обратился в центральную больницу Абайского района. Сделан биохимический анализ крови, где обнаружено увеличение АлаТ до 1,08 мккат/л и общего билирубина до 163,6 мкмоль/л. Направлен в инфекционную больницу с подозрением на вирусный гепатит. На следующий день после поступления больного в стационар (18.08.2012 г.) у больного появился кожный зуд, преимущественно в ночное время суток, который постепенно стал усиливаться до интенсивного.



АНАМНЕЗ ЖИЗНИ

- В 3 года перенес вирусный гепатит, больше ничем не болел. Туберкулезные и венерические заболевания отрицает. Вредные привычки- курение. Аллергоанамнез неотягощен.



ЭПИДЕМИОЛОГИЧЕСКИЙ АНАМНЕЗ

- 1,5 года назад протезировал зубы.
- В апреле текущего года был забор крови.




ОБЪЕКТИВНЫЕ ДАННЫЕ НА МОМЕНТ ПОСТУПЛЕНИЯ

□ Общее состояние средней степени тяжести, за счет интоксикации.

- Сознание ясное.

 **Кожные покровы смуглые с желтушным оттенком, склеры желтушные.**

 Подкожно- жировая клетчатка развита умеренно.

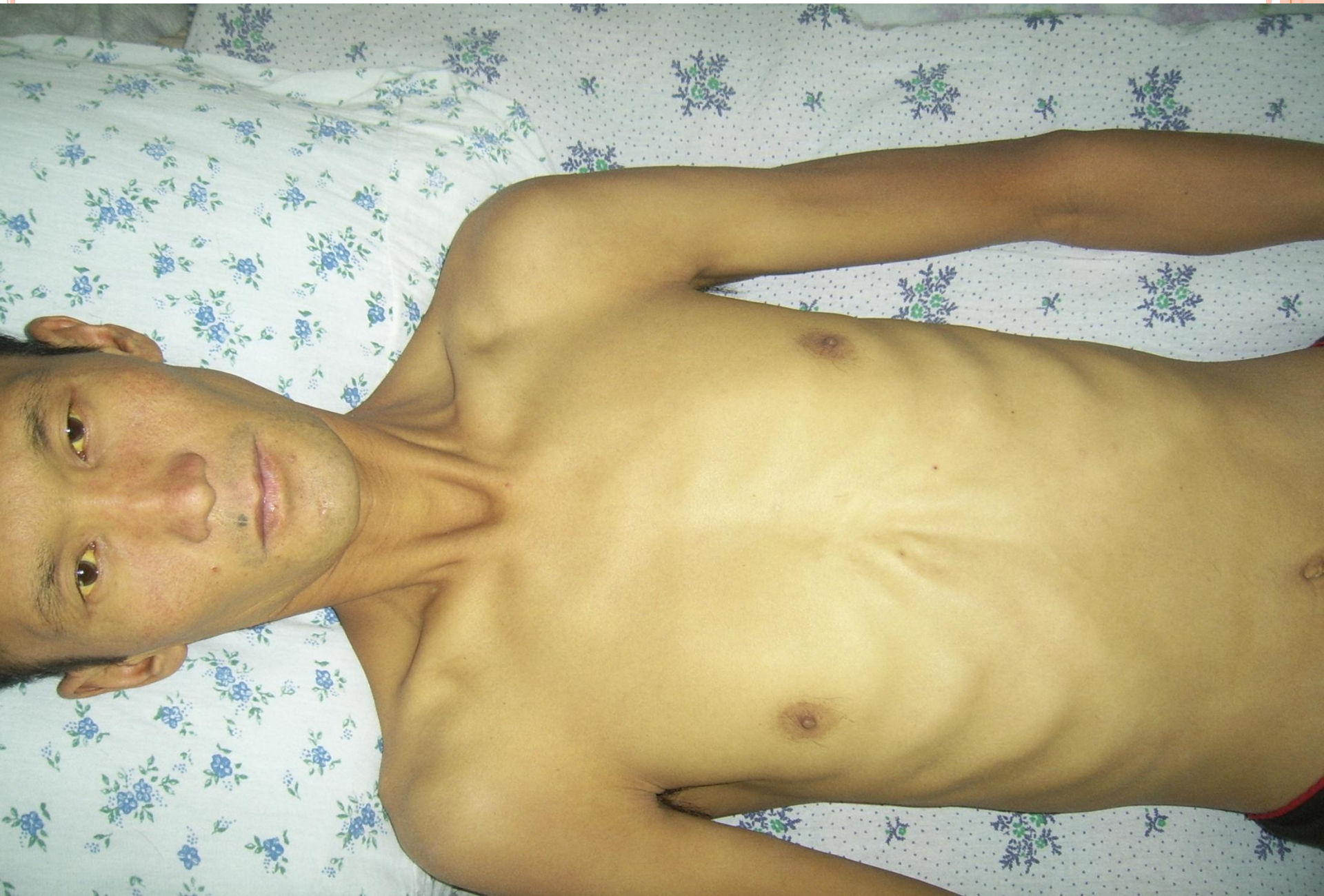 Костно- суставная и мышечная системы без видимых патологий.

 Периферические лимфоузлы не увеличены.

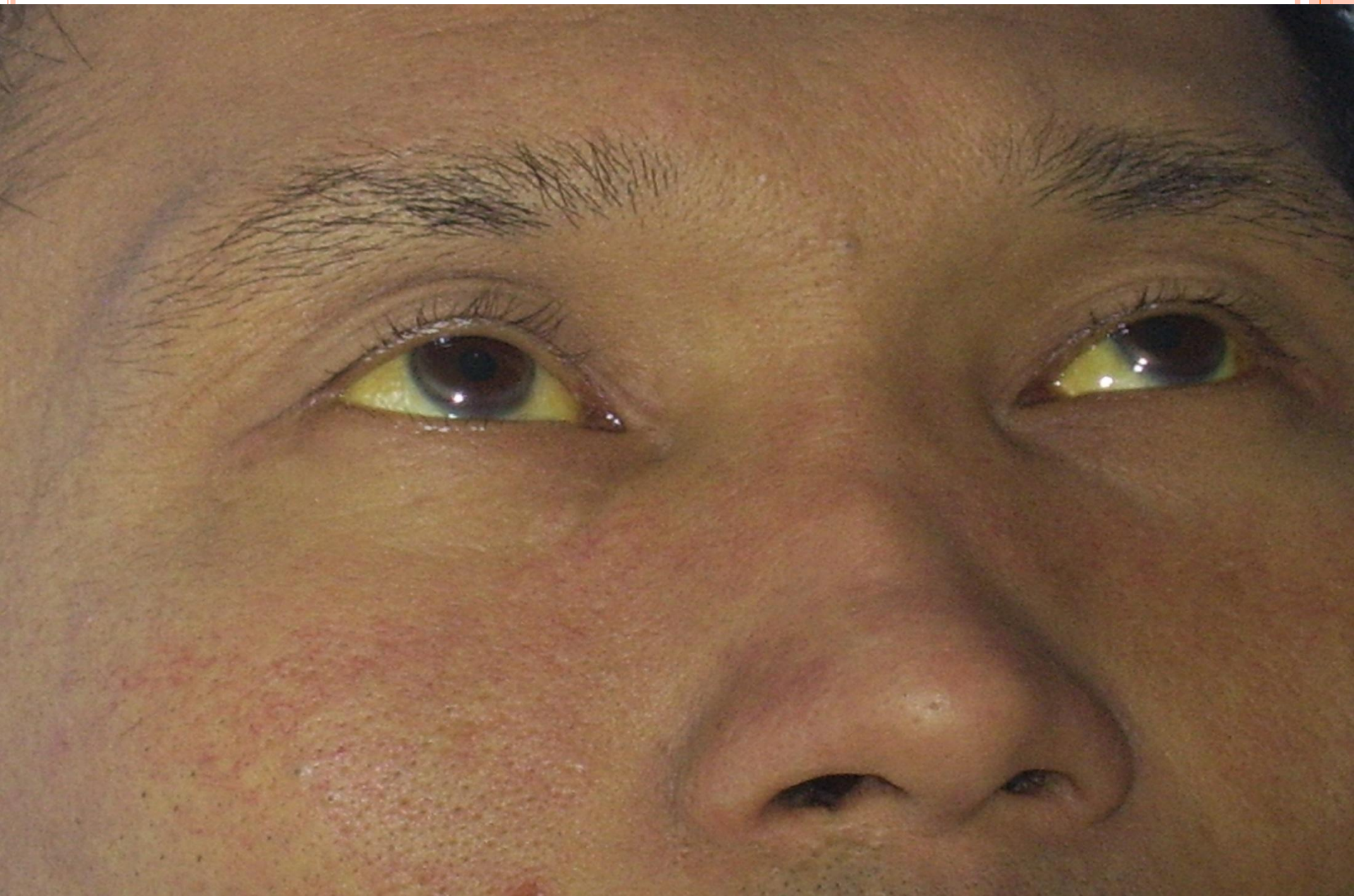
 Зев чистый, миндалины не увеличены.



ЖЕЛТУШНОСТЬ КОЖНЫХ ПОКРОВОВ



ЖЕЛТУШНОСТЬ СКЛЕР



СИСТЕМА ОРГАНОВ ДЫХАНИЯ

- дыхание свободное через нос. Грудная клетка нормостеническая конусовидная. Обе половины грудной клетки участвуют в акте дыхания равномерно. Перкуторно над легкими ясный легочной звук во всех отделах. Аускультативно над легкими везикулярное дыхание, хрипов нет. ЧД 18 в мин.



СИСТЕМА ОРГАНОВ КРОВООБРАЩЕНИЯ

- в области сердца и крупных сосудов видимой пульсации нет. Перкуторно границы относительной тупости сердца: правая- по правой стеральной линии, верхняя- III межреберье, левая- на 1,0 см внутри от левой СКЛ в V межреберье. Аускультативно тоны сердца ясные, шумы не выслушиваются, ритм сердца правильный. ЧСС 68 в мин. АД 100/60 мм.рт.ст.



СИСТЕМА ОРГАНОВ ПИЩЕВАРЕНИЯ

- Язык обложен, слизистые ротовой полости чистые. Глотание свободное. Живот правильной формы, пальпаторно живот мягкий, **болезненный в области правого подреберья. Печень при пальпации болезненная, по краю реберной дуги. Селезенка не увеличена. Стул жидкий, ахоличный.**



СИСТЕМА ОРГАНОВ ВЫДЕЛЕНИЯ

- почки не пальпируются. Мочеиспускание свободное, безболезненное. Симптом покалывания отрицательный с двух сторон. **Моча цвета чая.**



ОБОСНОВАНИЕ ПРЕДВАРИТЕЛЬНОГО ДИАГНОЗА

□ На основании клинических проявлении:

- 📌 Постепенное начало
- 📌 Отсутствие аппетита
- 📌 Тошнота
- 📌 Рвота
- 📌 Слабость
- 📌 Желтушное окрашивание кожи и склер
- 📌 Болезненность при пальпации в правом подреберье
- 📌 Моча цвета чая
- 📌 Ахоличный стул



ОБОСНОВАНИЕ ПРЕДВАРИТЕЛЬНОГО ДИАГНОЗА

□ Эпидемиологических предпосылок:

 1,5 года назад протезировал зубы.

 В апреле текущего года был забор крови.











ОБОСНОВАНИЕ ПРЕДВАРИТЕЛЬНОГО ДИАГНОЗА

- Был выставлен предварительный диагноз:
- **Вирусный гепатит желтушная форма, средней степени тяжести.**



РЕЗУЛЬТАТЫ ОБСЛЕДОВАНИЯ








Динамика показателей АлаТ

 Дата	- Уровень АлаТ (мккат/л)
 16.08.2012	- 1,08
 20.08.2012	- 0,16
 23.08.2012	- 1,68
 28.08.2012	- 1,68
 06.09.2012	- 1,76
 10.09.2012	- 1,60
 18.09.2012	- 1,80



РЕЗУЛЬТАТЫ ОБСЛЕДОВАНИЯ








Исследование крови на маркеры вирусных гепатитов от 23.08.12 г.

 Маркеры	- Результаты
 a-HAV IgM	- отрицательно
 HbsAg	- положительно
 a-Hbcor IgM	- отрицательно
 a- HCV IgG	- отрицательно
 HbeAg	- положительно
 HCV РНК	- отрицательно



РЕЗУЛЬТАТЫ ОБСЛЕДОВАНИЯ

Динамика показателей билирубина и его фракций

Дата	- Общ. Билирубин (мкмоль/л)	- Прямой билирубин (мкмоль/л)	- Непрямой билирубин (мкмоль/л)
 16.08.12	- 163,6	-	-
 20.08.12	- 139,12	- 101,52	- 37,6
 23.08.12	- 214,32	- 169,2	- 45,12
 28.08.12	- 221,84	- 161,68	- 60,16
 06.09.12	- 330,88	- 259,44	- 71,44
 10.09.12	-206,8	- 146,64	- 60,16
 18.09.12	-259,44	- 218,08	-41,36



РЕЗУЛЬТАТЫ ОБСЛЕДОВАНИЯ

Биохимический анализ крови

Дата	Общ. Белок (г/л)	Мочевина (ммоль/л)	Креатинин (ммоль/л)	Глюкоза (ммоль/л)	АсаТ (мккат/л)	Тимолова я проба (ед.)	Диастаза (мккат/л)
16.08.12					0,48	19,3	
20.08.12	60	4,7	58,0	5,0		8,4	5,8
23.08.12						6,6	
28.08.12	56	4,4	52,0	5,0		8,7	6,3
06.09.12	70	7,8	102,0	4,7		4,4	
10.09.12		6,8	94,0	7,5	0,88	3,8	2,4
18.09.12	58	6,8	98,0	4,5	0,60	5,2	7,5

РЕЗУЛЬТАТЫ ОБСЛЕДОВАНИЯ

Общий анализ крови

Дата	Гемоглобин	Эритроциты	Тромбоциты	Лейкоциты	Сегментоядерные	Эозинофилы	Моноциты	Лимфоциты	СОЭ
17.08.12	130	3,80		4,3	78			22	4
28.08.12	132	3,87		4,9	58	2	3	37	4
06.09.12	134	4,01		9,2	81		1	18	5
08.09.12	128	3,85		10,3	77	2	2	19	4
09.09.12	127	3,78	255	11,6	76		1	23	8
10.09.12	130	3,89		12,0	80				
18.09.12	120	3,60		8,0	70		2	28	6

РЕЗУЛЬТАТЫ ОБСЛЕДОВАНИЯ

Общий анализ мочи

Дата	Цвет	Прозрач ность	Относитель ная плотность	Белок	Лейкоцит ы	Оксалаты
18.08.12	желтый		1008	нет	3-6-1	++
23.08.12	Темно- коричневый		1015	нет	1-2	
06.09.12	чая	полная	1022	нет	2-3-3	
08.09.12	Насыщенный соломенно желтый		1016	следы	2-3-6	+
09.09.12	Насыщенный желтый	прозрачная	1010	нет	3-3	
10.09.12	чая	полная	1015	нет	2-2-1	
18.09.12	Начыщенно желтый		1000	нет	1-2	

РЕЗУЛЬТАТЫ ОБСЛЕДОВАНИЯ

Коагулогические исследования

Дата	Протромбиновое время (13-15 сек)	Протромбиновый индекс (93- 108 %)	Международное нормализованное время (0,94-1,06)	Фибриноген (2000-4000 мг/л)	Этаноловый тест (IV-V ст)
03.09.12	19	74	1,44	3552	IV- V
10.09.12	17	82	1,26	4440	V
18.09.12	18	78	1,35	3108	IV



РЕЗУЛЬТАТЫ ИНСТРУМЕНТАЛЬНОГО ОБСЛЕДОВАНИЯ

УЗИ органов брюшной

Дата	ПОЛОСТИ	Заключение
15.08.12 г.		Ультразвуковые признаки мочекислового диатеза
21.08.12 г.		Ультразвуковые признаки диффузных изменений печени, холецистита.
05.09.12 г.		Ультразвуковые признаки диффузных изменений печени и гепатомегалия. Признаки холецистита, диффузный холестаз.
24.09.12 г.		Ультразвуковые признаки гепатита. Спленомегалия. Реактивный холецистит. Асцит.

РЕЗУЛЬТАТЫ ОБСЛЕДОВАНИЯ

Эндоскопическое исследование от 16.08.12

Г.

- **Заключение:**
- **Эрозивный гастрит. Эрозивный бульбит. Дуаденогастральный рефлюкс.**



РЕЗУЛЬТАТЫ ОБСЛЕДОВАНИЯ

**Ультразвуковое исследование щитовидной
железы от
15.08.12 г.**

- **Заключение:**
- **Ультразвуковые признаки
диффузного зоба.**



КЛИНИЧЕСКИЙ ДИАГНОЗ

□ На основании клинических проявлении:

- 📌 Постепенное начало
- 📌 Наличие преджелтушного периода в течении 5- 6 дней по смешанному типу (астеновегетативный и диспепсический синдром): снижение аппетита, тошнота, рвота, слабость.
- 📌 Интенсивный кожный зуд
- 📌 Желтушное окрашивание кожи и склер
- 📌 Болезненность при пальпации в правом подреберье
- 📌 Гепатомегалия (+ 1,5- 2,0 см)
- 📌 Моча цвета чая
- 📌 Ахоличный стул
- 📌 Рвота кровью, кровотечение из носа



КЛИНИЧЕСКИЙ ДИАГНОЗ

□ Эпидемиологических предпосылок:

 1,5 года назад протезировал зубы.

 В апреле текущего года был забор крови.



КЛИНИЧЕСКИЙ ДИАГНОЗ

□ И лабораторных данных:

- 📌 Повышение активности АлаТ
- 📌 Повышение билирубина за счет прямой фракции
- 📌 Наличие специфических маркеров гепатита В



КЛИНИЧЕСКИЙ ДИАГНОЗ

- Больному был поставлен клинический диагноз:
- **Вирусный гепатит В, желтушная форма, холестатический вариант, средне тяжелое течение.**



КЛИНИЧЕСКИЙ РАЗБОР

07.09.2012 года был клинический разбор.

- Заключение:
- Острый вирусный гепатит В холестатическая форма средне тяжелое течение.
- Сопутствующие заболевания: хронический панкреатит в стадии обострения. Хронический холецистит.



КОМПЬЮТЕРНАЯ ТОМОГРАФИЯ ОРГАНОВ БРЮШНОЙ ПОЛОСТИ ОТ 20.09.12 Г.

- Заключение:
- Явление жирового гепатоза. Хронический холецистит с наличием вокруг желчного пузыря жидкостного содержимого (эмпиема?). Хронический панкреатит. Расширение просвета 12- перстной кишки. Пиелозктазия обеих почек.
- С учетом данных КТ высказано предположение о наличии у больного хронического вирусного гепатита В выраженной активности с переходом в цирроз печени.



ОСМОТР УЗКИХ СПЕЦИАЛИСТОВ

Специалист, дата	Заключение
Хирурга от 05.09.12 г	Вирусный гепатит. Хронический панкреатит
Дерматолог от 11.09.12 г	Вирусный гепатит В, желтушная форма, средней степени тяжести. Генерализованный зуд.
Хирург от 25.09.12 г	Хронический гепатит В с переходом в цирроз печени (смешанного типа). Гепатоспленомегалия, асцит. Портальная гипертензия, стадия декомпенсации.

ДИНАМИКА КЛИНИЧЕСКИХ ПРОЯВЛЕНИИ НА 25.09.12 Г.

□ Несмотря на проводимую терапию у
больного на 25.09.12 г. сохраняются:

 Выраженная желтушность кожных покровов
и склер

 Интенсивный кожный зуд

 Темная окраска мочи

 Ахоличный стул

 Потеря веса тела

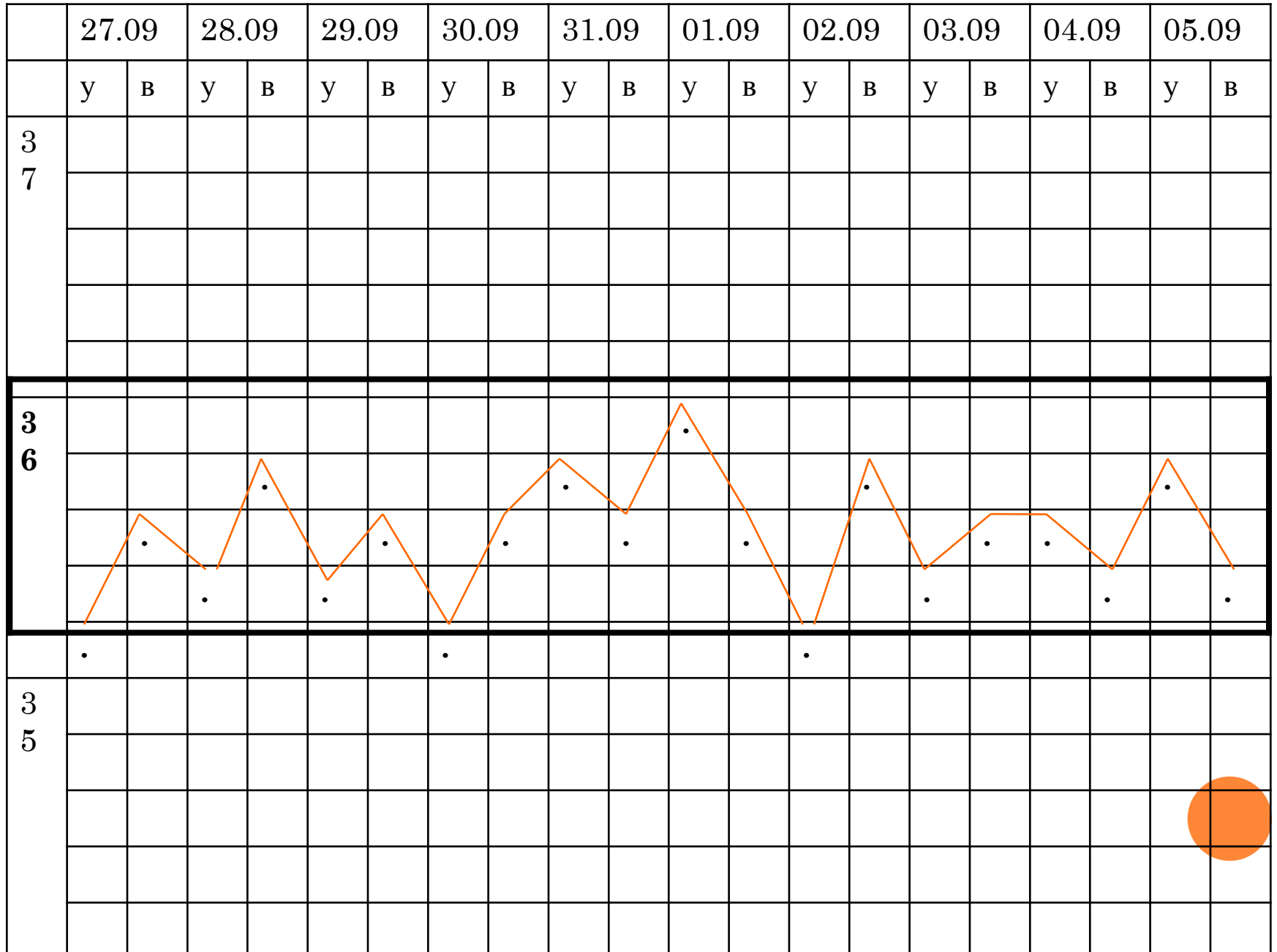


ТЕМПЕРАТУРНЫЙ ЛИСТ

		17.08		18.08		19.08		20.08		21.08		22.08		23.08		24.08		25.08		26.08		
		у	в	у	в	у	в	у	в	у	в	у	в	у	в	у	в	у	в	у	в	
3 7																						
3 6																						
3 5																						




ТЕМПЕРАТУРНЫЙ ЛИСТ



ТЕМПЕРАТУРНЫЙ ЛИСТ

		06.09		07.09		08.09		09.09		10.09		11.09		12.09		13.09		14.09		15.09	
		у	в	у	в	у	в	у	в	у	в	у	в	у	в	у	в	у	в	у	в
3 7																					
3 6																					
3 5																					



ТЕМПЕРАТУРНЫЙ ЛИСТ

