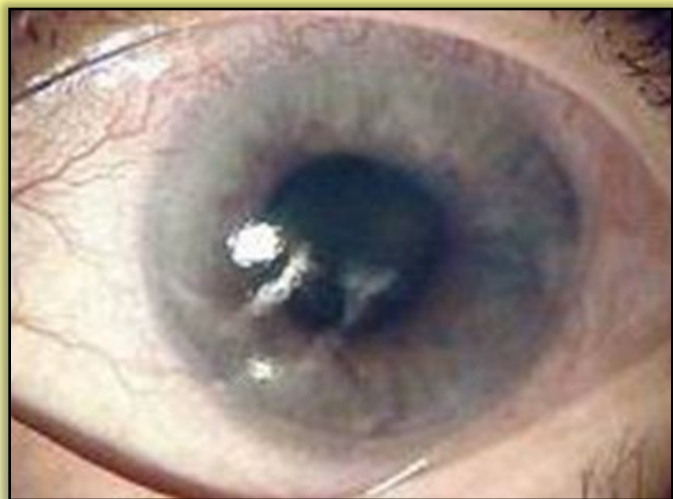


ЛЕКЦИЯ №5
**Глаукомы. Клиника,
диагностика, лечение,
профилактика глауком.**




Лектор: доц. С. Н. Ильина

ОПРЕДЕЛЕНИЕ

ГЛАУКОМА – ЭТО ЗАБОЛЕВАНИЕ ГЛАЗ, ХАРАКТЕРИЗУЮЩЕЕСЯ: ПОСТОЯННЫМ ИЛИ ПЕРИОДИЧЕСКИМ ПОВЫШЕНИЕМ ВНУТРИГЛАЗНОГО ДАВЛЕНИЯ, ХАРАКТЕРНЫМИ ИЗМЕНЕНИЯМИ ПОЛЯ ЗРЕНИЯ, СНИЖЕНИЕМ ОСТРОТЫ ЦЕНТРАЛЬНОГО ЗРЕНИЯ, ЭКСКАВАЦИЕЙ ЗРИТЕЛЬНОГО НЕРВА И ЗАКАНЧИВЮЩЕЕСЯ СЛЕПОТОЙ ПРИ ОТСУТСТВИИ РАЦИОНАЛЬНОГО ЛЕЧЕНИЯ

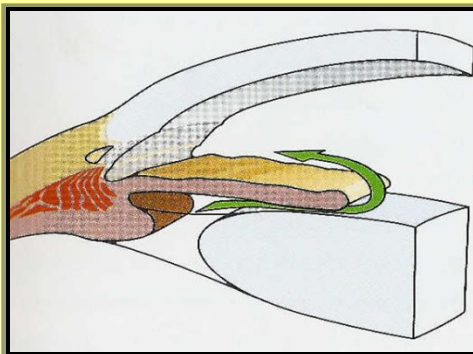
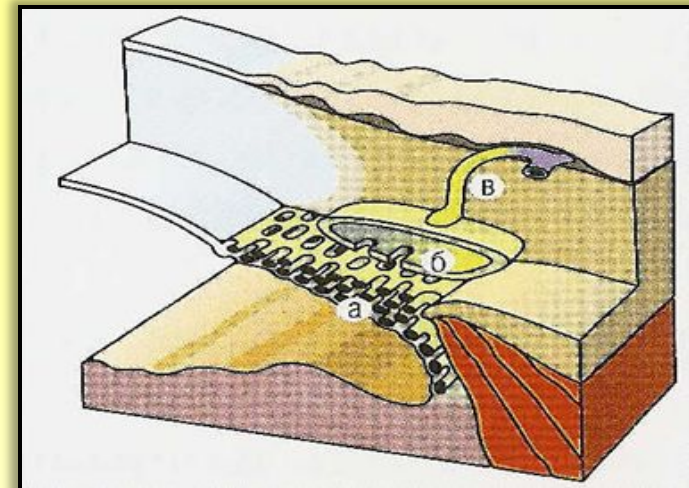
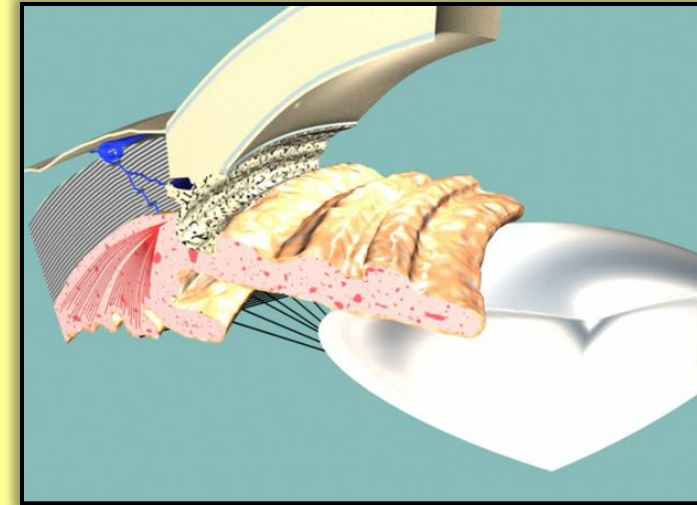
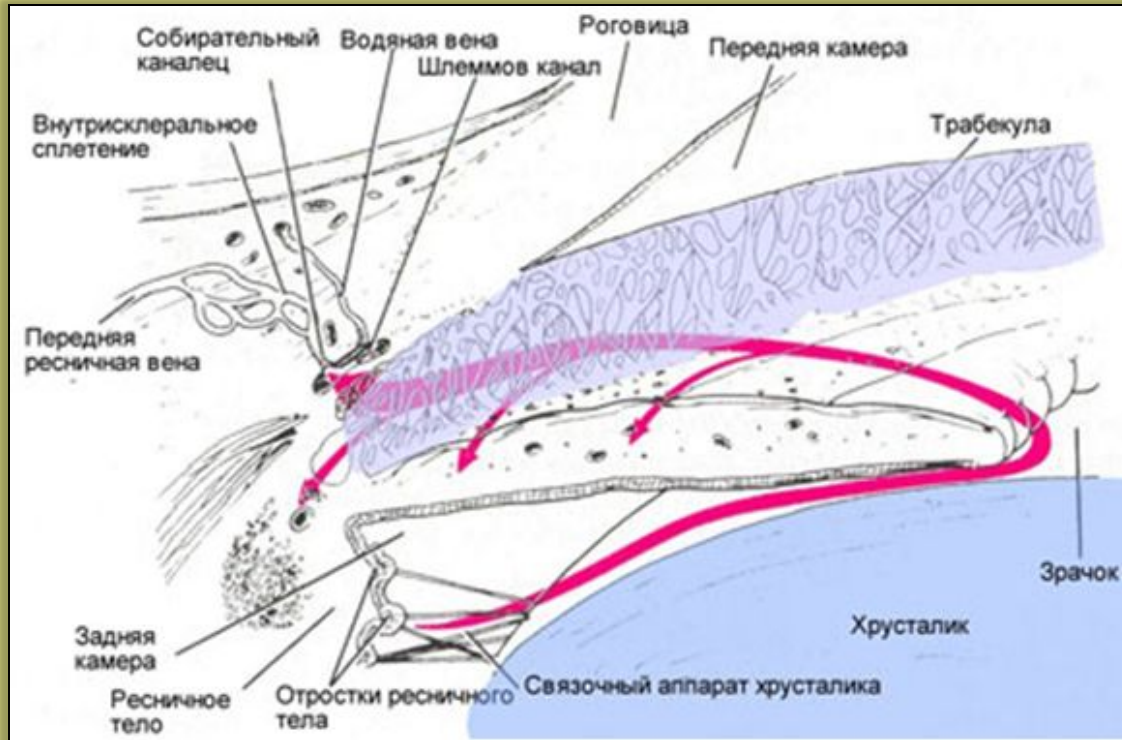

**3% БОЛЬНЫХ
ОБРАЩАЮТСЯ
НА ПРИЁМ**



**20% СЛЕПЫХ ТЕРЯЮТ
ЗРЕНИЕ ВСЛЕДСТВИЕ
ГЛАУКОМЫ**

МЕХАНИЗМ ОБРАЗОВАНИЯ И ПУТИ ОТТОКА ВНУТРИГЛАЗНОЙ ЖИДКОСТИ



ДИАГНОСТИКА

I. ЖАЛОБЫ

1. ЧУВСТВО ДАВЛЕНИЯ В ГЛАЗАХ
2. ЧУВСТВО "СЛЕЗЫ", ИНОРОДНОГО ТЕЛА
3. "ЧЕРНЫЕ МУШКИ" ПЕРЕД ГЛАЗАМИ
4. ФОТОПСИИ
5. БОЛЕЕ РАННЯЯ ПРЕСБИОПИЯ

II. ОПРЕДЕЛЕНИЕ ВГД

1. ТОНОМЕТРИЯ ПО МАКЛАКОВУ И СУТОЧНАЯ ТОНОМЕТРИЯ
2. ЭЛАСТОТОНОМЕТРИЯ
3. ТОНОГРАФИЯ
4. ПАЛЬПАТОРНО

III. ИССЛЕДОВАНИЕ УГЛА ПЕРЕДНЕЙ КАМЕРЫ


1. ГОНИОСКОПИЯ
2. МЕТОД ВУРГАФТА

IV. ИССЛЕДОВАНИЕ ПЕРЕФЕРИЧЕСКОГО ЗРЕНИЯ

1. ПЕРИМЕТРИЯ
2. КАМПИМЕТРИЯ

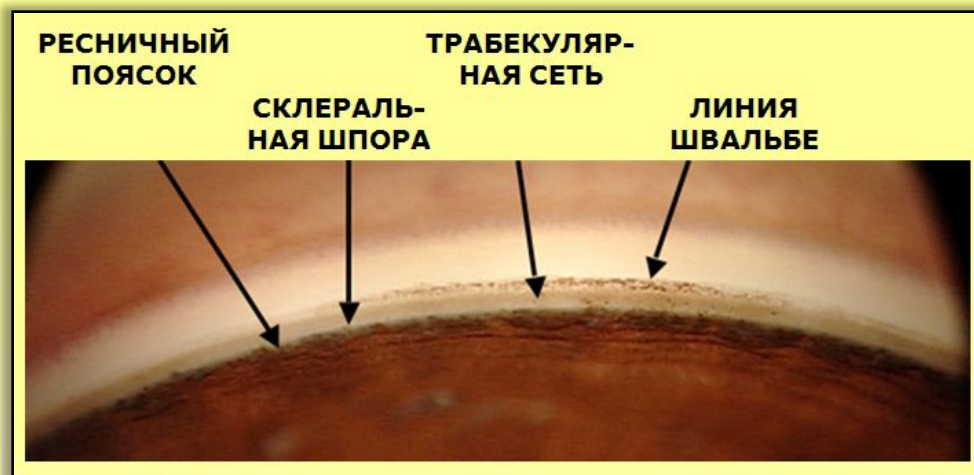
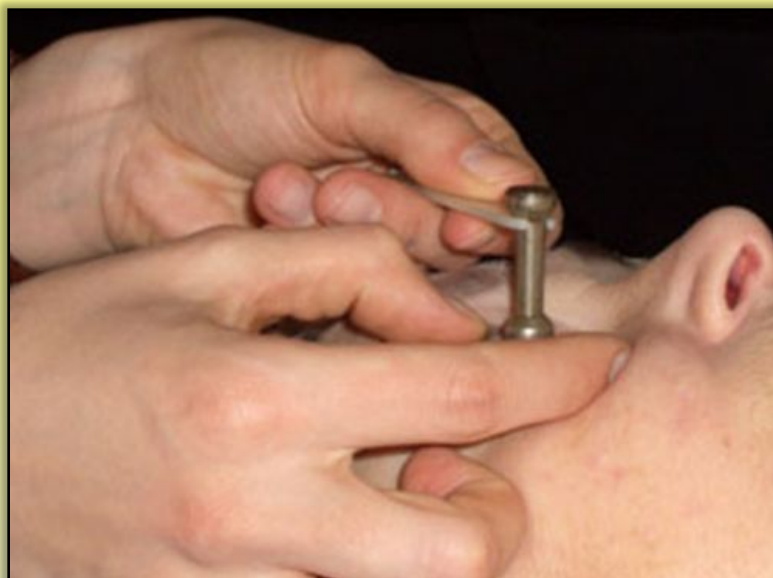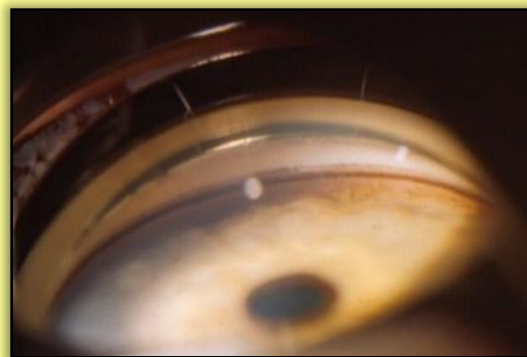
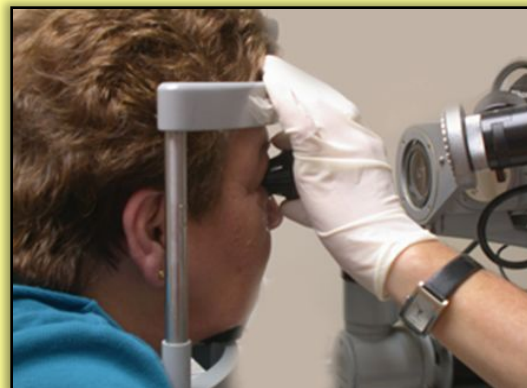V. БИОМИКРОСКОПИЯ И ОФТАЛЬМОСКОПИЯ

ДИАГНОСТИКА

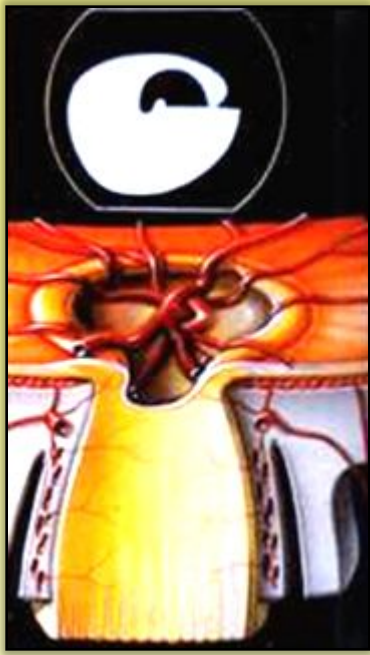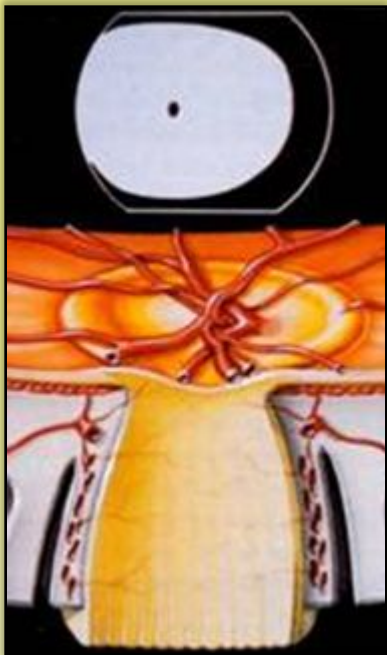
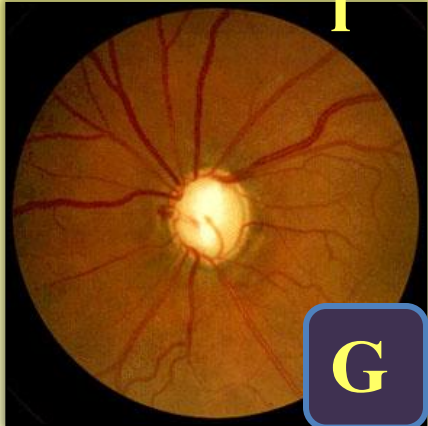
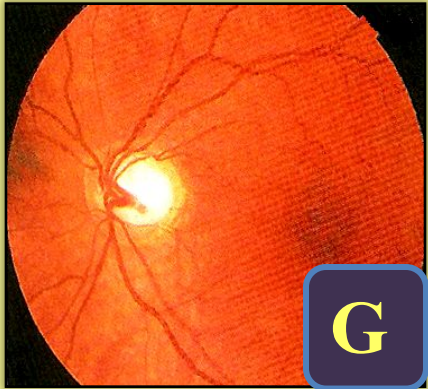
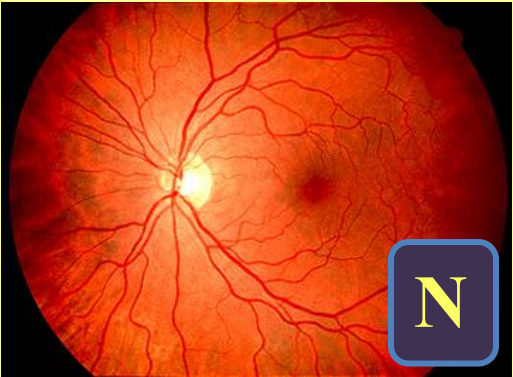
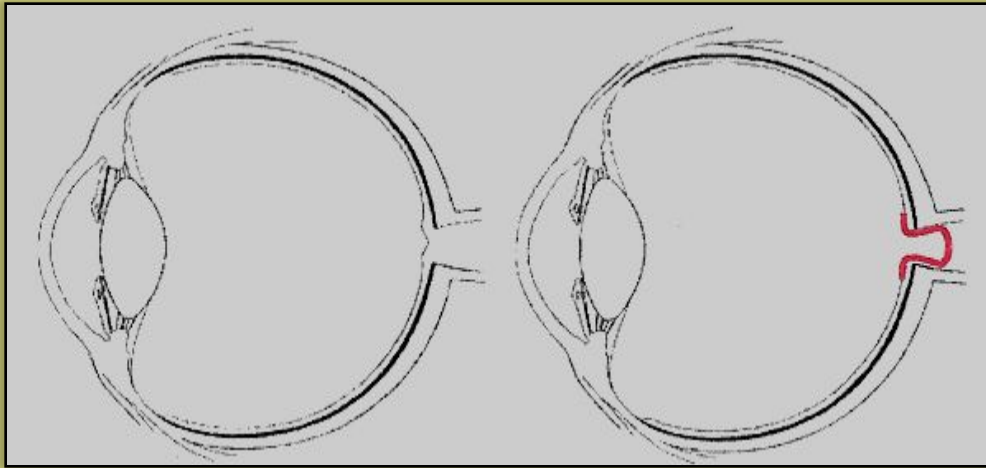


**ПРОГРЕССИРУЮЩЕЕ ВЫПАДЕНИЕ
ПОЛЕЙ ЗРЕНИЯ ПРИ ГЛАУКОМЕ.**

ДИАГНОСТИКА



ДИАГНОСТИКА



КЛАССИФИКАЦИЯ ГЛАУКОМ

I. ПЕРВИЧНАЯ

1. ПО СОСТОЯНИЮ УГЛА ПЕРЕДНЕЙ КАМЕРЫ

- ОТКРЫТОУГОЛЬНАЯ
- ЗАКРЫТОУГОЛЬНАЯ
- СМЕШАННАЯ

2. ПО СТАДИЯМ РАЗВИТИЯ

- НАЧАЛЬНАЯ
- РАЗВИТАЯ
- ДАЛЕКОЗАШЕДШАЯ
- ТЕРМИНАЛЬНАЯ

3. ПО СОСТОЯНИЮ ВГД

- НОРМАЛЬНОЕ (ДО 27 мм)
- УМЕРЕННО ПОВЫШЕННОЕ (28-32 мм)
- ВЫСОКОЕ (БОЛЕЕ 32 мм)

4. ПО ДИНАМИКЕ ЗРИТЕЛЬНЫХ ФУНКЦИЙ

- СТАБИЛИЗИРОВАННАЯ
- НЕСТАБИЛИЗИРОВАННАЯ

II. ВТОРИЧНАЯ

III. ВРОЖДЁННАЯ

IV. ЮВЕНИЛЬНАЯ

КЛИНИКА

I. ОТКРЫТОУГОЛЬНАЯ ГЛАУКОМА

- 1. ПРОТЕКАЕТ НЕЗАМЕТНО**
- 2. ВНУТРИГЛАЗНОЕ ДАВЛЕНИЕ ПОВЫШЕНО (НЕ ВСЕГДА)**
- 3. ПРОГРЕССИРУЮЩЕЕ СУЖЕНИЕ ПОЛЯ ЗРЕНИЯ**
- 4. ЭКСКАВАЦИЯ ДИСКА ЗРИТЕЛЬНОГО НЕРВА**
- 5. ОТКРЫТЫЙ УГОЛ ПЕРЕДНЕЙ КАМЕРЫ**
- 6. СНИЖЕНИЕ ЦЕНТРАЛЬНОГО ЗРЕНИЯ**

II. ЗАКРЫТОУГОЛЬНАЯ ГЛАУКОМА

- 1. ПРОТЕКАЕТ ПРИСТУПООБРАЗНО, ГЛАЗ БОЛИТ**
- 2. СНИЖЕНА ЧУВСТВИТЕЛЬНОСТЬ РОГОВОЙ ОБОЛОЧКИ**
- 3. ОТЁК РОГОВОЙ ОБОЛОЧКИ**
- 4. ЗАСТОЙНАЯ ИНЪЕКЦИЯ**
- 5. МЕЛКАЯ ПЕРЕДНЯЯ КАМЕРА**
- 6. УГОЛ ПЕРЕДНЕЙ КАМЕРЫ ЗАКРЫТ КОРНЕМ РАДУЖКИ**
- 7. ЖАЛОБЫ НА РАДУЖНЫЕ КРУГИ**

ЛЕЧЕНИЕ

I. ОТКРЫТОУГОЛЬНАЯ ГЛАУКОМА

- МЕДИКАМЕНТОЗНОЕ ЛЕЧЕНИЕ

- 1.ПИЛОКАРПИН**
- 2.β-БЛОКАТОРЫ (ТИМОЛОЛ, ОПТИМОЛ, АРУТИМОЛ)**
- 3.ТРАВАТАН,КСАЛАТАН**
- 4.АЗОПТ, ТРУСОПТ**
- 5.АНТИОКСИДАНТЫ**
- 6.СОСУДОРАСШИРЯЮЩИЕ ПРЕПАРАТЫ**
- 7.ТКАНЕВАЯ ТЕРАПИЯ**

- ЛАЗЕРНОЕ ЛЕЧЕНИЕ

- ХИРУРГИЧЕСКОЕ ЛЕЧЕНИЕ

II. ЗАКРЫТОУГОЛЬНАЯ ГЛАУКОМА

ОПЕРАТИВНОЕ ЛЕЧЕНИЕ: СИНУСТРАБЕКУЛЭКТОМИЯ

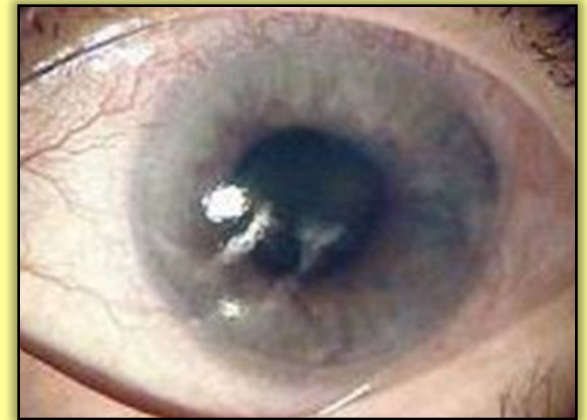ПРИСТУП ЗАКРЫТОУГОЛЬНОЙ ГЛАУКОМЫ

I. ЖАЛОБЫ

1. ИРРАДИИРУЮЩАЯ ГОЛОВНАЯ БОЛЬ
2. СНИЖЕНИЕ ОСТРОТЫ ЗРЕНИЯ
3. РАДУЖНЫЕ КРУГИ ПРИ ВЗГЛЯДЕ НА ИСТОЧНИК СВЕТА

II. ОБЪЕКТИВНО

1. ЗАСТОЙНАЯ ИНЪЕКЦИЯ
2. ОТЁК РОГОВИЦЫ
3. МЕЛКАЯ ПЕРЕДНЯЯ КАМЕРА
4. ШИРОКИЙ ЗРАЧОК
5. ВГД ПОВЫШЕНО ДО 40-50 мм. рт. ст.



III. ЛЕЧЕНИЕ: КОНСЕРВАТИВНОЕ ДО 12-24 ЧАСОВ С МОМЕНТА ПРИСТУПА. ЕСЛИ ВГД НЕ СНИЖАЕТСЯ – ИРИДЭКТОМИЯ. В ПЛАНОВОМ ПОРЯДКЕ – ТРАБЕКУЛЭКТОМИЯ.

ВРОЖДЁННАЯ ГЛАУКОМА

I. ПРИЧИНЫ

1. МЕЗОДЕРМАЛЬНАЯ ТКАНЬ В УПК
2. НЕТ ДИФФЕРЕНЦИАЦИИ В УПК ОПОЗНАВАЕМЫХ ЗОН

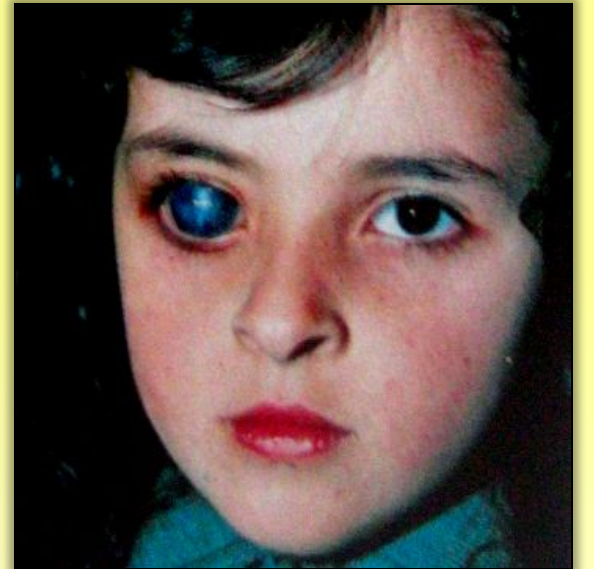
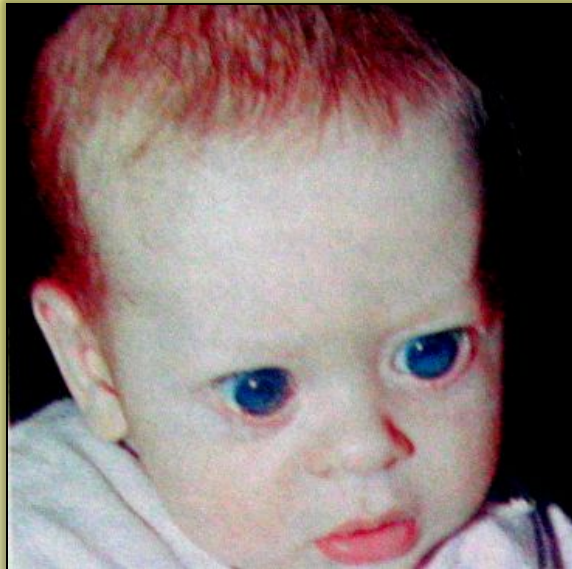
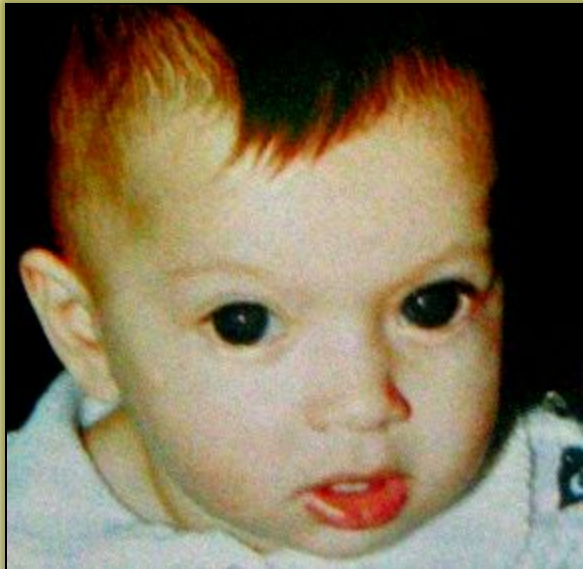
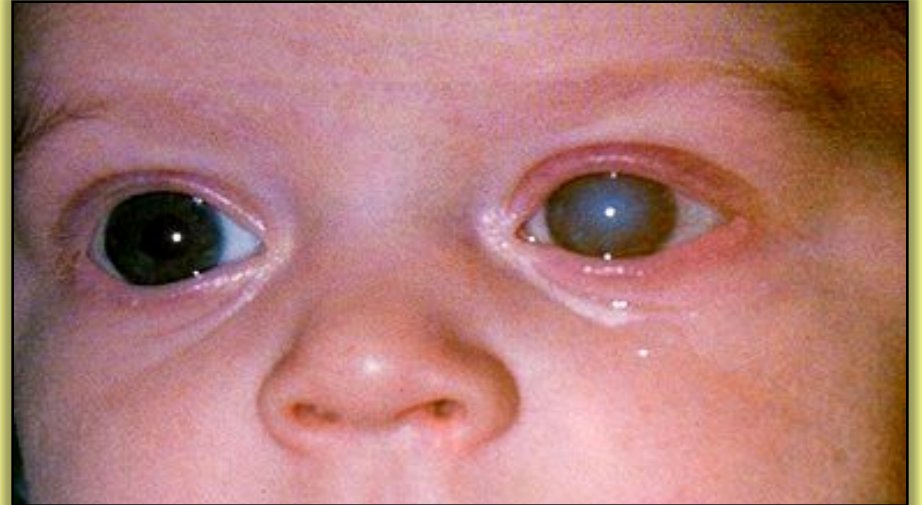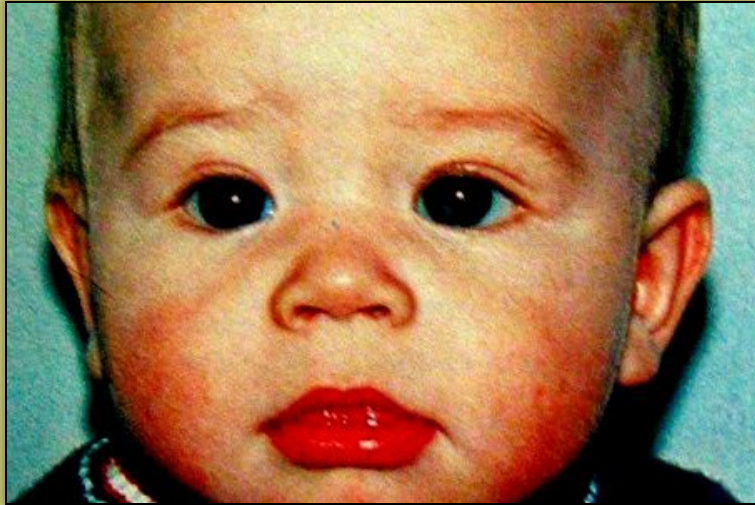II. КЛАССИФИКАЦИЯ: СТАДИИ: (НАЧАЛЬНАЯ, РАЗВИТАЯ, ДАЛЕКОЗАШЕДШАЯ, ПОЧТИ АБСОЛЮТНАЯ, АБСОЛЮТНАЯ)

III. ПРИЗНАКИ

1. УВЕЛИЧЕНИЕ ДИАМЕТРА РОГОВИЦЫ БОЛЕЕ 9 мм
2. ГЛУБИНА ПЕРЕДНЕЙ КАМЕРЫ БОЛЕЕ 2 мм
3. РАСШИРЕНИЕ ЛИМБА И ЗРАЧКА
4. УВЕЛИЧЕНИЕ АНАТОМИЧЕСКОЙ ОСИ ГЛАЗА
5. НОРМАЛЬНОЕ ИЛИ ПОВЫШЕННОЕ ВГД
6. ПОБЛЕДНЕНИЕ ДИСКА ЗРИТЕЛЬНОГО НЕРВА
7. МЕЗОДЕРМАЛЬНАЯ ТКАНЬ В УПК
8. СЛЕЗОТЕЧЕНИЕ И ПОМУТНЕНИЕ РОГОВИЦЫ

IV. ЛЕЧЕНИЕ: ГОНИОТОМИЯ, ГОНИОПУНКТУРА, СИНУСТРАБЕКУЛЭКТОМИЯ ИЛИ СИНУСТРАБЕКУЛОТОМИЯ

ВРОЖДЁННАЯ ГЛАУКОМА



**СПАСИБО ЗА
ВНИМАНИЕ**

