Острая лучевая болезнь

Клинические проявления

Подготовила: студентка 5 курса
Сидоренко Ольга

- **Острая лучевая болезнь (ОЛБ)** – симптомокомплекс, развивающийся в результате общего однократного равномерного или относительно равномерного внешнего рентгеновского, γ- и (или) нейтронного облучения в дозе не менее 1 Гр (100 рад), а также при поступлении внутрь радионуклидов, создающих адекватную поглощенную дозу.

ОЛБ от равномерного облучения -типичный клинический вариант радиационного поражения при действии гамма-нейтронного излучения воздушного ядерного взрыва, а также гамма-облучения при нахождении на местности, загрязненной продуктами ядерного взрыва. Для облучения в очаге взрыва на открытой местности и относительном удалении от источника излучения и на территории следа радиактивного облака характерно относительно равномерное воздействие ионизируеющего излучения, перепад доз при котором для различных участков тела не превышает 2,5-3 раз.



Доза(Гр)	Форма	Степень тяжести
1-2	Костномозговая	Лёгкая
2-4	Костномозговая	Средняя
4-6	Костномозговая	Тяжелая
6-10	Костномозговая	Крайне тяжелая
10-80	Кишечная	Крайне тяжелая
80<	Церебральная	Крайне тяжелая

Периоды острой лучевой болезни:

- Первичной реакции
- Мнимого благополучия
- Выраженных клинических проявлений
- Восстановления
- Отдаленных последствий

Период первичной реакции:

- Длится от нескольких часов до 2-3 дней.
- В основе клинической картины этого периода лежат: перевозбуждение нервной системы и явления интоксикации. Пострадавший испытывает тошноту, рвоту, головокружение, возбуждение, расстройство сна. Имеют место выраженные нарушения нервно-сосудистой регуляции. Температура обычно повышается. Отмечается гиперемия кожных покровов. Ткани несколько отечны в связи с увеличением проницаемости стенок кровеносных сосудов. Наблюдаются спастические дискинезии кишечника, иногда поносы. В клинической картине первого периода болезни преобладающее значение имеет расстройство вегетативно-висцеральной регуляции.
- При исследовании крови отмечается начальный кратковременный лейкоцитоз за счет увеличения нейтрофилов. Со стороны красной крови может наблюдаться увеличение числа ретикулоцитов и появление больших эритроцитов (макроцитоз эритроцитов). При исследовании пунктата костного мозга выявляется ускорение созревания всех клеточных элементов.

Период мнимого благополучия:

- Пострадавший может не предъявлять никаких жалоб. Иногда остается небольшая слабость, повышенная потливость, снижение аппетита, нарушение сна. Однако это благополучие лишь кажущееся. В действительности болезнь продолжает прогрессировать, что, в первую очередь сказывается в угнетении функции кроветворения.
- В периферической крови: лейкопения. Снижение количества гранулоцитов. Наблюдается токсическая зернистость нейтрофилов. Отмечается умеренная тромбоцитопения. При исследовании пунктата костного мозга обнаруживается начальная гипоплазия всех ростков кроветворения. Таким образом, кроветворный аппарат из состояния раздражения переходит постепенно в состояние угнетения.
- Длительность латентного периода обычно пропорциональна дозе облучения и колеблется от 2-3 дней до 2-5 недель. Чем выше доза облучения, тем латентный период короче. При очень больших дозах облучения латентный период может совсем отсутствовать, и тогда первичные реакции непосредственно переходят в развернутую картину болезни.

Период выраженных клинических проявлений (разгара):

- Самочувствие больного ухудшается, исчезает аппетит, вновь возникают головные боли, тошнота, рвота. Температура повышается и иногда принимает гектический характер. Развиваются трофические нарушения: волосы на голове и других частях тела выпадают, кожа теряет эластичность, становится сухой, шелушащейся.

- Развитие тяжелого геморрагического синдрома. Появляются кожные геморрагии, кровотечения в слизистые оболочки, профузные носовые кровотечения, кровоточивость десен, кровотечения из внутренних органов. Развиваются язвенно-некротические поражения слизистой оболочки зева и желудочно-кишечного тракта. Наблюдаются поносы, нередко геморрагические. Могут быть перитонеальные симптомы, связанные с глубоким язвенным поражением слизистой оболочки кишечника. Развитие кровоточивости обусловлено трофическими изменениями сосудистой стенки, увеличением ее проницаемости и ломкости, а также падением в крови количества тромбоцитов и нарушением процесса свертываемости крови.

- Со стороны сердечно-сосудистой системы отмечается тахикардия, артериальная гипотония, расширение сердца, глухость сердечных тонов, появление систолического шума у верхушки. На электрокардиограмме можно видеть признаки дистрофических изменений миокарда: снижение вольтажа зубцов, уширение желудочкового комплекса, удлинение систолического показателя, уплощение зубцов Р и Т, снижение или повышение интервала s-t.

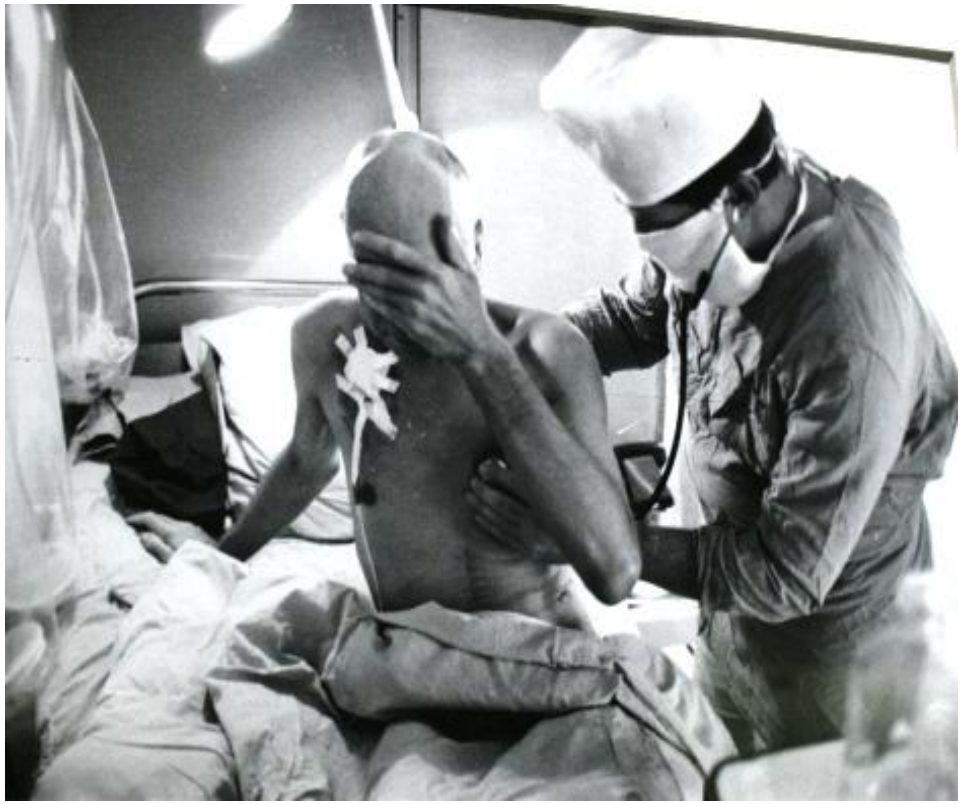

- При исследовании периферической крови обнаруживается резкая тотальная лейкопения. Число лейкоцитов падает вплоть до крайне низких цифр. При очень высоких дозах облучения в мазках крови обнаруживаются единичные лейкоциты. В оставшихся лейкоцитах наблюдаются, дегенеративные изменения: распад ядра, цитолиз. Снижается число тромбоцитов, иногда до крайне низких цифр. Уменьшение числа эритроцитов в периферической крови наступает позже, чем других клеток крови. Вначале увеличивается число молодых форм эритроцитов — ретикулоцитов.

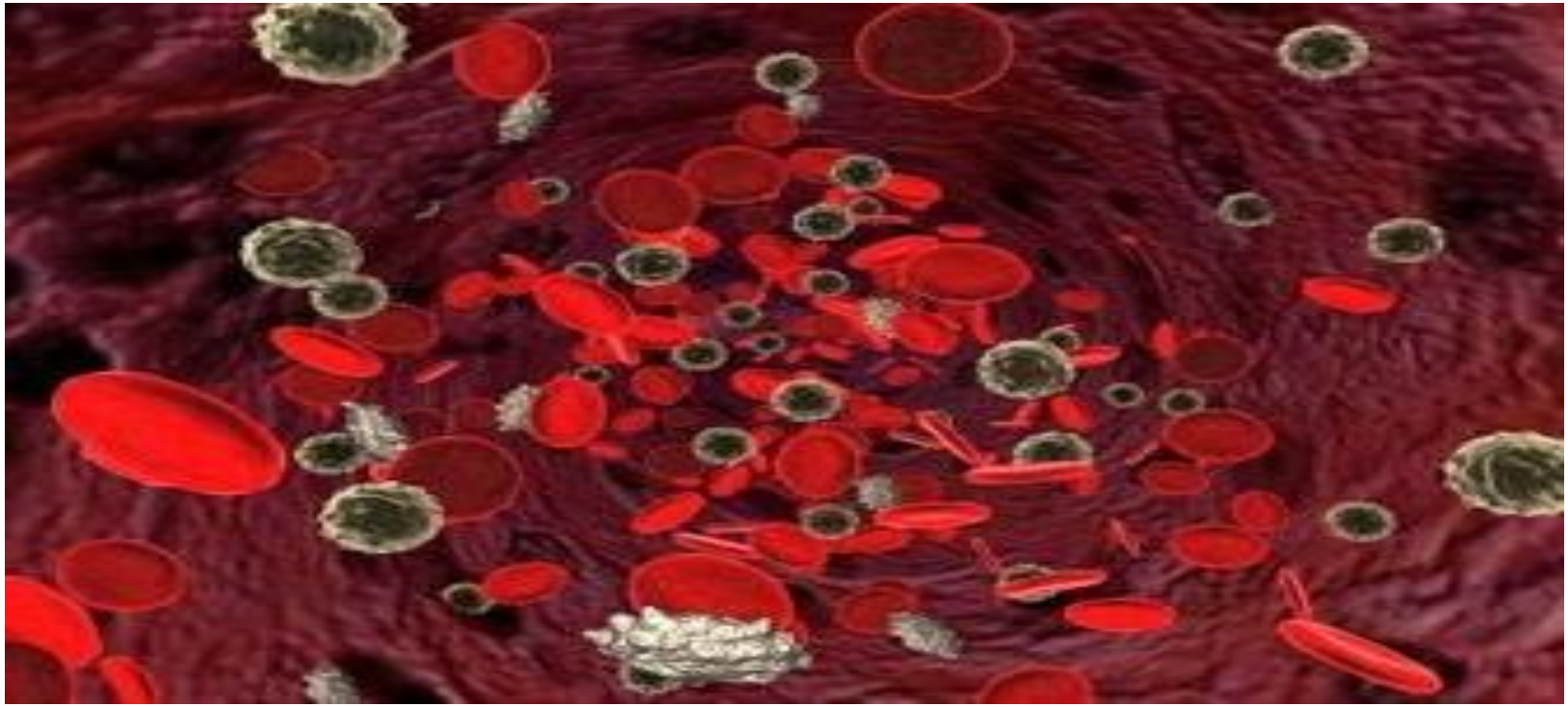

Период восстановления:

- Выздоровление, характеризующее четвертый период заболевания, наступает постепенно: снижается температура, общее, состояние улучшается, исчезают симптомы заболевания. В крови появляется большое количество лейкоцитов, вплоть до развития небольшого лейкоцитоза с левым нейтрофильным сдвигом. В некоторых случаях полного выздоровления не наступает: наблюдаются остаточные явления или болезнь переходит в хроническую форму

- **Острая лучевая болезнь** крайне тяжелой степени, иначе называемая молниеносной формой, отличается бурным течением с быстрым нарастанием клинической симптоматики. Разность течения при этом смазывается. Все симптомы заболевания возникают непосредственно после облучения и достигают крайне интенсивной степени. Заболевание характеризуется, главным образом, симптомами поражения центральной нервной системы, резкие головные боли, возбуждение, менингеальные симптомы, судороги. Наблюдается неукротимая рвота и понос. Очень быстро наступает потеря сознания. Происходит резкое падение сердечной деятельности и сосудистого тонуса. Геморрагические явления не успевают развиться. Заболевание длится 2 — 5 суток, и больные погибают при явлениях общей интоксикации и острой сердечно-сосудистой недостаточности.

Отдаленные последствия ОЛБ:

- Снижение иммуннитета;
- Склонность к анемии и лейкопении;
- Понижение способности к деторождению;
- Развитие катаракты;
- Генетические нарушения клеток;
- Раннее развитие склеротических процессов;
- Инициация онкопатологии;
- Частые эпизоды инфекционных заболеваний.

Спасибо за внимание!!!

Будьте здоровы:))))