

- Тема лекции: Комплексное лечение детей из сложными зубочелюстными аномалиями и с врожденными несращениями верхней губы, альвеолярного отростка, твердого и мягкого неба

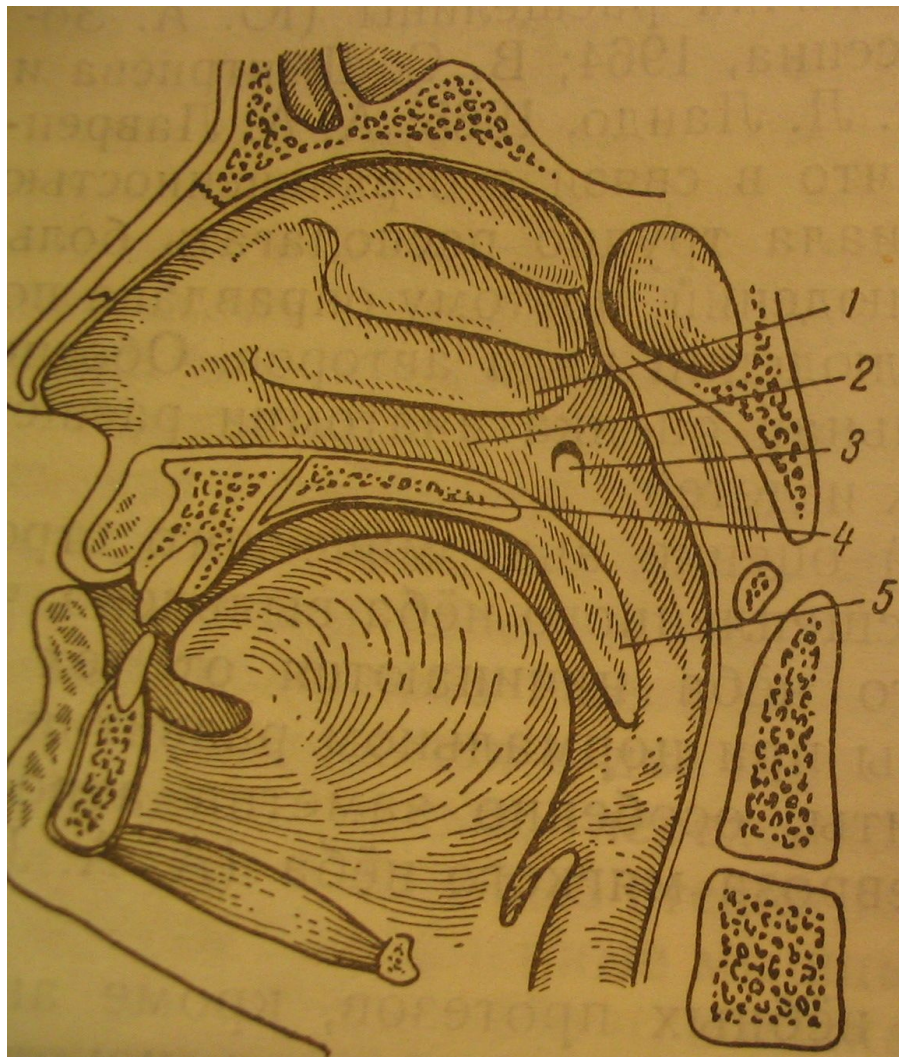


Рис. 5. Правая стенка
носа и носоглотки.

- 1 — нижняя носовая раковина
- 2 — нижний носовой ход
- 3 — устье евстахиевой трубы
- 4 — твердое нёбо; 5 — мягкое нёбо.

ной бороздой составляя...

Этиология

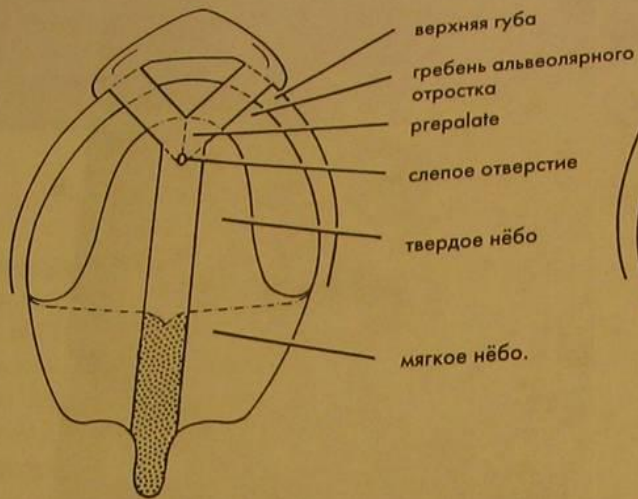
- Неправильный набор хромосом (трисомия D) которые могут появиться под влиянием разных неблагоприятных факторов:
 - недостаток витаминов
 - кислорода
 - кортизоновая интоксикация
 - радиационное излучение
 - вирусная инфекция

Классификация расщелин твёрдого нёба

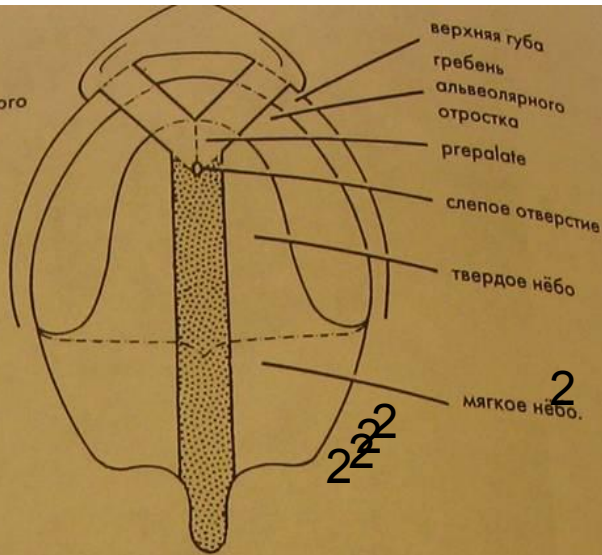
1. **Класс** -расщелина, затрагивающая только мягкое нёбо
2. **Класс** -расщелина, затрагивающая мягкое и твёрдое нёбо, не распространяющаяся на альвеолярный отросток
3. **Класс**-расщелина мягкого и твёрдого нёба, распространяющаяся на альвеолярный отросток межчелюстной области с одной стороны.
4. **Класс**-расщелина мягкого и твёрдого нёба, распространяющаяся на альвеолярный отросток межчелюстной области с двух сторон, что делает его свободным и зачастую подвижным.

1

1

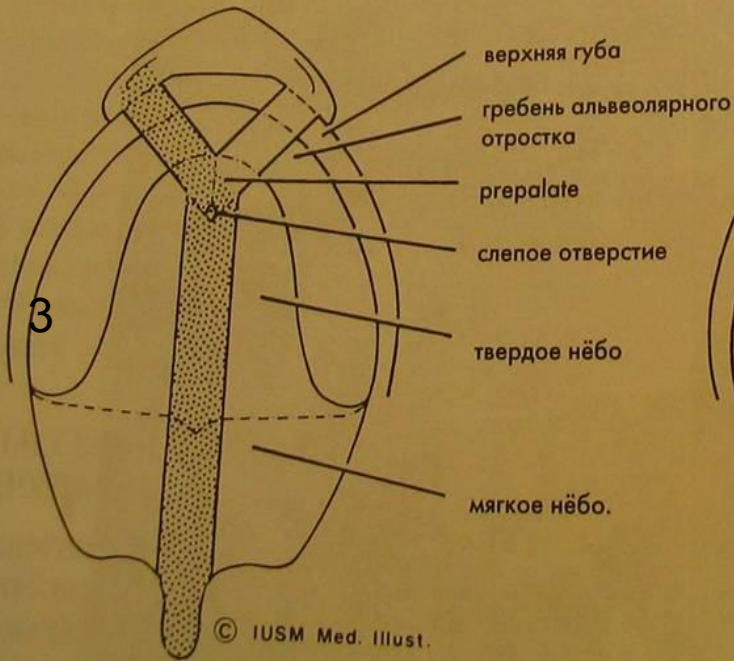


2
2
2
2

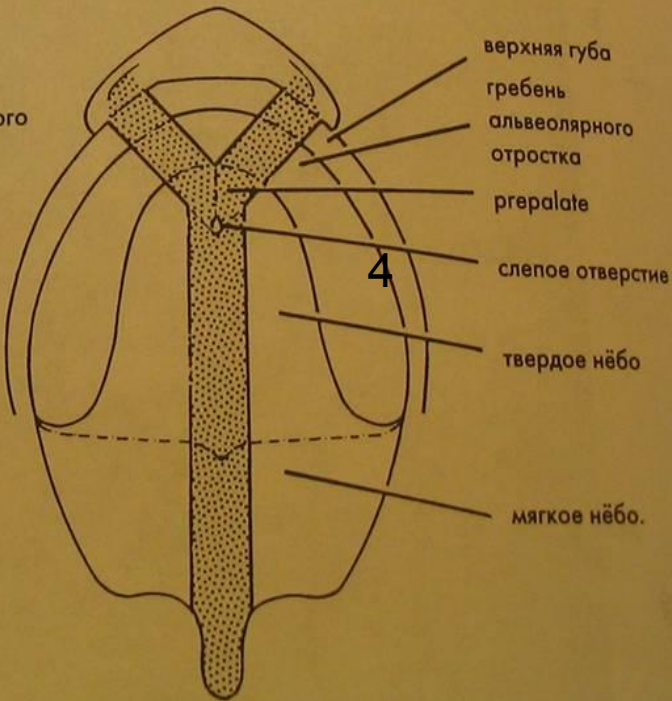


3

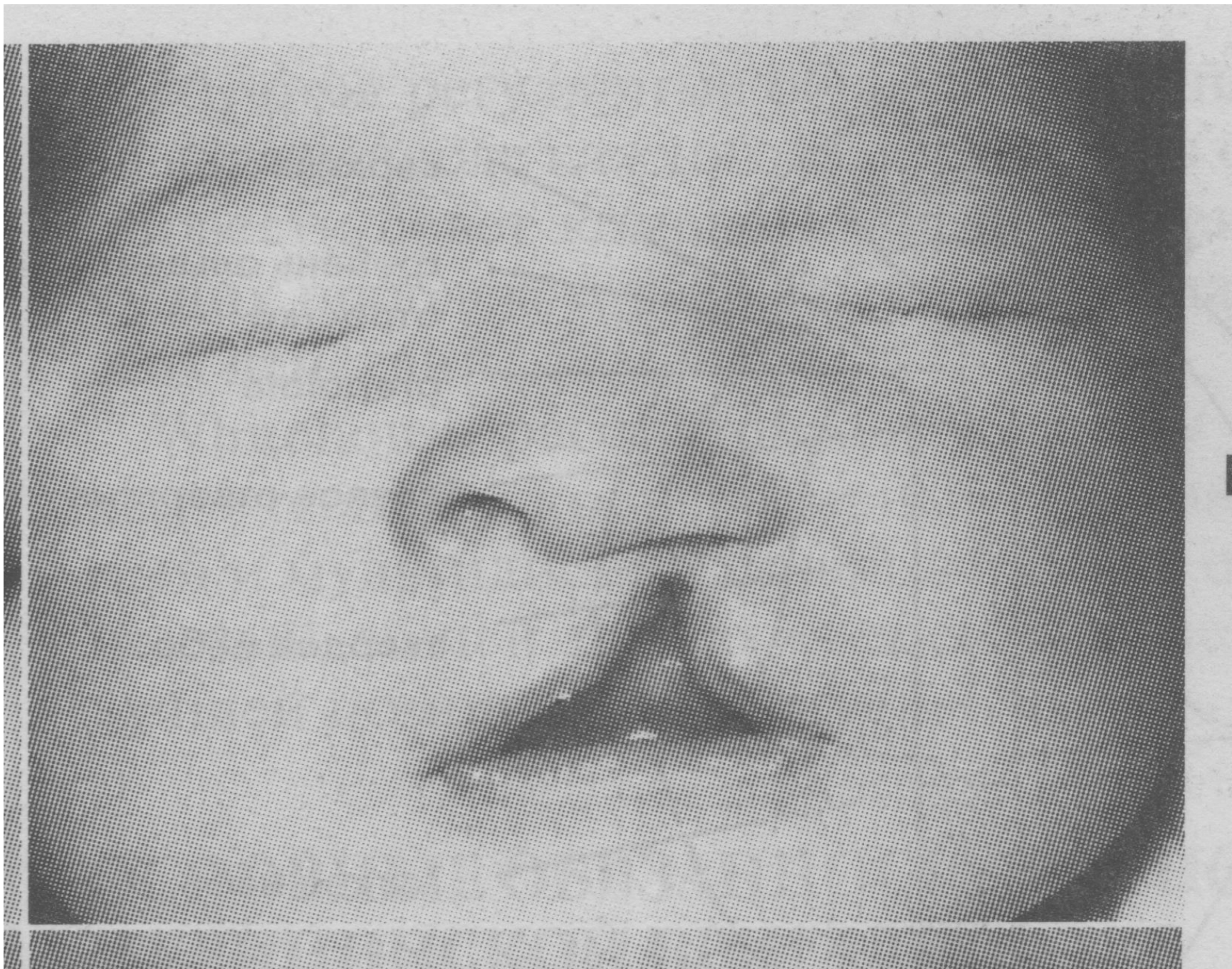3

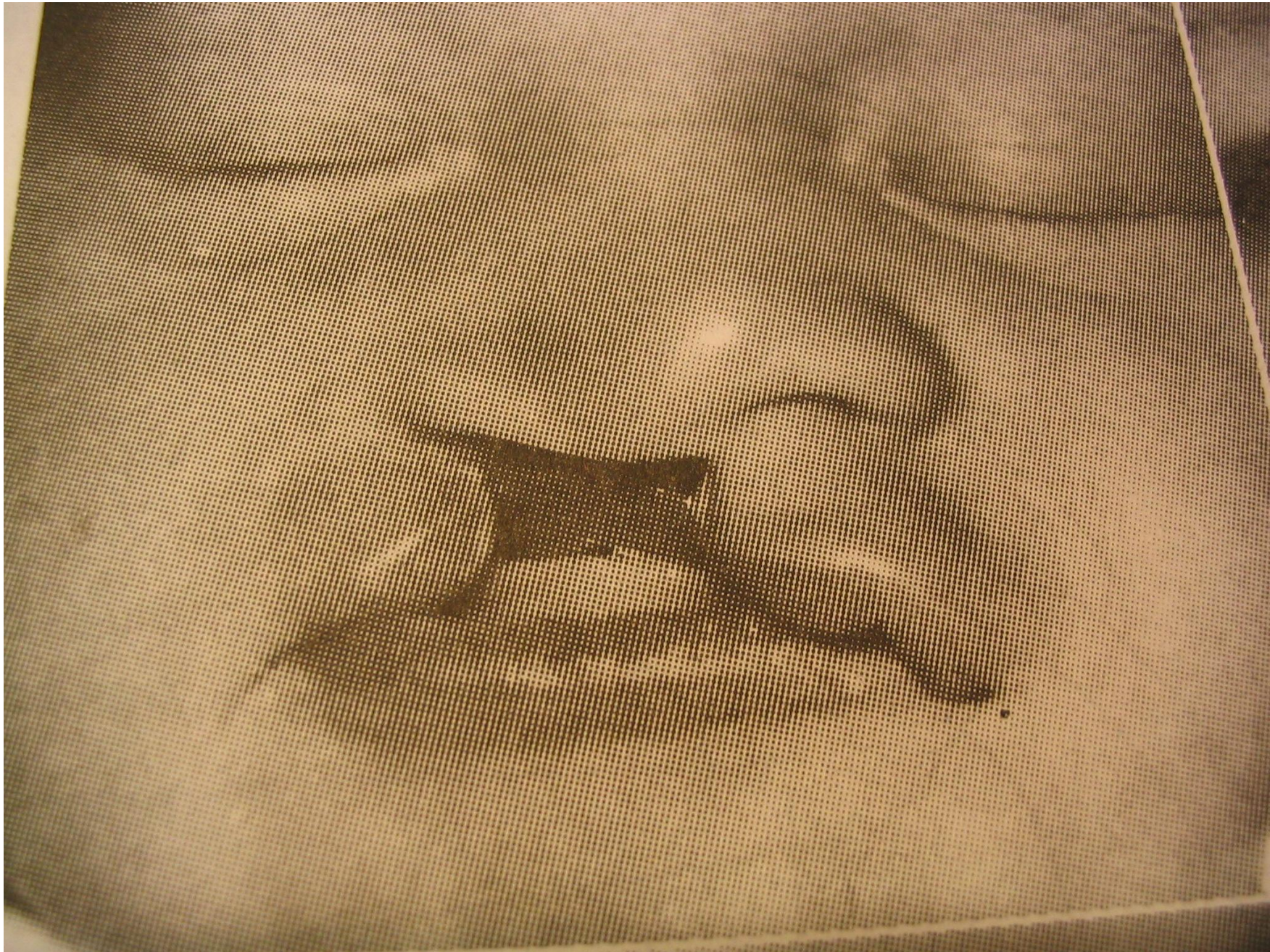

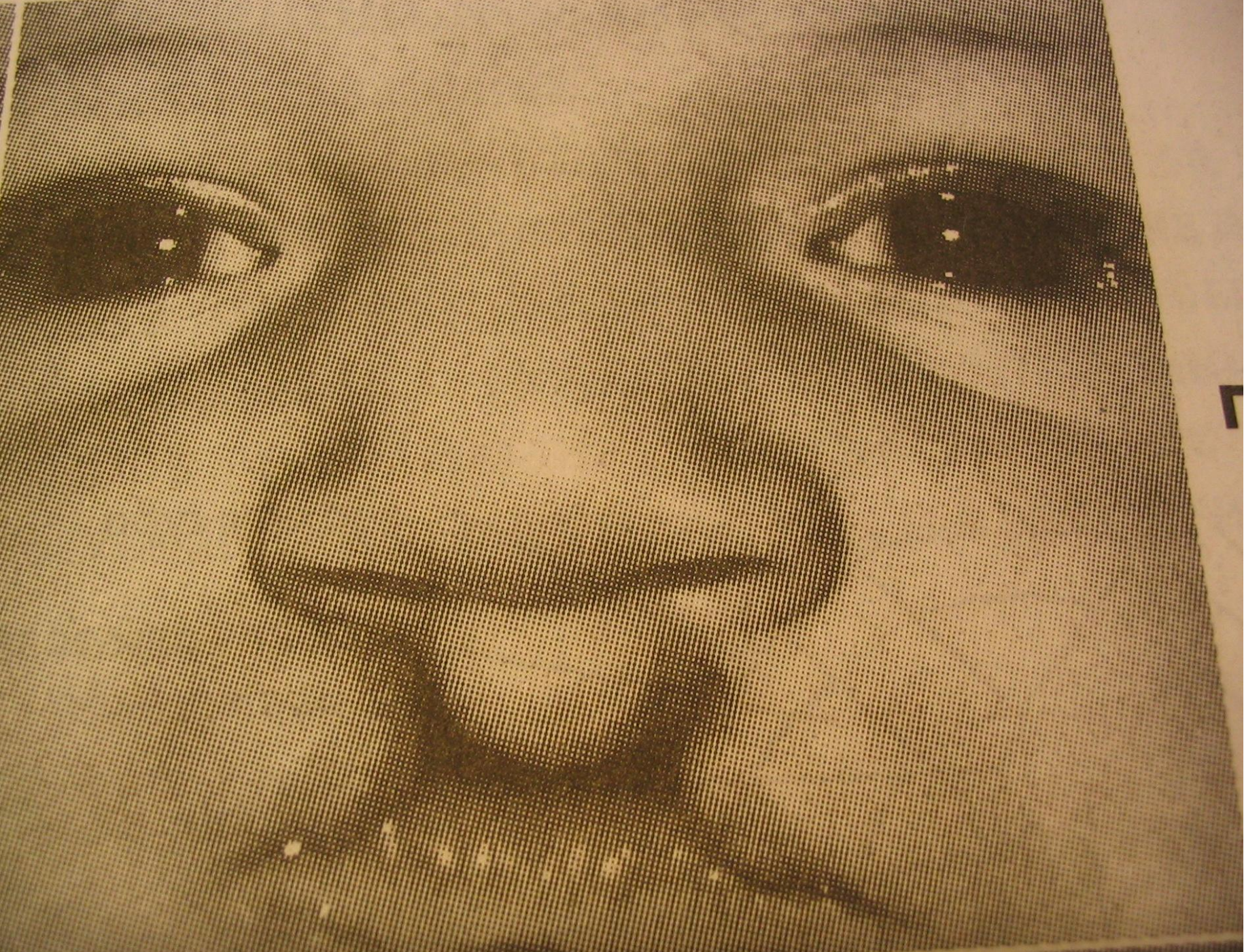4



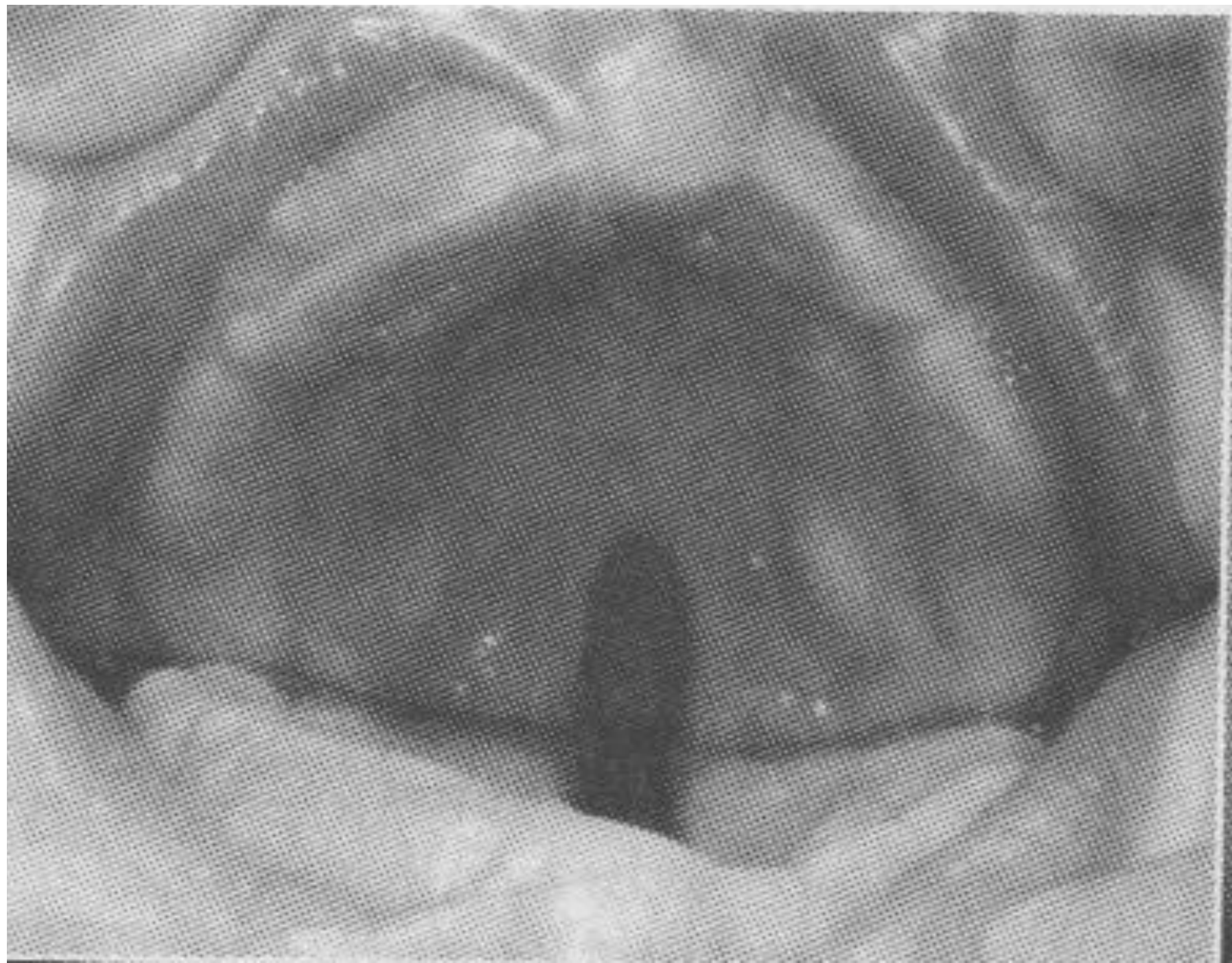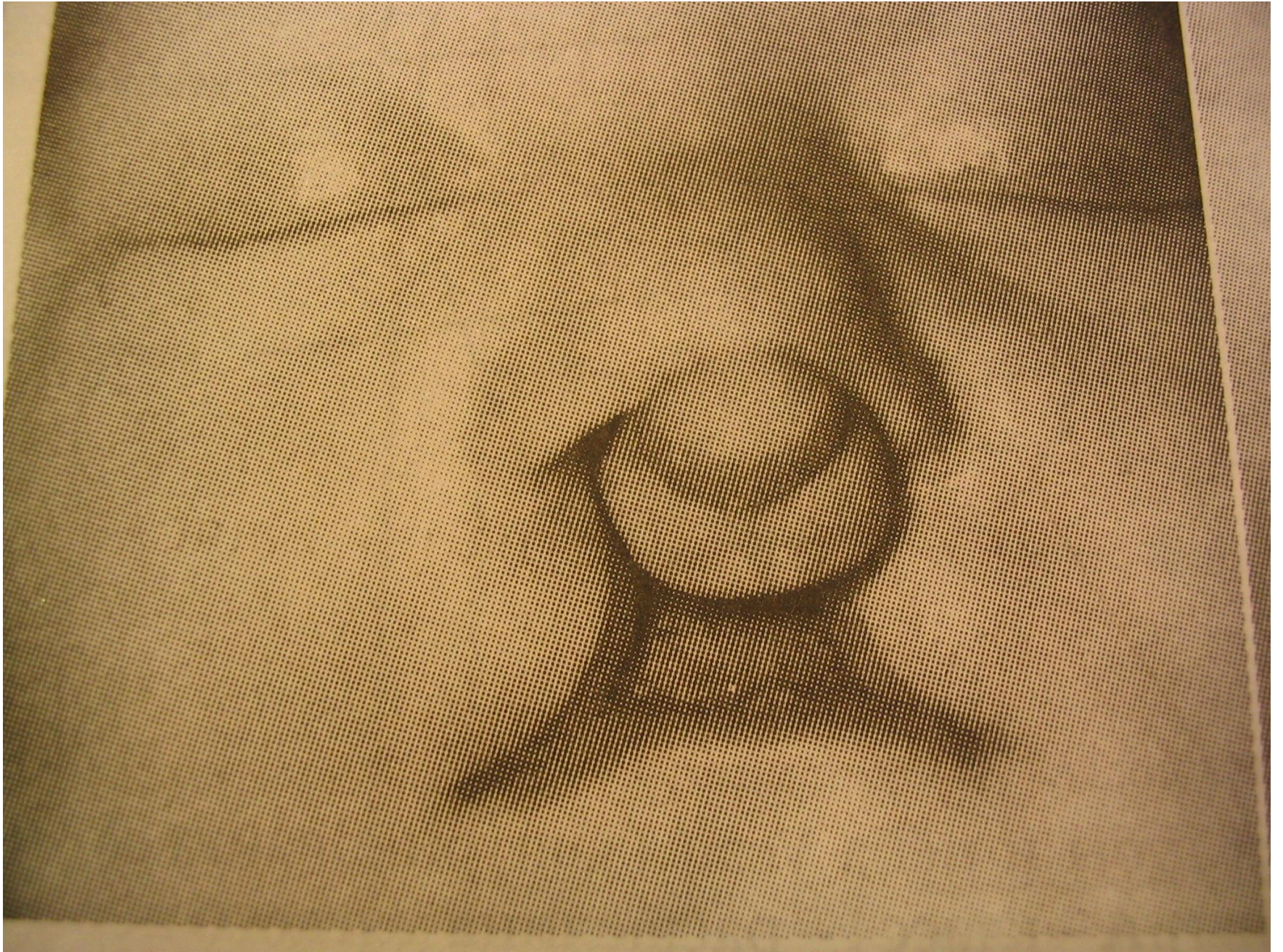
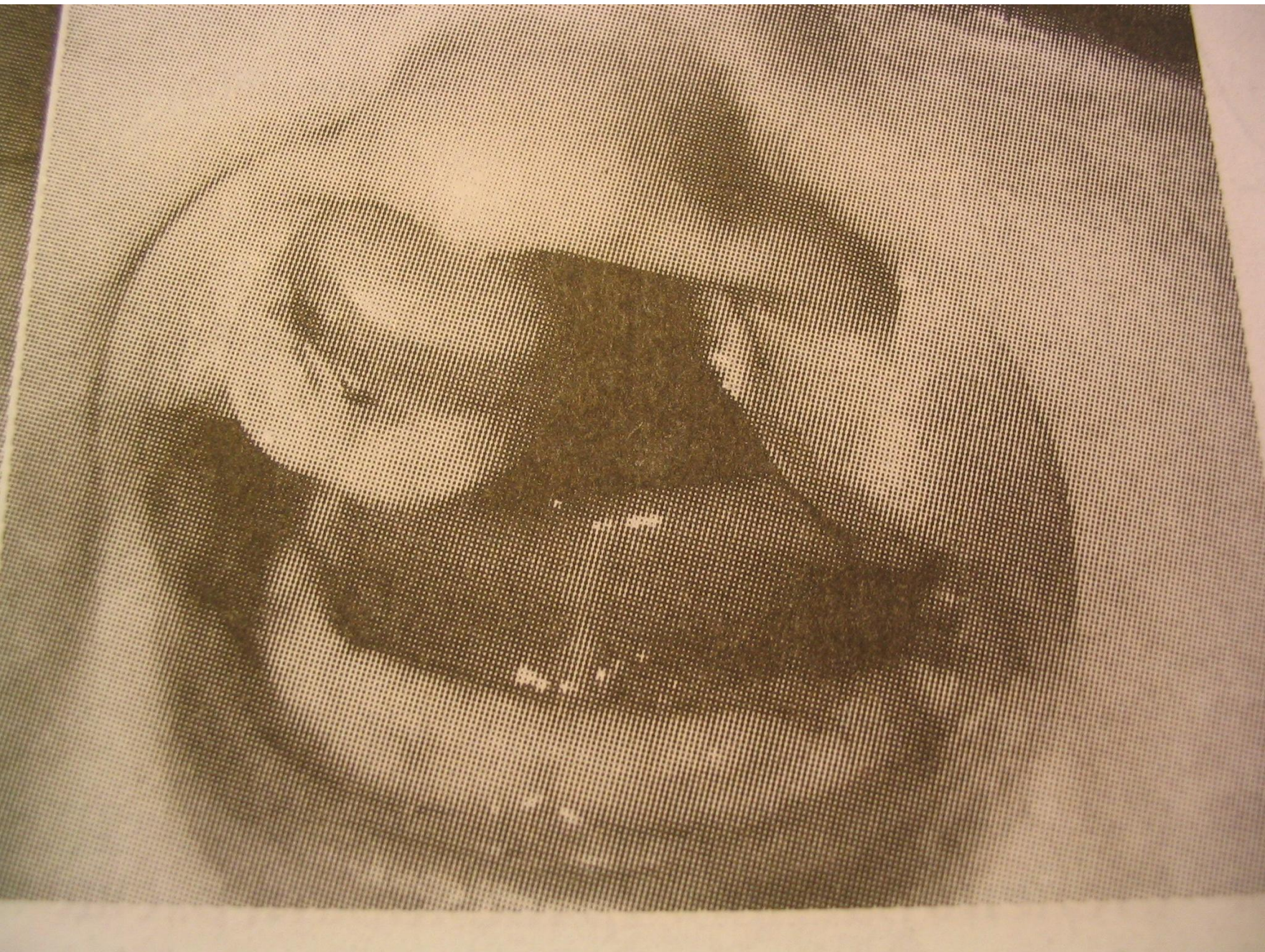












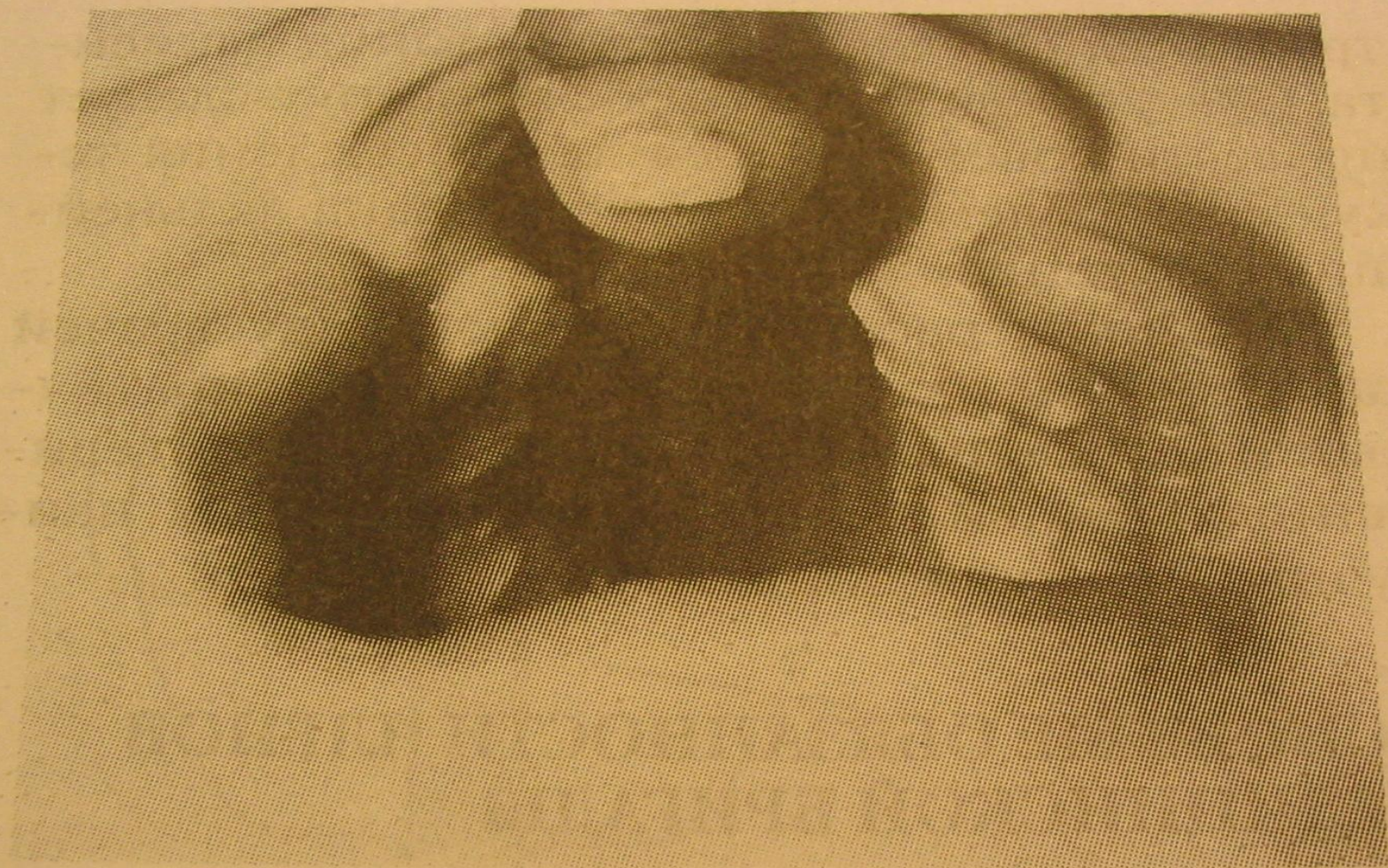
Рис. 28.4. Неонатальный верхний центральный ре-
зец у новорожденного ребенка с полной двусто-
ронней расщелиной верхней губы и нёба.

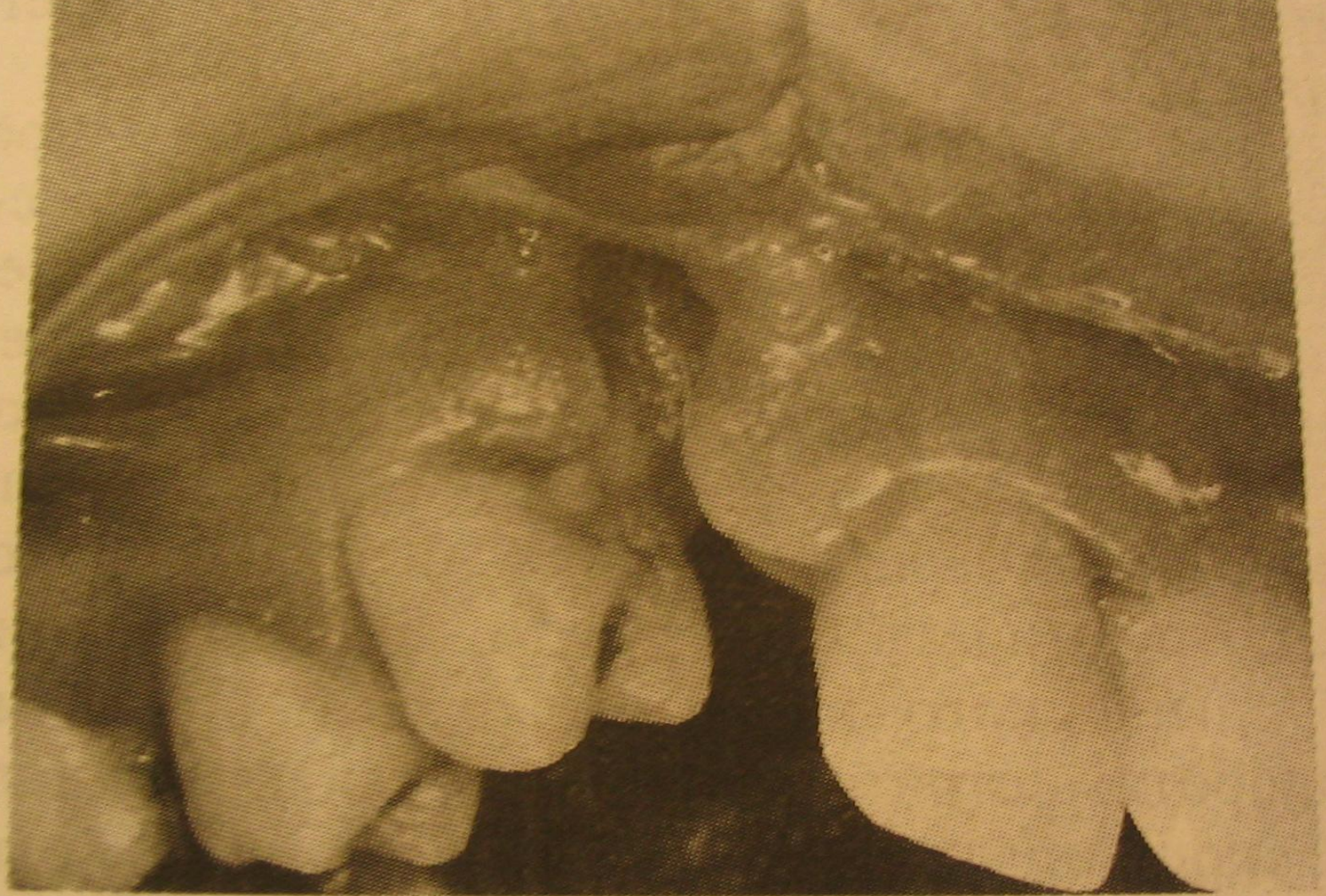
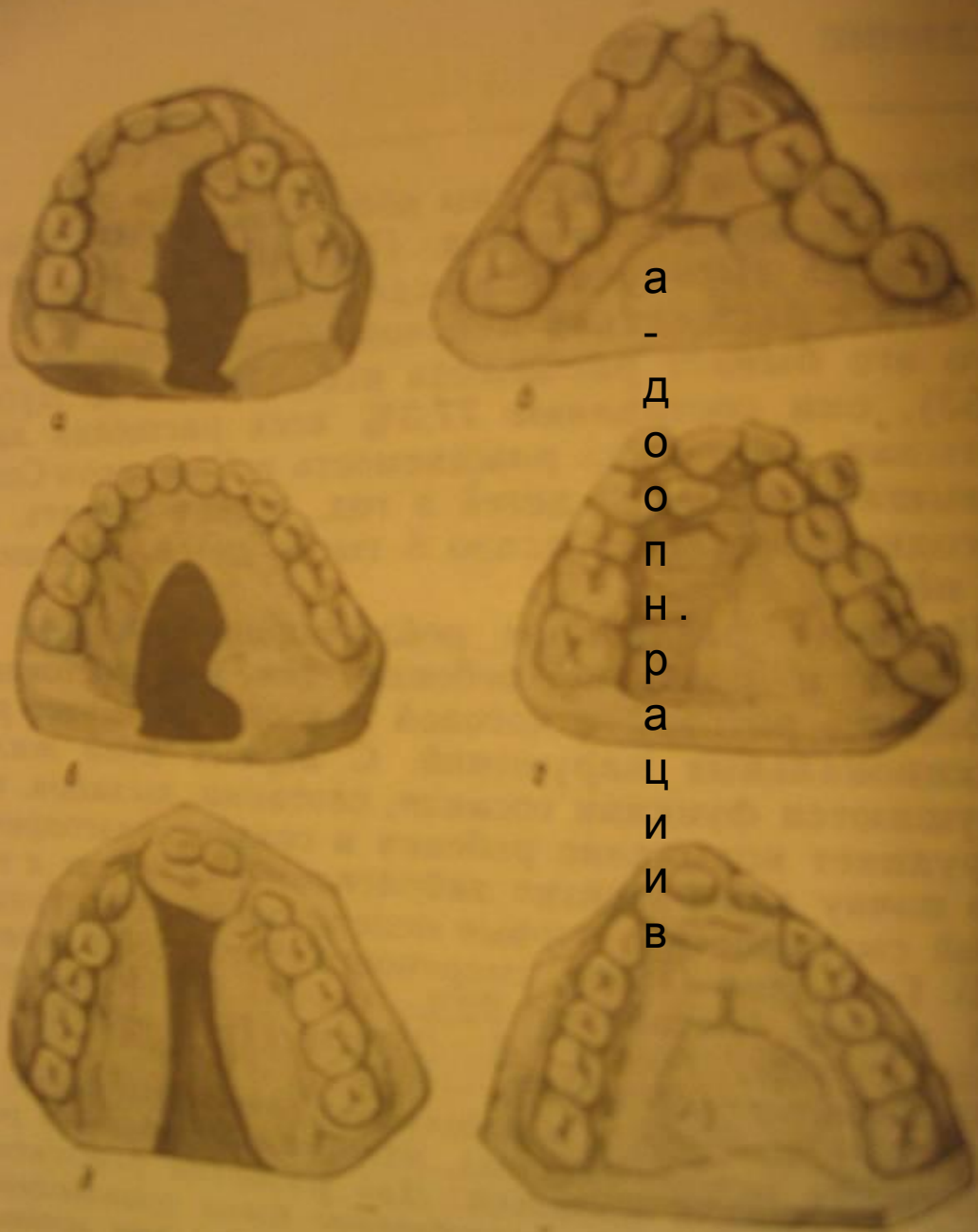


Рис. 28.7. Дефицит альвеолярной кости, окружаю-
щей верхний премоляр, прилегающий к расщелине.



а
-
д
о
о
п
н
р
а
ц
и
и
в

о
а-перед операцией в
возрасте 3 лет.

б-через десять лет
после операции.

в-перед операцией в
возрасте 5,5 лет

г-через 7,5 лет после
операции

д-перед операцией в
возрасте 11 лет

е-через 3 года после
операции

Рис. 1 Гипсовые модели верхней челюсти
а - модель верхней челюсти в возрасте 3 лет
б - модель верхней челюсти в возрасте 10 лет
в - модель верхней челюсти в возрасте 5,5 лет
г - модель верхней челюсти в возрасте 7,5 лет
д - модель верхней челюсти в возрасте 11 лет
е - модель верхней челюсти в возрасте 3 лет после операции



Некоторые виды врождённых деформаций верхней челюсти у неоперированных больных с односторонней (а) и двусторонней (б) расщелиной нёба.

История ортопедического лечения расщелин нёба

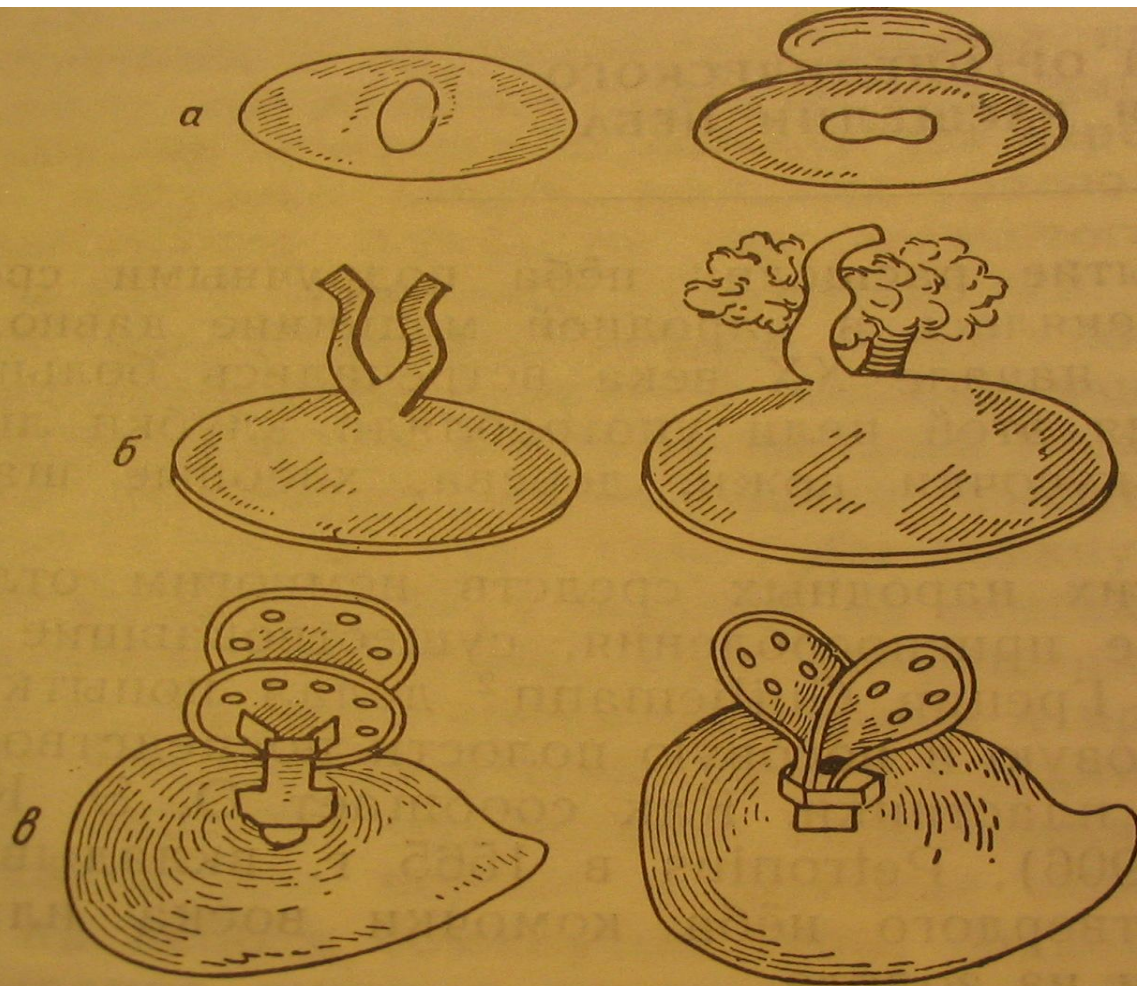


Рис. 8. Обтураторы твердого нёба.
а — обтуратор „запонка“; б — обтуратор с губкой;
в — обтуратор Fauchard.

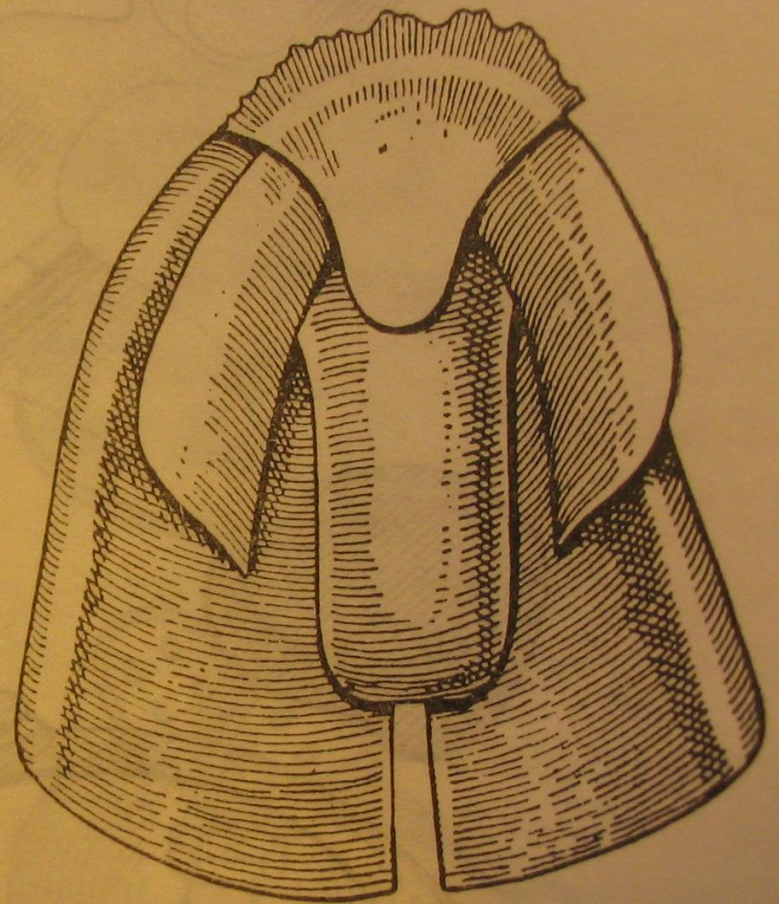
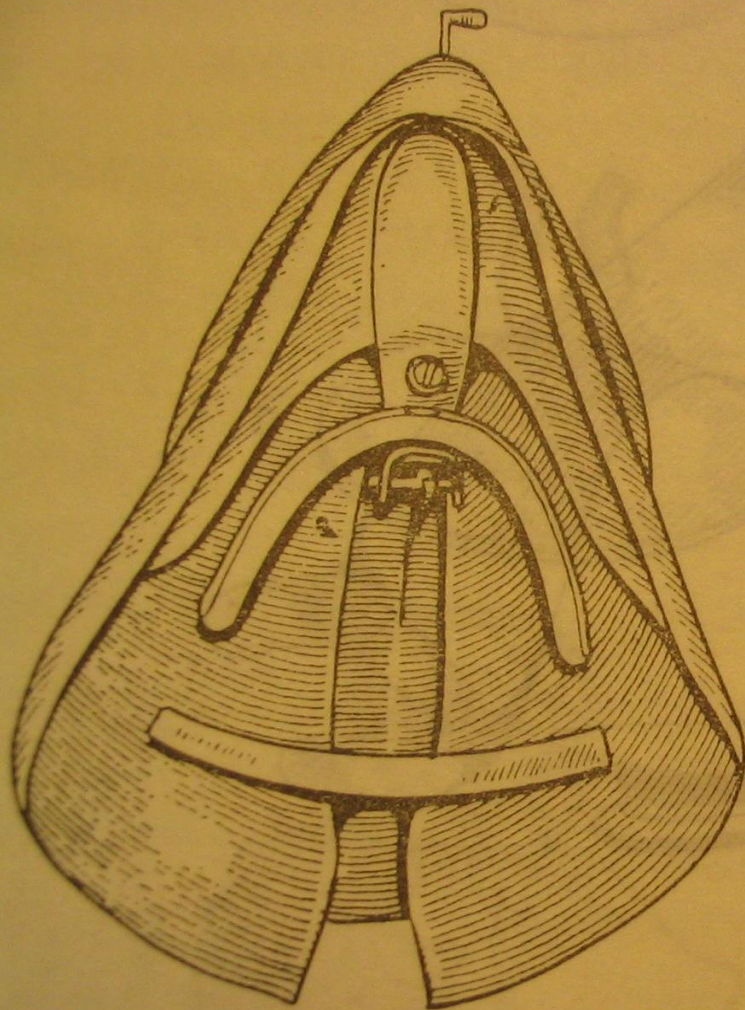


Рис. 10. Обтуратор Stearn.

щелин мяткото и ...

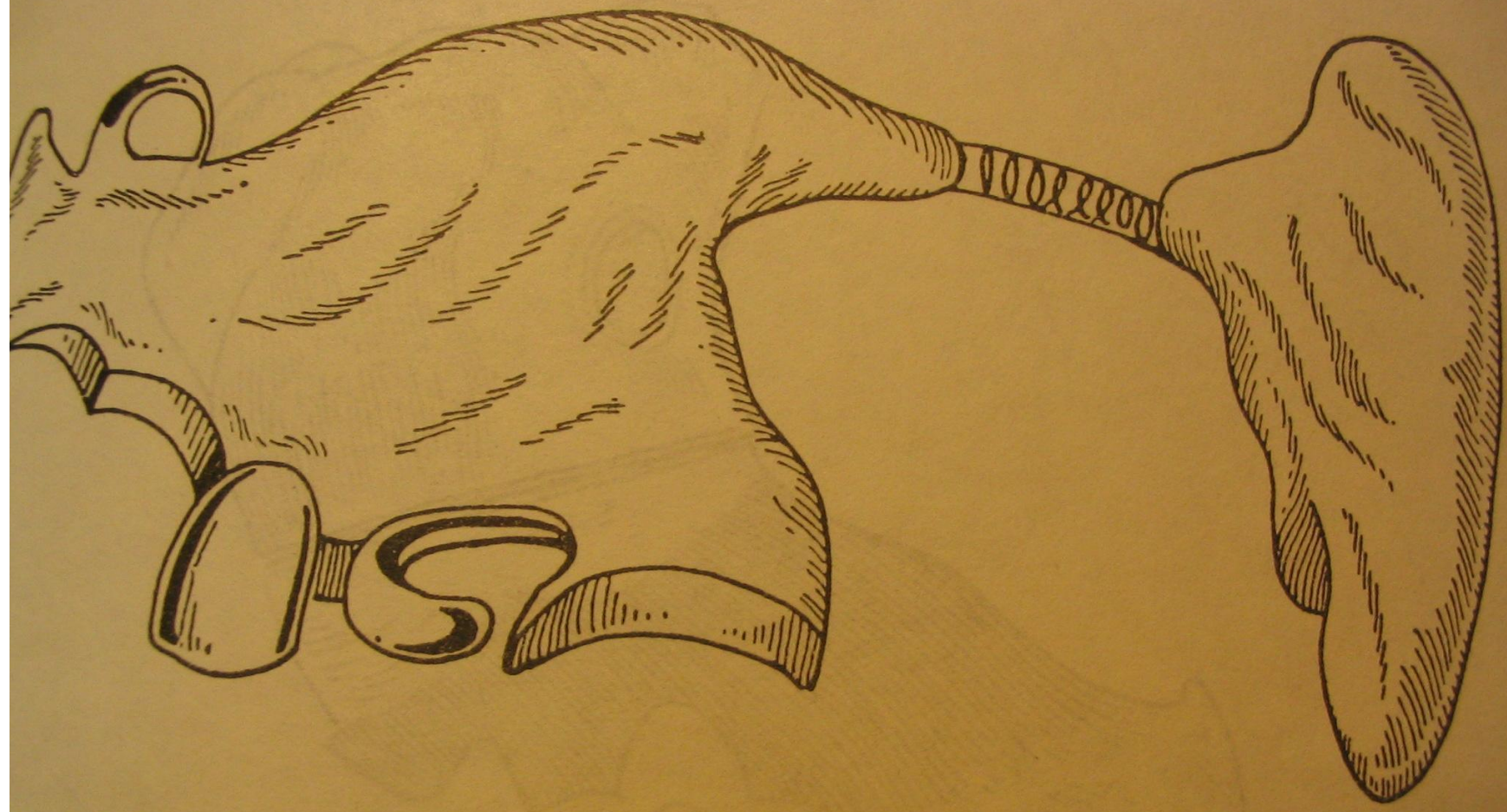
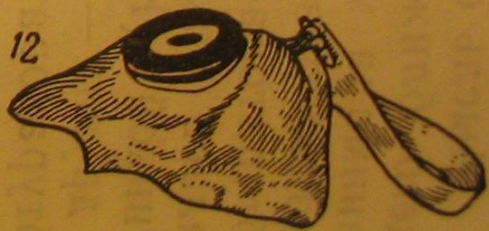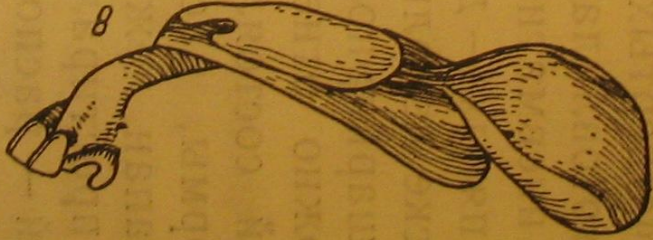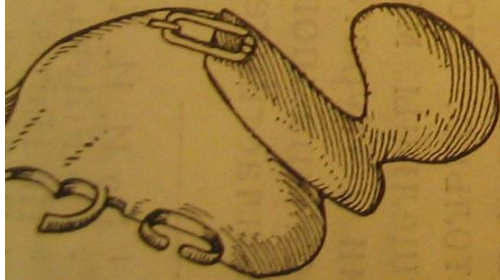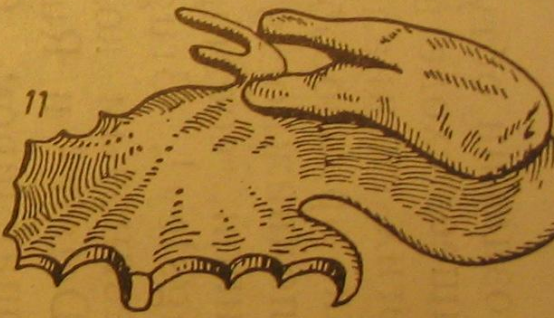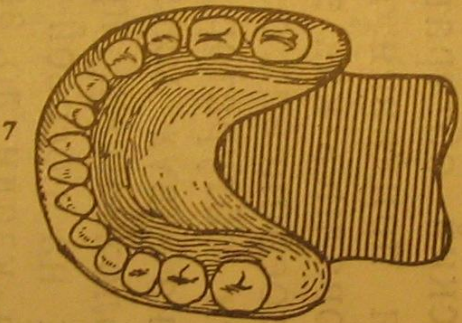
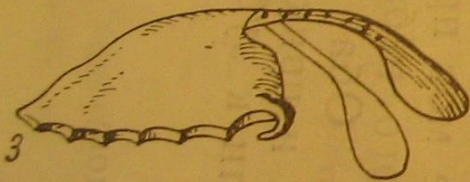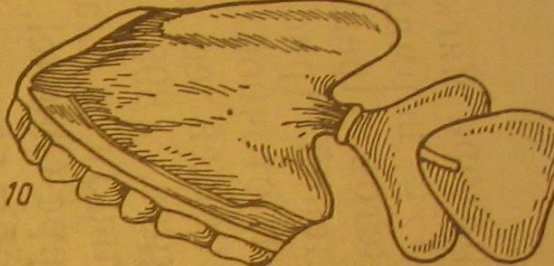
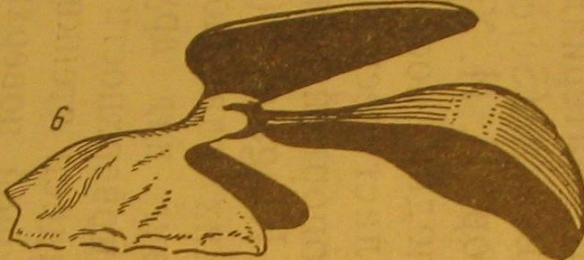
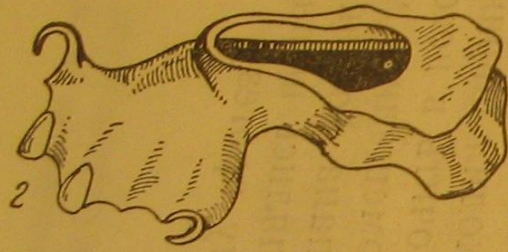
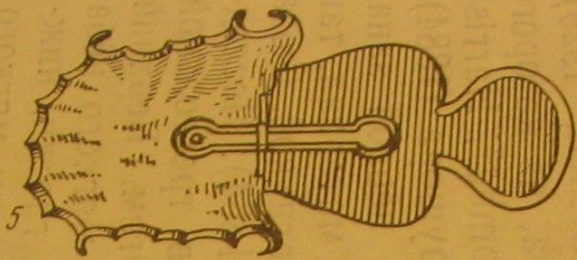
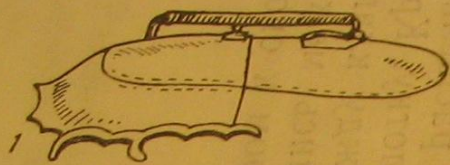


Рис. 11. Обтуратор Schiltzky.

... ..



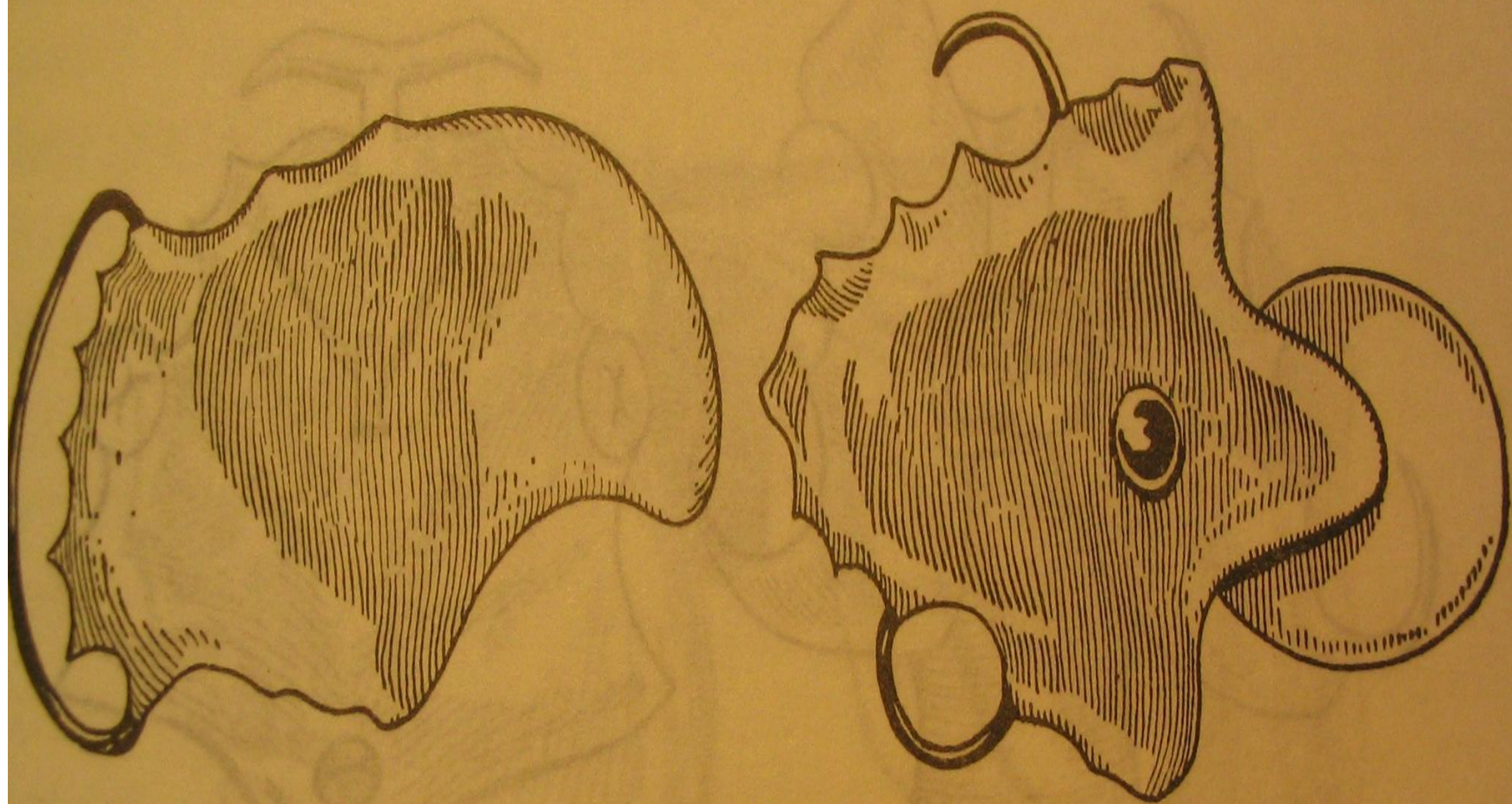


Рис. 15. Обтураторы Ильиной-Маркосян.

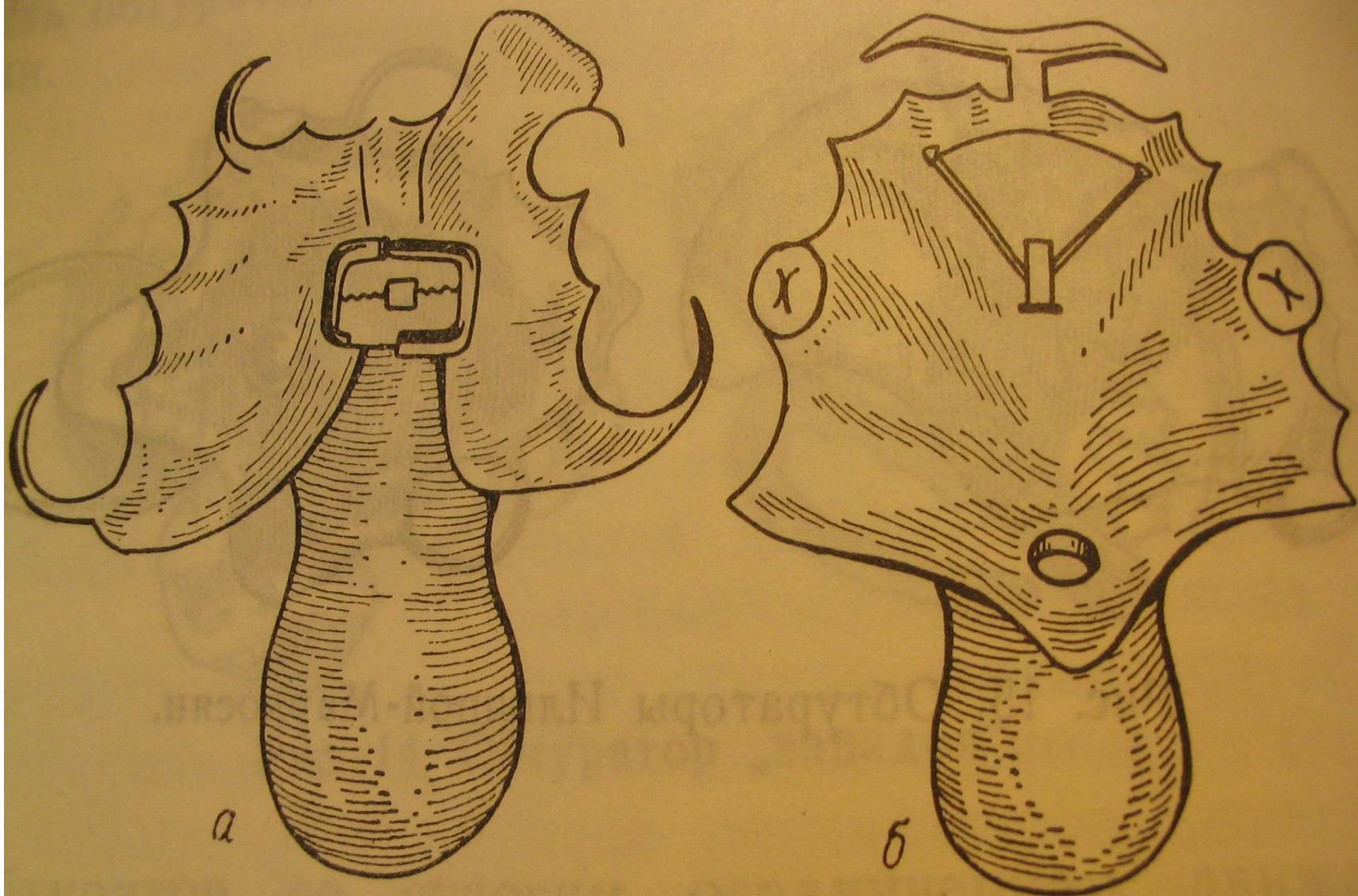
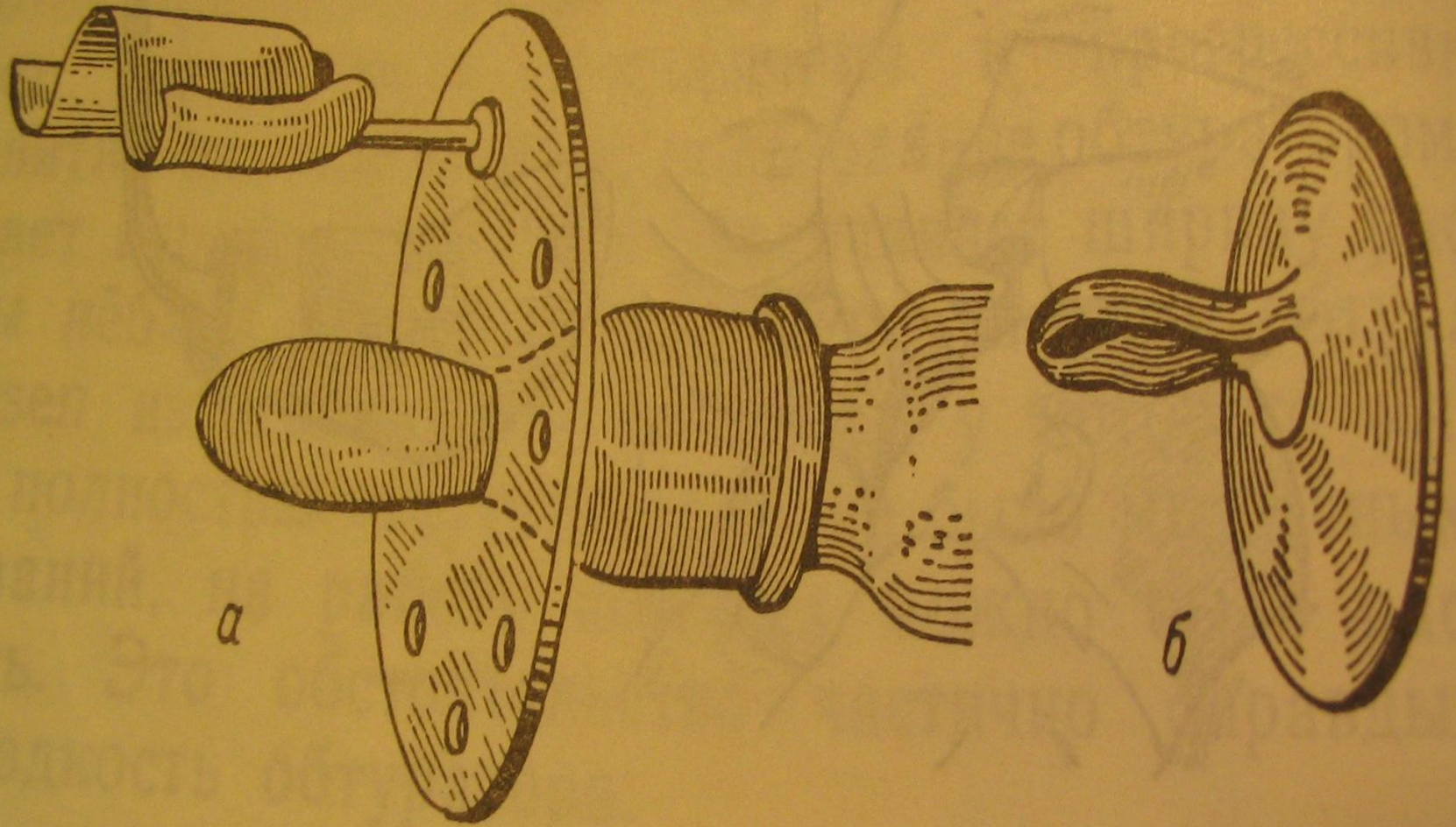


Рис. 16. Обтураторы двойного назначения.
а — Курляндского; б — Ильиной-Маркосян.

Приспособления для кормления детей грудного возраста

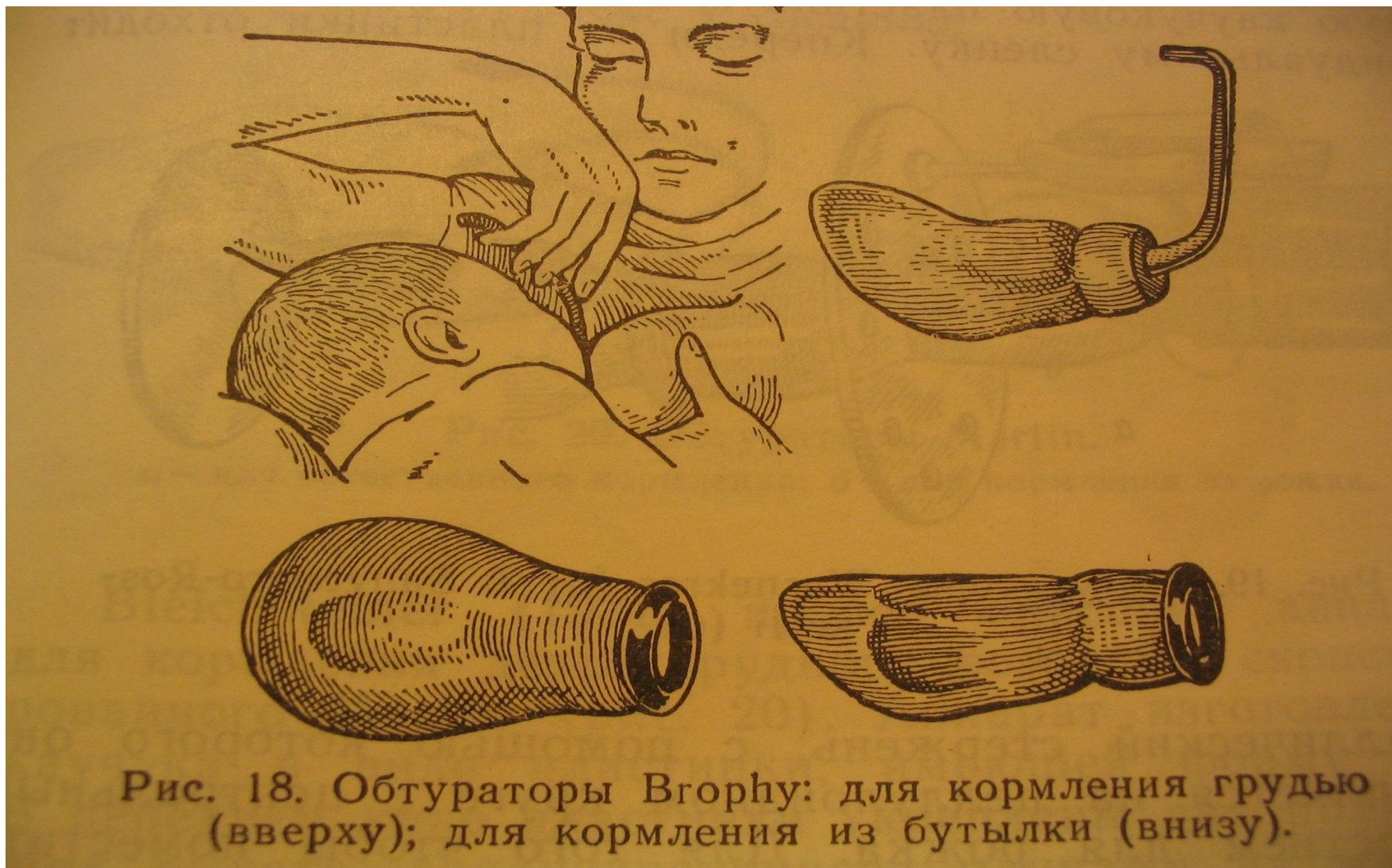

Рис. 18. Обтураторы Вгорфу: для кормления грудью (вверху); для кормления из бутылки (внизу).



с. 19. Обтураторы Warnekros (a) 6 Sanvenero-Rosselli (б).

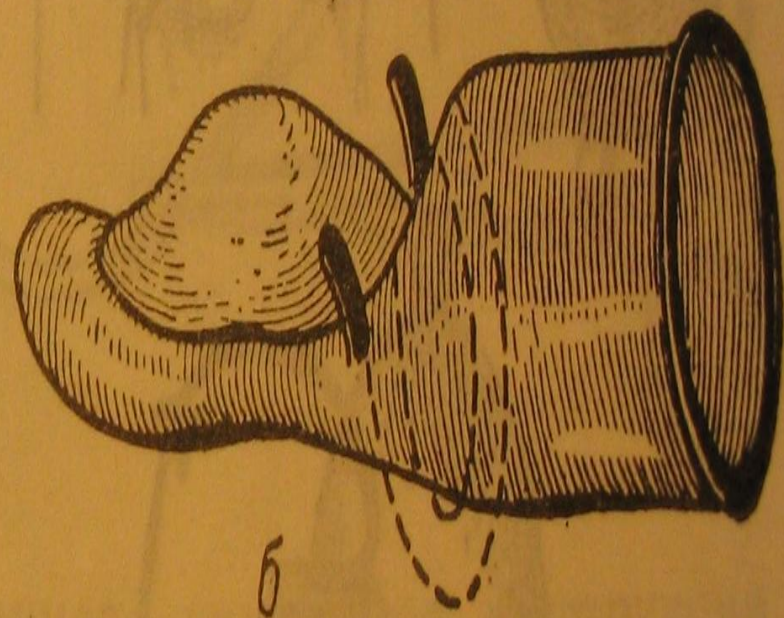
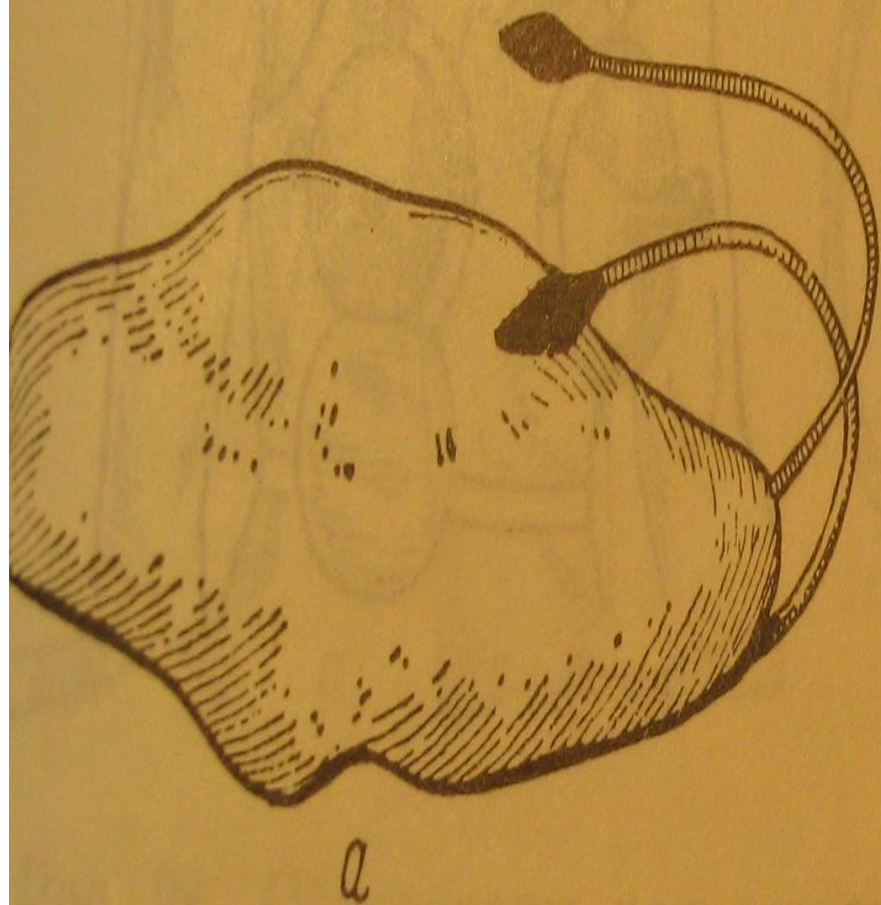


Рис. 20. Обтураторы Martin.

а — для естественного кормления; б — для кормления из рожка.

ще матери, освобождая р...

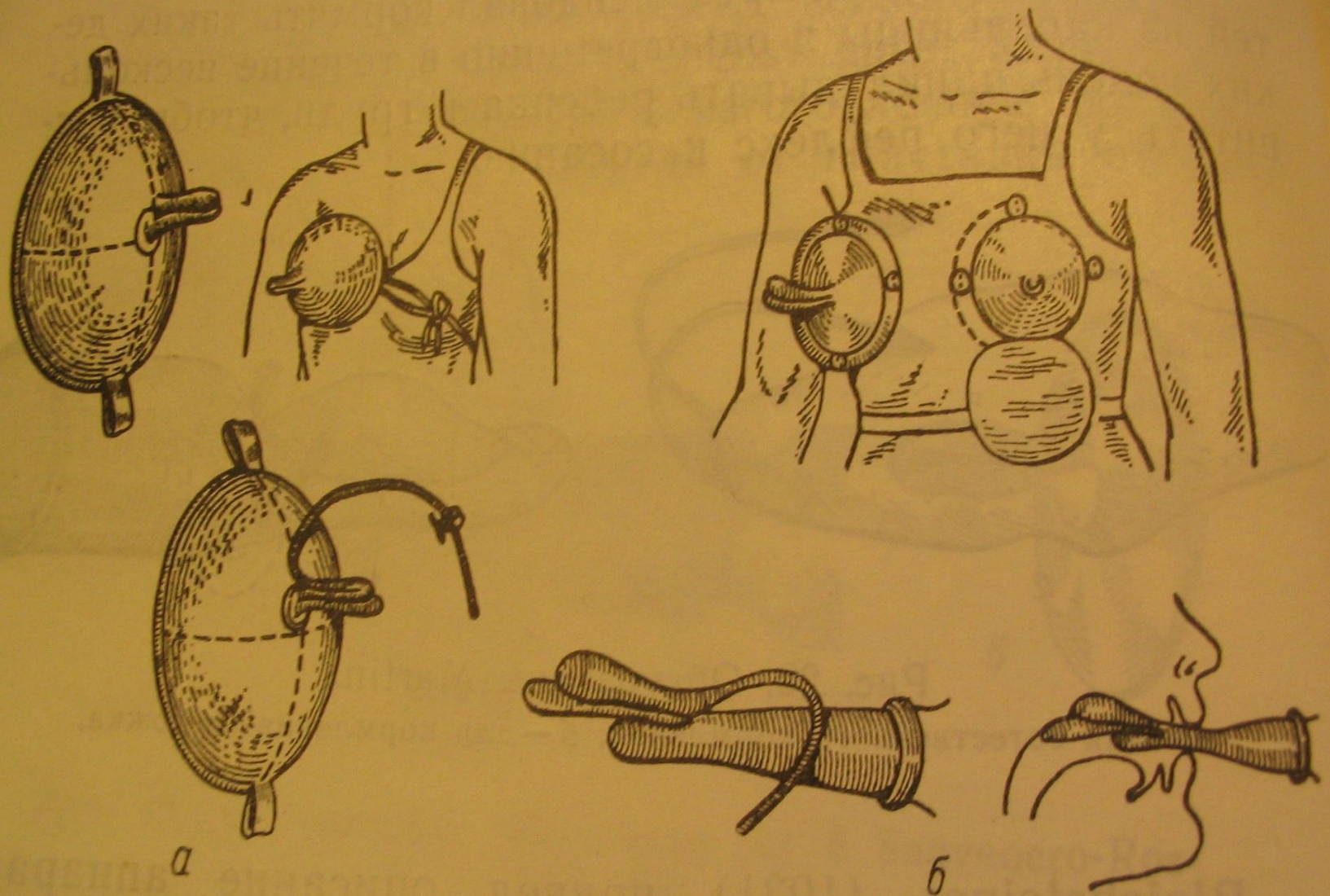


Рис. 21. Обтураторы Пергамента.

а — для естественного кормления; б — для кормления из рожка.




Рис. 22. Обтураторы для естественного кормления конструкции
ЛИТО.

a — из плоского куска резины; *b* — пневматический.

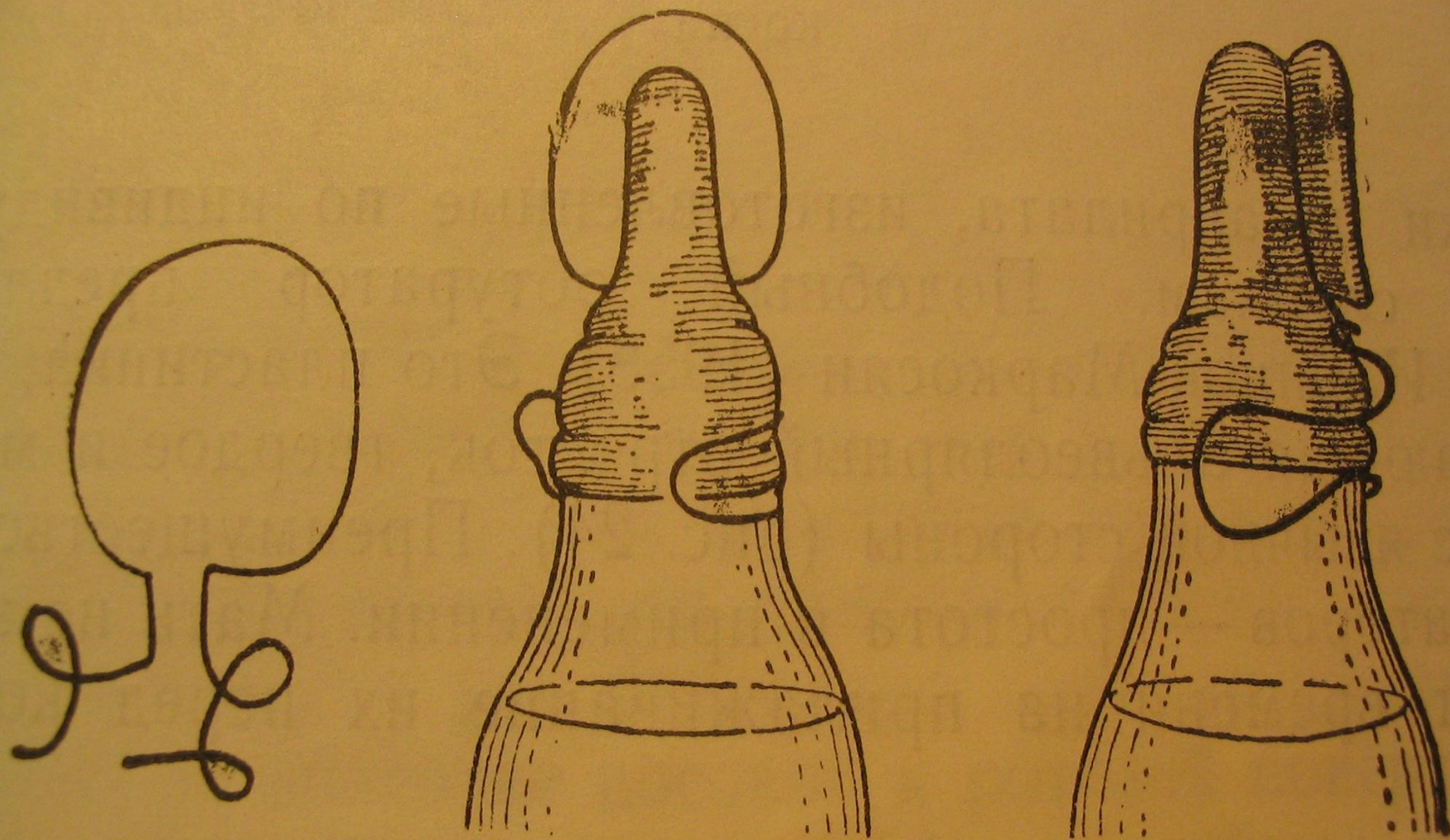


Рис. 23. Обтуратор Albgray.

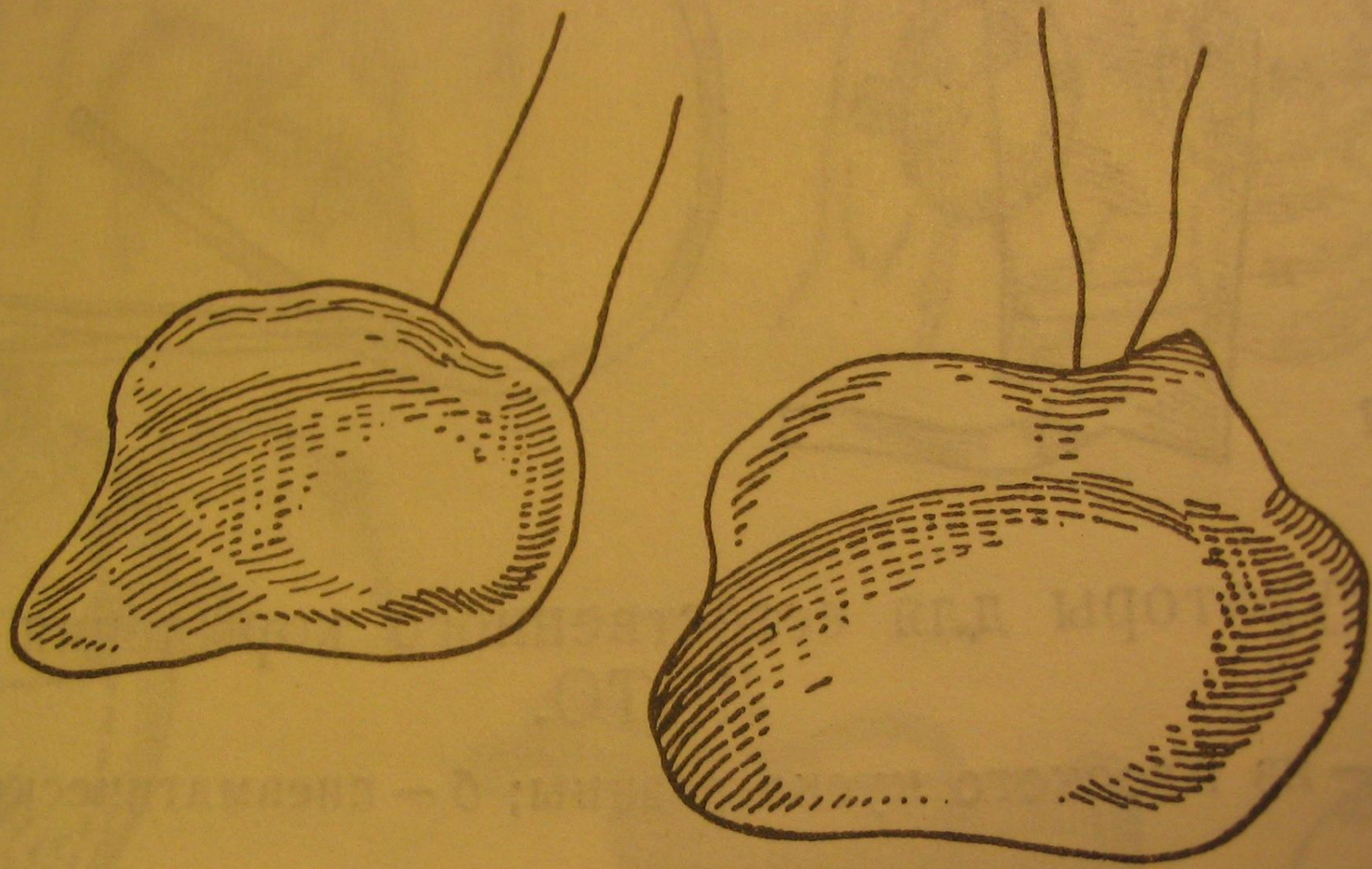
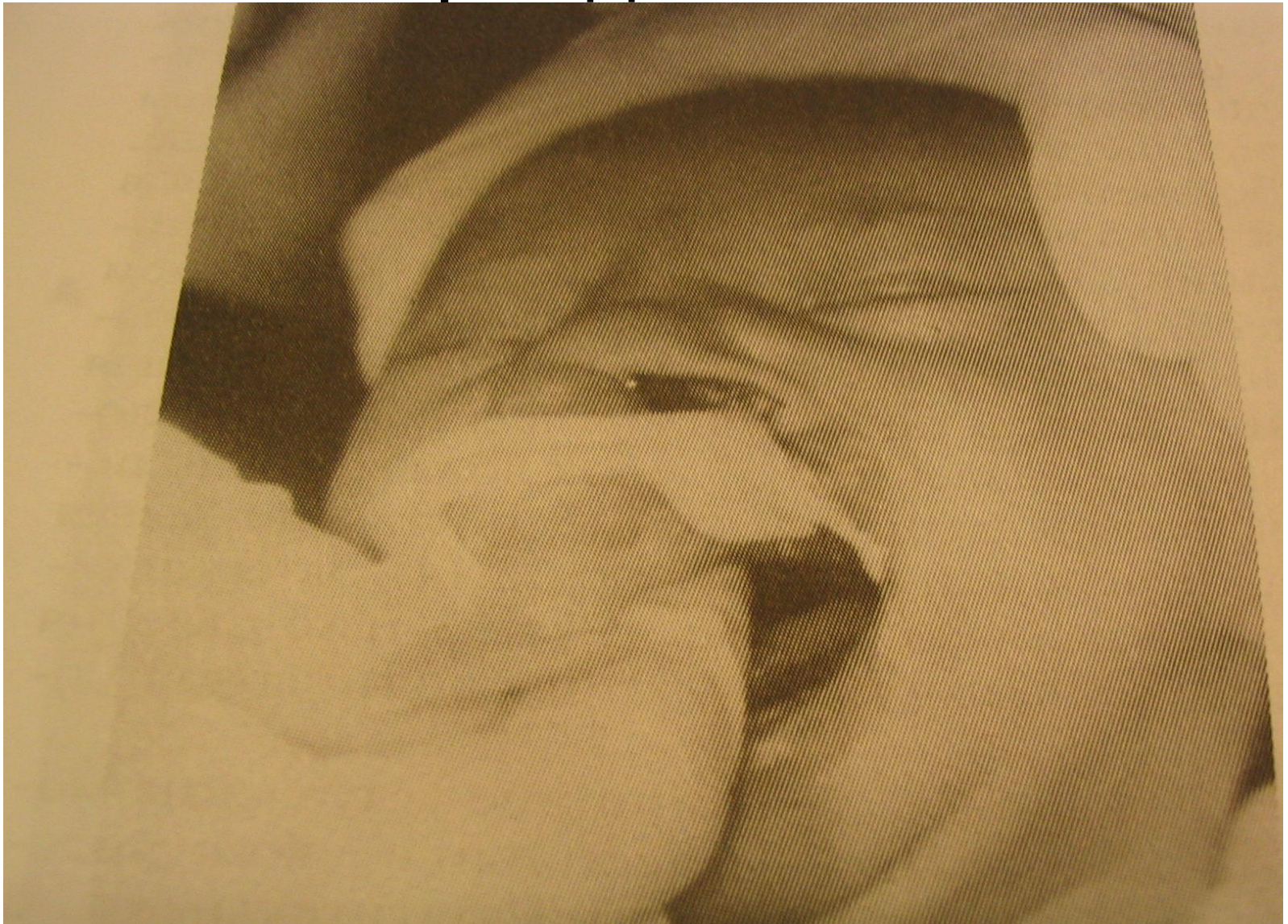

Рис. 24. Обтураторы Ильиной-Маркосян.

Изготовление obtуратора у новорождённого



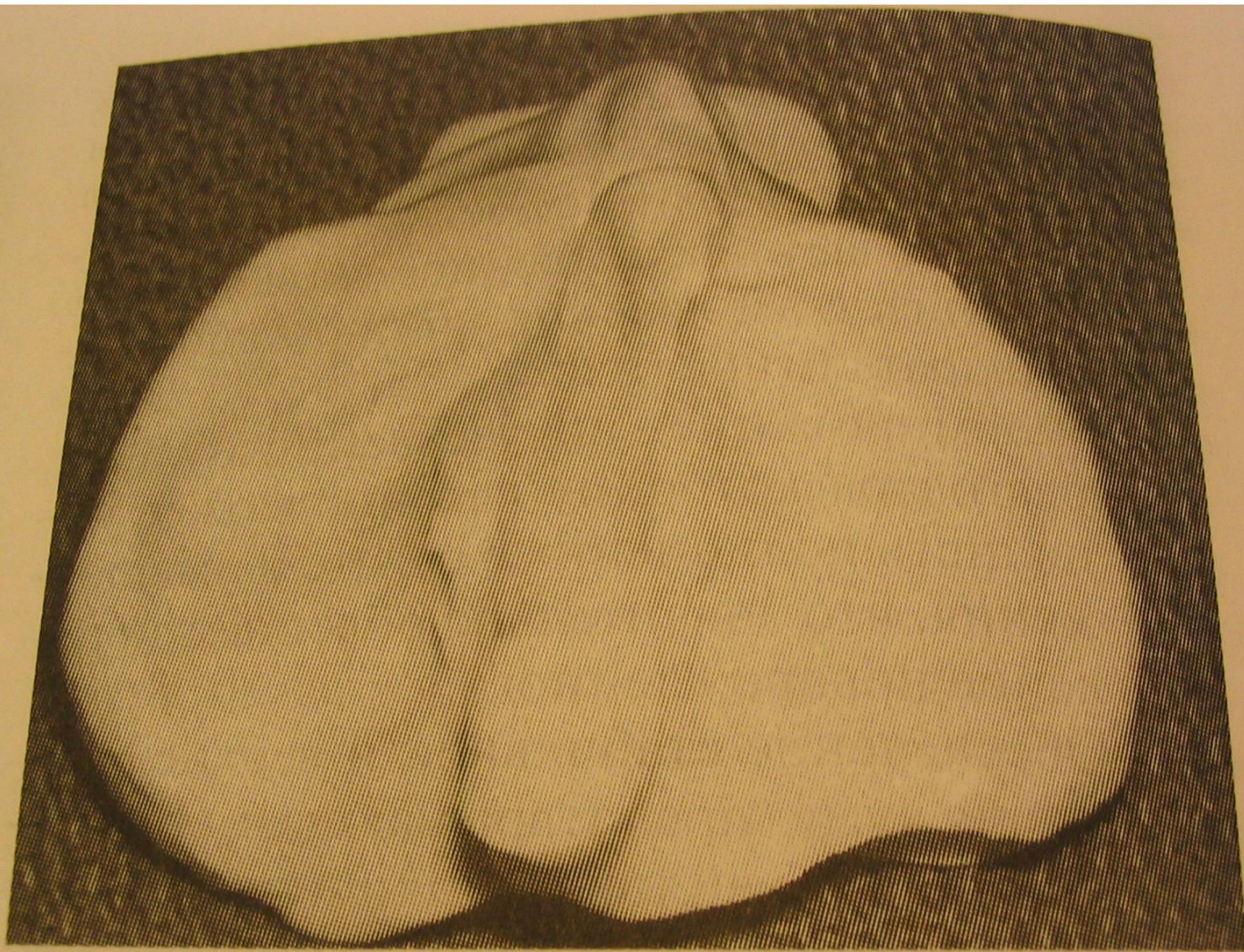
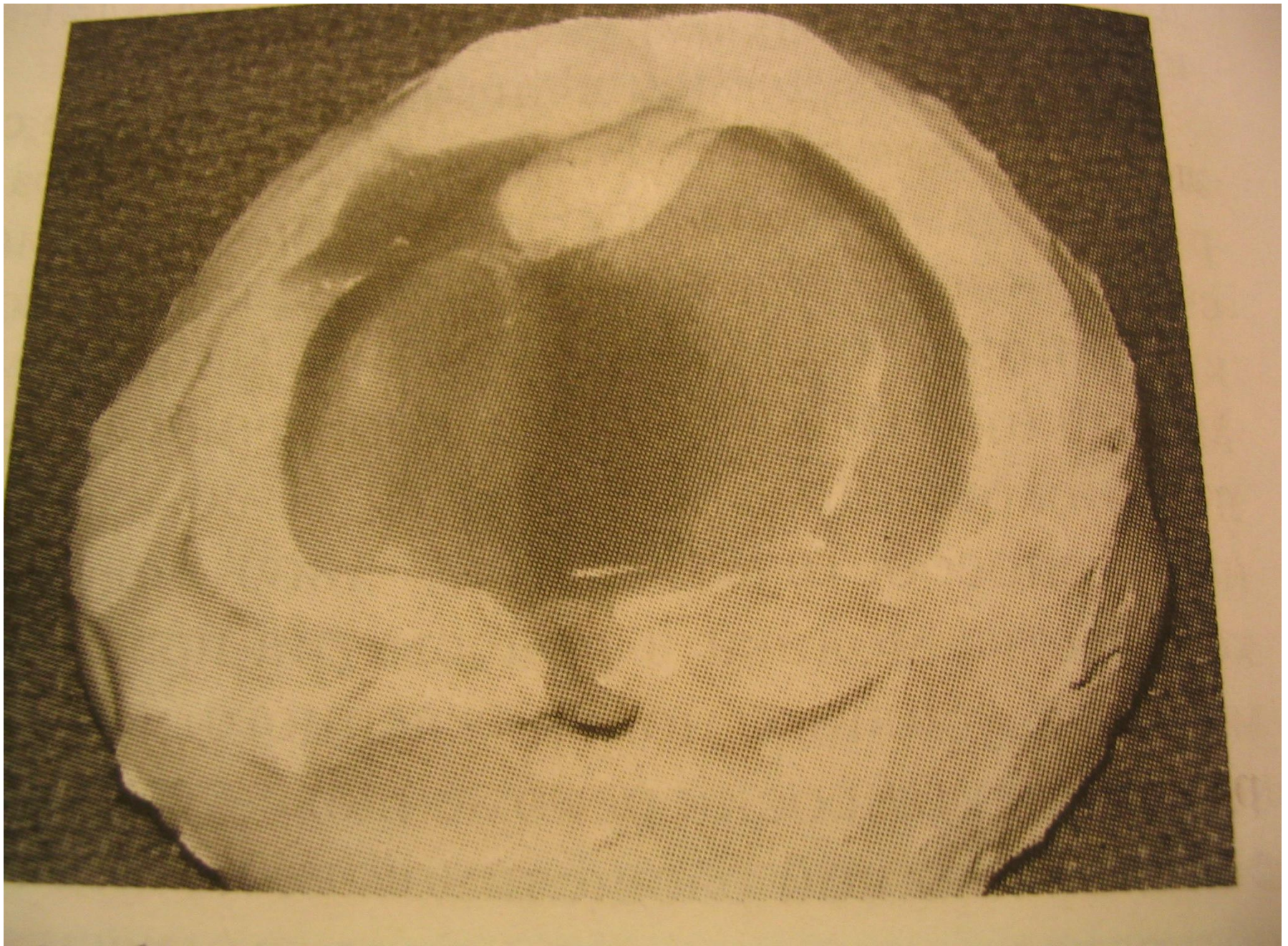
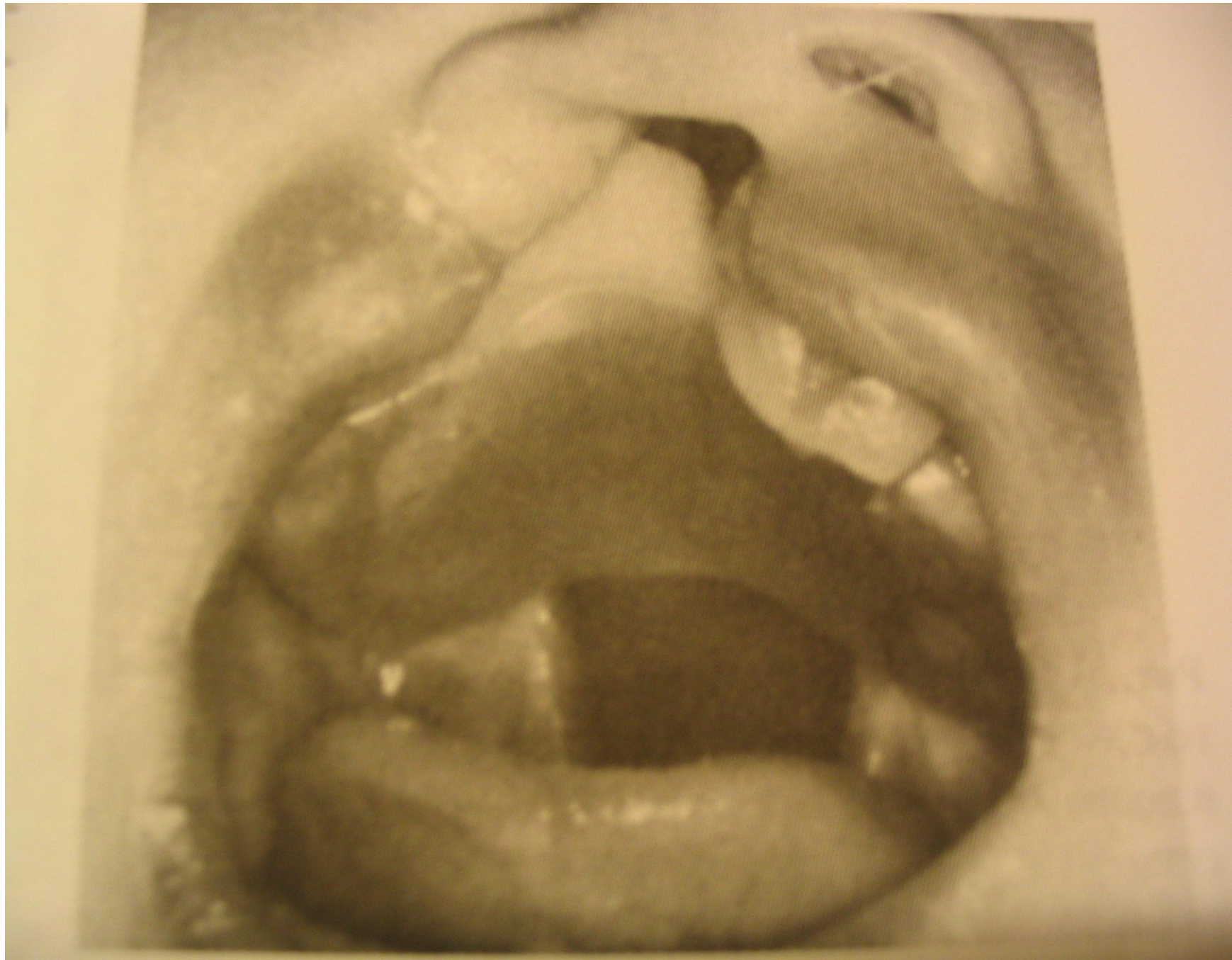

Рис. 28.14. Слепок с верхней челюсти новорожденного с расщелиной губы и нёба. (Обратите внимание на то, что материал проникает в область де-





Изготовление аппарата для межчелюстной ретракции

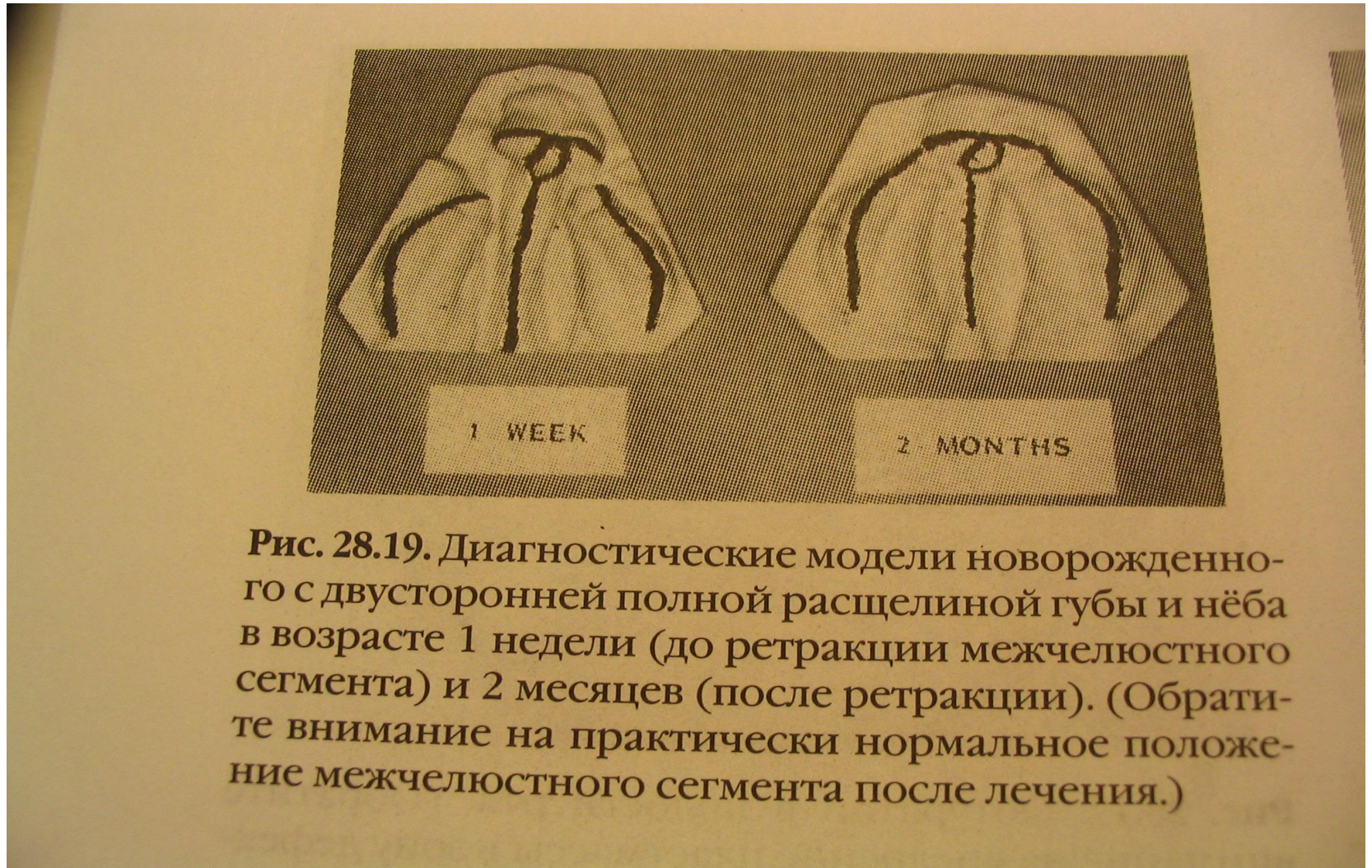


Рис. 28.19. Диагностические модели новорожденно-го с двусторонней полной расщелиной губы и нёба в возрасте 1 недели (до ретракции межчелюстного сегмента) и 2 месяцев (после ретракции). (Обратите внимание на практически нормальное положение межчелюстного сегмента после лечения.)

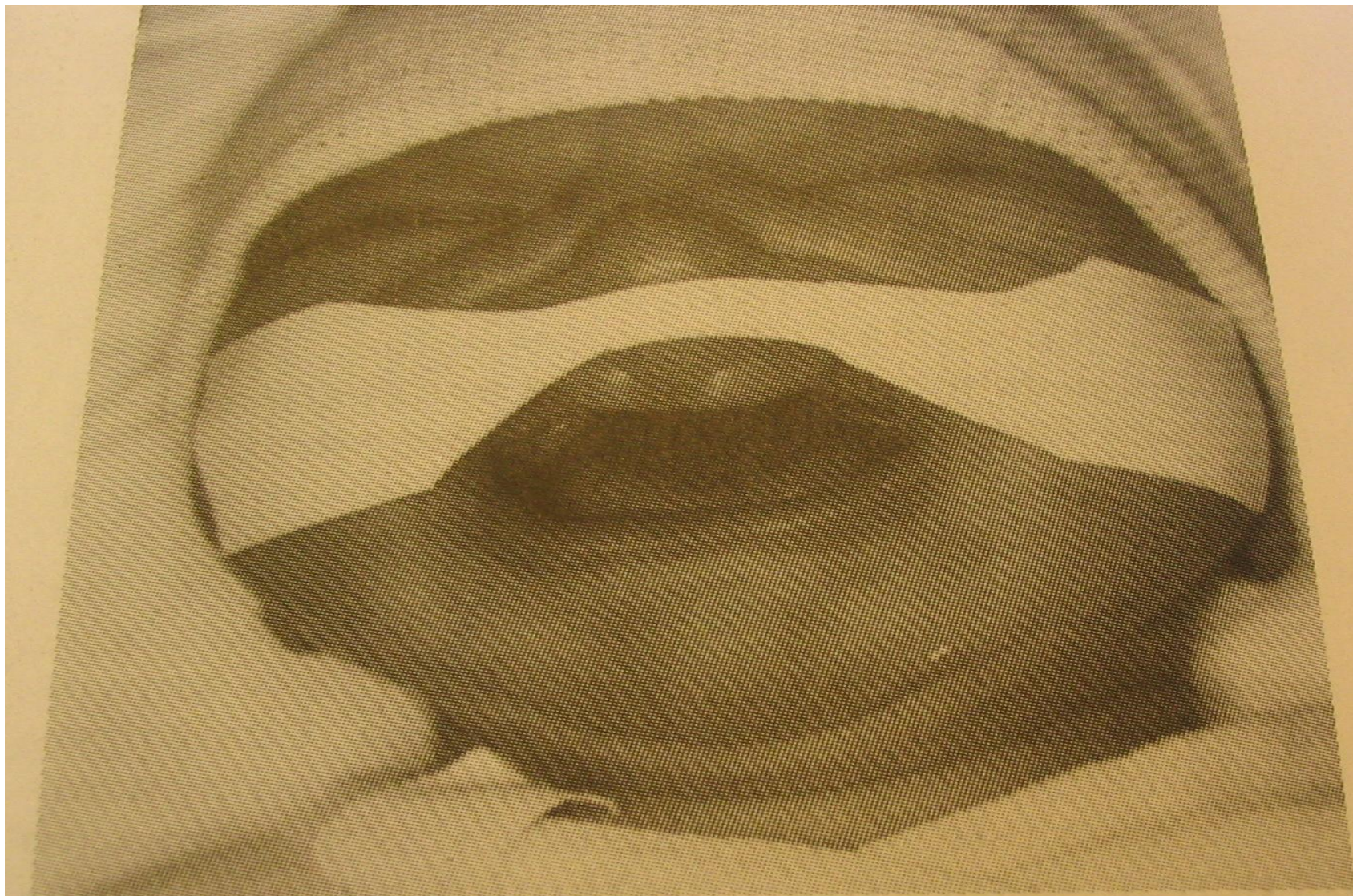
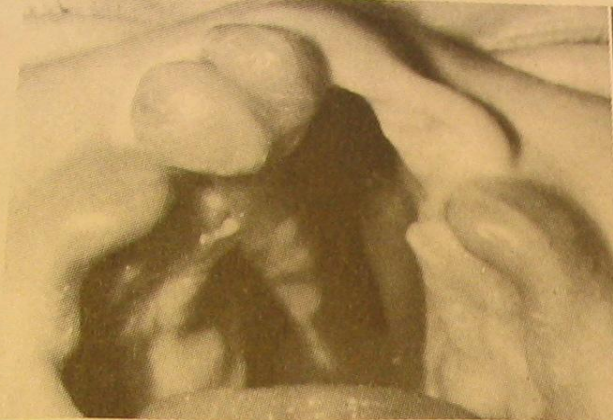
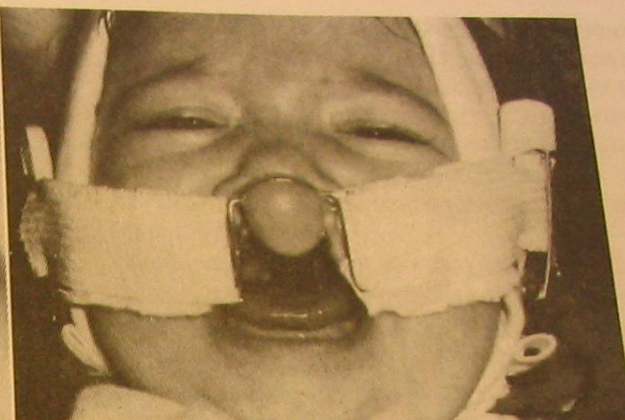
Рис. 28.20. Ретракция межчелюстного сегмента при помощи эластичной ленты.

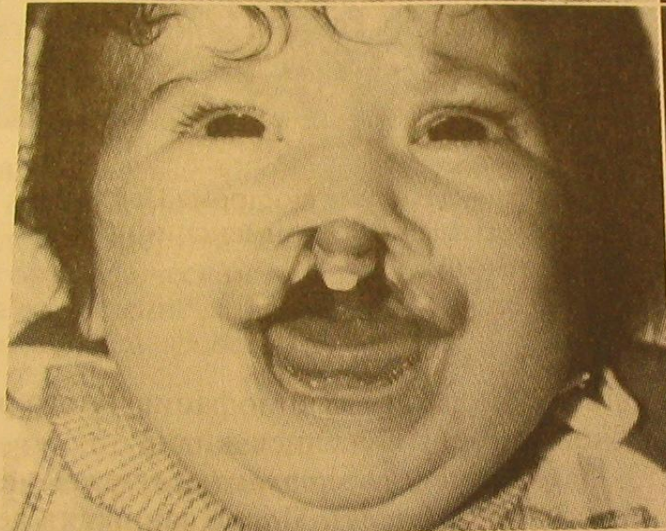
А



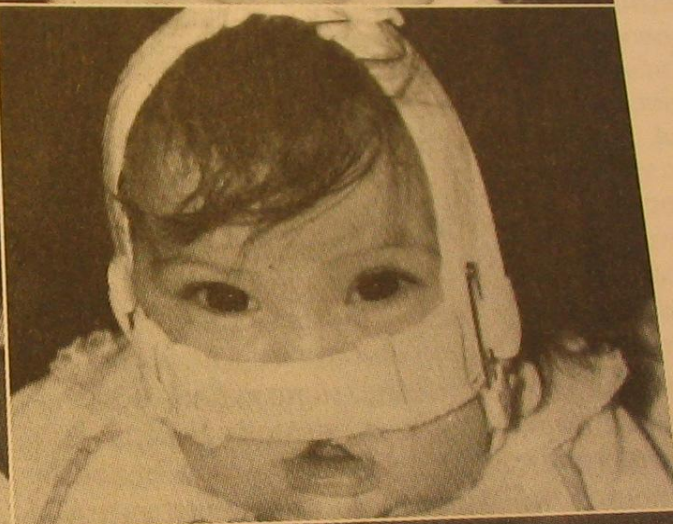Б



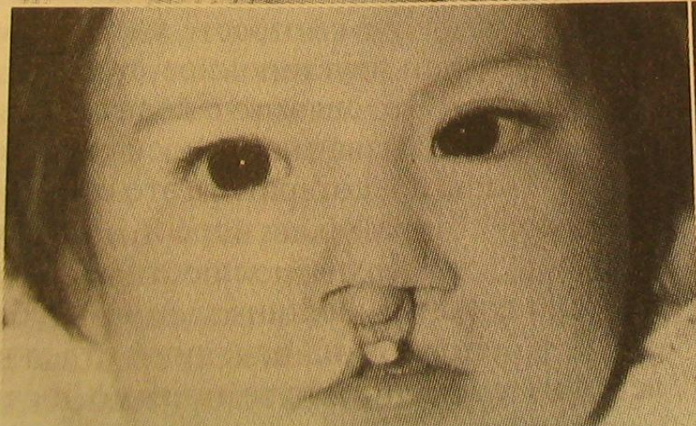В



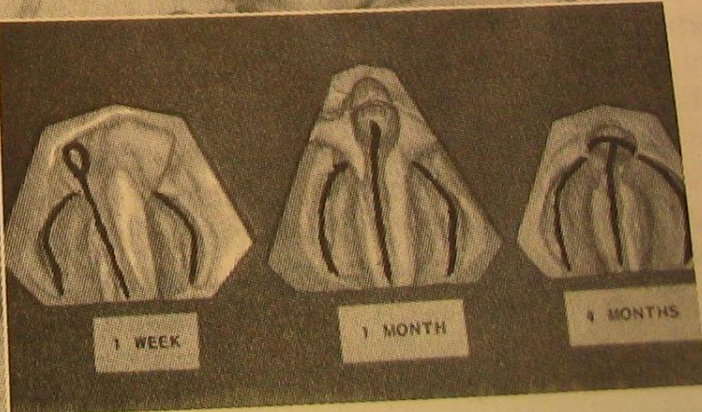
Г



Д



Е


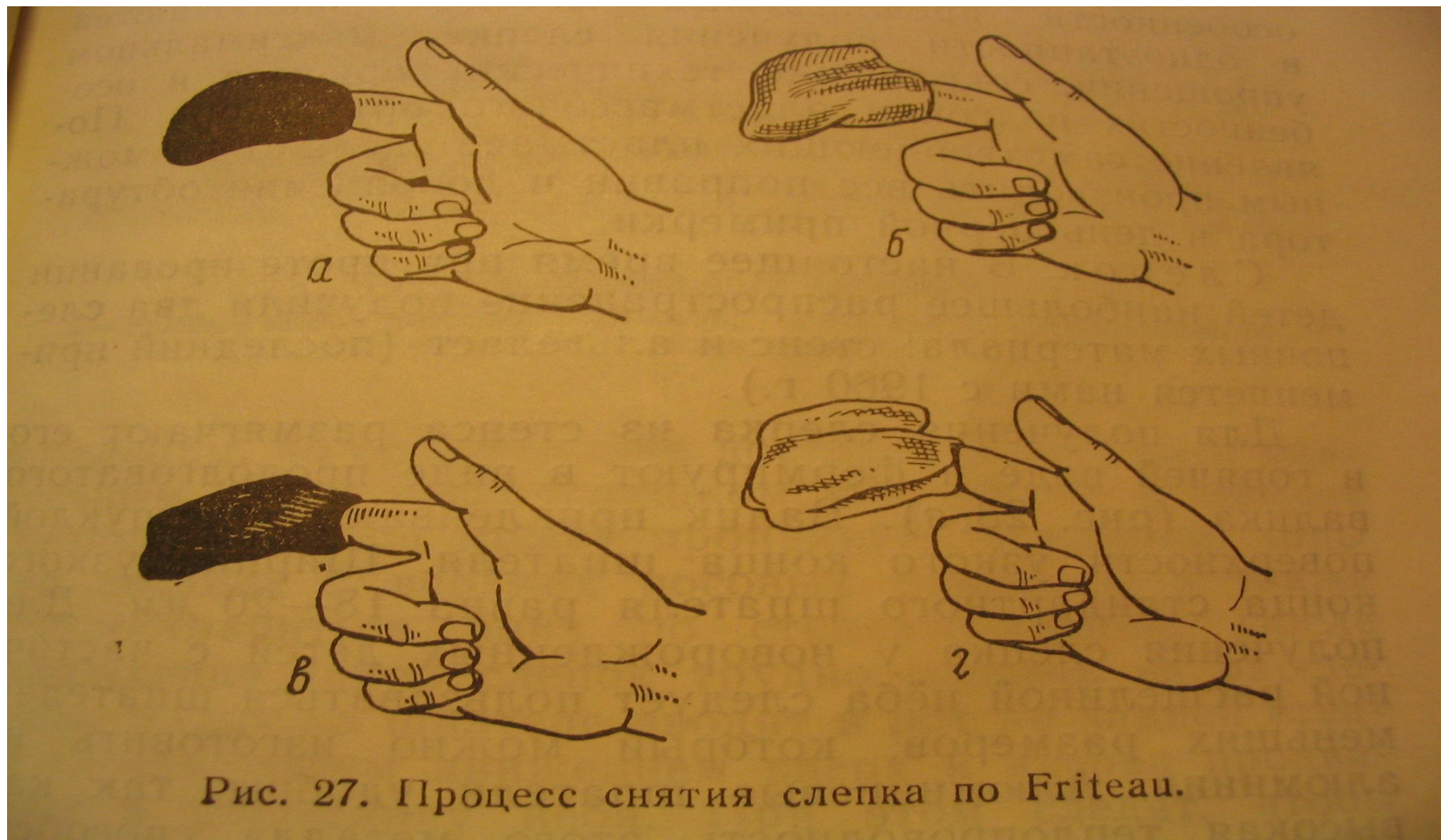



Рис. 26. Обтураторы Case.

Техника изготовления obturatora Кеза



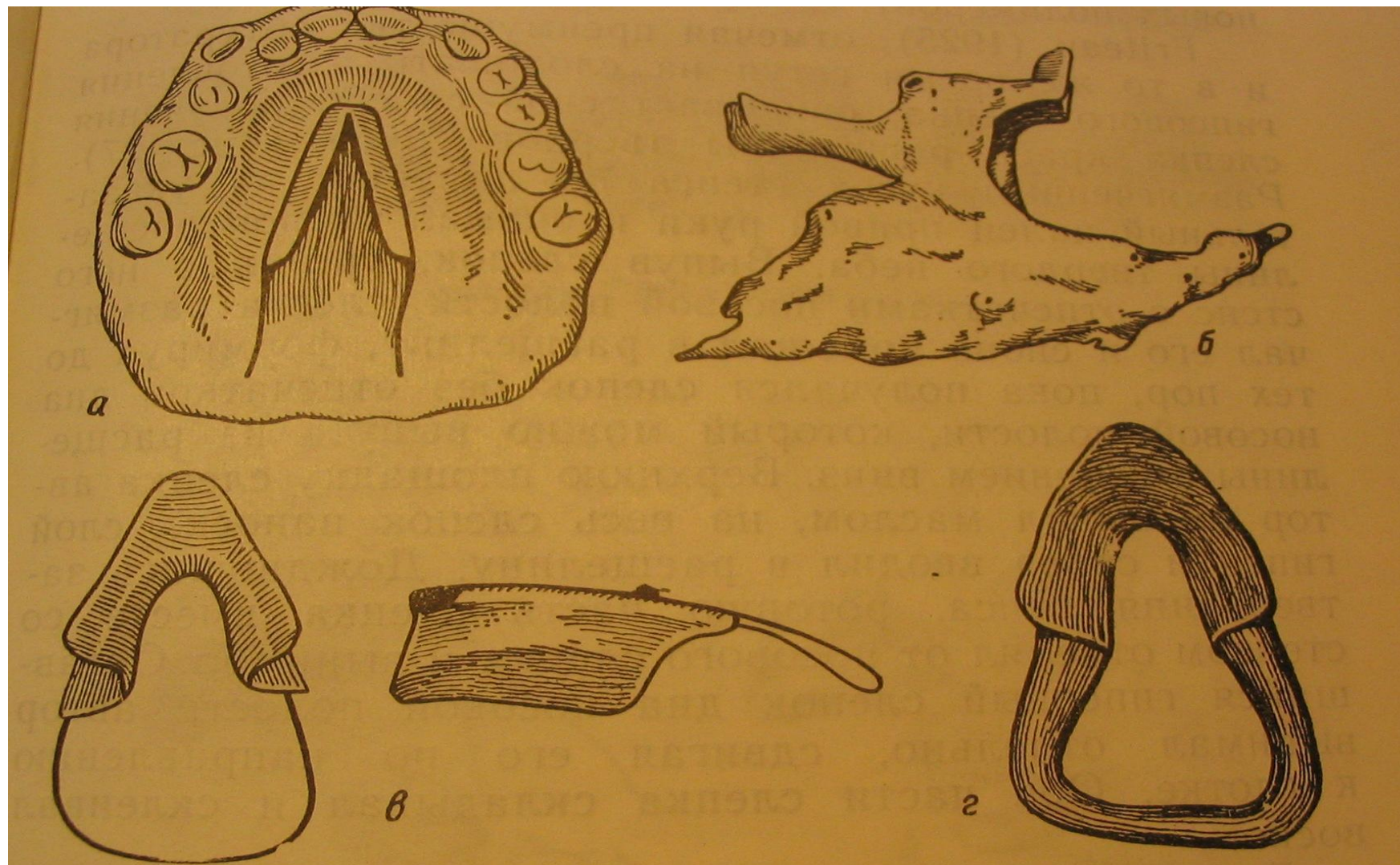


Рис. 25. Некоторые этапы изготовления obtураторы по Case.
a — схема полной расщелины нёба с носовыми слепками; *б* — гипсовый слепок, составленный из 3 частей; *в* — примерочный obtуратор с дугой;
г — тот же obtуратор с ободком из моделировочной массы.

НОМ
ТУП-

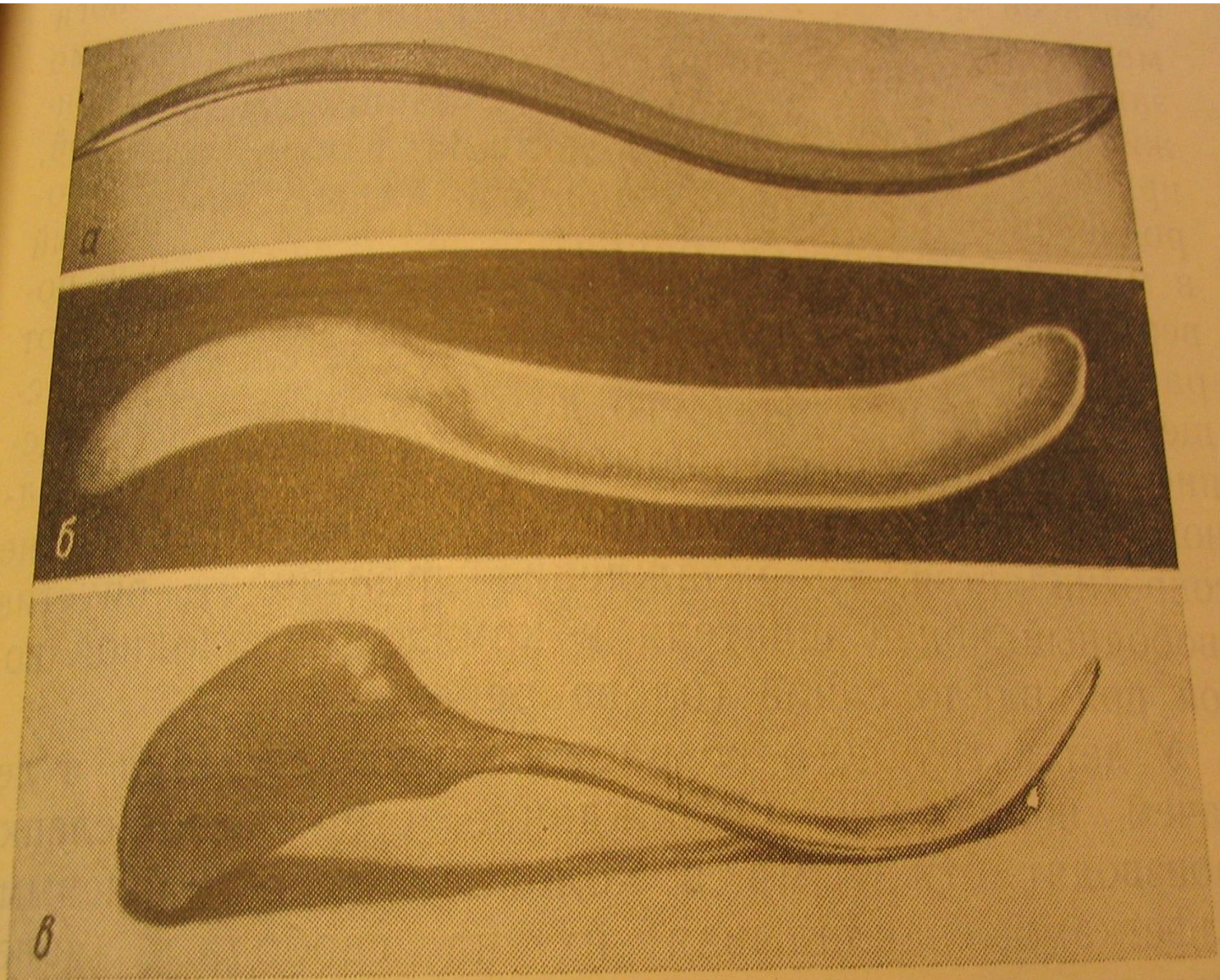


Рис. 28. S-образные шпатели.

а — стандартный ротовый шпатель; б — шпатель Файбушевича;
в — стенсовый валик на шпателе.

асти тверд
кет оторваться кусок

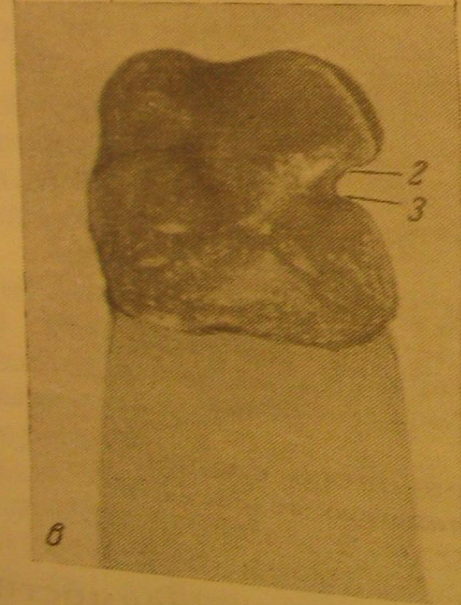

Рис. 30. Слепок для плавающего обтуратора при левосторонней расщелине.

а — вид слева; б — вид справа; в — вид спереди. Видны отпечатки: 1 — задней стенки глотки; 2 — носовой поверхности края расщелины; 3 — язычной поверхности края расщелины.

ходов, прикрытых нерасщепленными
го нёба, нелегко.
В тех

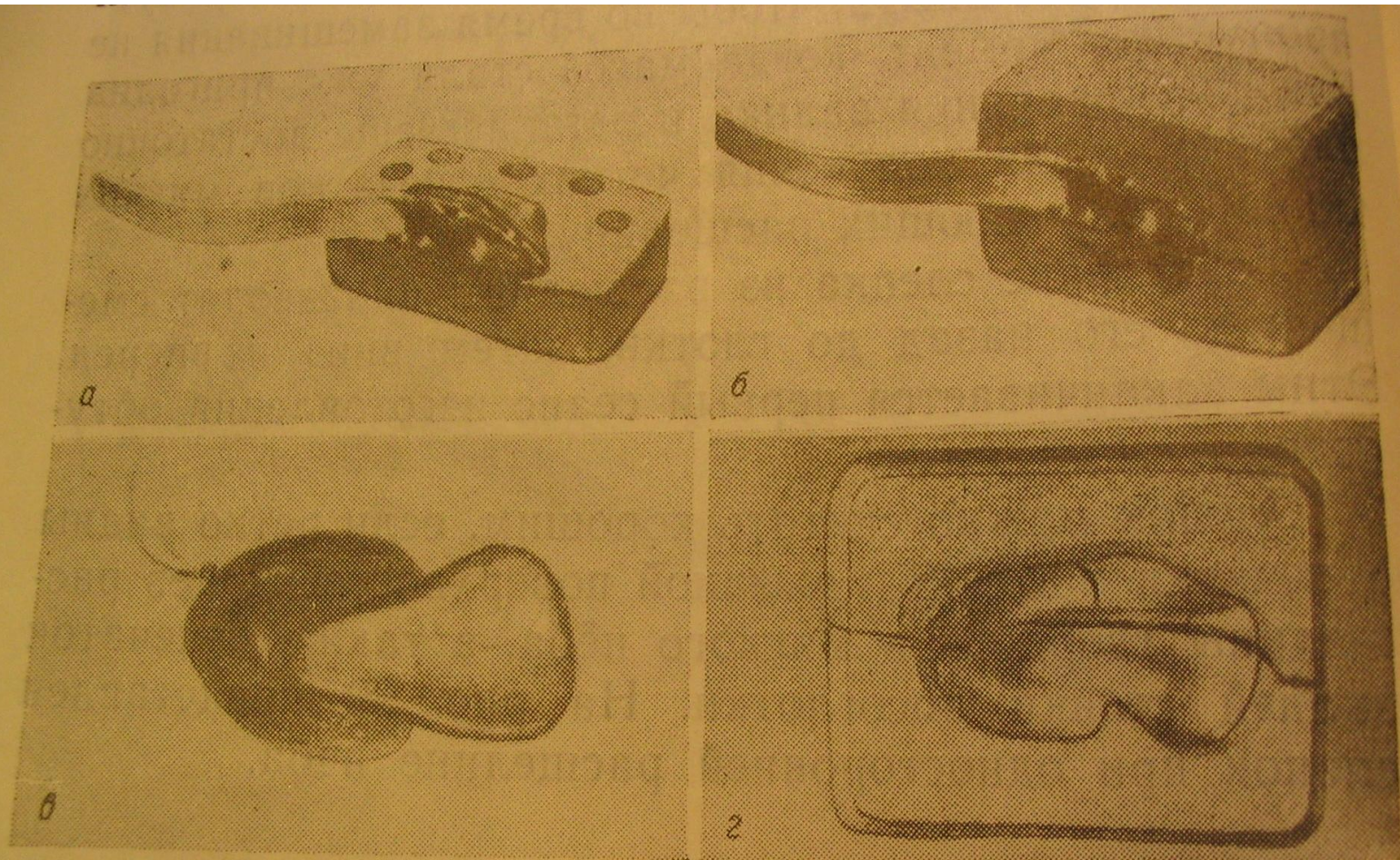


Рис. 31. Изготовление гипсовой модели и воскового шаблона
обтуратора.
а — первый этап отливки модели; *б* — второй этап отливки модели; *в* — воско-
вой обтуратор, подготовленный к примерке; *г* — общий вид собранной модели.

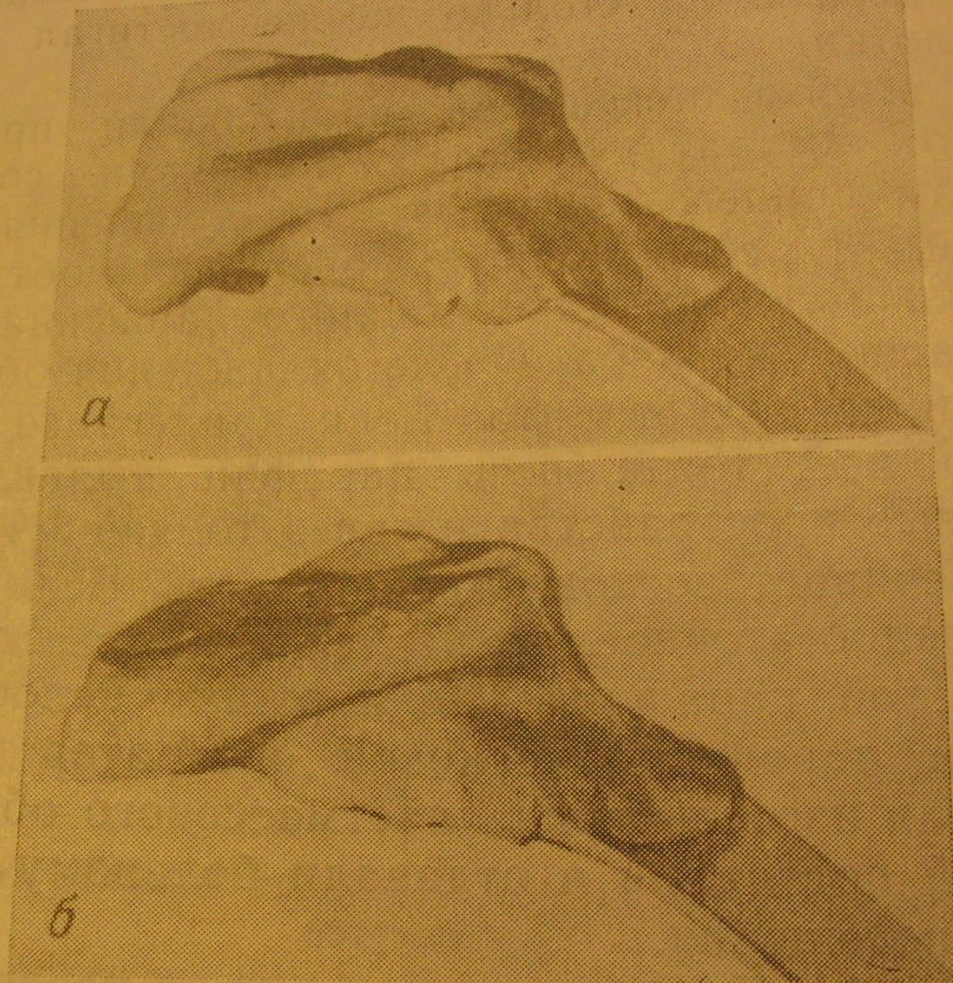


Рис. 32. Обработка слепка перед загипсовкой в кювету.
а — слепок; б — тот же слепок после обработки.

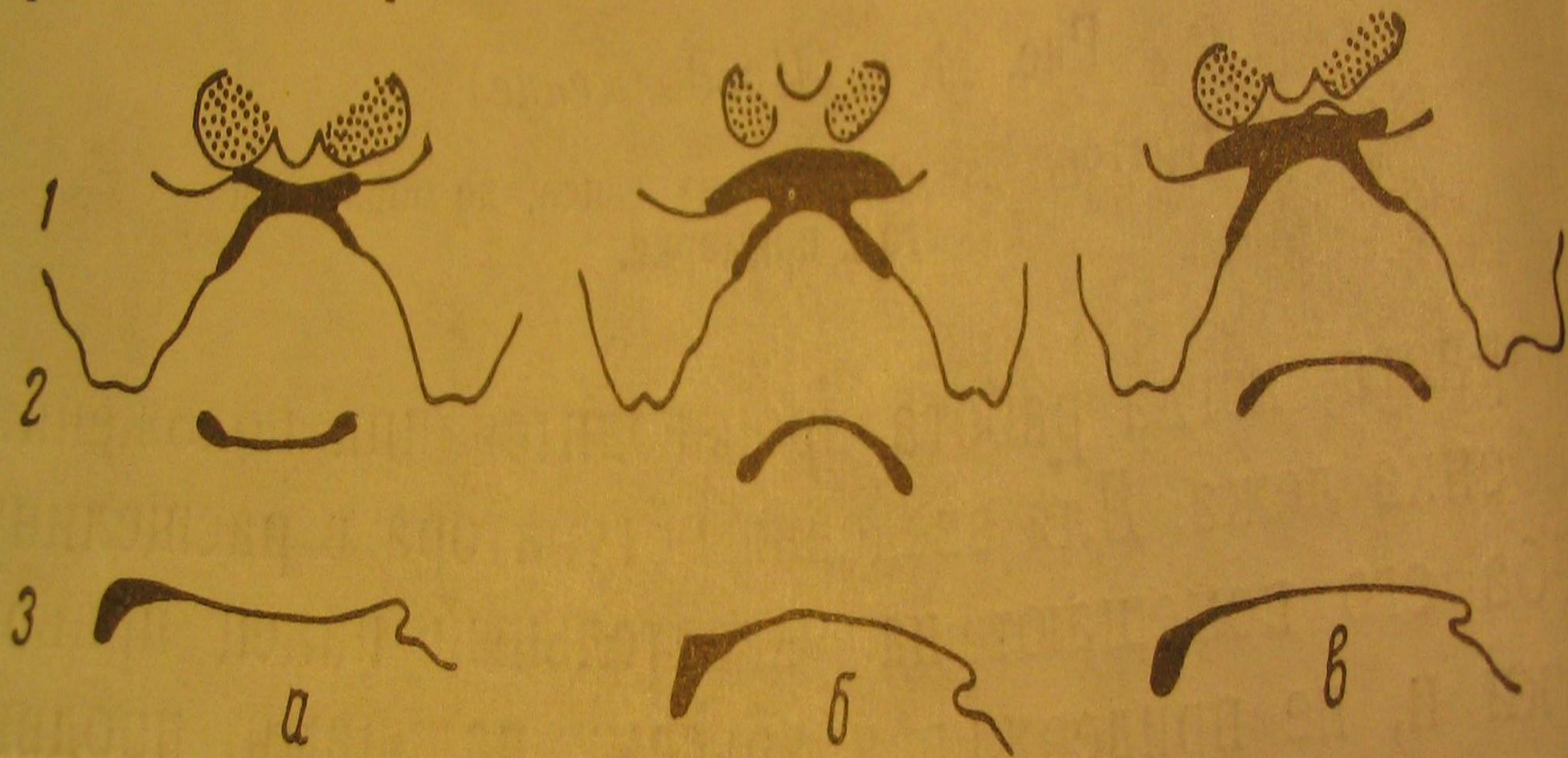


Рис. 35. Схема зависимости формы obtуратора от состояния органов носовой полости.

— при гипертрофическом, б — атрофическом и в — нормальном состоянии органов носовой полости; 1 — поперечный разрез obtуратора, расположенного в расщелине твердого нёба; 2 — поперечный разрез глоточной части obtуратора; 3 — продольный разрез obtуратора.



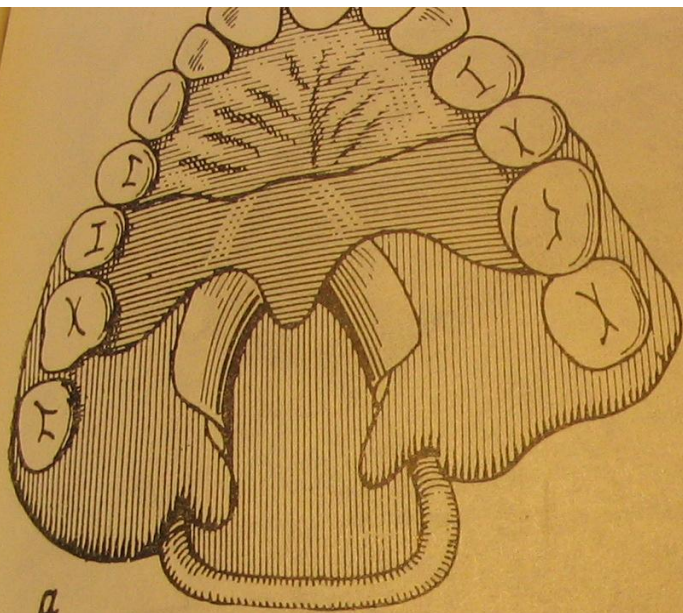
a



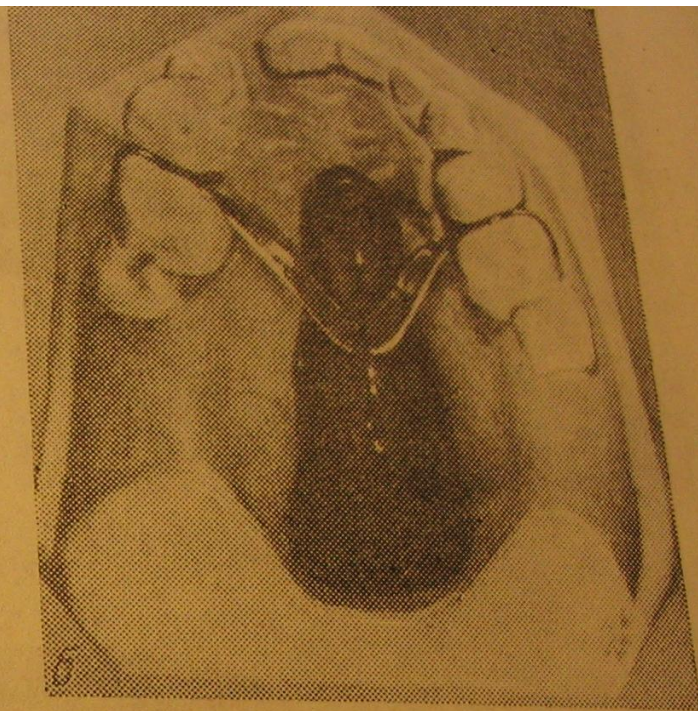
б

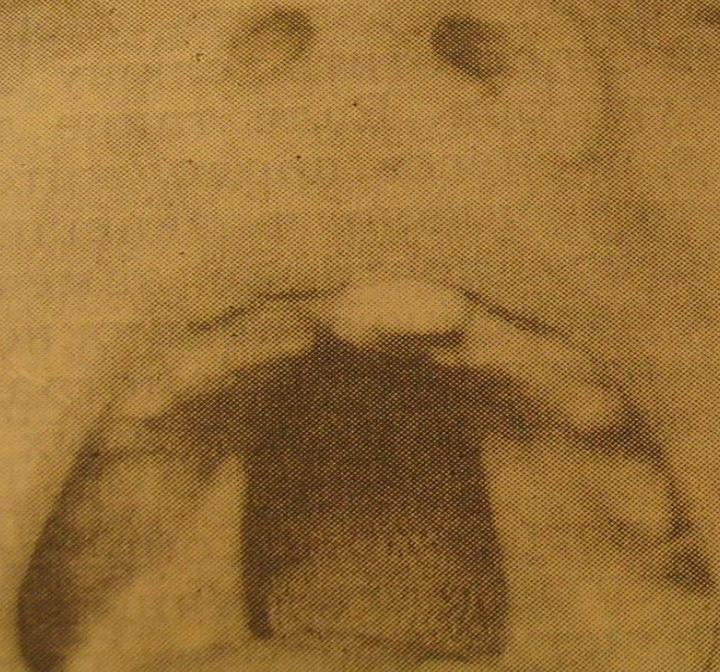

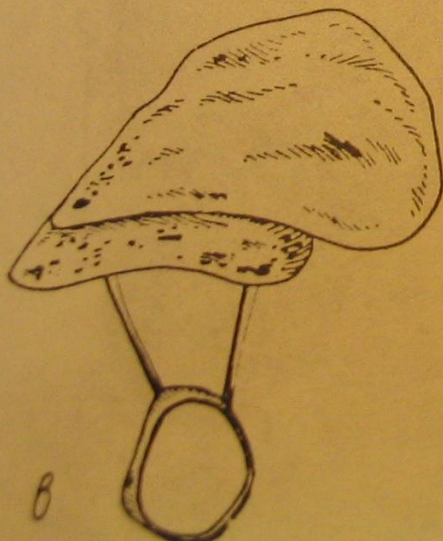Рис. 36. Положение обтуратора в полости рта.
a — при расслабленной мускулатуре нёба; ***б*** — при активном состоянии мышц нёба; ***в*** — расщелина нёба без обтуратора.



a



b



в

Рис. 41. Разновидности дополнительного закрепления obtуратора.

а — obtуратор с временной поперечной пластинкой по Case; б — obtуратор с постоянным креплением на зубах по Катцу; в — obtуратор с постоянным креплением кольцом по Центило.

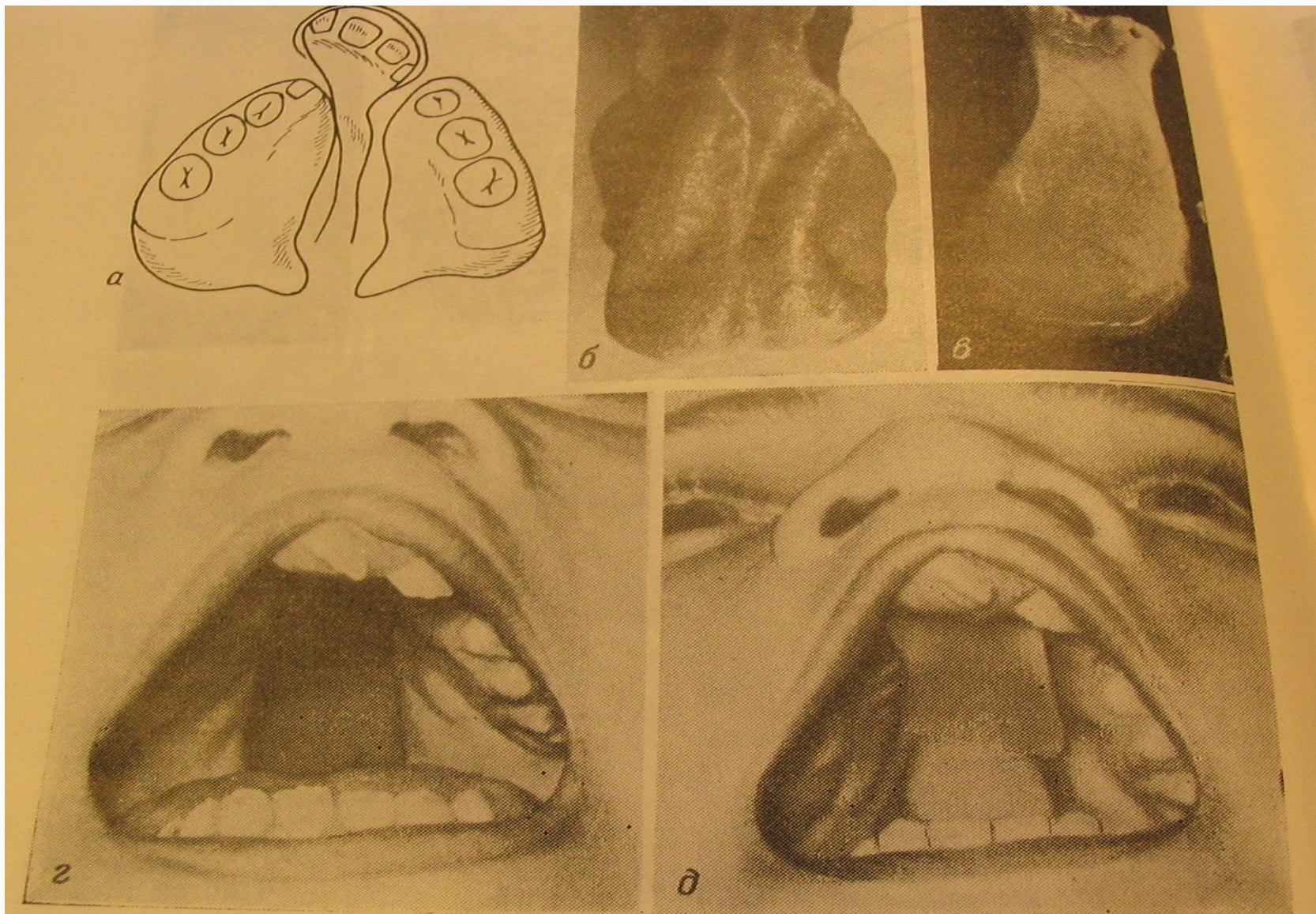


Рис. 44. Двусторонняя расщелина у ребенка школьного возраста.
a — схема; *б* — слепок; *в* — obturator; *г* — ребенок без obturator; *д* — ребенок с obturatorом.

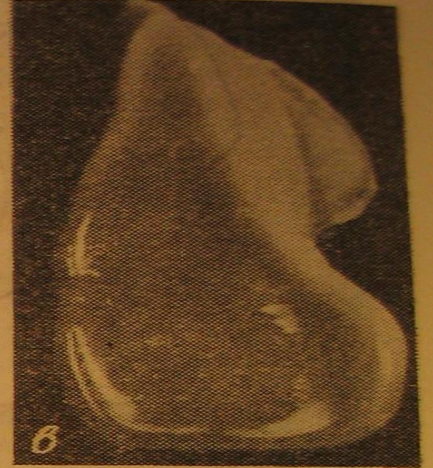
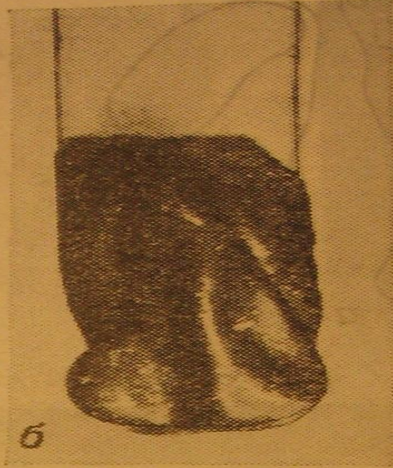
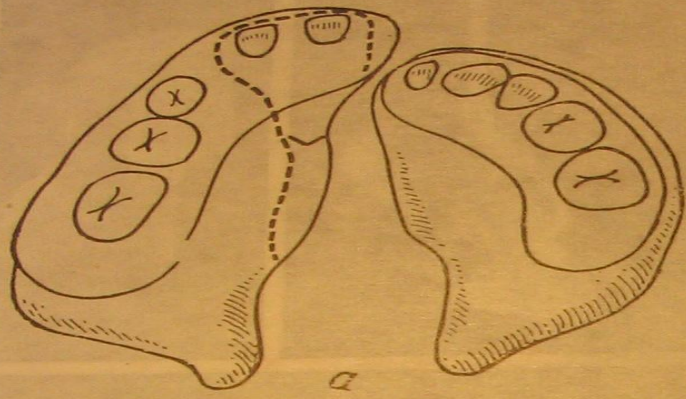
Рис. 46. Односторонняя расщелина нёба у ребенка школьного возраста.
а — схема; б — слепок; в — obturator; г — ребенок без obturatorа; д — ребенок с obturatorом.

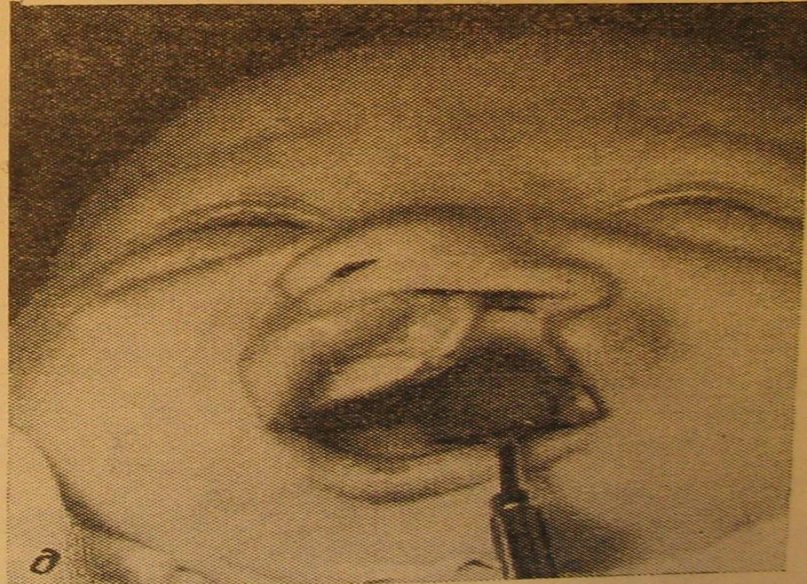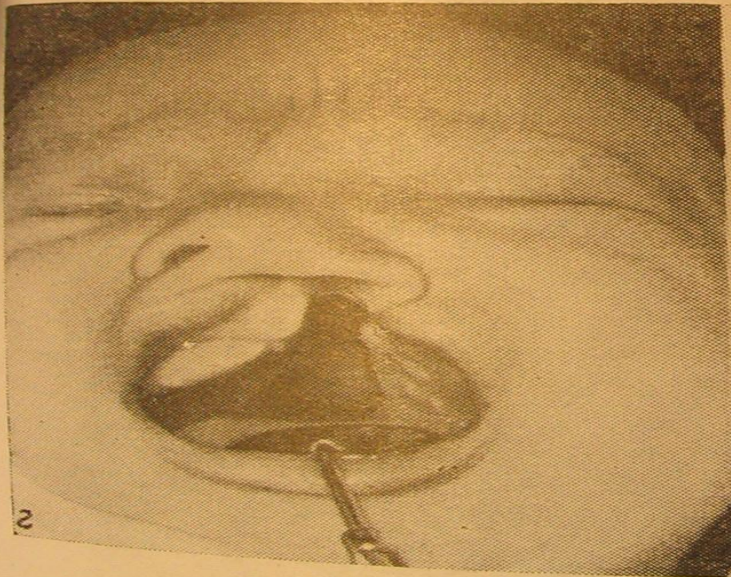
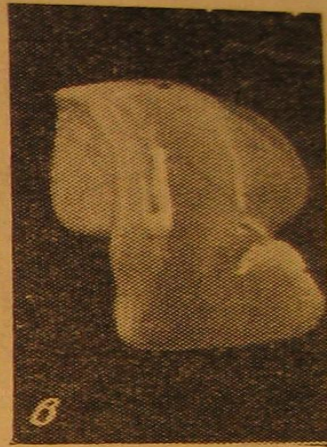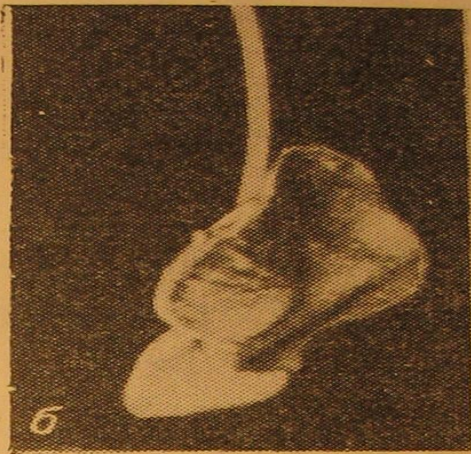
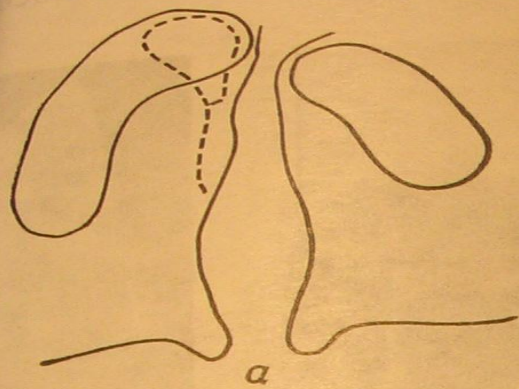


Рис. 45. Односторонняя расщелина нёба у ребенка грудного возраста.
 а — схема; б — слепок; в — obturator; з — ребенок без obturatora; д — ребенок с obturatorом.

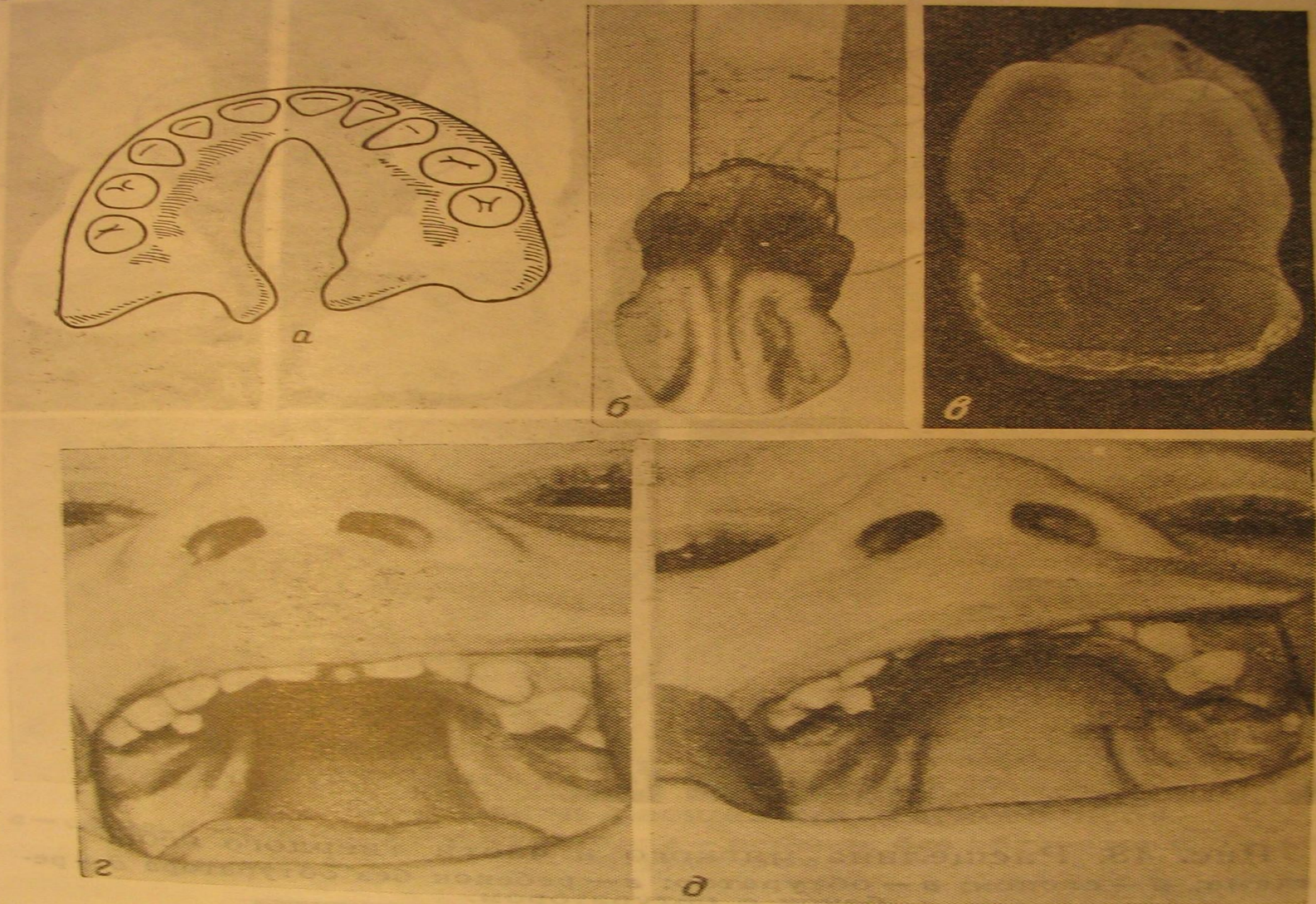


Рис. 47. Полная несквозная расщелина мягкого и твер-
дого нёба.
а — схема; б — слепок; в — obturator; г — ребенок без obtуратора;
д — ребенок с obtуратором.

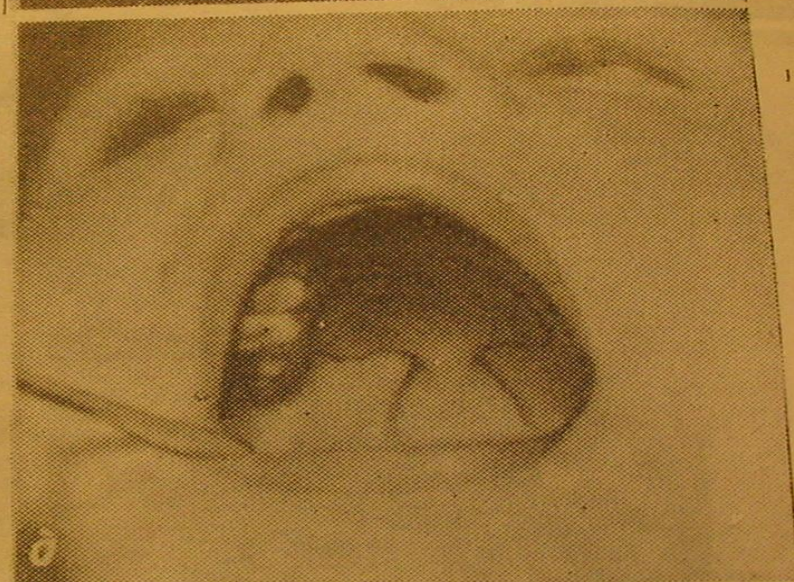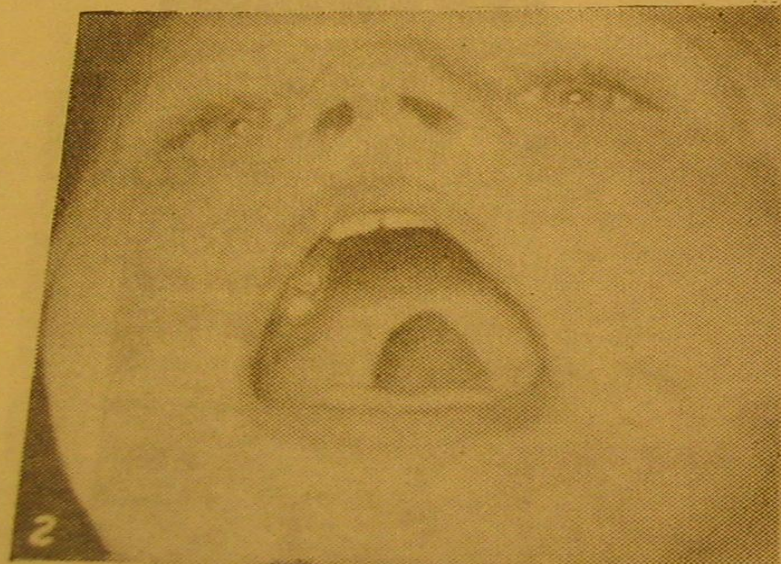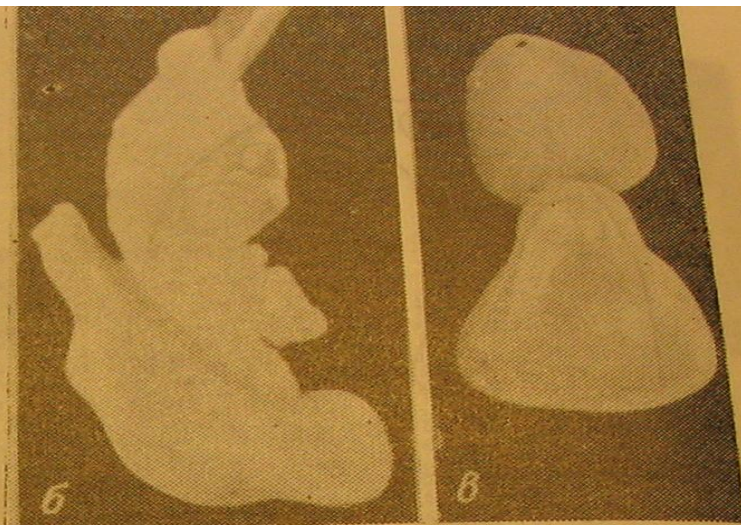
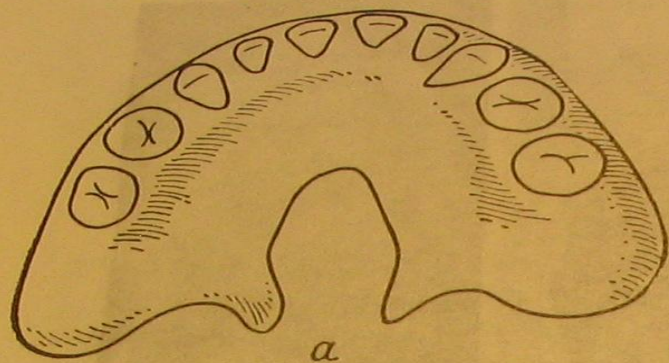
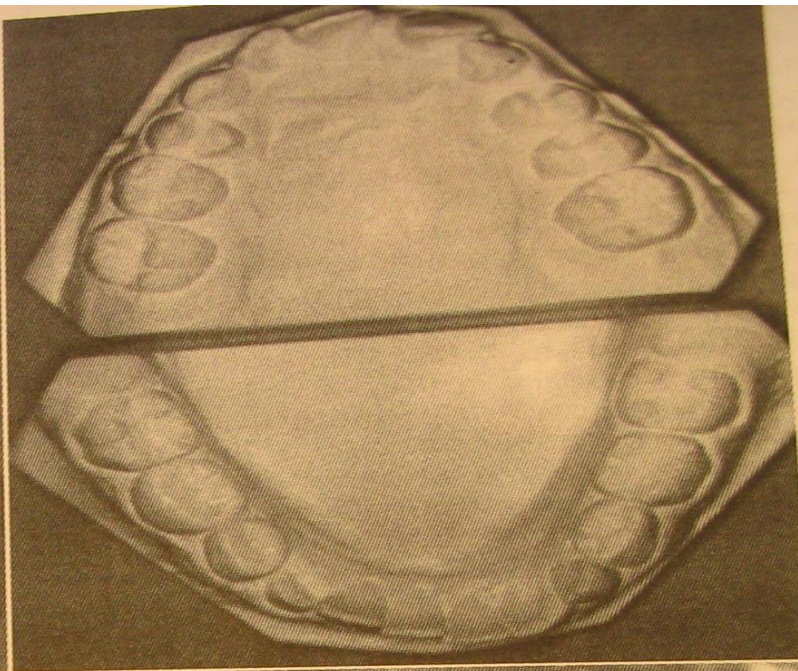
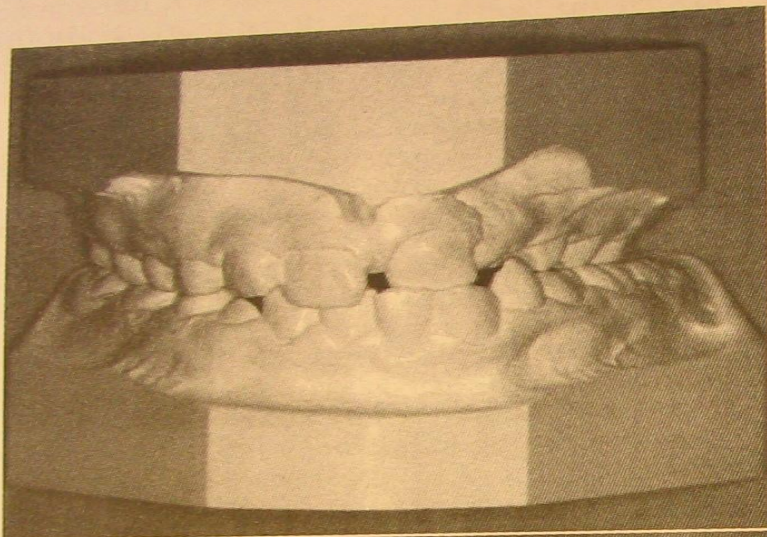
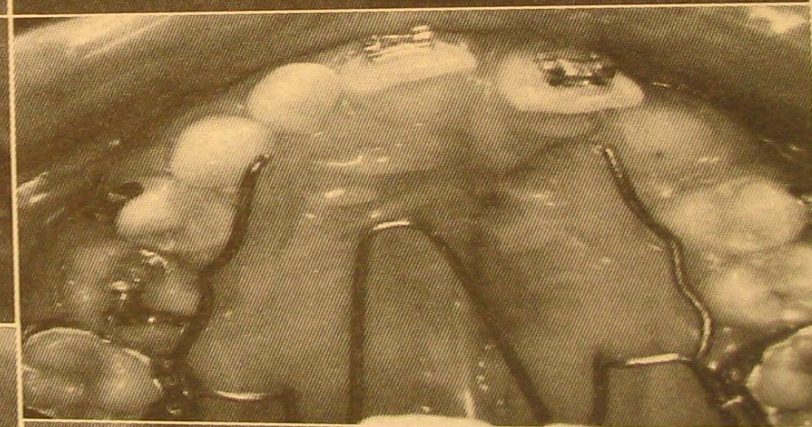
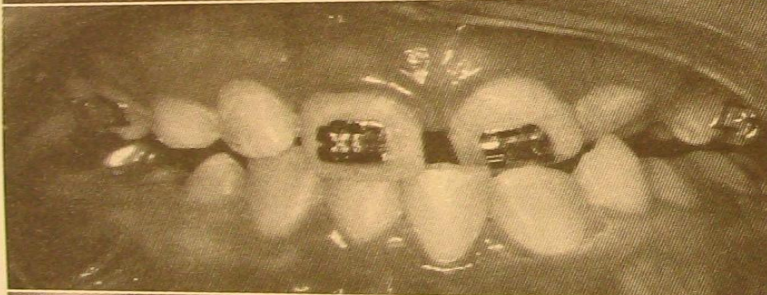


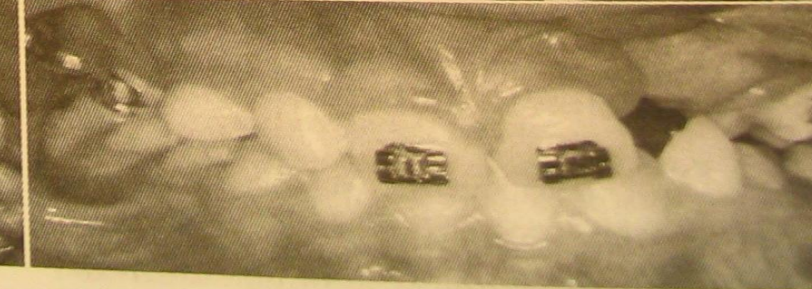
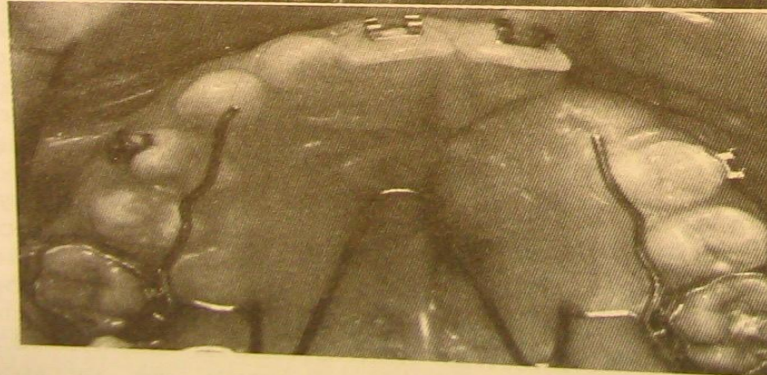
Рис. 48. Расщелина мягкого и части твердого нёба.
а — схема; б — слепок; в — obtуратор; г — ребенок без obtуратора д — ре-
бенок с obtуратором.



Б

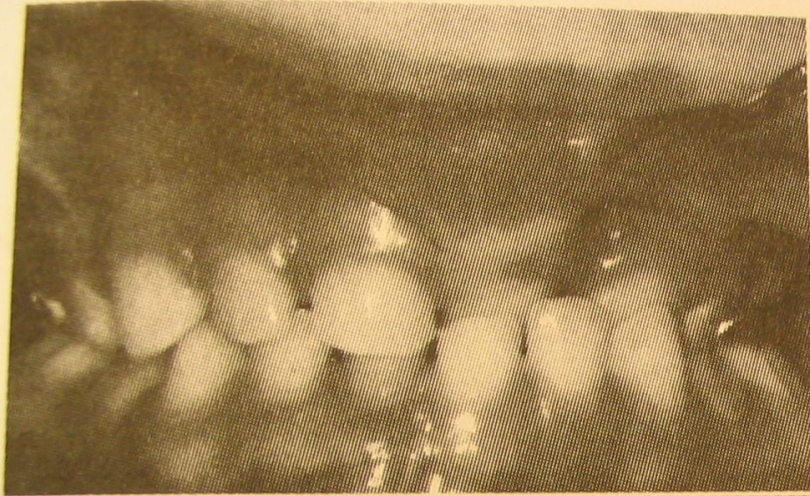


Г

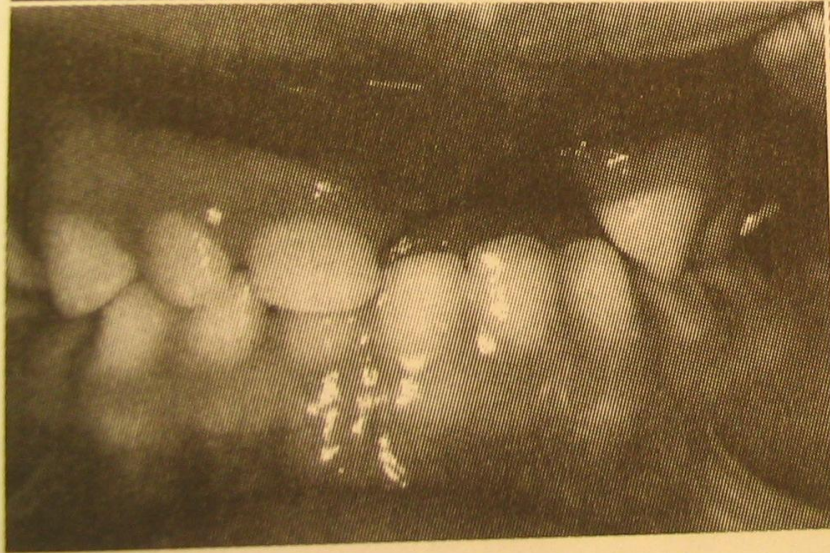
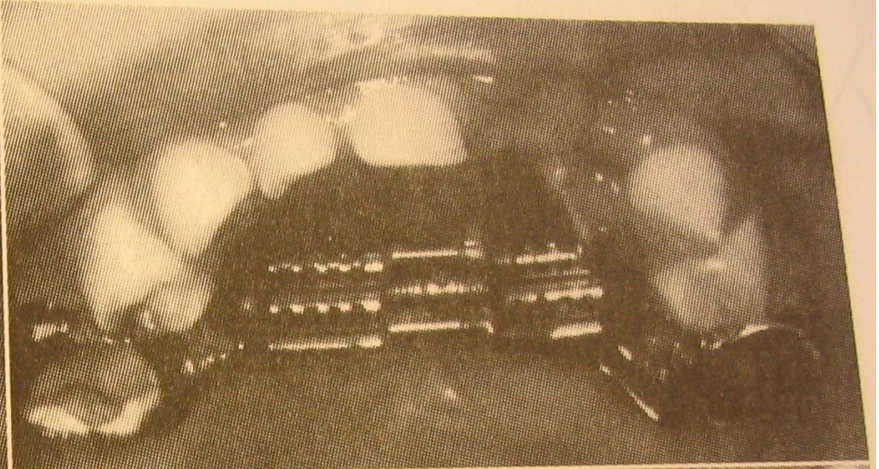


Е

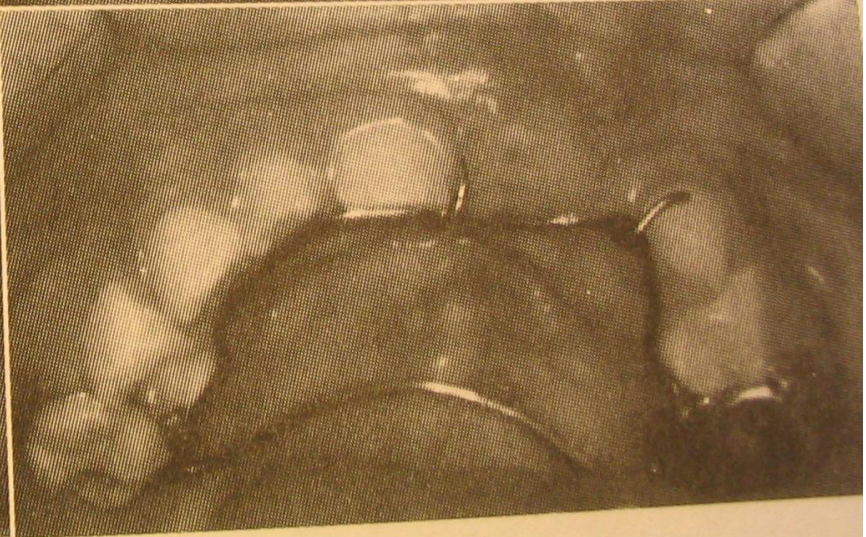
A



Б



В



Г

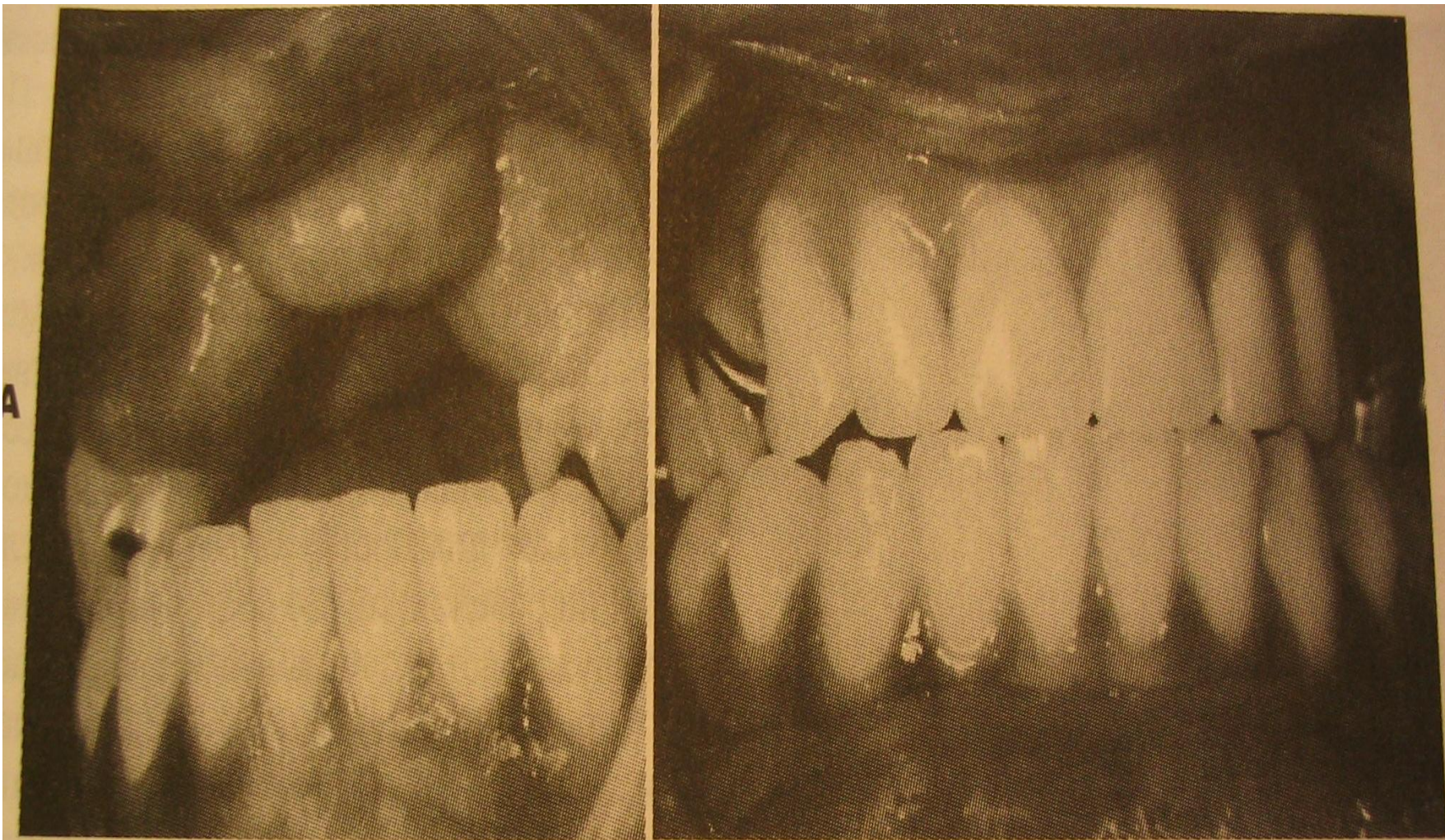


Рис. 28.11. **А** – двусторонняя полная расщелина губы и нёба. Шесть постоянных фронтальных зубов верхней челюсти были удалены; **Б** – замещение дефекта частичным съёмным протезом привело к достижению приемлемых функционального и эстетического результатов.

Возрастная замена obtуратора

- у детей грудного возраста продолжительность ношения первого obtуратора не должна превышать 6-10 месяцев(у детей со сквозной расщелиной замена производится по мере изменений щели альвеолярного гребня)
- ребёнку достигшему 2 лет, следует изготовить obtуратор по новому слепку
- после двухлетнего возраста obtуратор подлежит подгонке и доформировке через каждые 2-3 года.

Хейлопластика

- **Зарубежные авторы-** на 10 неделе жизни, при массе тела 4,5 кг и уровне гемоглобина не менее 100 г/л.
- **ЛНИИТО-** 6-12 месяцев.
- **Семенченко Г.И.-** до 6 месяцев.

Уранопластика

- Зарубежные авторы- первичную в 2 года, вторичную от 4 до 15 лет.
- ЛНИИТО-в 10-12 лет.
- Семенченко Г.И.- 3-3,5 лет.