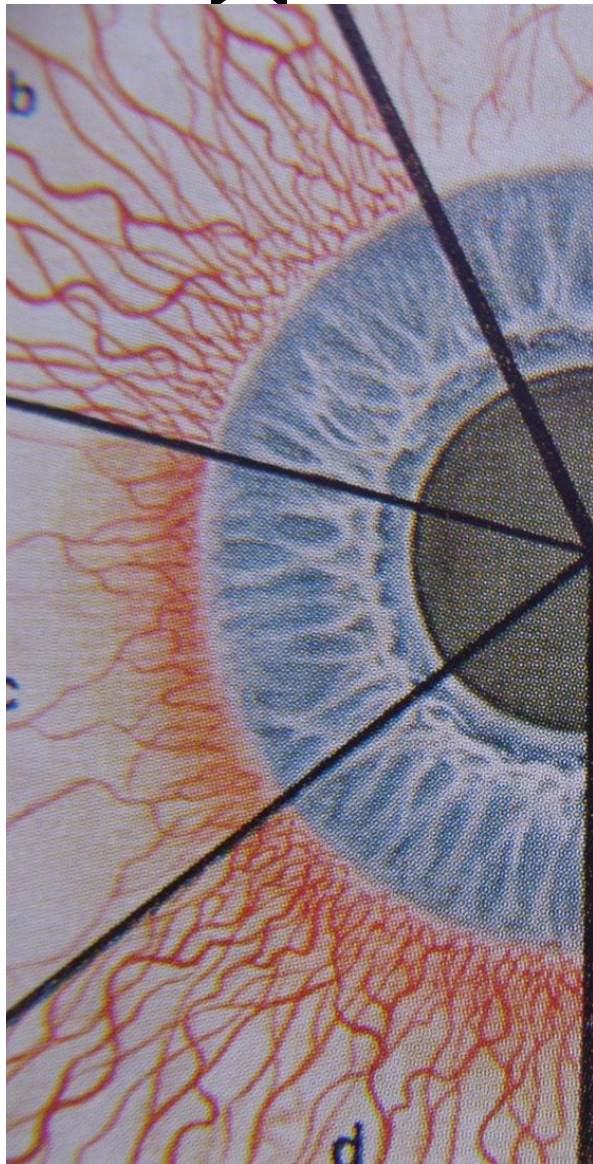


КОНЪЮНКТИВИТЫ

Клиника, диагностика, лечение

ВИДЫ ИНЪЕКЦИЙ ГЛАЗА



- 1. конъюнктивальная
- 2. перикорнеальная
- 3. смешанная
- 4. застойная



КЛАССИФИКАЦИЯ КОНЪЮНКТИВИТОВ

- Аллергические
 1. Сезонный аллергический конъюнктивит (поллиноз)
 2. Весенний кератоконъюнктивит
 3. Атопический конъюнктивит
 4. Гигантососочковый конъюнктивит
- Механические \ ирритационные \ токсические
 1. Связанный с ношением контактных линз
 2. Вшивость век
 3. Лекарственный кератоконъюнктивит



КЛАССИФИКАЦИЯ КОНЬЮНКТИВИТОВ

□ Вирусные

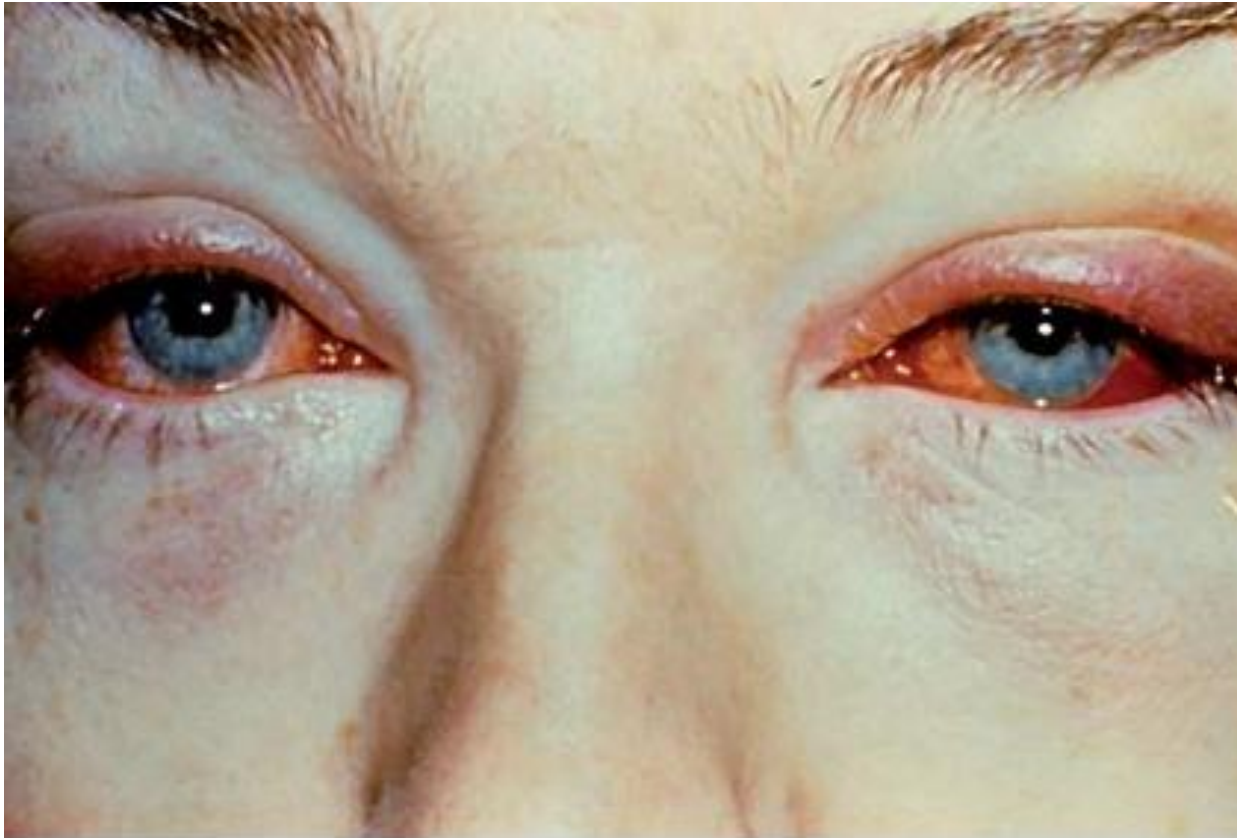1. Аденовирусный конъюнктивит
2. Герпесвирусный конъюнктивит
3. Контагиозный моллюск

□ Бактериальные

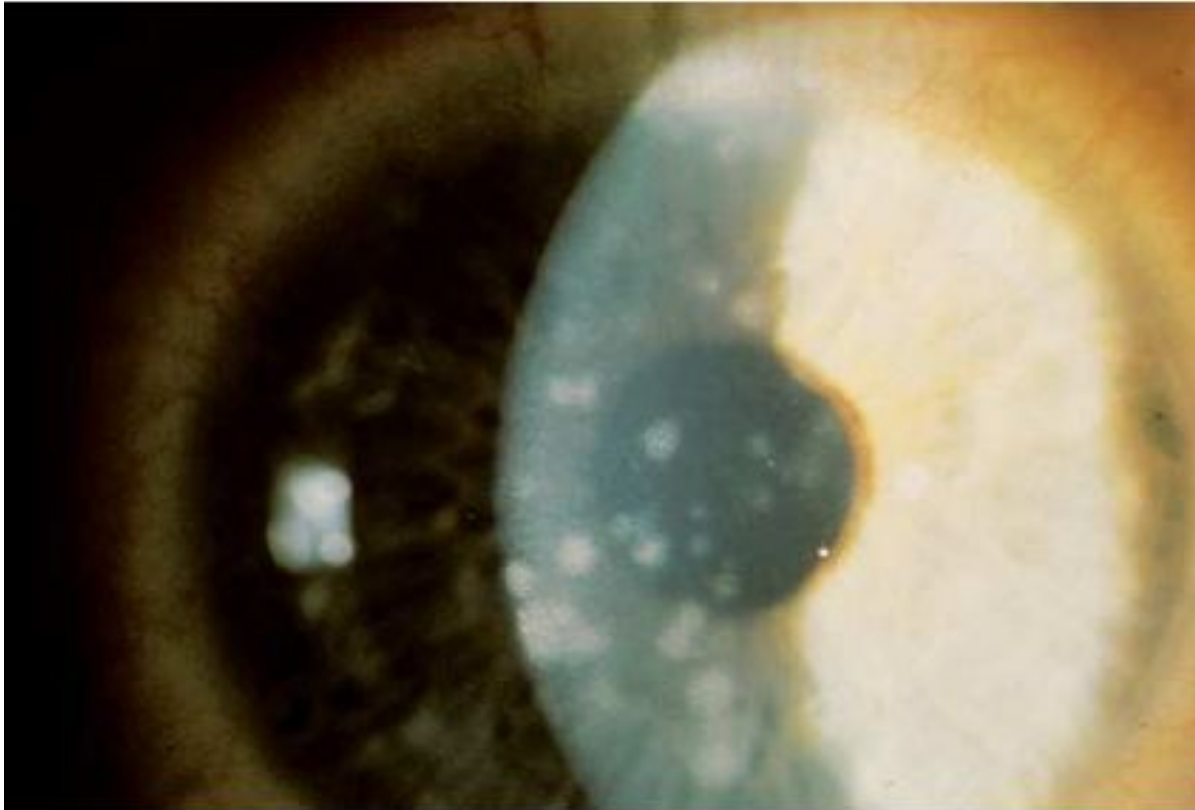
1. Негонококковый
2. Гонококковый
3. Хламидийный



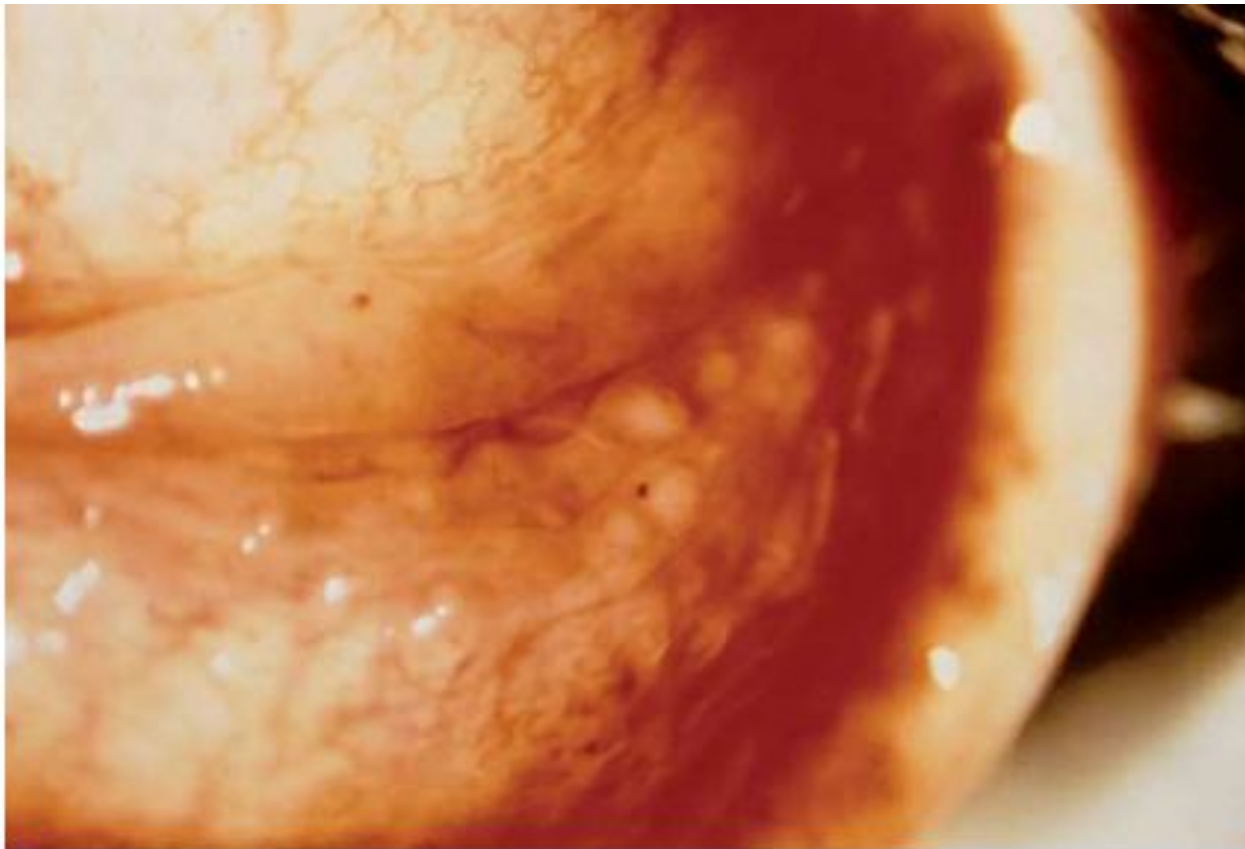
АДЕНОВИРУСНЫЙ КОНЪЮНКТИВИТ



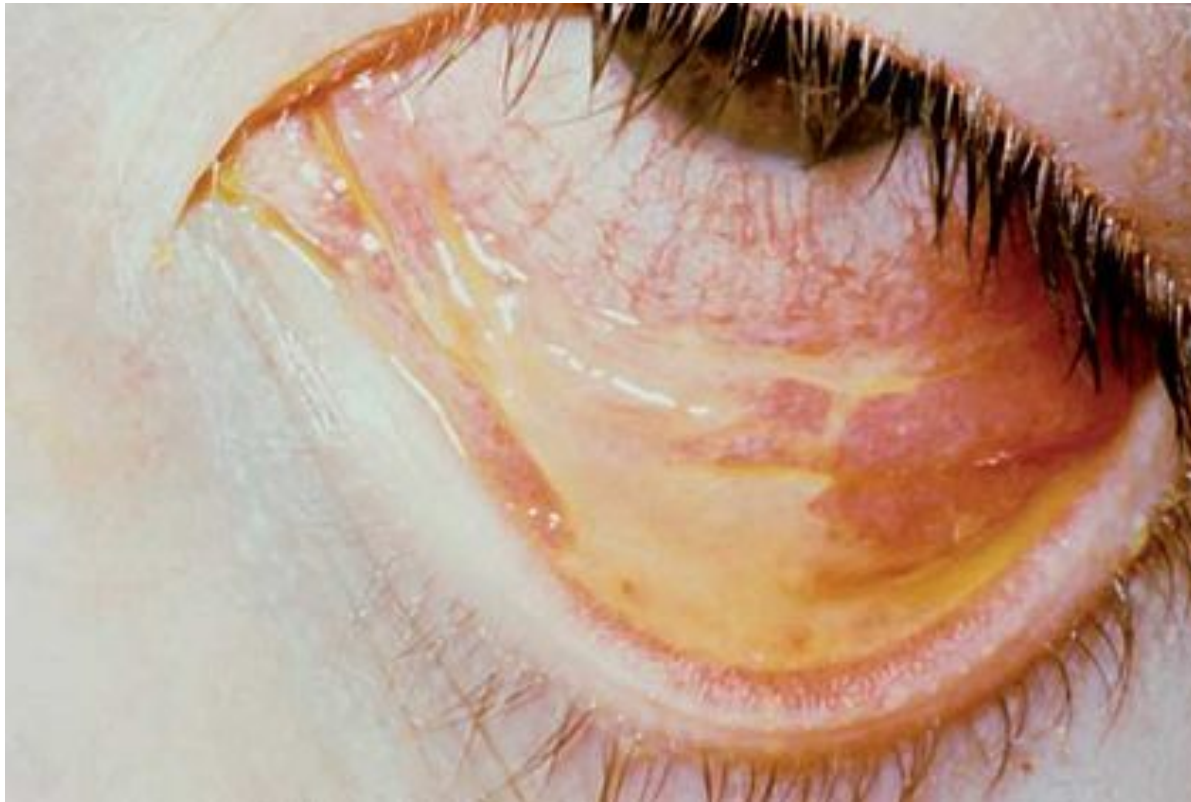
АДЕНОВИРУСНЫЙ КОНЪЮНКТИВИТ



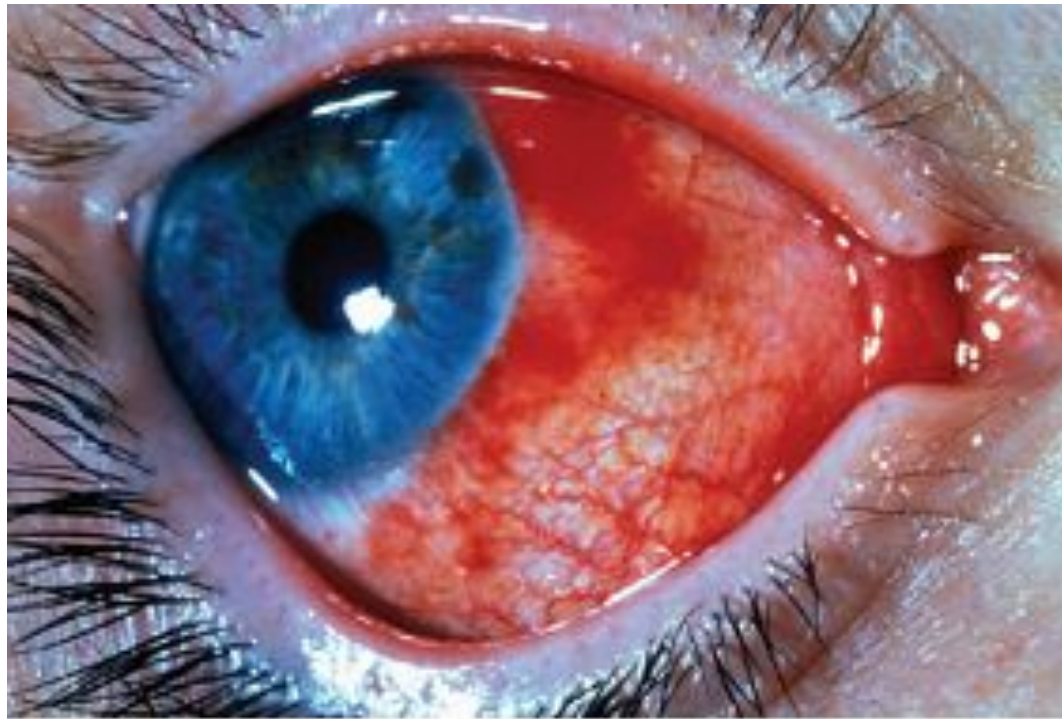АДЕНОВИРУСНЫЙ КОНЪЮНКТИВИТ



АДЕНОВИРУСНЫЙ КОНЪЮНКТИВИТ



АДЕНОВИРУСНЫЙ КОНЪЮНКТИВИТ



АДЕНОВИРУСНЫЙ КОНЪЮНКТИВИТ

□ Лечение:

1. Холодные компрессы
2. Антигистаминные препараты (тавегил, фенистил)
3. Опатанол по 1 капле 2 раза в день
4. Искусственные слезы по 1 капле 4 раза в день

□ Применение стероидов:

1. Выраженный отек век
2. Хемоз
3. При наличии псевдомембран



ГЕРПЕСВИРУСНЫЙ КОНЪЮНКТИВИТ

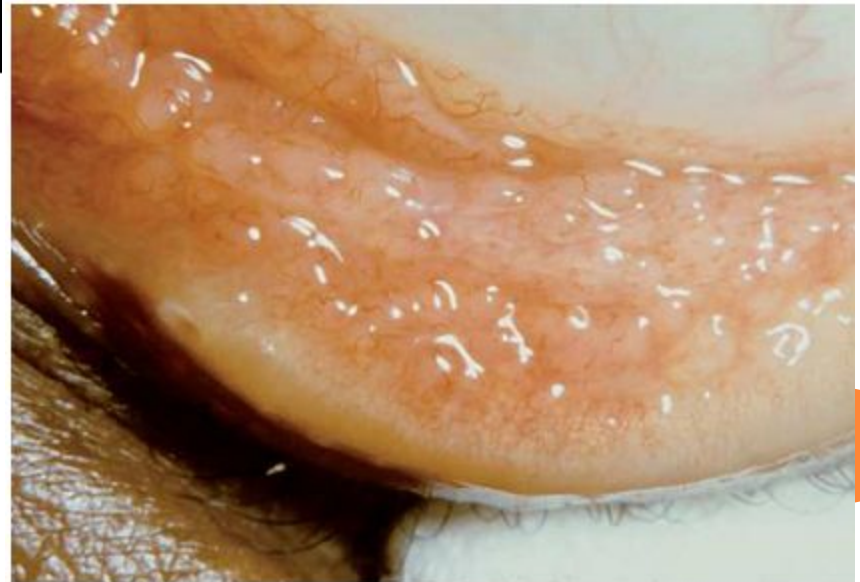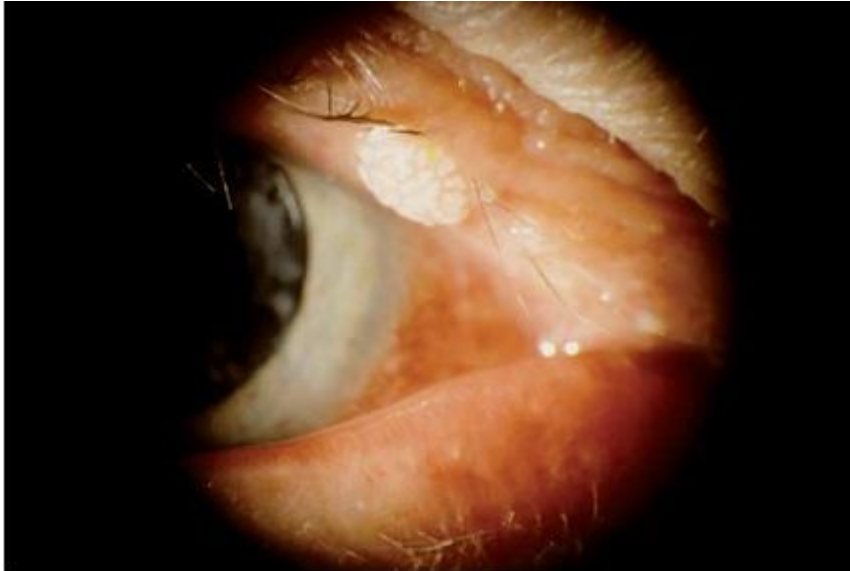□ Лечение:

1. Ацикловир по 200 мг 5 раз в день 7-10 дней ИЛИ
2. Трифлуридин 1% 8 раз в день ИЛИ
3. Интерферон 8 раз в день (для местных препаратов ограничение в применении 2 недели)

NB! Отличительная черта: односторонность,
везикулезная сыпь на коже век, дендритоподобные
инфильтраты на роговице и \или конъюнктиве/



КОНТАГИОЗНЫЙ МОЛЛЮСК



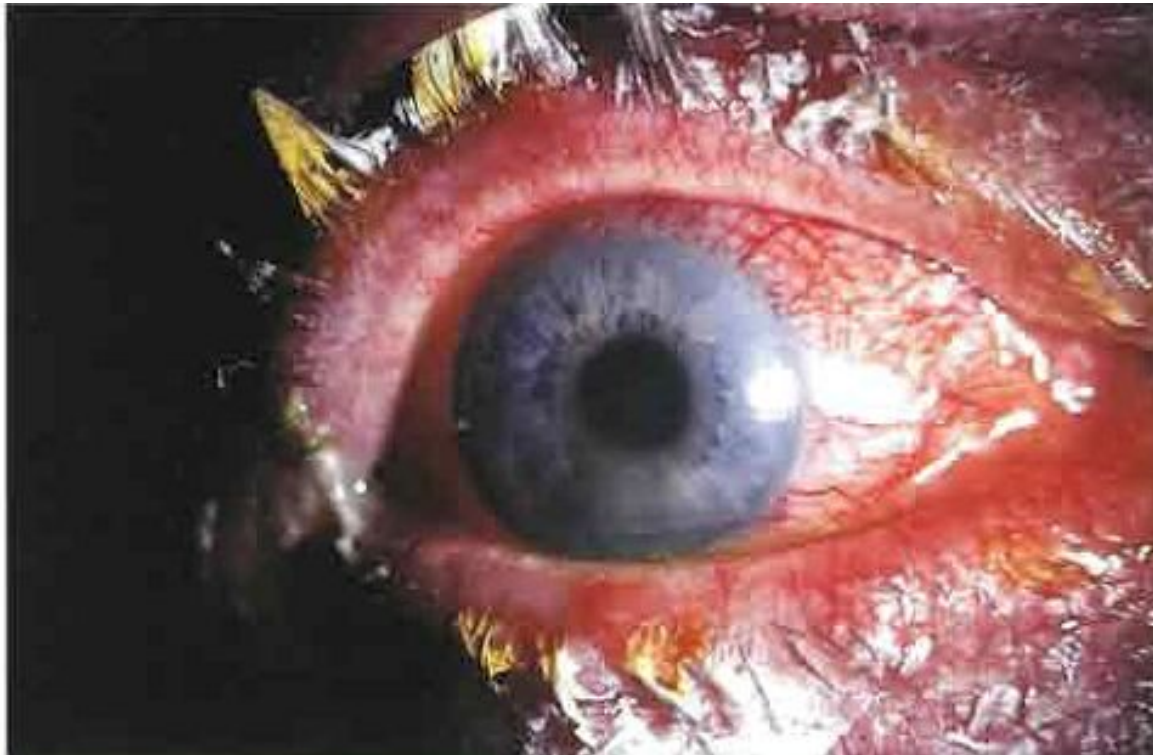КОНТАГИОЗНЫЙ МОЛЛЮСК

□ Лечение:

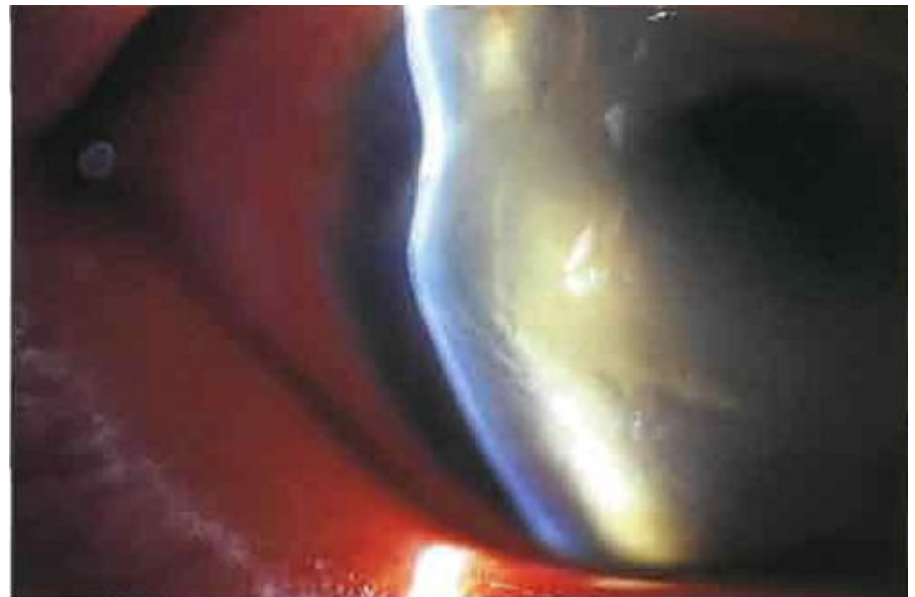
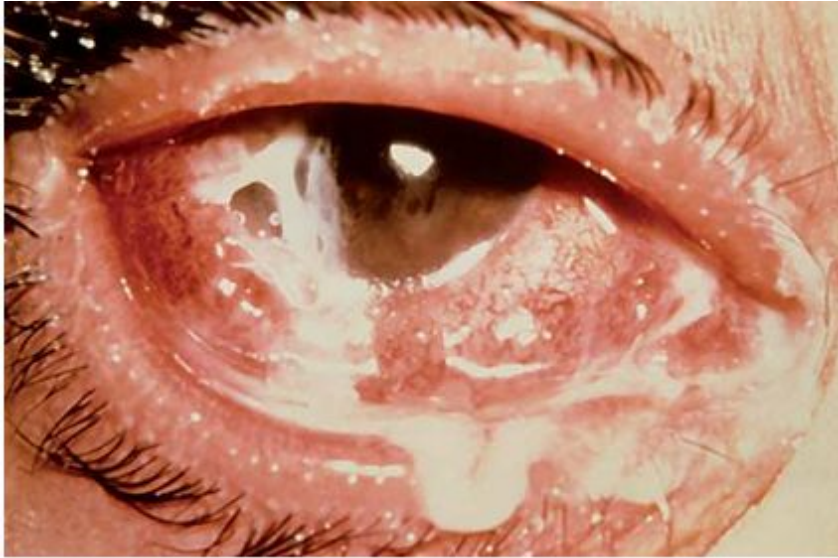1. Экспрессия
2. Каутеризация
3. Криотерапия
4. Местные препараты не требуются



БАКТЕРИАЛЬНЫЙ КОНЬЮНКТИВИТ



БАКТЕРИАЛЬНЫЙ КОНЪЮНКТИВИТ



БАКТЕРИАЛЬНЫЙ КОНЪЮНКТИВИТ

□ Лечение:

□ Самолимитирующее заболевание

□ Местная антибиотикотерапия (2-4 раза в день) достоверно уменьшает продолжительность заболевания при назначении в 1-5 суток от начала заболевания

□ Эмпирический подбор терапии

1. Фторхинолоны (сигницеф 0,5%, ципромед 0,3%, вигамокс 0,5%, окацин 0,3%, флоксал 0,3%, нормакс 0,3%, офтаквикс 0,5%)

2. Тобрамицин 0,3%

3. Левомецетин 0,25%

4. Мази только на ночь и в ограниченных случаях



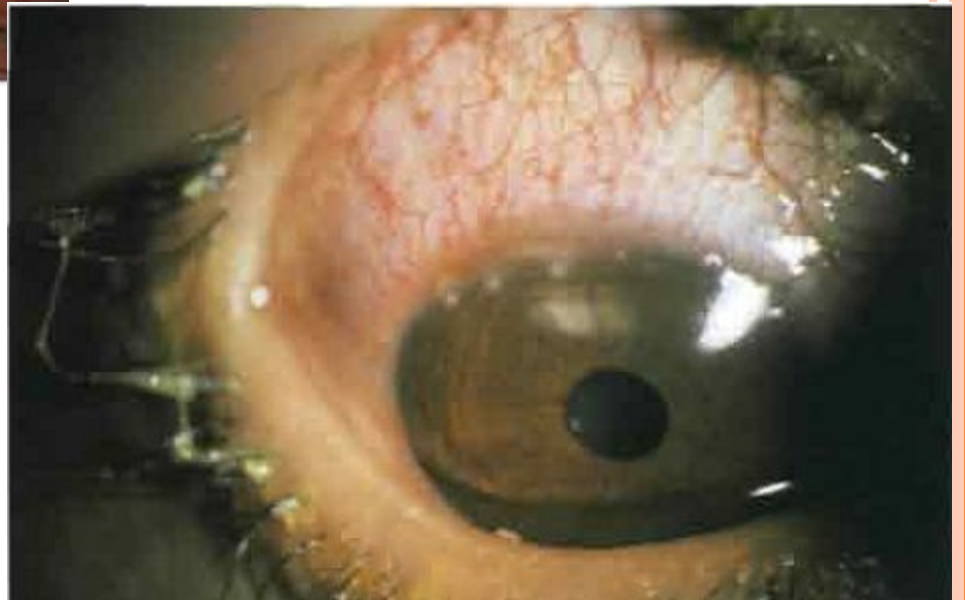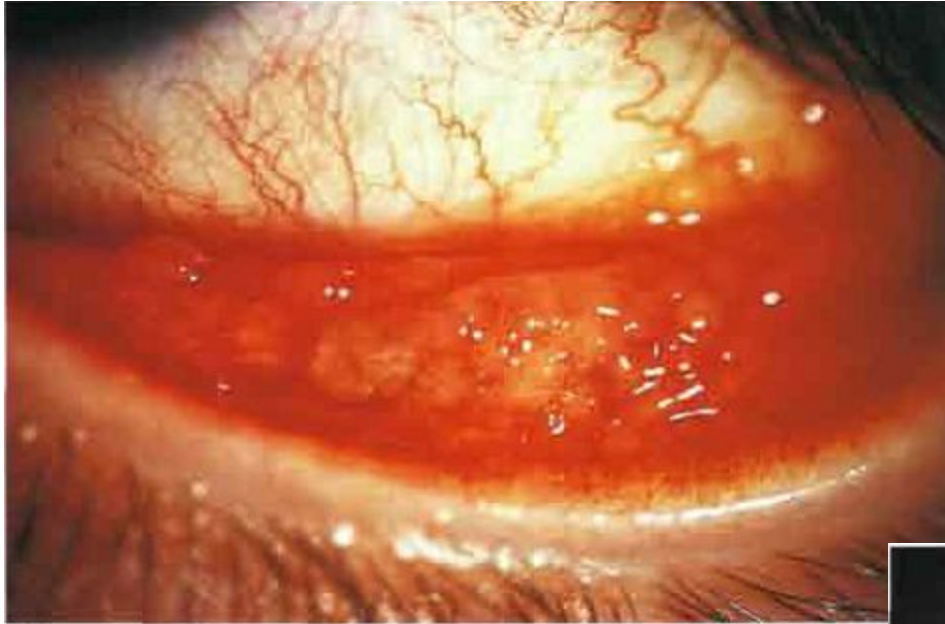
ГОНОКОККОВЫЙ КОНЪЮНКТИВИТ

□ Общее лечение

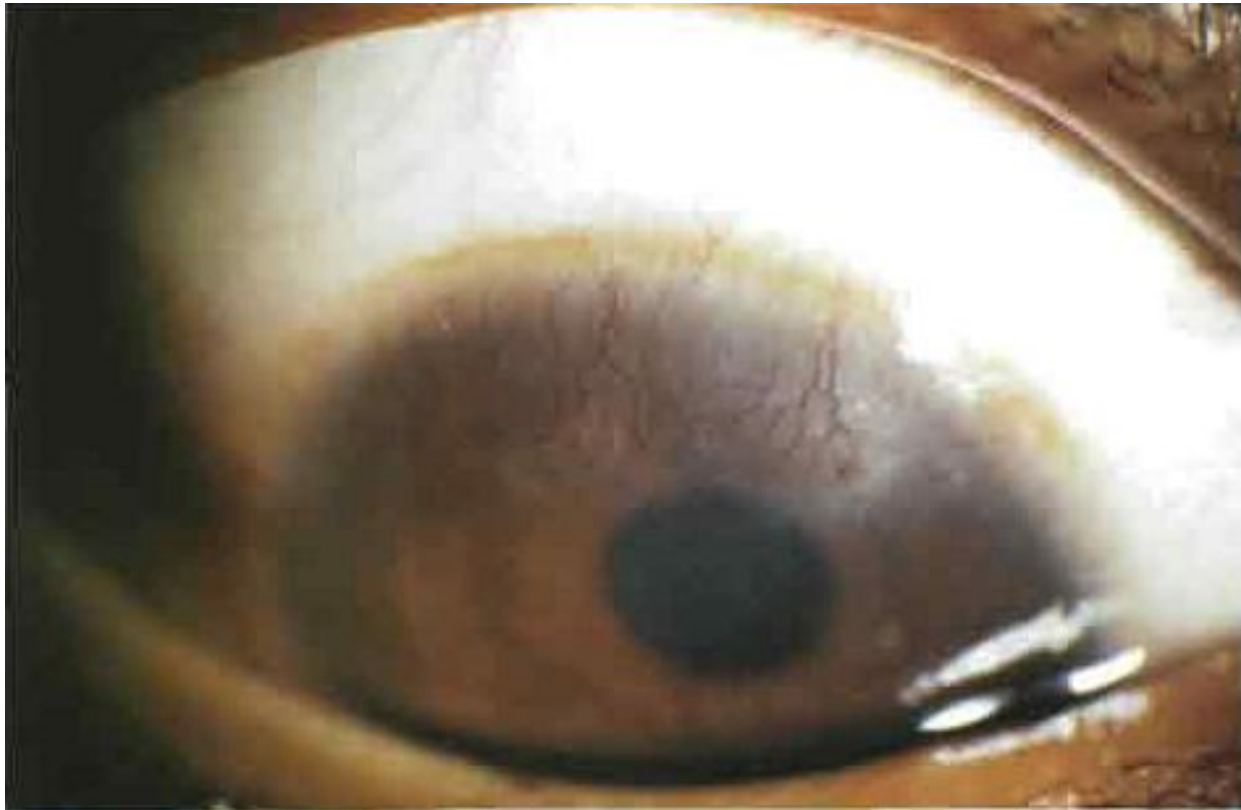1. Цефиксим 400 мг внутрь однократно
2. Цефтриаксон 1000 мг внутримышечно однократно
3. Местно – фторхинолоны 2-4 раза в день



ХЛАМИДИЙНЫЙ КОНЪЮНКТИВИТ



ХЛАМИДИЙНЫЙ КОНЪЮНКТИВИТ



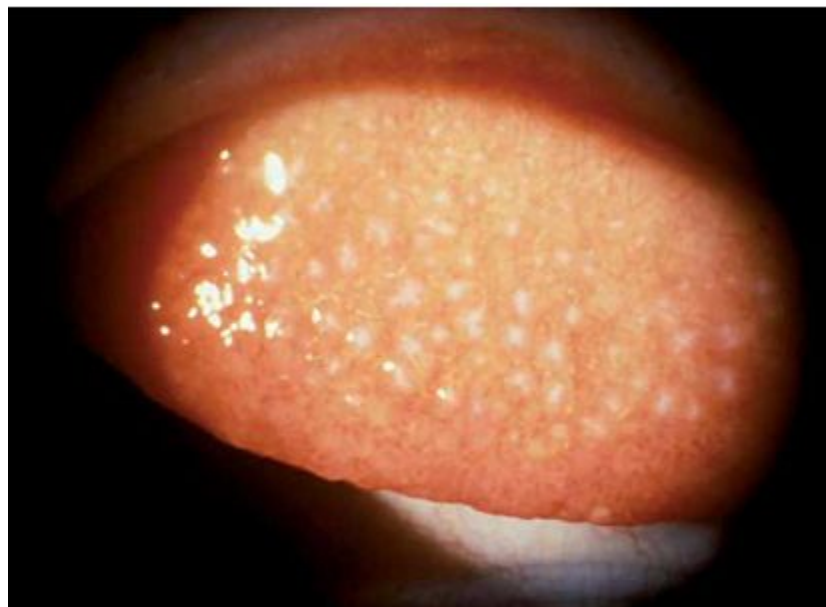
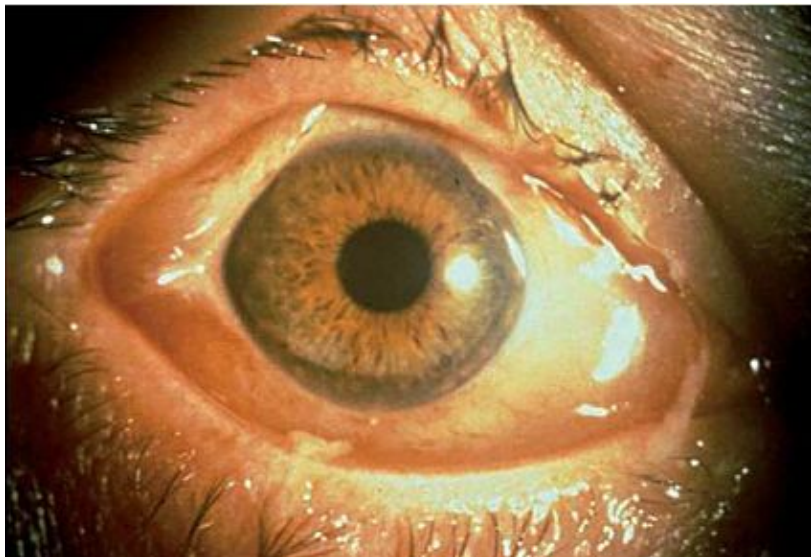
ХЛАМИДИЙНЫЙ КОНЪЮНКТИВИТ

□ Лечение:

1. Общее – азитромицин 1000 мг однократно, доксициклин 100 мг 2 раза в день 7 дней
2. Местно – тетрациклиновая мазь!!! 4 раза в сутки 5-6 недель
3. У новорожденных – местно тетрациклиновая мазь!!!, общее лечение – эритромицин 25-50 мг\кг\день разделенный на 4 дозы в течение 14 дней
4. У детей до 8 лет при массе тела 45 кг и больше– азитромицин 1000 мг однократно
5. У детей до 8 лет при массе тела менее 45 кг – эритромицин 50 мг\кг\день 14 дней
6. У детей старше 8 лет – азитромицин 1000мг однократно



СЕЗОННЫЙ КЕРАТОКОНЬЮНКТИВИТ

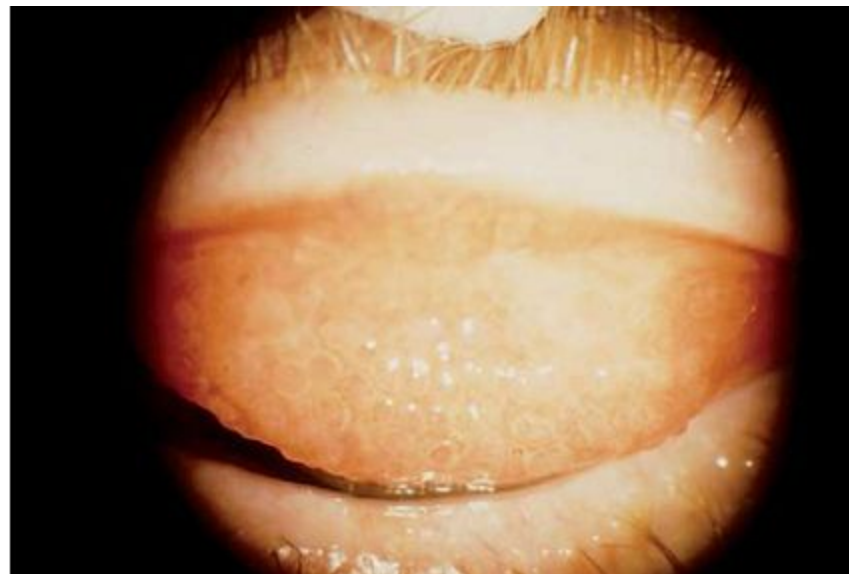
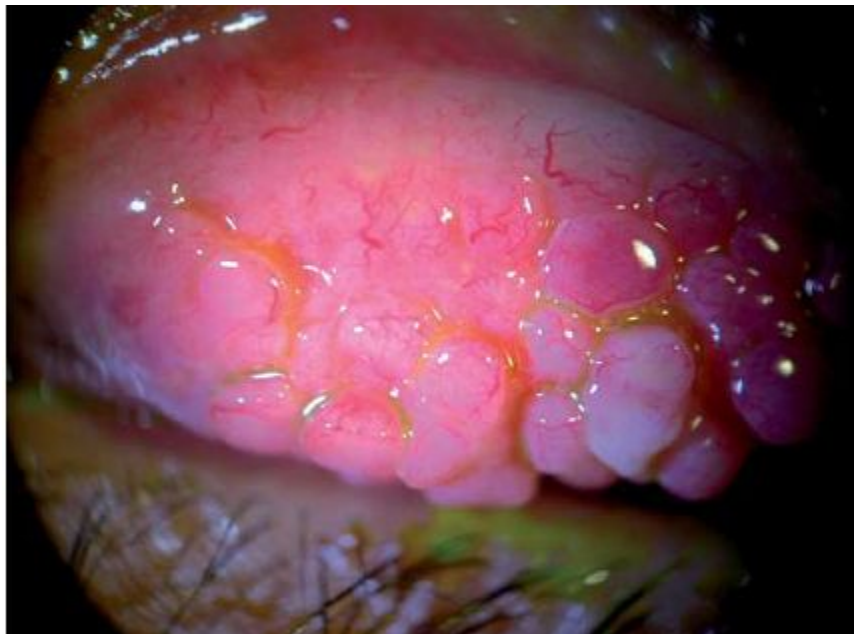

СЕЗОННЫЙ КЕРАТОКОНЪЮНКТИВИТ

- Сезонность бывает весьма условной)))
- Стекловидный хемоз бульбарной конъюнктивы
- Фолликулы тарзальной конъюнктивы верхнего века
- Сопровождается ринореей и чиханием
- Лечение:
 1. Опатанол по 1 капле 2 раза в день
 2. Пероральные антигистаминные препараты
 3. Искусственные слезы
 4. Стероиды коротким курсом с минимальной дозой позволяющей уменьшить симптомы
 5. Душ на ночь, стирка белья и одежды



ГИГАНТОСОСОЧКОВЫЙ КЕРАТОКОНЪЮНКТИВИТ



ГИГАНТОСОСОЧКОВЫЙ КЕРАТОКОНЪЮНКТИВИТ

□ Лечение:

1. Прерывание ношения контактных линз
2. Извлечение протезов глазного яблока
3. Снятие швов с конъюнктивы глазного яблока
4. Короткий курс стероидов или антигистаминных
5. Пероральные антигистаминные
6. Криотерапия и коагуляция сосочков

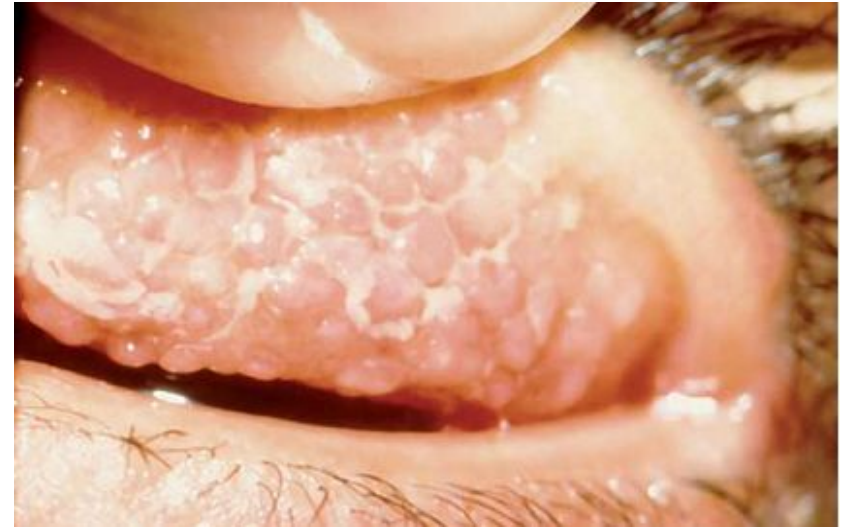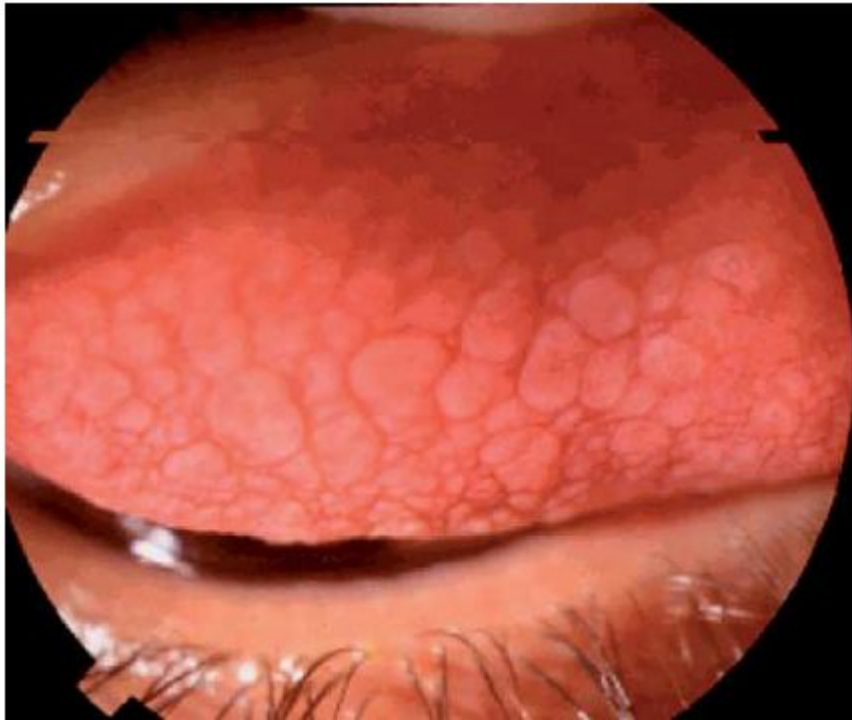


ВЕСЕННИЙ КЕРАТОКОНЪЮНКТИВИТ

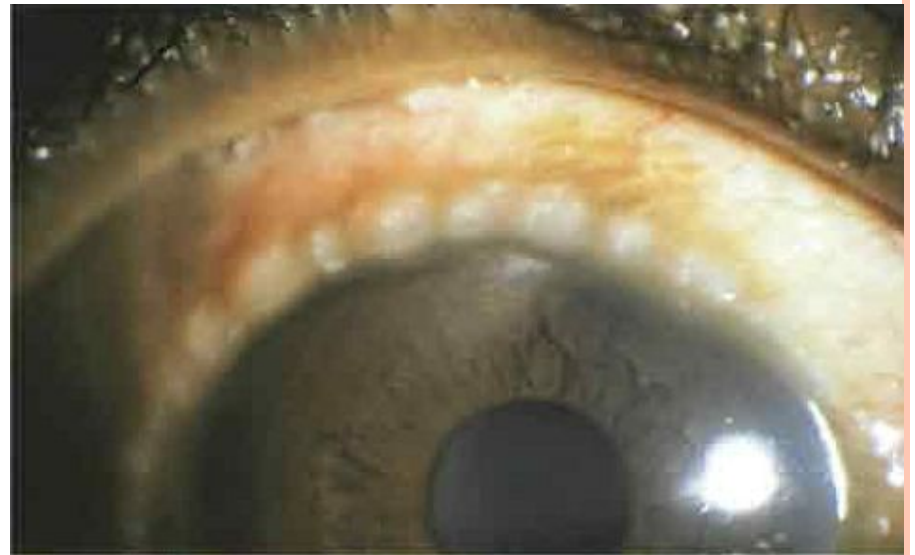
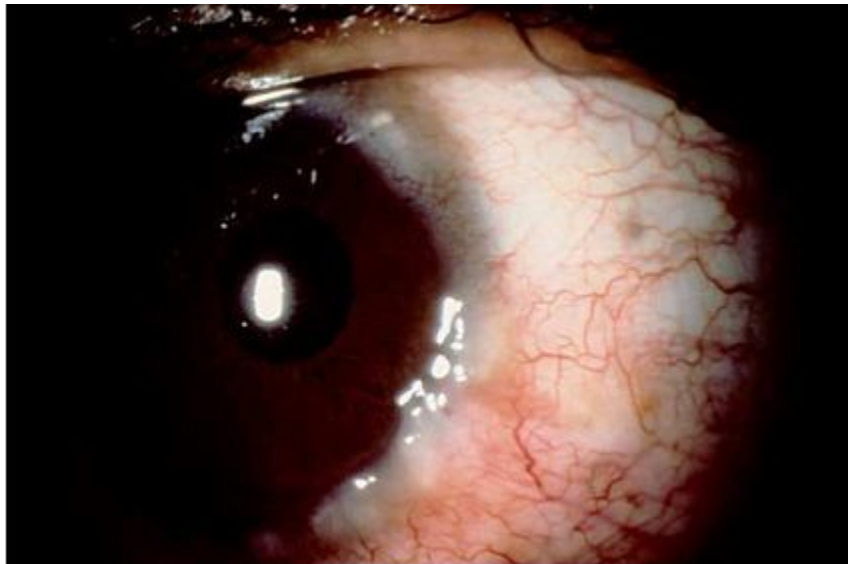
- Встречается у мальчиков, живущих в теплом сухом климате (пик обострений конец весны-начало лета)
- Начинается с 5 лет и заканчивается к половому созреванию
- Сильный зуд век, слезотечение, ощущение инородного тела
- Клинические формы:
 1. Пальпебральная
 2. Лимбальная
 3. Смешанная



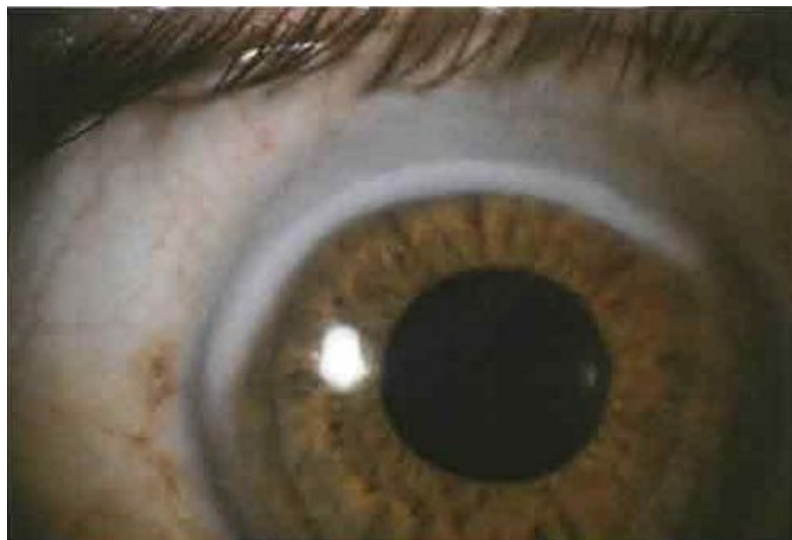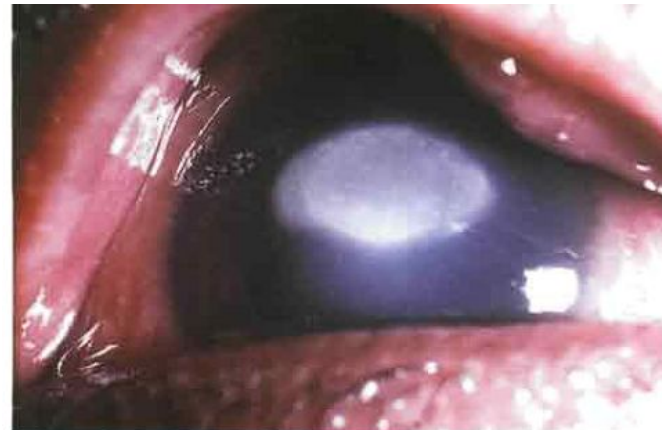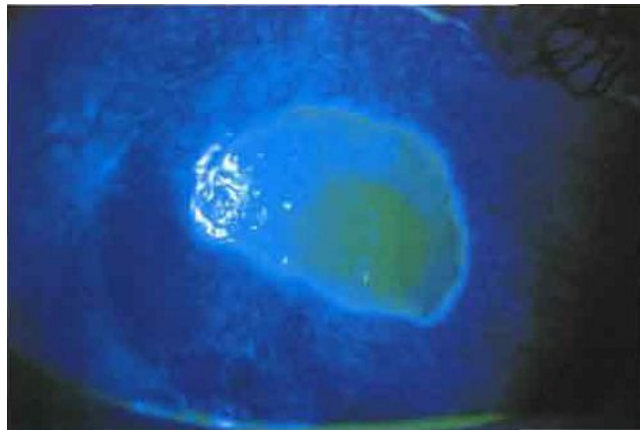
ВЕСЕННИЙ КЕРАТОКОНЪЮНКТИВИТ (ПАЛЬПЕБРАЛЬНАЯ ФОРМА)



ВЕСЕННИЙ КЕРАТОКОНЪЮНКТИВИТ (ЛИМБАЛЬНАЯ ФОРМА)



КЕРАТОПАТИЯ ПРИ ВКК



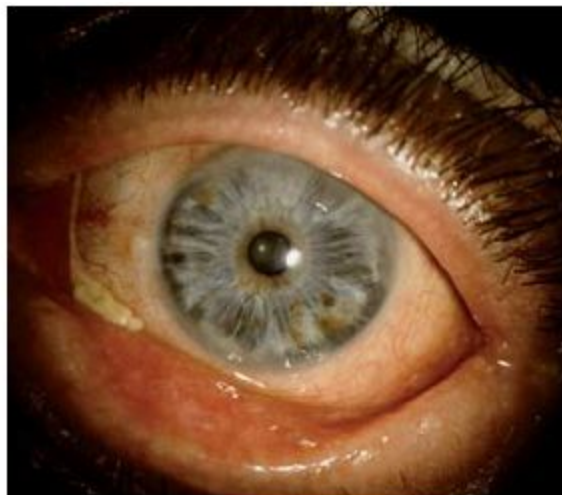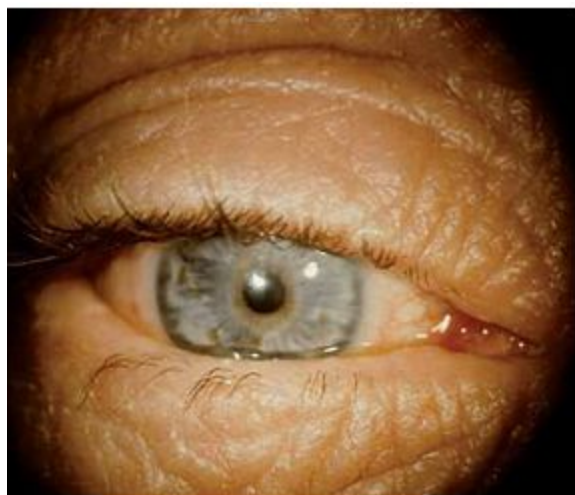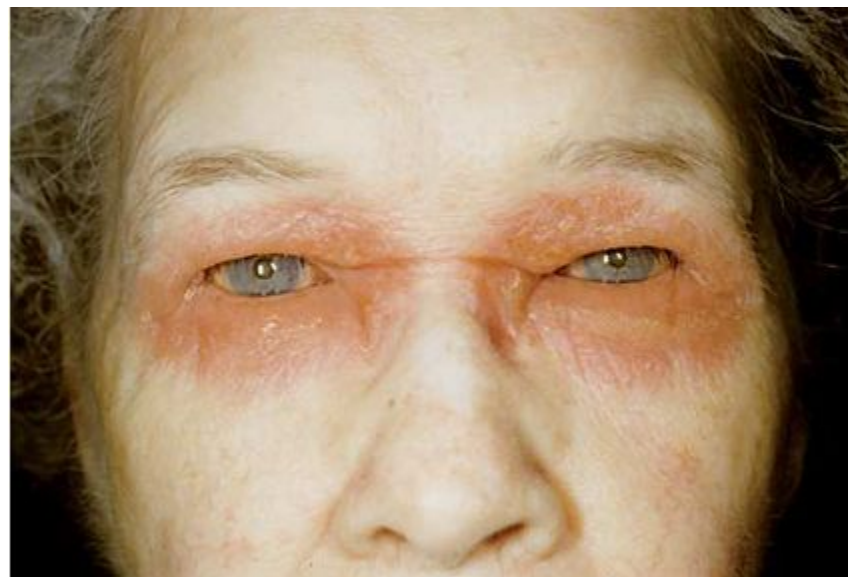ВЕСЕННИЙ КЕРАТОКОНЪЮНКТИВИТ

□ Лечение:

1. Стероиды при обострениях – фторметолон, лотепреднол (местно – в больших дозах, быстро переходя к меньшим)
2. Опатанол по 1 капле 2 раза в день во время ремиссий для уменьшения потребности в стероидах
3. Пероральные антигистаминные
4. Подхрящевые инъекции бетаметазона
5. Хирургическое лечение при щитовидной язве, резистентной к терапии



АТОПИЧЕСКИЙ БЛЕФАРОКОНЪЮНКТИВИТ



АТОПИЧЕСКИЙ БЛЕФАРОКОНЪЮНКТИВИТ

- Похожие проявления как при ВКК, но более длительное и тяжелое течение (кератопатия, щитовидные рубцы, частое присоединение герпетических или бактериальных поражений)
- Всегда сочетается с атопическим дерматитом
- Частое сочетание с стафилококковым блефаритом
- Часто является «наследством» ВКК



АТОПИЧЕСКИЙ БЛЕФАРОКОНЪЮНКТИВИТ

□ Лечение:

1. Лечение блефарита (гигиена век, антибактериальные капли и мази)
2. Короткие курсы стероидов
3. Местные стабилизаторы тучных клеток и НПВС эффективны и применяются в периоды ремиссии для их пролонгации
4. Антигистаминные (местные) менее эффективны
5. Надхрящевые инъекции стероидов при неэффективности местной терапии



МЕХАНИЧЕСКИЕ\ТОКСИЧЕСКИЕ\ИРРИТАЦИОННЫЕ КОНЪЮНКТИВИТЫ



ОСЛОЖНЕНИЯ СВЯЗАННЫЕ С НОШЕНИЕМ КОНТАКТНЫХ ЛИНЗ

- Отмена контактных линз на 2-4 недели
- Короткий курс стероидов
- Слезозаменители
- Доксициклин по 100 мг 2 раза в день 7-14 дней



ЛЕКАРСТВЕННЫЙ БЛЕФАРОКОНЪЮНКТИВИТ

- Клиническая картина напоминает таковую при атопическом блефароконъюнктивите...
- Лечение: 1. короткий курс местных стероидов или 2. инстилляцией искусственной слезы, местное и системное применение антигистаминных препаратов.



ВШИВОСТЬ ВЕК



ВШИВОСТЬ ВЕК

- Механическое удаление вшей и гнид, острижение ресниц и бровей, использование 1% желтой ртутной мази, лечение половых партнеров

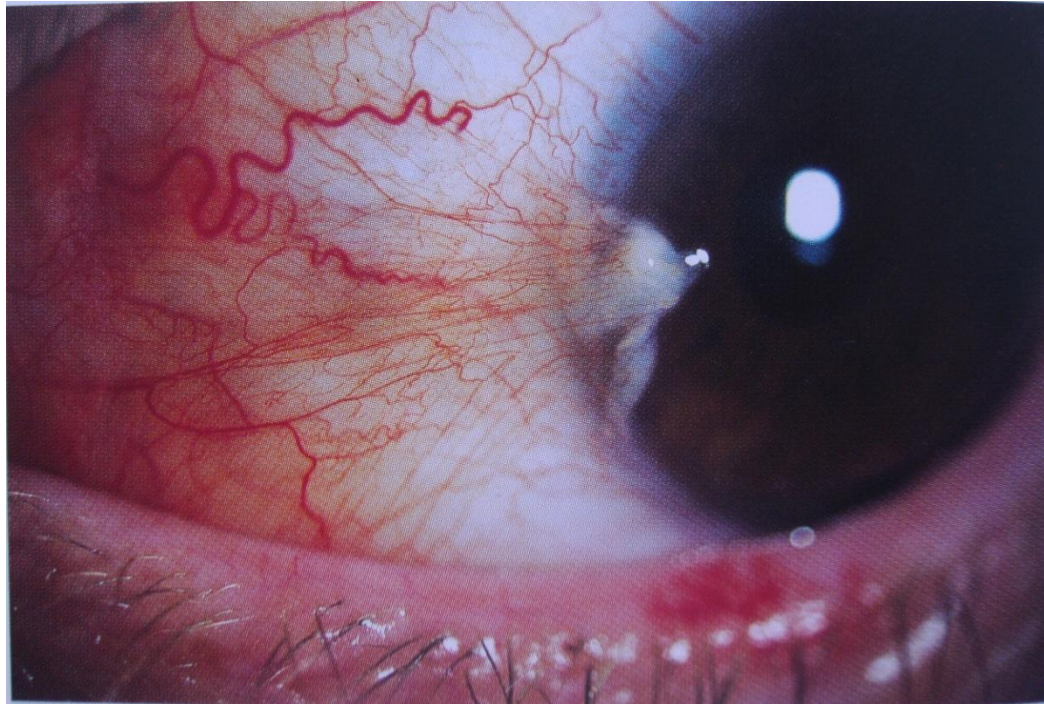


ДИФФЕРЕНЦИАЛЬНЫЙ ДИАГНОЗ

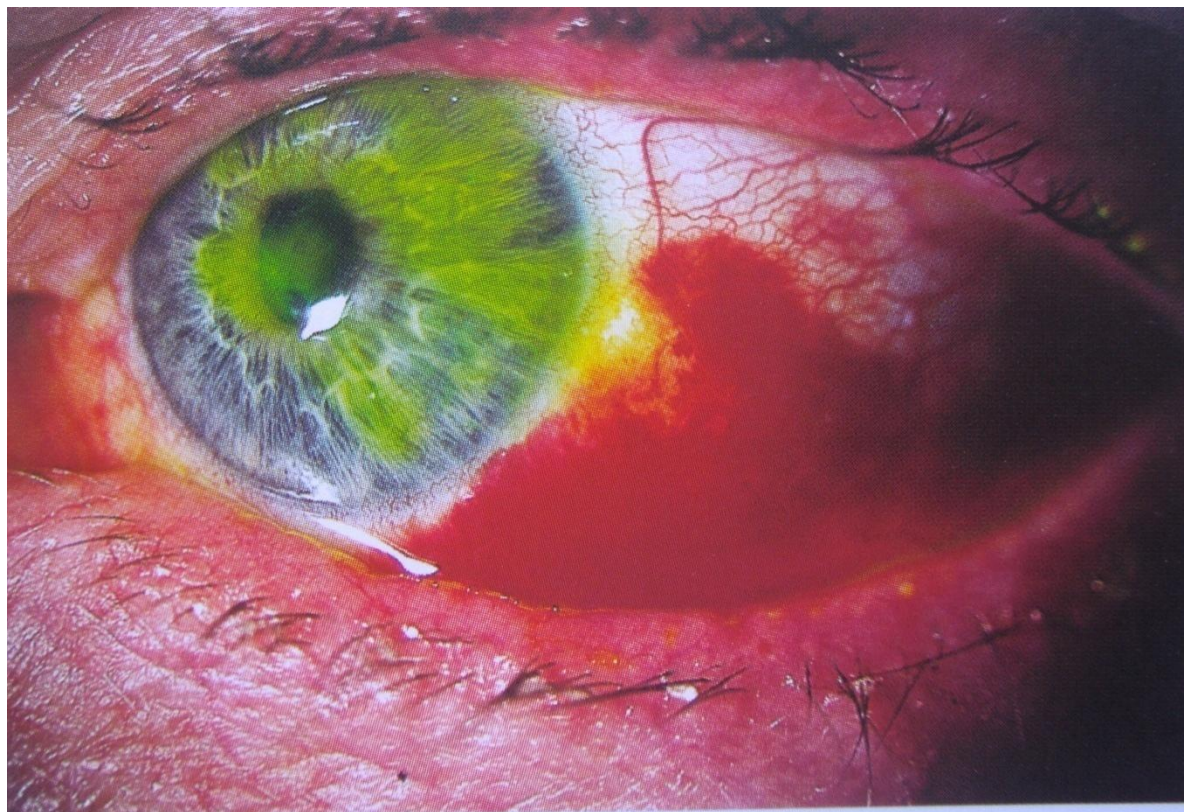- Кератиты
- Передние увеиты
- Эписклериты, склериты
- Субконъюнктивальные кровоизлияния
- Птеригиум
- Заболевания орбиты



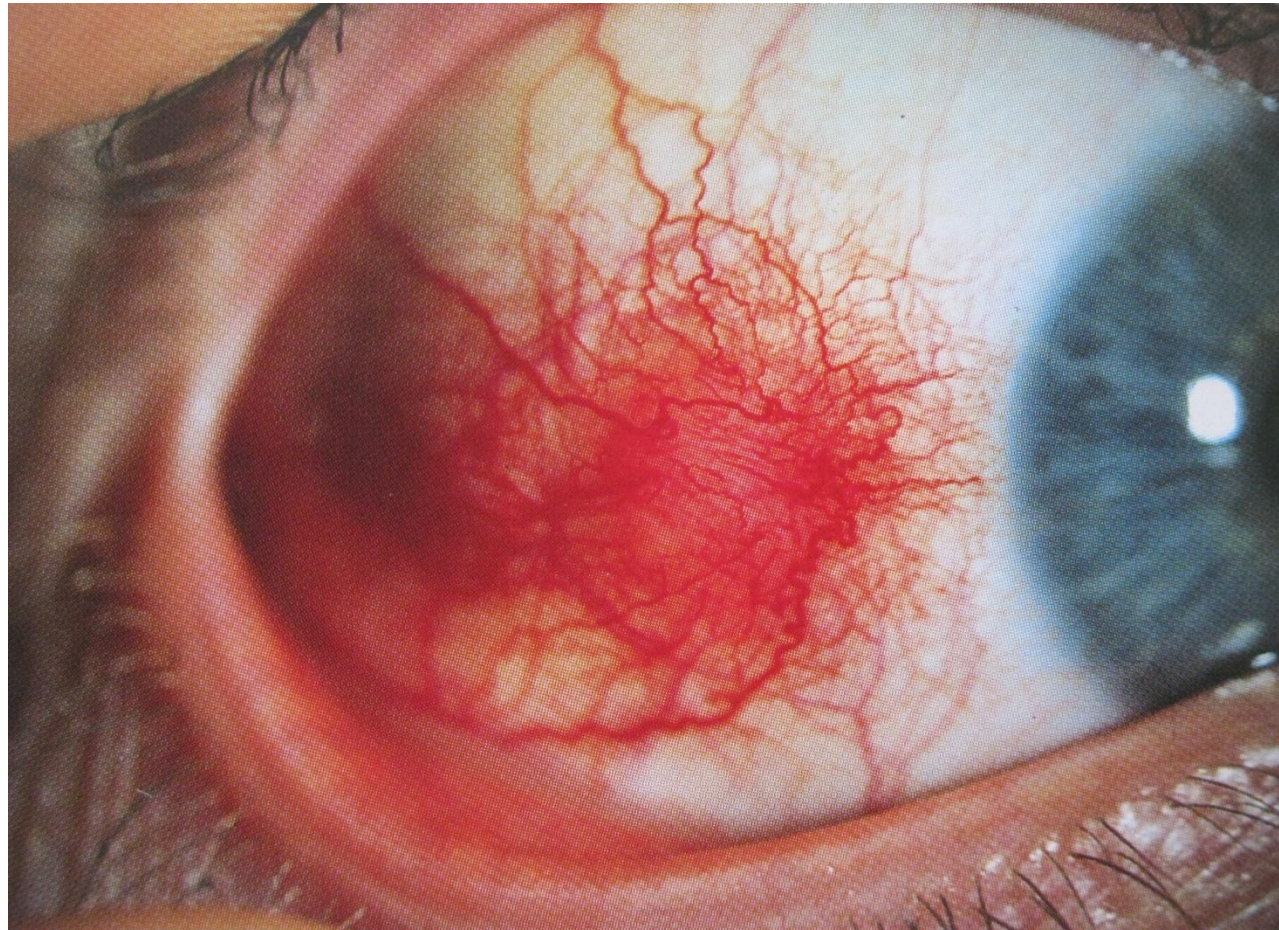
ПТЕРИГИУМ



СУБКОНЪЮНКТИВАЛЬНОЕ КРОВОИЗЛИЯНИЕ



ЭПИСКЛЕРИТ



ФЛЕГМОНА ОРБИТЫ

